This is a digital copy of a book that was preserved for generations on library shelves before it was carefully scanned by Google as part of a project to make the world's books discoverable online.

It has survived long enough for the copyright to expire and the book to enter the public domain. A public domain book is one that was never subject to copyright or whose legal copyright term has expired. Whether a book is in the public domain may vary country to country. Public domain books are our gateways to the past, representing a wealth of history, culture and knowledge that's often difficult to discover.

Marks, notations and other marginalia present in the original volume will appear in this file - a reminder of this book's long journey from the publisher to a library and finally to you.

Usage guidelines

Google is proud to partner with libraries to digitize public domain materials and make them widely accessible. Public domain books belong to the public and we are merely their custodians. Nevertheless, this work is expensive, so in order to keep providing this resource, we have taken steps to prevent abuse by commercial parties, including placing technical restrictions on automated querying.

We also ask that you:

+ *Make non-commercial use of the files* We designed Google Book Search for use by individuals, and we request that you use these files for personal, non-commercial purposes.

+ *Refrain from automated querying* Do not send automated queries of any sort to Google's system: If you are conducting research on machine translation, optical character recognition or other areas where access to a large amount of text is helpful, please contact us. We encourage the use of public domain materials for these purposes and may be able to help.

+ *Maintain attribution* The Google "watermark" you see on each file is essential for informing people about this project and helping them find additional materials through Google Book Search. Please do not remove it.

+ *Keep it legal* Whatever your use, remember that you are responsible for ensuring that what you are doing is legal. Do not assume that just because we believe a book is in the public domain for users in the United States, that the work is also in the public domain for users in other countries. Whether a book is still in copyright varies from country to country, and we can't offer guidance on whether any specific use of any specific book is allowed. Please do not assume that a book's appearance in Google Book Search means it can be used in any manner anywhere in the world. Copyright infringement liability can be quite severe.

About Google Book Search

Google's mission is to organize the world's information and to make it universally accessible and useful. Google Book Search helps readers discover the world's books while helping authors and publishers reach new audiences. You can search through the full text of this book on the web at `http://books.google.com/`

Über dieses Buch

Dies ist ein digitales Exemplar eines Buches, das seit Generationen in den Regalen der Bibliotheken aufbewahrt wurde, bevor es von Google im Rahmen eines Projekts, mit dem die Bücher dieser Welt online verfügbar gemacht werden sollen, sorgfältig gescannt wurde.

Das Buch hat das Urheberrecht überdauert und kann nun öffentlich zugänglich gemacht werden. Ein öffentlich zugängliches Buch ist ein Buch, das niemals Urheberrechten unterlag oder bei dem die Schutzfrist des Urheberrechts abgelaufen ist. Ob ein Buch öffentlich zugänglich ist, kann von Land zu Land unterschiedlich sein. Öffentlich zugängliche Bücher sind unser Tor zur Vergangenheit und stellen ein geschichtliches, kulturelles und wissenschaftliches Vermögen dar, das häufig nur schwierig zu entdecken ist.

Gebrauchsspuren, Anmerkungen und andere Randbemerkungen, die im Originalband enthalten sind, finden sich auch in dieser Datei – eine Erinnerung an die lange Reise, die das Buch vom Verleger zu einer Bibliothek und weiter zu Ihnen hinter sich gebracht hat.

Nutzungsrichtlinien

Google ist stolz, mit Bibliotheken in partnerschaftlicher Zusammenarbeit öffentlich zugängliches Material zu digitalisieren und einer breiten Masse zugänglich zu machen. Öffentlich zugängliche Bücher gehören der Öffentlichkeit, und wir sind nur ihre Hüter. Nichtsdestotrotz ist diese Arbeit kostspielig. Um diese Ressource weiterhin zur Verfügung stellen zu können, haben wir Schritte unternommen, um den Missbrauch durch kommerzielle Parteien zu verhindern. Dazu gehören technische Einschränkungen für automatisierte Abfragen.

Wir bitten Sie um Einhaltung folgender Richtlinien:

+ *Nutzung der Dateien zu nichtkommerziellen Zwecken* Wir haben Google Buchsuche für Endanwender konzipiert und möchten, dass Sie diese Dateien nur für persönliche, nichtkommerzielle Zwecke verwenden.

+ *Keine automatisierten Abfragen* Senden Sie keine automatisierten Abfragen irgendwelcher Art an das Google-System. Wenn Sie Recherchen über maschinelle Übersetzung, optische Zeichenerkennung oder andere Bereiche durchführen, in denen der Zugang zu Text in großen Mengen nützlich ist, wenden Sie sich bitte an uns. Wir fördern die Nutzung des öffentlich zugänglichen Materials für diese Zwecke und können Ihnen unter Umständen helfen.

+ *Beibehaltung von Google-Markenelementen* Das "Wasserzeichen" von Google, das Sie in jeder Datei finden, ist wichtig zur Information über dieses Projekt und hilft den Anwendern weiteres Material über Google Buchsuche zu finden. Bitte entfernen Sie das Wasserzeichen nicht.

+ *Bewegen Sie sich innerhalb der Legalität* Unabhängig von Ihrem Verwendungszweck müssen Sie sich Ihrer Verantwortung bewusst sein, sicherzustellen, dass Ihre Nutzung legal ist. Gehen Sie nicht davon aus, dass ein Buch, das nach unserem Dafürhalten für Nutzer in den USA öffentlich zugänglich ist, auch für Nutzer in anderen Ländern öffentlich zugänglich ist. Ob ein Buch noch dem Urheberrecht unterliegt, ist von Land zu Land verschieden. Wir können keine Beratung leisten, ob eine bestimmte Nutzung eines bestimmten Buches gesetzlich zulässig ist. Gehen Sie nicht davon aus, dass das Erscheinen eines Buchs in Google Buchsuche bedeutet, dass es in jeder Form und überall auf der Welt verwendet werden kann. Eine Urheberrechtsverletzung kann schwerwiegende Folgen haben.

Über Google Buchsuche

Das Ziel von Google besteht darin, die weltweiten Informationen zu organisieren und allgemein nutzbar und zugänglich zu machen. Google Buchsuche hilft Lesern dabei, die Bücher dieser Welt zu entdecken, und unterstützt Autoren und Verleger dabei, neue Zielgruppen zu erreichen. Den gesamten Buchtext können Sie im Internet unter `http://books.google.com` durchsuchen.

No.

BOSTON
MEDICAL LIBRARY,
19 BOYLSTON PLACE.

No.

BOSTON

MEDICAL LIBRARY,

19 BOYLSTON PLACE.

UNGARISCHE BEITRÄGE

ZUR

AUGENHEILKUNDE.

UNTER MITWIRKUNG VON FACHGENOSSEN

HERAUSGEGEBEN VON

PROF. WILHELM SCHULEK,
KÖN. UNG. MINISTERIALRATH,
DIRECTOR DER AUGENKLINIK AN DER UNIVERSITÄT IN BUDAPEST.

II. Band.

MIT 45 ABBILDUNGEN IM TEXTE UND 13 TAFELN IM ANHANGE.

LEIPZIG UND WIEN.
FRANZ DEUTICKE.
1900.

28.B.174

2564

Druck von Rudolf M. Rohrer in Brünn.



BOSTON MEDICAL
JAN 6 1902
LIBRARY.

Verlags-Nr. 675.

VORWORT.

Bei der Zusammenstellung und Herausgabe der hier folgenden Abhandlungen waren dieselben Gesichtspunkte maassgebend wie vor 5 Jahren, als ich mit dem I. Bande der „Ungarischen Beiträge zur Augenheilkunde" vor das Ausland trat. Die geistige Berührung mit den westeuropäischen Culturstaaten, die zu unserem Fortschreiten so wesentlich beiträgt, halte ich nicht nur für wünschenswert, sondern auch für nothwendig, und glaube, dass die für unsere Mittheilungen gewählte Form auch als Ausdruck unserer auf die Schaffung einer ungarischen Fachliteratur gerichteten Bestrebungen gelten mag.

Während der I. Band vorwiegend Stoffe des operativen Gebietes behandelte, enthält der vorliegende Band zumeist Untersuchungen aus dem Laboratorium, dessen Leitung der Adjunct Herr Docent Emil von Grósz in meinem Namen aufs emsigste besorgt. Auch die anderen Mitarbeiter sind alle Schüler des Unterzeichneten, ohne dass andere vaterländische Fachgenossen principiell ausgeschlossen wären.

Das Arbeiten für zwei verschiedene Leserkreise, sowie auch die Schwierigkeiten, die für uns aus der Handhabung einer fremden Sprache entstehen, dürften zu der Bitte um jene Nachsicht, die ich schon für den I. Band anzusprechen mir erlaubte, berechtigen.

Budapest, im October 1899.

W. Schulek.

Inhalt des II. Bandes.

Mit 45 Abbildungen im Text und 13 Tafeln im Anhange.

Seite

Vorwort V
Die Heilung des Glaucoms mittels Pilocarpintropfen von Prof. Wilhelm Schulek 1
Erfahrungen über Staroperationen von Dr. Joseph Imre 31
Die Anwendung des Argentamins gegen Conjunctivalleiden von Dr. Joseph Imre 53
Ein Ergebnis der Massenuntersuchungen von Prof. István Csapodi 61
Zur Adaptation der Retina von Prof. István Csapodi 69
Echinococcus retrobulbaris von Dr. Ladislaus von Issekutz 77
Die Augensymptome der Tabes dorsalis von Dr. Emil von Grósz 89
Die Pathogenese und Bedeutung der im Gefolge von Hirntumoren entstehenden Papillitis von Dr. Emil von Grósz 115
Die Geschwülste der Hornhaut von Dr. Fridolin von Blaskovics 131
Vorfall des ganzen Bulbusinhaltes nach intraocularer Blutung von Dr. Fridolin von Blaskovics 153
Ueber Retinitis leukaemica von Dr. Cornel Scholtz 161
Ueber Sphincterolysis anterior auf Grund von 47 neueren Fällen von Dr. Cornel Scholtz 179
Der Einfluss der Iridectomie auf die Prognose des Glaucoms, auf Grund von 99 durch längere Zeit beobachteten Fällen von Dr. Béla Waldmann 185
Die Operation der Cataracta luxata von Dr. Béla Waldmann 189
Neuritis retrobulbaris acuta von Dr. Wilhelm Leitner 195
Ueber hereditäre Opticusatrophie von Dr. Wilhelm Leitner 215
Klinisch-experimentelle Studien über die sogenannte Atropinconjunctivitis von Dr. Jacob Mark 223
Instrumente, insbesondere eine Kapselzange zur Graefe'schen Staroperation von Prof. Wilhelm Schulek 225
Pupillenbefunde bei Geisteskranken von Dr. Adalbert Abel 239
Ueber Atropin-Conjunctivitis von Dr. Franz Hauer 247
Ueber die Aetiologie des grauen Stares von Dr. Hugo Schwitzer 291
Die Keratitis neuroparalytica von Dr. Emil von Grósz 295
Anatomie des Kammerwinkels bei Glaucom von Dr. Alexander Eugen Pólya . . 319
Ueber die Ursache der Bindegewebsneubildungen der Netzhaut und des Glaskörpers von Dr. Cornel Scholtz 427
Schutzbrillen gegen Ultraviolett auf Grund photologischer Studien von Prof. Wilhelm Schulek 467

Sachlage und Untersuchungsmethoden 468. Untersuchte Substanzen 494. Einzelnbericht 496. Folgerungen 541. Untersuchung gelber Stoffe 567. Mischungen 595. Feste Lösungen 598. Fluorescenz 605. Farbige Gläser 615. Medien des Auges 624. Spectrumende im Lebenden 653. Kammerbrillen 665.

Berichtigungen.

Seite 52, Zeile 1, im Nachtrage lies „ersten“ statt „letzten“.
Seite 66, Zeile 11, lies „Sehnerven“ statt „Sehnervenconus“.
Seite 69, Zeile 9, lies „eigentliche“ statt „Erscheinungen der“.
Seite 74, Zeile 24, lies „miotischen“ statt „myopischen“.
Seite 92, Abtheilung A, Zeile 1, lies „Kranken“ statt „afficierten Augen“.
Seite 262, Zeile 16, die Reproduction der Photographie wurde weggelassen.
Seite 423, Zeile 39, lies „verschlossenem“ statt „freiem“.
Seite 433, Zeile 11, lies „und Umwandlung der Hämorrhagien in Bindegewebe eintrat“.
Seite 434, Zeile 24, lies „Links der“ statt „Der“.
Seite 436, Zeile 25, lies „Atropin“ statt „Opium“.
Seite 439, Zeile 33, lies „Glaskörpertrübungen“ statt „Glaskörperbildungen“.
Seite 440, Zeile 7, lies „Retina oder in den“ statt „in oden“.
Seite 447, Zeile 39, Seite 449, Zeile 26, Seite 452, Zeile 33, Seite 455, Zeile 26, lies „Gefässe“ statt „Arterien“.
Seite 449, Zeile 4, lies „keine“ statt „eine“.
Seite 472, Zeile 23, lies „Kurtz“ statt „Kurz“.
Seite 497, Zeile 17, lies „chroisch“ statt „chronisch“.
Seite 506, Zeile 14 und 15, Seite 509, Zeile 24, Seite 527, Zeile 10 sind die < und > Zeichen verwechselt.
Seite 513, Zeile 24, lies „noch“ statt „aber“.
Seite 521, Zeile 5 von unten, lies „K“ statt „II“.
Seite 539, Zeile 15, lies „des Abs.-Spectrums der frischen Lösung“.
Seite 604, Zeile 12, lies „Adsorption“ statt „Absorption“.
Seite 614, Zeile 26 und Seite 622, Zeile 25, lies „adsorbiert“ statt „absorbiert“.
Seite 622, Zeile 31, lies „Lichtdurchlässigkeit“ statt „Luftdurchlässigkeit“.
Seite 629, Zeile 12, lies „R. 18.“ statt „R. 22.“
Seite 659, letzte Zeile des Textes, lies „der“ statt „er“.

BOSTON MEDICAL
JAN 6 1902
LIBRARY.

6077

Die Heilung des Glaucoms mittels Pilocarpintropfen.[1]

Von Professor *Wilhelm Schulek.*

„Die bunteste Casuistik liefern zwar die Augenverletzungen, aber der grösste Proteus ist doch das Glaucom."

Diese Aeusserung rührt von weiland Dr. Ignaz Hirschler, unvergesslichen Angedenkens, her. Und er hat diesbezüglich noch bis zum heutigen Tage Recht behalten. Denn wir sind nicht imstande, das Glaucom als Krankheit so zu definieren, dass dagegen kein Einwand erhoben werden könnte. Sein Verlauf aber ist ein wahrhaftiger Proteus, der jede Prognose zu Schanden machen kann.

So ist es dann nur natürlich, dass aus wenigen Fällen während kurzer Zeit keine bestimmten Regeln für die Behandlung abgeleitet werden können. Die meisten aufgetauchten Vorschläge konnten bisher auch nur auf Grund der Meinungen vieler Kliniker im Laufe der Zeit richtig formuliert werden.

Demnach ist es, wenn irgendwo, so gewiss beim Glaucom nothwendig, der Auffassung anderer Fachgenossen gegenüber tolerant zu sein und sich bei der Beurtheilung des Vorgehens anderer Aerzte Zurückhaltung aufzuerlegen.

Seit Albrecht v. Graefe hielt man es für ein Capitalverbrechen, in ein glaucomatöses Auge Atropin einzuträufeln.

Und siehe da, vor sechs Jahren konnte man lesen, dass Snellen auf einer Ophthalmologen-Versammlung referierte, er theile das Glaucom ein: in ein vorderes, bei welchem Eserin, und in ein hinteres, bei welchem Atropin angezeigt sei![2])

Trotz alledem besitzen klinische Thatsachen ihre eigene Logik. Man kann dieselbe unter verwickelten Verhältnissen wohl langsamer erfassen, aber doch nicht für immer wegleugnen.

---

[1]) A glaucoma gyógyitása pilocarpin cseppekkel? Schulek Vilmos szemklinikai igazgatótól. Orvosi Hetilap, Szemészet. 1896, 4—5 sz.

[2]) Dies klingt als akademische Erörterung ganz schön, indes möchten wir in Fällen von Glaucom Atropin doch nicht anwenden.

Die Zeit des Atropins ist also vorüber. Auch die Sclerotomie gehört der Vergangenheit an. Das Schicksal der Anwendung der Miotica aber ist lehrreich.

Seit dem Jahre 1875 wurde das Alkaloid der Calabarbohne, das Eserin, als ein die Spannung verminderndes Mittel, in Verwendung gezogen. Adolf Weber und Laqueur empfahlen es. Gleichzeitig damit richtete sich die Aufmerksamkeit auch auf das Alkaloid des Jaborandi: das Pilocarpin. Rasch erkannte man, dass die physiologische Wirkung desselben auf das Auge der Hauptsache nach die nämliche wie die des Eserins sei. Aber anfangs fand es doch nur als subcutan wirkendes Diaphoreticum Anwendung. Als wirksames Mittel gegen das Glaucom brach es sich nur langsam Bahn.

Die logische Folge der langjährigen Erfahrung wäre meiner Ansicht nach die, dass das Atropin und die Sclerotomie nunmehr definitiv aus der Therapie des Glaucoms gestrichen werden sollten. — Dagegen sollte die Iridectomie als definitives und die Policarpintropfen, als präventives Heilmittel, ganz und ohne Widerspruch anerkannt werden.

Ich hatte vom Anbeginne an vom Pilocarpin eine sehr gute Meinung. Es vermindert sicher die Tension und verursacht keine Accommodationsschmerzen. Letztere verursacht das Eserin, weshalb ich auch seine Anwendung vermeide. Die intensivere Wirkung des Eserins kann man auch mit Pilocarpin erzielen, wenn man eine stärkere Lösung nimmt, oder wenn man häufig eintropft. Ich bin schon seit 1883 ohne Eserin ausgekommen. Es überrascht mich einigermaassen, dass andere nicht dieser Ansicht sind und ich wundere mich sogar darüber, dass dem Pilocarpin und den Mioticis im allgemeinen erst jetzt ein grösseres Vertrauen entgegengebracht wird und die Zahl dieser Anhänger, wenigstens vorläufig, noch klein ist.

Hermann Cohn in Breslau schrieb vor einem Jahre einen Artikel, in welchem er sagt, man müsse mit der Iridectomie nicht eilen, Pilocarpin helfe auch oftmals anhaltend, ja es könne sogar für die Dauer von Jahren die Iridectomie entbehrlich machen.[1])

Seit 15 Jahren ist dies auch mein Princip. Aber Schweigger in Berlin tritt den Ansichten Cohns entgegen. Somit auch den meinigen. Er schreibt über das Glaucoma malignum,[2]) setzt aber zum Schlusse auseinander, dass man mit dem Pilocarpin nur die zum Operieren geeignete gute Zeit ohne Nutzen, oft sogar mit positivem Schaden versäume.

Da ich anderer Ansicht bin, möchte ich einige meiner Erfahrungen in anspruchsloser Form mittheilen, zum Schlusse daraus die Folgerungen ziehen und zu den Behauptungen Schweiggers Bemerkungen machen.

---

[1]) Berliner klinische Wochenschrift. 1895. Nr. 21.

[2]) Archiv f. Augenheilkunde. Bd. 32. S. 1—12.

I. T. K., Ministerialrathsgattin, 52 J. alt, liess mich am 25. September 1880 zu sich rufen. Bereits seit Februar nahm sie an ihrem rechten Auge eigenthümliche Veränderungen wahr. Sie hatte nämlich für die Wintersaison eine Loge gemietet, und da sah sie an sehr vielen Abenden um die Gasflammen herum einen farbigen Ring, welcher bloss beim Schliessen des linken Auges anhielt und dann auch kleiner erschien, also dem rechten Auge angehörte. Im Frühjahre verschwand alldies. Anfangs Herbst acquirierte sie einen Luftröhrenkatarrh, hustete viel, und da zeigten sich ähnliche Erscheinungen. Am 22. September abends bekam sie heftigen Augenschmerz, ihr Sehvermögen verfiel rapid, und sie erbrach auch. Am 23. September constatierte ihr Arzt Iritis, träufelte Atropin ein, liess eine Stirnsalbe aus Opium einreiben und vier Blutegel setzen, worauf Erleichterung eintrat. Am 24. September abends erbrach sie neuerdings. Als ich kam, waren die Lider geschwollen, die Conjunctiva bulbi intensiv roth und etwas ödematös, die Cornea matt und ihr Epithel aufgelockert, das Kammerwasser stark getrübt, die Pupille dilatiert, die Iris schmutzig gefärbt, hyperämisch, aus dem Augeninnern kaum ein Reflex, keine entzündlichen Ablagerungen, Tension = + 2, Druck auf die Gegend des Ciliarkörpers erregt Schmerz, Gesichtsfeld auf der Nasalseite auf 2—3″ verengt, kaum Fingerzählen auf 2—3 Meter. Ich erklärte, dass es sich um ein Glaucom handle, das Brechen vom Auge herrühre und dass deshalb eine Operation an demselben nöthig sei. Sofort wurde eine Punction der Cornea vorgenommen, 1%ige Eserinlösung stündlich eingeträufelt, worauf am nächsten Tage die Entzündung wesentlich abnahm und die Iridectomie ausgeführt wurde. Um kurz zu sein: die gute Bekanntschaft mit der feingebildeten Dame hielt Jahre lang an; ihr trefflicher Hausarzt (der mit seiner Diagnose auf Iritis einen leichtmöglichen Fehler begangen hatte, wie dies bald ersichtlich sein wird) unterstützte mich auch in den späteren Phasen der Krankheit wirksam, und die Miotica spielten auch noch eine wesentliche Rolle. Die Operationswunde nämlich heilte zwar günstig, der Ausschnitt war 6 *mm* breit und parallelrandig, dabei waren — wie man zu sagen pflegt — die Schenkel frei, das heisst mit dem Wundcanal in gar keinem Zusammenhang; nur hatte sich nach Wiederherstellung der Kammer der innere Schenkel an die Cornea platt angelegt. Demnach klebte dennoch ein Exsudat die Iris an die Cornea an, und das Glaucom entbehrte doch nicht ganz die Symptome der Iritis. Die Iris aber hatte noch nach sechs Wochen eine schmutzige Farbe, obschon sich das Sehen langsam besserte. Wegen des obigen Zustandes des Schenkels blieben die Eserintropfen in weiterem Gebrauch, und bemerkenswert war, dass wenn ich die Tropfen aussetzte, die Besserung des Sehens sofort stillstand. Zu dieser Zeit konnte man auch mit dem Augenspiegel untersuchen: und da fand sich an der Papille eine kleine Excavation vor. Das Sehen war

Hm $^1/_{14}$, S = $^6/_{12}$, mit stenopäischer Spalte $^6/_9$? Am anderen Auge war keine Störung. Binoculäres Sehen mit + 10 (= 4·0 D). Lesen in 10″—16″ Probe Nr. 1. Ich ordinierte für den Ferngebrauch + 16 (= 2·5 D), zum Clavierspiel + 14 (= 2·75 D), für die Nahearbeit + 10 (= 4·0 D). Kaum begann sie sich jedoch zu beschäftigen und das Eserin auszusetzen, so entstand im Verlaufe des dritten Monates allabendlich wieder das Farbensehen und der Visus sank auf $^6/_{18}$. Man musste wieder mit dem Eserin anfangen. Und dies dauerte so Jahre lang. Sie gebrauchte regelmässig abends eine $^1/_2$%ige Lösung, manchmal auch in der Frühe. Später, im Jahre 1883, substituierte ich das Eserin durch das Pilocarpin, womit übrigens der gleiche Erfolg erzielt wurde. Zu dieser Zeit war am operierten rechten Auge mit + 3·0 D V. = $^6/_{18}$, am linken Auge mit + 2·5 D V. = $^6/_6$, und sie konnte gemeinsam mit beiden Augen am besten mit + 4·0 D lesen.

Auch das linke Auge blieb vom Schicksal nicht verschont. Am 3. Mai 1885 abends trat ein heftiger Glaucomanfall auf. Die Frau suchte und fand aus eigenem Antriebe im Pilocarpin Milderung, nach 4 Tagen überstand sie die Iridectomie, welche glatt verlief, ihr $^6/_6$ Visus kehrte zurück und mit + 4·0 D konnte sie lesen. Kurz darauf konnte sie für dieses Auge das Pilocarpin entbehren, musste es jedoch beim früher erkrankten fortsetzen.

Im Frühjahre 1886 beobachtete sie Chloropsie und auch ein persistenter Nebel befiel ihr rechtes Auge. An der hinteren Fläche der Cornea entstanden punktförmige Trübungen, die jedoch nach dreimonatlicher Ruhe, unter Anwendung von Rauchgläsern und Haller Jodwasser verschwanden. Inzwischen hatte sie das Pilocarpin ausgesetzt. Kaum begann sie jedoch zu arbeiten, so war sie mit ihrem rechten Auge wieder aufs Pilocarpin angewiesen. Im Herbste zeigte sich manchmal gemischt Erythropsie oder Chloropsie. Diesen Zustand wollte ich näher beobachten, aber die Frau starb zu Neujahr.

Wenn wir diesen Fall epikritisch analysieren, so fällt uns auf, dass das eine Auge permanent auf das Pilocarpin angewiesen war, trotzdem sich auf diesem Auge unabhängig vom Glaucom auch iritische Erscheinungen äusserten; es erwies sich nun das Pilocarpin durch 5 Jahre als unterstützender Heilfactor, selbst nach vollzogener Iridectomie. Ferner wird beim zweiten Auge jener grosse Vortheil ersichtlich, welchen das Pilocarpin durch die provisorische Beruhigung des heftigen Glaucomanfalles und durch die Vorbereitung zur Iridectomie brachte. Ja die Frau, die ihr rechtes Auge continuierlich mit Pilocarpin behandelte, hätte dies auch bei dem zweiten Auge prophylaktisch thun können; und wäre dies $1^1/_2$ Jahre lang geschehen, so hätte sie nicht iridectomiert werden müssen, weil sie ja inzwischen starb. Viele solche Erfahrungen führen schliesslich den Arzt natürlicherweise dazu, dass er das Pilocarpin, welches nach der

Iridectomie von unterstützender und segensreicher Wirkung war, auch vor der Iridectomie andauernd benützen lässt, kann er doch hiedurch die Operation für eine beliebige lange Zeit, ja selbst bis zum Tode des Kranken verzögern! Wobei noch in Betracht kommt, dass das Pilocarpin keinen Schaden bringt, seine Wirkung nicht verliert und am Schlusse noch ebenso wirkt, wie zu Beginn.

II. Dieser Fall ist durch die Umstände interessant, welche der Iridectomie vorausgiengen und dieselbe nothwendig machten. Wohl waren in demselben probeweise Miotica in Anwendung gezogen worden; aber wenn dies beherzter und andauernd erfolgt wäre, würden sich die Ereignisse zweifellos weniger katastrophenartig gestaltet haben.

Herr A. St., ein dreissigjähriger reicher Grundbesitzer, verkrüppelte im Kindesalter an der einen Hand, aber sein Leben gestaltete sich nichtsdestoweniger angenehm, da er im Kreise seiner lieben Gattin und seiner Kinder ganz nach Gefallen leben konnte; da stellte sich ein eigenthümliches Augenleiden ein.

In gewissen Intervallen trat am hypermetropischen linken Auge, das auch sonst zum vollkommen guten Sehen nicht geeignet war, ein Farbensehen auf, worauf die Sehkraft abnahm, der Kopf auf dieser Seite schmerzte, die Spannung zunahm (T + 1 sagten die Aerzte) und die Pupille sich verengte (!). Alldies dauerte bloss einige Stunden, trat gegen Abend auf, nahm vor dem Schlafengehen ab und war in der Frühe verschwunden. In ungefähr einmonatlichen Zeiträumen war dieser Zustand im Herbste 1878 viermal, im Herbste 1879 aber dreimal eingetreten. Im October 1880 wiederholte er sich jede Woche, noch dazu jedesmal Freitag abends, viermal. Darauf stellte sich mir der Patient zum erstenmale am 2. November vor, und erzählte auch, Arlt und Hirschler hätten ihn bereits mehrmals untersucht, jedoch keine Diagnose gestellt, den Bestand eines Glaucoms aber geleugnet, und an einen vasomotorischen Krampf gedacht. Er habe schon viel Chinin genommen und bekomme noch fortwährend kalte Einwicklungen. Bei meiner bis ins Detail gehenden Untersuchung konnte auch ich keine Diagnose stellen; das rechte Auge war normal, E V.= $^6/_9$, Nr. 1 wurde leicht gelesen; am linken war Hm 1·75 und Visus $^6/_{18}$, mit +1·75 war er bloss Nr. 4 zu lesen im Stande, die Papille war der rechten gleich, das Gesichtsfeld normal, an der Papille eine mittelständige physiologische Excavation, die Venen derselben erweitert und ihre Farbe infolge der capillären Hyperaemie röthlich. Es war gut, dass ich dieses auch sonst nicht normale Auge im Ruhezustande gesehen hatte, um dann beurtheilen zu können, welche Veränderuugen der Anfall hervorgerufen hatte. Ich empfahl vorderhand, die tägliche Dosis von 0·4 *g* Chinin und die Einpackungen fortzusetzen. Kurz darauf kam er wieder, denn am vorhergehenden Abend hatte er wieder dieselben Erscheinungen

beobachtet, die indes schon spurlos verschwunden waren. Wir kamen überein, dass ich ihn, wenn er einen Anfall bekäme, zu welcher Zeit es auch sei, besuchen werde.

Am 18. November konnte ich den — in diesem Herbste 7. Anfall sehen. Es bestand am fraglichen linken Auge eine kleine ciliare Röthung und ein unbedeutender venöser Gefässkranz. Die Kammer seichter, das Kammerwasser getrübt, das Gewebe der Iris gelockert, die Pupille erweitert und träge, der Sehnerv gut sichtbar, mit lebhafter arterieller Pulsation, die Spannung + 1. Liest mit + Glas kaum Jaeger Nr. 18 (?). Es war dies demnach ein reiner glaucomatöser Anfall. Ich verordnete 2stündlich Einträufelungen einer 1%igen Eserinlösung, bis der Anfall beendet sei, wenn nöthig, die ganze Nacht hindurch, — und da es bereits abends 7—8 Uhr war, möge man mir in der Frühe berichten. Indes machte bereits ein Tropfen der Eserinlösung dem Anfall ein Ende; ja er konnte selbst eine länger als einen Tag andauernde Miosis bewirken. Dies betrachtete ich als gutes Zeichen. Späterhin hatte er noch am 4. und 5. December und daranschliessend am 15. Januar 1881 ähnliche Anfälle, die jedesmal durch einen Tropfen einer 1%igen Eserinlösung prompt coupirt wurden. Der Kranke begann über seine Zukunft besorgt zu sein, scheute aber vor einer Operation zurück und bat lieber um ein Medicament, da er das Verfahren mit dem Eserin ohnehin schon erlernt hatte, über die Anfälle orientiert war, und nur noch ein bleibendes Resultat forderte! Ich gieng darauf ein, mit der Iridectomie noch zu warten und probeweise täglich die Tropfen gebrauchen zu lassen. Da das Eserin Schmerzen verursachte, beschränkte ich dessen Anwendung auf die Zeit der Anfälle, liess jedoch täglich regelmässig einmal, eine Lösung von Pilocarpin. hydrochlor. 0·02 ad aqua 6·0 = 1/3% nach dem Mittagmahle anwenden. Und dies Verfahren wirkte brillant. Der Winter und Frühling giengen ohne Beschwerde vorüber. Im Sommer schickte ich ihn nach Marienbad, indem ich ihn für die Reise, nebst dem für den täglichen Gebrauch bestimmten Pilocarpin auch für eventuelle Fälle mit Eserintropfen versorgte. Aber er befand sich auch ohne letztere gut.

Im Herbst und Winter 1881/82 hatte er wohl noch einige Anfälle, aber immer von so kurzer Dauer, dass er davon nichts demonstrieren konnte. Das Sehen kehrte immer zur Norm zurück. Das Pilocarpin hatte er lieb gewonnen, das Eserin mochte er nicht. Er kam von selbst darauf, dass man zur Anfallszeit vom Pilocarpin recht oft einträufeln könne und dass es zu solcher Zeit zweimal, höchstens dreimal angewendet, stets Beruhigung bringe. Noch vergieng ein Frühling und ein Sommer ohne Beschwerde. Der Kranke gab sich der Täuschung hin, dass sein Glaucom definitiv heilen könne, ja als selbst der Herbst, d. i. der Monat October, keinen Anfall brachte, wurde er übermüthig und wendete das

Pilocarpin unregelmässig, im November endlich gar nicht mehr an — zu seinem eigenen Verderben!

Denn am 22. November 1882 gieng er aufs Land, inspicierte eine Fabrik, übersah in der Abenddämmerung im Nebel eine Grube, stürzte in dieselbe und erlitt eine Fractur des Halses des rechtsseitigen Oberschenkels. Man brachte ihn zu Bett, er konnte sich nicht bewegen und war schlaflos. Da trat nun am linken Auge ein Glaucomanfall mit T + 3 auf. Pilocarpin und Eserin liessen jetzt im Stiche. Er wurde nun sofort nach Hause befördert. Am 25. November, morgens 6 Uhr, wurde ich aufgestöbert, ich möge kommen, es sei ein grosses Unglück geschehen. Ich erlebte nun eine mir unvergessliche Scene. Eben als ich bei frostigem, nebligem Tagesgrauen sein Haus erreicht, trug man unter grossem Auflauf eine eilig improvisierte Bahre die Treppe hinan, sechs Mann hoch, darin der stöhnende Patient, um ihn herum die geschäftigte Dienerschaft, die wehklagende Verwandtschaft und eine Schar von Aerzten aus der Provinz und der Hauptstadt. In der Eile wurde entschieden, dass mit dem Auge nicht zugewartet werden dürfe; Iridectomie sei indiciert, worauf dann ein Gipsverband am Oberschenkel angelegt werden könne. Dies geschah auch. Alles verlief gut. Von nun an ereignete sich nichts übles, man bedurfte keiner Tropfen mehr, das Sehen war wie vordem. Selbst nach Jahren trat keine Veränderung mehr auf. Da das andere Auge von abweichendem Bau und E. war, stand nicht zu befürchten, dass es glaucomatös werden könnte.

Wenn wir die Details dieses Falles überblicken, so ist es zweifellos, dass es auch sonst nicht möglich gewesen wäre, mit dem Pilocarpin bis zum Greisenalter des Patienten auszulangen, sondern früher oder später wäre es doch zur Iridectomie gekommen. Aber andererseits ist es auch unzweifelhaft, dass der Zufall hier zur Ausführung der Iridectomie in der kritischesten Zeit gezwungen hat, was nicht erfolgt wäre, wenn der Patient das Pilocarpin nach unserem Uebereinkommen regelmässig fortgesetzt hätte. Da hätte man es durch Pilocarpin erreichen können, dass man die Iridectomie nicht zur Zeit der Oberschenkelfractur hätte machen müssen.

III. In dem darzulegenden Falle bereute ich es, nicht beim Pilocarpin, das sich schon längere Zeit hindurch bewährt hatte, verblieben zu sein, sondern schliesslich doch die Iridectomie ausgeführt zu haben.

A. G., mein 63jähriger Onkel, war ein Flüchtling aus dem Jahre 1849 gewesen. In die Heimat zurückgekehrt, verwertete er seine staunenswerten Sprachkenntnisse. Er war ein Mann von feiner Bildung und ausgezeichnetem Charakter, aber durchaus unpraktisch. An seinem Glaucomleiden sind weniger die klinischen Details als vielmehr der Zusammenhang mit anderweitigen Verhältnissen interessant. Am 28. Juni 1881 erzählte er mir — und damit einem Arzte überhaupt — zum erstenmale

von seinem Leiden. Sein linkes Auge war seit 2—3 Jahren allmählich an Glaucom erblindet, T kaum + 1 und auch dies nur manchmal; tiefe Excavation, äusserlich gar kein Krankheitsbild. Sein rechtes Auge verdüsterte sich seit einigen Monaten, manchmal vermag er mit + 16 noch leicht zu lesen, um die Flamme herum sieht er oft einen farbigen Ring. T = *n*, die Pupille normal, das Gesichtsfeld unversehrt. E. V. = $^6/_6$, mit + 14 liest er J. Nr. 1 gut, aber an der Papille zeigt sich eine tiefe physiologische Excavation und eine bis an den Rand reichende, seichte glaucomatöse Vertiefung. Ich sprach von einer Iridectomie, vorläufig aber liess ich ihn eine Zeit lang Eserin, da dies aber Schmerzen verursachte, später eine $^1/_2$%ige Pilocarpinlösung, 1—2mal täglich, gebrauchen. Dabei befanden sich die Augen sehr wohl, und während der Dauer von zwei Jahren traten gar keine Erscheinungen auf. Es hätte auch weiterhin so bleiben können. „Quieta non movere." Allmählich jedoch begann der Kranke physisch abzunehmen und war öfters appetitlos, schlaflos und zuweilen vorübergehend apathisch. Ohne Zweifel handelte es sich um Arteriosclerose. Einmal erlitt er auch eine Apoplexie, von der er sich jedoch nach wenigen Monaten erholte. Zu dieser Zeit machte ich eben meine oben mitgetheilten Erfahrungen mit dem Fall Nr. II und ich bekam Angst: wie, wenn ihn im apoplektischen Zustande ein acuter Entzündungsanfall ereilt, und es nöthig wird, ihn mit einer solchen Complication zu iridectomieren? Dem muss man zuvorkommen; ich drängte ihn also zur Iridectomie, und zwar an beiden Augen, auch an dem blinden linken Auge — der grösseren Sicherheit halber — da er ja ohnedies Beides mit einem Schlag überstehen könne. „Ich gebe mich nicht leicht dazu her, aber Du verstehst es am besten," erklärte der Onkel.

Nach vielem Schwanken erfolgte am 5. Mai 1883 die Operation. Eine Cocainisierung gab es dazumal noch nicht. Am rechten Auge gelang die Excision musterhaft, heilte auch gut, aber der Visus betrug wegen des Wundastigmatismus und der Lichtzerstreuung des Coloboms, anstatt des alten $^6/_6$ nur $^6/_{18}$ und verblieb auch so. Am linken blinden Auge wurde die Excision auch breit, aber der Patient hatte durch starken Druck Linsenrinde und Glaskörper herausgepresst. Ich holte mittels Löffels den Linsenkern heraus, schnitt auch mittels Schere den heraushängenden Glaskörper weg, aber es entstand trotzdem eine langwierige Iridocyclitis plastica. An der Stelle der Wunde entstand eine Einziehung, und dieselbe blieb auch fernerhin auf Druck empfindlich. Der Sommer gieng mit der Reconvalescenz vorüber, im Herbste aber war das Sehen am rechten Auge auch noch nicht vollkommen hergestellt und der geistig noch zu segensreicher Thätigkeit befähigte Mann war gezwungen, sich zurückzuziehen und auch materiell einzuschränken. Nach Verlauf eines Jahres ereilte ihn eine neue Apoplexie, die ihn nach einigen Monaten ins Grab brachte.

Wenn ich dies im voraus gewusst hätte, würde ich auch sein rechtes Auge nicht operiert haben, geschweige denn das linke. Gieng doch mit dem Pilocarpin alles so vortrefflich! Das durch die Operation des linken Auges verursachte langwierige Siechthum konnte wohl nicht die Apoplexie direct verursacht haben, aber, dass die Iridectomie dem Kranken das letzte Lebensjahr erschwerte, und offen gestanden, unnützer Weise erschwerte, ist nicht zu verkennen. Heutzutage ergibt sich zwar aus dieser Seite des Falles keine besondere Lehre mehr, da sich die Sache mit Cocain anders gestaltet hätte und ich auch heute in solchen Fällen beide Augen zu operieren empfehlen würde; — schliesslich war doch der Kranke selbst schuld an der Linsenexpression — die heute auch nicht leicht passieren würde! Trotzdem lehrt dieser Fall, dass man dennoch mit Pilocarpin bis zum äussersten Ende hätte auskommen können. Ja dieser Fall könnte als beredtes Zeugniss für das Pilocarpin dienen und für die Verzögerung der Iridectomie so lange, als das Sehvermögen intact ist, angeführt werden, wenn man eben die Zukunft mit genügender Wahrscheinlichkeit vorhersagen könnte.

IV. Die Iridectomie kann zwar in ausgesprochen glaucomatösen Fällen durch Pilocarpintropfen nicht ersetzt werden, aber die Iridectomie macht auch nicht immer die Miotica überflüssig.

Frau R. F. befindet sich seit 1887 in meiner augenärztlichen Behandlung. Damals war sie 64 Jahre alt. Persönlich kenne ich sie schon seit viel längerer Zeit näher. Bemerkenswert bei ihr ist, dass sowohl sie selbst, als ihre ganze Blutsverwandtschaft sehr dünnwandige und überraschend leicht sich erweiternde Blutgefässe besitzt. Deshalb erröthet sie auch ohne Unterlass: so oft sie in ein warmes Zimmer tritt, wenn unverhofft ein Gast kommt, wenn sie einen Brief erhält, wenn sie jemanden schelten muss u. s. w. Zustände von Blutstauung dauern bei ihr oft sehr hartnäckig an. Sie ist zwar ein wenig dickleibig, bewegt sich jedoch flink. Vom 4. März 1887 fand ich folgendes in meinem Notizbuche verzeichnet: Seit einigen Wochen nimmt sie an ihrem rechten Auge eine Verschlimmerung des Gesichtszustandes wahr; und zwar waren ihre Augen abends ermüdet, ihr erst seit kurzem verstärktes Augenglas (+ 2·75 D.) erwies sich als ungenügend, auch senkte sich ein Nebel auf ihre Augen, und als sie dieselben einzeln versuchte, fand sie, dass die Ursache des Gesagten im rechten Auge gelegen sei, denn das linke Auge war, ohne dass sie es wusste, schon völlig erblindet.

Am rechten Auge mit + 0·75 D. Visus $^{6}/_{5}$, Nr. 1 liest sie mit + 3·0 D. gut, die Pupille ist normal, an der Papille befindet sich eine grosse Excavation, T. + ?, das Gesichtsfeld ist auf eine von oben beginnende Einschränkung verdächtig. Am linken Auge ist nur noch an einer excentrischen Stelle ein restlicher Lichtschein vorhanden; tiefe Ex-

cavation, aber T + ½?; äusserlich verräth gar kein Zeichen das Glaucom. Es bestand demnach ein reines Glaucoma simplex — und bloss das rechte Auge kam noch in Rechnung. Bei Anwendung einer 1%igen Pilocarpinlösung zweimal täglich, stellte es sich als nothwendig heraus, den weiteren Verlauf abzuwarten.

Ich vermuthete bereits Schlimmes; denn die Fälle von früh sich entwickelnden Excavationen, bei vollkommenem Sehen bedeuten regelmässig einen heimtückisch verlaufenden, hartnäckigen Glaucomprocess. Und thatsächlich lag in dem spitz nach unten verlaufenden Gesichtsfeldmangel und dessen steten Vordringen nach abwärts, die Gefahr dieses Falles in allen darauffolgenden Jahren. Dabei erwies sich die Hitze der Sommermonate als besonders gefährlich. Schon nach den ersten sechs Wochen, am 14. April, war das Gesichtsfeld nach oben auf 35° eingeschränkt, im Mai auf 30°, im Juni auf 25° und im Juli gar auf 20°; als ich auf die Gefahr hinwies und auf Iridectomie drängte, führte die hieraus entstandene Gemüthsverstimmung in wenigen Tagen eine Gesichtsfeldeinschränkung auf 15°, ja vorübergehend sogar auf 8° herbei. Am 25. Juli wurde die Iridectomie an beiden Augen vorgenommen; die Frau hielt sich ausgezeichnet und der Ausschnitt gelang musterhaft, er war genau 8 Millimeter breit und von idealer Form. Einen Monat später schickte und begleitete ich die Kranke nach Marienbad.

Der Erfolg war kein vollständiger; im October war das Gesichtsfeld oben 10—12°, aber central bestand $^6/_6$ Visus und die Fähigkeit mit + 2·5 D Nr. 1 zu lesen. Von nun an schwand das Gesichtsfeld nur sehr langsam. So war im Winter 1888 am 1. Februar in einer Entfernung von 6 Meter auf der Wand möglichst präcis gemessen, die von oben absteigende Einschränkung nur mehr 22—23 Centimeter vom Centrum entfernt. Von dieser Zeit an liess ich ununterbrochen täglich im Winter eine 1%ige und im Sommer eine 2%ige Pilocarpinlösung gebrauchen. Auf diese Weise gelang es mir wohl, die bis dahin rasch fortgeschrittene Gesichtsfeldeinschränkung bedeutend zu verlangsamen, aber nicht ganz aufzuhalten. Im Jahre 1889 sank der Visus auf $^6/_{10}$ und der Gesichtsfeldmangel erstreckte sich von oben spitz zulaufend gerade bis zum Centrum. Im Sommer und Herbst 1892 war V. noch = $^6/_{20}$. Im November traf sie ein schwerer Schicksalsschlag: ihr bis zur Selbstaufopferung geliebter Gatte starb plötzlich. In den folgenden Monaten gieng das centrale Sehen, trotz der stetig angewendeten Pilocarpintropfen, wohl unter dem Einflusse der Gemüthsdepressionen, verloren und sie konnte nicht mehr die Buchstaben an der Wandtafel ablesen. Von 1893 bis zum heutigen Tage sank das Fingerzählen von 6 Meter auf 3 und die Spitze der von oben spornförmig nach abwärts verlaufenden Gesichtsfeldeinschränkung gieng bis auf 10° unter das Centrum.

Dieser Verlauf des Leidens zeigt deutlich, dass der vor der Iridectomie bestandene Schwund des Sehvermögens schnell, vielleicht in einem halben Jahre dahin gelangt wäre, wo er heute, nach 9 Jahren steht. Ferner zeigt er, dass die Iridectomie das Leiden wohl verlangsamte, aber nach 1—2 Jahren würde die Kranke trotzdem erblindet sein. Schliesslich, dass der ständige Pilocarpingebrauch das Leiden noch mehr verlangsamte und, dass es zumeist diesem Umstande zuzuschreiben ist, dass die Kranke während 6—7 Jahren noch erträglich sah, und heute noch nicht ganz erblindet ist, sondern im eigenen Hause allein noch schalten und walten kann. Soviel kann wohl getrost behauptet werden. Meine subjective Ueberzeugung aber erstreckt sich noch weiter; nämlich, dass das Pilocarpin in diesem Falle mehr geleistet hat, als eine eventuell vorgenommene zweite Iridectomie oder eine nachträgliche Sclerotomie hätte leisten können. Und wer lieber letztere empfohlen hätte, der könnte auch nicht mehr behaupten, als dass sie unter den obwaltenden Umständen ein remedium anceps gewesen wäre.

V. Als Folge der Iridectomie an einem Auge, trat auf dem andern ein Glaucomanfall auf, wie dies nicht eben selten zu geschehen pflegt. Derartige Fälle wollte man früher als sympathische Affectionen auffassen, was insofern begründet werden kann, als ein das ganze Nervensystem treffender Nervenreiz auch das zweite Auge nicht unberührt lassen kann. Nur dass das Leiden nicht in dem Sinne sympathisch genannt werden kann, wie dies beim Erkranken des gesunden Auges infolge einer Verletzung des Nachbarauges (z. B. durch einen Fremdkörper) der Fall ist. Aus diesem Grunde ist es besser beim Glaucom jene Benennung zu vermeiden, damit nicht in der pathologischen Erklärung eine Verwirrung entstehe. Als eine Unterart des reflectierten Glaucomes könnte man es am ehesten überspringendes Glaucom nennen, obschon sich auch diese Bezeichnung mit der Erscheinung nicht gut deckt. Mit Rücksicht auf solche Glaucomanfälle, welche durch die am anderen Auge vorgenommene Iridectomie hervorgerufen werden, möchte ich jetzt nacheinander zwei Fälle schildern. Es gehört nämlich zur Frage der Ausnützung der Miotica, ob man in solchen Fällen den Kranken in der Eile noch einer Operation unterziehen soll, oder aber ob man zu dieser Zeit noch mittelst Pilocarpin Herr der gefährlichen Situation werden kann? Ich halte dafür, dass in dem einen der Fälle die Iridectomie, in dem zweiten aber das Pilocarpin das Richtige war. Indes urtheile der geneigte Leser selbst.

J. M., ein — dazumal — 44 Jahre alter und sehr verdienter hoher Staatsbeamter erbat sich am 13. October 1883 zum erstenmale meinen Rath. Es war interessant zu hören, dass er in seinem Kindesalter an converg. Strabismus litt, dass letzterer im Laufe der Jahre allmählich erlosch, dass das strabotische Auge schlechtsehend wurde, dass er aber

durch ausdauernde Uebung die Sehkraft in bedeutendem Maasse zurückeroberte. So blieb es auch im Mannesalter durch viele Jahre hindurch — und er meint, dass dazumal beide Augen gemeinsam functionierten. Gegenwärtig besteht ein anderes Uebel. Er sieht um die Flamme herum einen farbigen Ring, seine Sehkraft schwindet, und zwar am linken Auge seit 2—3 Jahren, am rechten Auge seit etwa einem Jahre; Entzündungen machte er nicht durch, eine mehrwöchentliche Ruhe brachte keine Besserung; er versuchte Augengläser, aber er konnte sich für keine Nummer entscheiden. Der Befund war in seinen Hauptzügen folgender: An der Sclera ein schwacher Gefässkranz, die Pupillen normal, die Farbe beider Regenbogenhäute etwas fahl, T = + $^1/_2$. Am rechten Auge Myopie 1·5 D, Visus $^6/_{18}$, mit + 1·5 D liest er Nr. 1. Das Gesichtsfeld ist nach innen und oben ein wenig eingeengt; an der Papille eine beginnende, aber schon charakteristische, und zwar auch an der medialen Seite schon bis an den Rand reichende Excavation. Am linken Auge ist das Sehen nahezu $^6/_{60}$, aber das Fixieren ist unsicher, das Gesichtsfeld ist nach innen und oben nicht mehr vorhanden, bei der Brillenprobe ist er nicht imstande Positives zu äussern, an der Papille eine tiefe Excavation. Ich stellte die Indication auf gleichzeitige Iridectomie an beiden Augen. Der Kranke schwankte: an beiden Augen auf einmal? oder separat an jedem, aber dafür zweimal die Qualen des Liegens erdulden? was sollte er thun? Ich illustriere die Stimmung des Patienten am besten, wenn ich ihn kurz — und meine späteren Beobachtungen an ihm zusammenfassend dahin charakterisiere, dass er körperlich zwar ein Held, aber der unbekannten Zukunft gegenüber das gerade Gegentheil war. Um Zeit zu gewinnen, liess ich von einer 1%igen Pilocarpinlösung in jedes Auge dreimal täglich einträufeln. Nach zwei Wochen kam er wieder, lobte das Pilocarpin, tadelte aber die Aerzte, die er bei seinen nach verschiedenen Richtungen unternommenen Reisen consultiert, weil, so viele ihrer waren, jeder anderer Meinung war, — wenn auch nur scheinbar. Die Antworten dreier bedeutender Capacitäten gab er folgendermassen zum besten: „Muss operiert werden?“ Es muss, es kann, es ist nicht rathsam! „Wird das Sehen nach der Operation besser sein?“ Ein wenig, gar nicht, schlechter! „Muss man mit der Operation eilen?“ Ja, nein, gleichgiltig! „Welche Operation ist nöthig?“ Iridectomie, Sclerotomie, gar keine — höchstens Punction!

Aber wir kennen ja ohnehin den Kreislauf, in welchem jeder von uns sich befindet, wenn er bezüglich des Glaucoma simplex einen Rath ertheilen soll, und wobei Frage und Antwort folgendermaassen aufeinander zu folgen pflegen: „Wird die Operation nicht im Stiche lassen?“ Sie kann im Stiche lassen. „Was kann mein Sehen retten?“ Die Operation.

Schliesslich einigten wir uns dahin, dass er das schlechtere linke

Auge operieren lasse, um zu sehen, wie die Sache gehe, und sollte die Operation leidlich ausfallen, würde er sich auch für das zweite Auge entschliessen. Diese erste Iridectomie erfolgte am 31. October. Er hielt bewunderungswürdig stand, alles gieng vortrefflich von statten. Am nächsten Tage abends und nachts trat auf dem bis dahin mit Glaucoma simplex behafteten rechten Auge acutes Glaucom auf: die Pupille wurde weit, es trat Ciliarinjection auf, die Tension nahm zu und das Gesichtsfeld verdunkelte sich.

Es kam nun zweistündlich eine $^1/_2{}^0/_0$ige Eserinlösung zur Anwendung, welche bereits innerhalb drei Tagen sämmtliche Entzündungserscheinungen behob. Der Kranke verliess inzwischen das Bett und die Heilung seines linken Auges machte gute Fortschritte. Zu dieser Zeit war die drohende Gefahr für das rechte Auge bereits vorüber. Man hätte vielleicht mit der Operation auch warten und für längere Zeit mit dem Pilocarpin sein Auslangen finden können. Aber jetzt ruhte der Kranke nicht mehr. Er selbst bat, ich möge ihn so bald als möglich operieren. Am 6. November (eine Woche später als am linken) wurde auch am rechten Auge die nothwendige Iridectomie ausgeführt. Alles verlief glatt. Nach einem Jahre war Visus $^6/_{12}$, demnach sogar um etwas gebessert.

Jetzt, d. i. nach Verlauf von 12 Jahren, kann der mit Recht allgemein geachtete Herr gut arbeiten und wenn wir uns begegnen, gedenken wir gerne des glücklichen Ausganges der gemeinsam ausgestandenen Besorgnisse.

VI. Diesem gegenüber kann ich den Fall des 54jährigen Herrn M. L. stellen.

Ich hatte Mitte Mai des Jahres 1896 zum erstenmale Gelegenheit ihn zu sehen. Er gab an, dass sein rechtes Auge gesund sei, am linken Auge nehme das Sehen seit 1—2 Wochen ab, aber diesen Winter wäre es noch gut gewesen, nur habe er damit an manchen Tagen farbige Ringe gesehen. Der Befund war folgender: T + 1? die Pupille träger, aber nicht dilatiert, an der Papille eine kleine Depression. Das Gesichtsfeld nach innen etwas eingeengt. Visus mit — 1 D $^6/_{12}$. Am rechten Auge Visus $^6/_6$, E, gelesen wird mit + 1·5 D, besser noch mit 2 D — sogar Nr. 1; gar kein Glaucomsymptom. Vorläufig empfahl ich eine $1^0/_0$ige Pilocarpinlösung dreimal täglich anzuwenden und urgierte die Iridectomie.

Nach Verlauf einer Woche derselbe Zustand. Die Tropfen werden fortgesetzt. Der Kranke ist zur Operation bereit, aber wie dieselbe ausführen? Im eigenen Hause ist man eines Heeres von Gästen gewärtig, denn während der Millenniumsfeierlichkeiten wird die gesammte ländliche Verwandtschaft bei ihm zu Gaste sein, seine Familie ist zahlreich, ein Hôtel ist derzeit für einen zu operierenden Kranken nicht geeignet, in eine öffentliche Anstalt aber, kann er seiner amtlichen Stellung halber

nicht eintreten. „Alles wahr; so warten wir denn ruhigere Tage ab, bis dahin hilft vielleicht das Pilocarpin aus!“ Indes bei diesem linken Auge bewährte es sich nicht. Möglich auch, dass die sonstige Unruhe und die gedrückte Gemüthsstimmug hiebei mitspielten; denn als sich der Kranke am 10. Juni damit vorstellte, dass die Operation in seiner Wohnung bereits möglich sei, war Visus $^6/_{50}$. die Pupille dilatiert, Tension circa + 2. Aber das zweite Auge war noch unversehrt.

Die Iridectomie am linken Auge ward am 13. Juni mittags ausgeführt. Der Kranke benahm sich zwar gut, aber die Lanze drang in das härtliche Auge nicht leicht ein, auch konnte man wegen der Enge der Kammer nicht weit vordringen, inzwischen glitt auch die fixierende Zange einmal vom Auge ab und man musste sie neuerdings adaptieren, infolgedessen ward der Irisausschnitt nicht breiter, als 4 Milimeter. Indes erfüllte er seinen Zweck und das Glaucom verschwand.

Inzwischen geschah aber noch etwas anderes, und dieser Umstand ist es eben, der mich zur Mittheilung dieses Falles veranlasst. Es trat nämlich am nichtoperierten, bis dahin gesunden rechtsseitigen Auge, ein entzündliches Glaucom auf. In dieses Auge wurden schon, seit der Operation des anderen, aus Vorsicht präventiv Pilocarpintropfen früh und abends eingeträufelt. Und dennoch trat auf dem bis dahin unversehrten Auge am zweiten Tage Glaucom auf, dass sich am dritten Tage noch steigerte.

Von nun an liess ich eine bereits 2%ige Pilocarpinlösung, zweistündlich, einträufeln. Es wurde von Tag zu Tag besser, und nach vier Tagen war schon keine Entzündung mehr und reines Sehen vorhanden (und zwar nach Angabe des Kranken selbst und nicht nach Sehproben geurtheilt), so dass nach täglich fünfmaligen Einträufelungen, nach einer Woche schon nur dreimalige, und nach zwei Wochen nur noch eine Einträufelung einer 1%igen Lösung früh und abends erfolgte. Darauf konnte ich den Kranken der Reconvalescenz halber aufs Land entlassen, denn am linken Auge war mit — 1 D Visus $^6/_{18}$ vorhanden; das rechte Auge aber wurde vollkommen gesund und ruhig. Von nun an werde ich allabendlich, wenn auch Jahre hindurch, von einer 1%igen Lösung einträufeln lassen — so lange, als Visus $^6/_6$ verbleibt und bis nicht neue Zeichen des Glaucoms auftauchen.

Ich glaube, dass dieser Fall deutlich genug dafür spricht, dass das Pilocarpin ein glaucomatöses (das rechte) Auge beruhigte, welches wir sonst zur ungelegenen Zeit hätten iridectomieren und schon durch das Colobom an und für sich des vollen $^6/_6$ Visus hätten berauben müssen. Wie lange ein Visus = $^6/_6$ wird erhalten werden können, lässt sich im voraus nicht sagen. Aber die Zeit, während welcher derselbe erhalten bleibt, ist schon dem Umstand gutzuschreiben, dass die Iridectomie durch

das Pilocarpin substituiert wurde; somit in der vorliegenden Frage ein wertvoller Beleg zu Gunsten des Pilocarpins. Damit hängt aber zum guten Theil die Amtsthätigkeit des Patienten sowohl als die Zukunft seiner Familie zusammen. Es wird in dem Lose der heranwachsenden Kinder einen wesentlichen Unterschied bedeuten, ob das Pilocarpin das Auge ihres Vaters noch einige Jahre hindurch in unbeschränkter Arbeitsfähigkeit wird erhalten können.

Bei dem oben geschilderten Falle muss der unverhofft aufgetretene Glaucomanfall am zweiten Auge anders beurtheilt werden. Jener Krankheitsfall sprach meiner Ansicht nach deutlich genug dafür, dass eine Reduction des Krankheitszustandes auf das frühere Niveau mittelst Pilocarpin nicht genügt hätte, weil ohnedies die Iridectomie indiciert war; während in diesem Fall, nach gelungener Bekämpfung der intercurrenten Entzündung, die Fortsetzung des früheren ruhigen Zustandes möglich war, umsomehr, wenn eine prophylactische Pilocarpinbehandlung stattfand.

Ganz besonders möchte ich betonen, dass es sich in allen bisher geschilderten Fällen um Personen von hoher Intelligenz handelte, die ihre Aerzte sorgfältig auswählten, aber dann auch bei ihnen verblieben. Bei solchen pflegt sich eine feinere Abtönung der therapeutischen Maassnahmen auch zu verlohnen. Freilich ist es rathsamer, einen Taglöhner, der auf der Wanderung begriffen ist, ohne viele Worte alsbald zu iridectomieren, um jedem weiteren Hinausschieben ein- für allemal ein Ende zu machen.

VII. Den absolut nützlichen Einfluss des Pilocarpins habe ich in folgendem Falle erfahren:

G. S., ein 48jähriger Professor, erwachte am 14. November 1891 3 Uhr nachts mit dem Gefühl der Spannung in seinem linken Auge. Bei der Lampe beschaut, fand er seine Pupille erweitert. Auch sah er einen farbigen Ring und vermochte nur gross Gedrucktes zu lesen. Er hatte schon etwas über das Glaucom gehört und beschäftigte sich jetzt detailierter damit. Er begann sofort in Büchern, wenn auch unzusammenhängend, nachzulesen und des Morgens kam er mit der Angabe zu mir, dass er in der vergangenen Nacht einen Glaucomanfall gehabt habe. An der Pupille war noch eine schwache Spur zu sehen, ebenso war T. noch etwas erhöht. Es war für den Kranken äusserst wichtig, über sein Leiden glatt hinwegzukommen und ihn deshalb nicht allzusehr zu beängstigen. Daher unterliess ich es, ihn seine gewöhnliche Beschäftigung unterbrechen zu lassen, sondern beeilte mich seine beginnende Presbyopie zu corrigieren — und vertröstete ihn mit der von mir schon lange beobachteten günstigen Wirkung des Pilocarpins. Ich träufelte ihm auch sofort eine 1%ige Pilocarpinlösung ein. Die Pupille blieb bis zum Abend eng. Abends träufelte ich neuerdings ein. Drei Tage lang gieng dies so

fort. Weitere zwei Wochen hindurch träufelte er noch des Abends ein, dann unterliess er auch dies. Ein halbes Jahr hindurch blieb alles in Ordnung.

Am 14. April hatte er eine aufregende Scene mitzumachen. Am Abend darauf verspürte er keinen Schlaf und vertiefte sich in irgendein Studium. Um 1 Uhr nach Mitternacht beobachtete er bei der Lectüre etwas Störendes, und konnte, darauf aufmerksam geworden, nach Verlauf von etwa einer halben Stunde die Wiederholung des früheren Krankheitsbildes constatieren. Sofort wandte er den Rest seiner Pilocarpintropfen an, indem er sie dreimal halbstündlich einträufelte. Morgens fand ich die Pupille eng, das Auge weich (vom Pilocarpin), die Farbe der Iris etwas dunkel (hyperaemisch). Ich hatte zwar bezüglich der Diagnose keinen Zweifel, aber ich hielt es doch für unerlässlich, mit meinen eigenen Fingern die behauptete Steigerung der Tension zu constatieren. Die bereits während der Nacht angewendeten Tropfen hatten den Anforderungen der ersten Hilfe genüge geleistet; ich konnte somit den Kranken dazu bewegen, mich vor allem einen solchen Anfall sehen zu lassen. Er möge mich rufen lassen und nicht einträufeln! Am 17. und 21. April sah ich auch seine geschilderten abendlichen kleinen Entzündungsanfälle. Zur Stellung einer Diagnose waren dieselben genügend ausgeprägt. Der Kranke nahm als sicher an, dass es binnen kurzem zur Iridectomie kommen müsse — aber diesen Gedanken redete ich ihm aus — und behielt glänzend Recht! Ich selbst wagte nicht so viel zu hoffen. Eine Woche hindurch träufelte er täglich zweimal eine 1%ige Lösung ein, sodann durch sechs Wochen eine ½%ige früh und abends, schliesslich ein halbes Jahr hindurch allabendlich. Krankhafte Symptome blieben vollständig aus. Am 13. November, als dem Jahrestage des ersten Anfalls, liess ich die Tropfen aussetzen, damit dieses festliche Datum auch eine gemüthserhebende, und auf diese Weise zugleich eine nervenberuhigende Wirkung ausübe.

Seither vergiengen nahezu vier Jahre, ohne dass der Genannte auch nur die mindeste Störung bemerkt hätte. Nichts erinnerte mehr an das Vergangene! Zeitweilig lässt er wohl das Pilocarpin noch erneuern, wendet es jedoch nicht an und bemüht sich, auf ärztliches Anrathen, eine nonchalante Gemüthsstimmung zu bewahren.

Ob nun ein Einwand gegen die Schlussfolgerung erhoben werden kann, dass in dem geschildertem Falle das Pilocarpin ein vollkommenes Auge und damit ein Lebensglück gerettet hat? Oder konnten wir auch ohne Pilocarpin (sagen wir: ohne Mioticum) den Stillstand des Glaucoms in diesem Falle abwarten? Und, wenn wir schon zu handeln bemüssigt waren, und wir nicht das Miotisieren, sondern die Iridectomie gewählt hätten, würde die Iridectomie das correcte, das heisst, das unvermeidliche und beste Vorgehen gewesen sein?

Auf alle diese Fragen kann es nur eine Antwort geben: das Pilocarpin hat in meinem Falle all' das geleistet, was man nur wünschen konnte und damit ist auch bewiesen, dass es auf eine lange Reihe von Jahren das Glaucom auch zu heilen im Stande ist. Aber, ob auch endgiltig und für alle Zeiten? Ich glaube, dass man auf diesem Punkte angelangt, wohl den Faden des Streites noch weiter spinnen könnte, wenn jemand eben daran Gefallen findet; aber eine wissenschaftliche Verpflichtung hiezu kann ich darin nicht erblicken. Denn wenn das Pilocarpin für eine Reihe von Jahren heilt, so kann auch am Ende dieser Reihe — der Tod eintreten und den Streit über die Dauer der Heilung gegenstandslos machen.

Eines jedoch bin ich gezwungeu, der gegnerischen Auffassung zuzugeben, dass es sich nur um einen Fall handelt! „Ein Fall kann keine Regel bilden." Ganz richtig! „Wenige Fälle beweisen, was man kann, viele Fälle zeigen, was man soll!" Indes wollen wir nicht vergessen, dass es unsere erste Aufgabe ist: das Glaucom zum Stillstand zu bringen. Hiezu ist die Iridectomie zwar das sicherere, aber auch das gewaltsamere Mittel, und schädigt nebstbei an und für sich das Sehen. Das Pilocarpin hingegen führt zumeist Besserung, manchmal, ganz allein angewendet, auch Heilung herbei, und kann stets auf die einfachste Weise und ohne Schaden versucht werden.

Nur müssen wir jedesmal die Wirkungsgrenze des Pilocarpins richtig erkennen! Ob dies möglich ist oder nicht, darüber lässt sich derzeit noch keine allseitige Uebereinstimmung erzielen. Dies ist eventuell der Punkt, von welchem viele ihre Ansicht über die längere Anwendbarkeit des Pilocarpins werden abhängig machen.

Bevor ich jedoch an die Ableitung der Schlussfolgerungen schreite, möchte ich noch 2 Fälle erwähnen, die für die Anwendung des Pilocarpins Gesichtspunkte eröffnen, wie sie meine bisherigen Fälle nicht darboten.

VIII. Frau Ch. F. war 62 Jahre alt, als sie mich Mitte April 1884 durch ihren Hausarzt zu sich rufen liess. Schon seit einer Woche nahm sie an ihrem rechten Auge, wenn auch in schwankendem Grade Schmerzen, Entzündung und schlechtes Sehen wahr. Ich fand eine erweiterte Pupille, T + 1, getrübte Medien. Einige Tage hindurch milderte ich das Glaucom mittelst Eserintropfen.

Am 20. April nahm ich die Iridectomie vor. Sie verhielt sich brav, so dass die Operation ohne Störung verlief. Nicht so die Heilung. Nach 3 Wochen trat Iritis auf, es zeigte sich ein sero-fibrinöses Exsudat, das Colobom verschmälerte sich, nach unten blieb eine Synechie zurück, und an der Linsenkapsel persistirte eine feine membranöse Ablagerung. Nach 6 Wochen beruhigte sich das Auge und die Prüfung des Sehens ergab

nun bei Hm 2 D. Fingerzählen auf 5 *m*. Dieser Zustand besteht auch heute noch.

Mit diesem einen Auge war daher Patientin nicht eben glücklich. Die Entzündungen sistierten zwar, aber die Function blieb schlecht. In Anbetracht dessen ist das Benehmen der Kranken bei Erkrankung ihres zweiten Auges, welches übrigens E. war und Visus $^6/_6$ besass, leicht verständlich.

Am 5. Jänner 1885 nahm sie nämlich an ihrem linken Auge einen Nebel wahr. Dieser war veränderlich. Farbenringe sah sie nicht. Als ich sie untersuchte, war die Pupille klein, die vordere Kammer aber eng. T + ?, Medien rein, mit + 1 D Visus $^6/_9$. Das Gesichtsfeld intact. gar keine Röthung. Auf Grund dessen konnte nur ein Verdacht auf Prodrome des Glaucoms bestehen. Ich liess somit eine Pilocarpinlösung (2 *cg* ad 10 *g* aquae), somit in der Stärke von $^1/_5\%$, 2mal täglich einträufeln und unterzog sie einer regelmässigen Beobachtung. 4 Monate lang waren gar keine Erscheinungen bemerkbar. Nun setzte ich das Pilocarpin aus, und gestattete ihr mit + 3 D in beschränktem Maasse zu lesen. Auch wünschte ich, dass sie sich viel in freier Luft bewege, wozu sie aber ihrer kranken Füsse wegen nur wenig im Stande war.

So verstrichen volle 2 Jahre. Am 5. September 1887 hatte sie wieder einen Anfall. Derselbe war ausgeprägter als der erste, so dass jetzt der glaucomatöse Charakter schon unzweifelhaft war: Ciliarinjection, T + 1, erweiterte Pupille, $^6/_{12}$ Visus. Jetzt brachte ich die Iridectomie zur Sprache, da ich dies als meine Pflicht erachtete, und ordnete vorderhand eine 1%ige Pilocarpin-Einträufelung, 3mal täglich, an. Indes beruhigte sich das Auge sehr bald.

Dadurch gerieth ich in eine schwierige Lage. Sollte ich schon iridectomiren, oder noch nicht? Als Schreckbild schwebte mir die Geschichte des anderen Auges vor. Wie, wenn auch auf diesem Auge nach der Operation Iritis entsteht? Einerseits schien es, dass die Iritis leichter vermieden werden könnte, wenn wir neuere Entzündungsanfälle nicht abwarteten; andererseits hatte sich das Auge auf das Pilocarpin hin vorderhand gänzlich beruhigt, und die gute Wirkung desselben durch die Iridectomie (und die dadurch eventuell herbeigeführte Iritis) zu schmälern, würde wahrhaftig einer Beschädigung gleichkommen.

Aus diesem Dilemma errettete mich die Weigerung der Kranken — welche nach den Prämissen nur natürlich war. Im Einverständnisse mit dem Hausarzte beschlossen wir also so lange als möglich beim Pilocarpin zu bleiben.

Das Resultat war ein glänzendes. 9 Jahre sind seither verstrichen; die Frau ist gegenwärtig 74 Jahre alt, ihr Visus ist noch immer gut, sie pflegt auch zu lesen und hatte seither keinen Glaucomanfall mehr.

Das Pilocarpin hatten wir nach einigen Monaten wieder auf eine schwächere, indes doch nur auf eine $^1/_2$%ige Lösung reduciert, und dieselbe ein halbes Jahr lang, bloss früh und abends, sodann ungefähr ein Jahr hindurch, wöchentlich dreimal, später aber nur selten, d. h. bloss dann einträufeln lassen, wenn sie eine fremde Empfindung im Auge hatte, obwohl sich kein Entzündungsanfall mehr ereignete. Gegenwärtig träufelt sie schon seit Jahren nicht mehr ein — und befindet sich sehr wohl dabei.

Eine solche Erfahrung, wenn sie auch vereinzelt dastünde, berechtigt nicht nur, sondern verpflichtet auch zur gründlichen Ueberlegung darüber, unter welchen Umständen die Anwendung des Pilocarpins statt der Iridectomie in Frage kommt? Dass übrigens die Sache nicht immer so nach Wunsch verläuft, wird der folgende Fall zeigen.

IX. K. W., 58 Jahre alt, war Zeitungsinhaber in einer grossen Provinzstadt. Sein Augenleiden datierte seit 6 Jahren. Ueber die erste Zeit gibt er an, dass er im April 1890 einen heftigen Glaucomanfall hatte; dazumal hatte ihn Dr. L. in seiner Heimat mittels Eserintropfen binnen kurzer Zeit geheilt — zugleich aber auch die Operation urgiert. Am 2. Juli desselben Jahres consultierte mich der Kranke. Der Befund war an beiden Augen unten eine Cataracta incipiens, und nebstbei noch ein Glaucoma incipiens. Visus mit + 1 D r. A = $^6/_{20}$? l. A = $^6/_{15}$? zum Lesen diente ihm ein Glas von + 4 D, aber + 4·5 D erwies sich als besser. Letzteres verordnete ich ihm daher. Die Iridectomie empfahl ich ihm nachdrücklichst. Indes wollte der Kranke früher noch nach Hause reisen, und so verschrieb ich ihm als provisorisches Mittel eine 1%ige Pilocarpinlösung, damit er von derselben ohne Ausnahme täglich einmal, und wenn nöthig, auch mehrmals einträufele. Dies that er auch 6 Jahre hindurch, aber deshalb verfiel er doch im diesjährigen Frühling der Iridectomie. Ueber die inzwischen verstrichenen 6 Jahre erzählte er, dass er jährlich 1—2 mal kleinere Glaucomanfälle hatte, in welchem Falle er stündlich 2—3 Tropfen Pilocarpin gebrauchte, worauf er einige Stunden später wieder vom Anfalle befreit war. Seine Lebensweise war vorsichtig und bedacht. Am 29. März 1896 ereilte ihn — seiner Ansicht nach zufolge einer Aufregung — ein Glaucomanfall von solcher Intensität, dass selbst die halbstündigen Pilocarpin-Einträufelungen nichts nützten und sein Auge im Verlaufe von 6—8 Stunden total erblindete. Dr. L. nahm ihn wieder in Behandlung und ordinierte Eserin, welches ihm in einigen Tagen Linderung soweit verschaffte, dass er nach 6 Tagen auf Veranlassung seines Arztes nach Budapest reisen konnte, woselbst auf der unter meiner Leitung stehenden Klinik folgende Daten aufgezeichnet zu finden sind:

Am 6. April 1896. Die äusseren Theile beider Augen gesund; die

Tarsalconjunctiva des rechten Auges roth, die Conjunctiva bulbi ebenfalls injiciert, die Cornea normal, die Kammer seicht, die Faserung der Iris derb und verfärbt, die Pupille weit und nicht rund, die Medien getrübt. Hm 3·5 D und Visus $^5/_{30}$; die Conjunctiva des linken Auges blass, die Cornea gesund, die Pupille stecknadelkopfgross, Hm 2 D und Visus $= ^5/_{50}$. Am 7. April erfolgte die Iridectomie des rechten Auges (das linke gestattete er nicht zu operieren) und am 14. verliess er bereits geheilt die Klinik mit der Weisung, das Pilocarpin in das rechte Auge noch einige (4?) Wochen hindurch, in das linke aber fortwährend einzuträufeln, und künftig mit + 5·5 D zu lesen.

Ueber briefliches Ansuchen berichtete er jüngst über seinen Zustand, dass er sich gut befände, sein Visus sich noch besserte, dass er mit Hilfe eines Augenglases sich beschäftige, grosse Arbeiten aber nicht bewältigen könne, da er dabei ein Gefühl von Druck bekomme; mit dem operierten Auge allein sehe er manche Dinge anders, als mit dem gesunden, oder wie mit beiden zugleich.

Die Cataracta incipiens nahm, wie aus diesen Daten zu entnehmen ist, in den abgelaufenen 6 Jahren nicht zu, und vorderhand stört sie ihn kaum. Es wäre wohl gut gewesen, auch das linke Auge zu operieren; denn gesetzt den Fall, dass das Pilocarpin doch den Dienst versagt!? Dass der Hausarzt das Eserin damals versuchte, als das Pilocarpin bereits im Stiche liess, kann nur sehr gebilligt werden.

* * *

Eine Zusammenfassung der mitgetheilten 9 Fälle vom Standpunkte der Nützlichkeit des Pilocarpins zeigt folgendes:

I. Von zwei iridectomierten Augen musste jenes, welches früher erkrankte und operiert wurde, auch nach der Operation noch fortwährend mit Pilocarpin behandelt werden; u. zw. mit vollem Erfolge.

II. Durch das Weglassen des Pilocarpins erwuchs dem Kranken nur Schaden.

III. Ein Auge, das durch anderthalb Jahre mittelst Pilocarpin in vollkommen gutem Zustande erhalten wurde, wäre schade auf Grund allgemeiner Gesichtspunkte zu iridectomieren. Aller Wahrscheinlichkeit nach würde auch das Pilocarpin genügt haben.

IV. Jenes Schwinden des Visus, welches die Iridectomie kaum aufzuhalten vermochte, konnte durch das Pilocarpin sehr auffallend verlangsamt werden.

V. Ein anlässlich der Iridectomie des einen Auges auf das zweite überspringender Glaucomanfall konnte durch das Pilocarpin nur schwer beseitigt werden, weshalb es am besten schien, nach einigen Tagen auch dieses zu operieren.

VI. In einem analogen Falle konnte das prophylaktisch angewendete Pilocarpin das zweite Auge vor dem überspringenden Entzündungsanfalle nicht schützen, führte aber bei intensiverer Anwendung dennoch die Heilung herbei.

VII. Glaucomanfälle, die sich in zwei Zeitabschnitten gezeigt hatten blieben auf Pilocarpin so vollkommen aus, dass seither schon durch nahezu vier Jahre (seit der ungarischen Publication des Falles sind wieder drei Jahr vergangen) auch kein Pilocarpin mehr nöthig ist.

VIII. Seit neun (jetzt zwölf) Jahren blieben Glaucomanfälle aus, ohne dass in dem Falle das Pilocarpin länger als 1—2 Jahre angewendet worden wäre.

IX. Hinausschieben der nothwendigen Iridectomie durch 6 Jahre — mittelst Pilocarpintropfen.

Bevor ich noch zusammenfassende Schlüsse ziehe, muss ich mich mit einigen Verhältnissen des glaucomatösen Krankenmaterials und den Möglichkeiten bei der Beobachtung des Miotisierens näher beschäftigen.

Aus der Reihe meiner Erfahrungen habe ich lehrreiche und charakteristische Fälle ausgewählt. Ich könnte zwar noch mehrere zusammenstellen. Hier habe ich aber bloss solche Fälle aneinander gereiht, die ich vollkommen zu überblicken Gelegenheit hatte. Ich reflectierte nicht auf solche, von denen ich bloss fragmentarisch Kenntnis erlangte, oder die meinen Augen entschwanden, oder bei denen ich bloss vorübergehend, z. B. als Consiliarius, eine Rolle spielte. Von den angeführten Fällen waren, mit Ausnahme eines einzigen, alles hiesige. Auch vermied ich es klinische Kranke zu erwähnen, da ich mich im Verlaufe des Unterrichtes mit ihren Lebensverhältnissen nicht hinreichend beschäftigen konnte, die vom Standpunkte einer solchen wissenschaftlichen Forschung nachträglich noch in Betracht kommen möchten.

Die Beurtheilung dessen, wann das Pilocarpin im Stiche zu lassen beginnt, kann man mit mehr Beruhigung dem intelligenten, städtischen Einwohner und dessen tüchtigem Hausarzte überlassen, als einem Taglöhner an der Grenze des Landes, der, im besten Falle, mit mehreren tausend anderen Einwohnern auf die Beobachtung und Begutachtung des viel geplagten Kreisarztes angewiesen ist.

Eine vollkommen erschöpfende statistische Bearbeitung wäre zu wünschen. Indess kann man im voraus wissen, dass deren Daten in vielen Punkten unbestimmt und von ungleichem Wert sein werden. Wenn ich bloss an meine eigenen Fälle denke, so könnte ich nicht einmal deren Zahl mit Sicherheit bestimmen. Im Verlauf von 15 Jahren dürfte ich, in meiner Privatpraxis, kaum weniger als 50—80 — unter meinem klinischen Material aber 300—500 glaucomatöse Kranke gesehen haben — und zwar in den verschiedensten Stadien. Pilocarpin wendete

ich in ausgedehntem Maasse, vielleicht bei jedem an. Ueber das Resultat kann ich bei dem einen Fall berichten, beim andern nicht. Dass daraus ein Schaden erwachsen wäre, habe ich nie beobachtet. Alle diese ungleichmässig beobachteten Fälle aus den Protokollen herauszuschreiben und in Tabellen zu vergleichen, würde nur ein sehr lückenhaftes Material liefern, welches eventuell zu irrigen Schlussfolgerungen führen könnte.

Ein getreues Bild vom Verlaufe des Glaucoms, ohne Pilocarpin-Behandlung, oder bei derselben, werden auch andere Beobachter nicht recht liefern können, weil unser aller Krankenmaterial gegenüber einer solchen wissenschaftlichen Frage unbegrenzbar und lückenhaft ist.

Unbegrenzbar, weil wir schon bei denen, die bloss in dem Verdacht von Glaucom stehen, Pilocarpin geben müssen [1]) — und weil wir, wenn dasselbe gewirkt hat, nicht wissen können, wohin wir diesen Fall rechnen sollen. Fragmentarisch: weil unter den vielen Fällen nur wenige vorzukommen pflegen, die wir ihrem ganzen Umfange nach epikritisch verwerten können.

Ja es scheint sogar, dass die Lage der in den Hauptstädten lebenden Celebritäten von europäischem Ruf, gerade eine solche ist, dass ihre geistige Ueberlegenheit in dieser Frage nicht sehr zur Geltung kommen kann. Da sie enorm in Anspruch genommen sind, können sie den Verlauf der Krankengeschichte des einzelnen Falles bei längerer Dauer nicht mit Aufmerksamkeit verfolgen — und müssen sich deshalb auf die Angaben anderer verlassen; die Anamnese bekommen sie nur von den Laienkranken zu hören, und bezüglich der wesentlichen Daten des Krankheitsbefundes sind sie zumeist nur auf die Angaben der Assistenten angewiesen. Sie urtheilen über einen gegebenen Status; der Kranke geht fort und ein anderer Arzt handelt dann im Sinne der erhaltenen Weisung.

Wenn die Praxis einem bedeutenden Oculisten hauptsächlich schwere Fälle vor Augen führt, ist dann derselbe wohl berufen, sich über die grosse Verwendbarkeit des Pilocarpins eine positive oder negative Meinung zu bilden? Und wenn er von allen Seiten als Autorität anerkannt wird, so dass Leute aus aller Herren Länder in den compliciertesten Fällen an seine Entscheidung appellieren, woher soll er dann die Seelenstärke nehmen, um eine Stellungnahme in der Frage des Pilocarpins von sich

---

[1]) Ein Theil der Consultierenden ist noch kaum krank, nur besorgt: und bringt bloss unbestimmte Klagen vor. Wenn bei einem solchen Patienten irgendein noch so kleiner Umstand in den subjectiven oder objectiven Symptomen an Glaucom gemahnt, pflege ich schon seit 15 Jahren Pilocarpin zu ordinieren; oftmals bloss in verschwindend kleiner Dosis (z. B. wegen Catarrh ein Collyrium mit $^1/_5$, $^1/_{10}$ ja selbst $^1/_{50}\%$ Pilocarpin). Ein Schaden kann daraus nicht erwachsen, wohl aber eventuell ein grosser Nutzen, und für den presbyopischen Kranken liegt darin auch eine Annehmlichkeit.

zu weisen?! Besitzt er aber eine eigene Meinung, die sich zum Theil darauf gründet, was er selbst gesehen, ist es da nicht sehr natürlich, dass er dieselbe äussert, und es gerne sieht, wenn auch andere sie als maassgebend betrachten? Kann also auf Grund einer solchen eigenen Meinung die Pilocarpinfrage dem Gesagten zufolge in definitiver und allgemeiner Weise entschieden werden?!

Bisher war davon nichts zu hören, dass Privatärzte zahlreiche Fälle von Glaucom mit miotischen Mitteln hintanhalten würden. Dieser Umstand beweist aber doch nicht, dass es überhaupt nicht geschieht. Wer weiss, ob nicht in sehr vielen Fällen, in einigen sogar bei blossem Verdacht auf Glaucom, von Aerzten, die sich mit privater und öffentlicher Praxis befassen, Glaucome mittelst Pilocarpin in segensreicher Weise unterdrückt werden, ohne dass man hievon durch die Statistik oder durch Aeusserungen der Kranken etwas erfährt?

Es ist evident, dass diese Frage, bei der die Natur des Beobachtungsmateriales so sehr in Betracht kommt, von Seite einzelner Fachmänner nicht entschieden werden kann. Dazu sind bloss die summierten Mittheilungen vieler geeignet. Das meiste ist noch auf die Erfahrungen der Augenheilanstalten der kleinen deutschen Städte zu geben — denn diese wirken, da sie dicht vertheilt sind, zwar in kleinerem Kreise, aber in diesem mit ziemlicher Ausschliesslichkeit. Sie haben daher die meiste Gelegenheit, die Fälle vom Beginne bis zum Ende, möglichst gleichmässig zu beobachten.

Wenn ich mich mit den Beobachtungsverhältnissen in so ungewöhnlich weitläufiger Weise beschäftigte, so that ich dies nothgedrungen, um deutlich genug zu machen, warum ich den Aussprüchen der einzelnen Autoritäten gegenüber Vorsicht empfehle; warum auf mich die Warnungen des hochberühmten Berliner Professors Schweigger, des besonnenen Klinikers, den ich auch persönlich schätze und verehre, vor dem Missbrauch mit Mioticis keinen grösseren Eindruck ausüben; und warum ich dennoch einzelne ausgewählte Fälle veröffentliche und an dieselben Folgerungen knüpfe, die ich für allgemeingiltig ansehe.

Der klinische Beobachter geht wie jeder naturwissenschaftliche Forscher von der logischen Grundmethode der Veränderungen aus. Bei seinen Beobachtungen sucht er die Veränderung in dem physiologischen Processe, d. h. das Krankhafte. Wenn er experimentiert, so untersucht er, welcher Unterschied in dem Processe unter den veränderten Verhältnissen, also bei bestimmten Eingriffen eintritt. Durch die Variierung der Verhältnisse lernt der Therapeut. Indes führt uns diese Methode der Aenderungen und Veränderungen solche Fälle am Krankenbette vor, welche sich aus Factoren theils gemeinsamen, theils verschiedenen Inhaltes zusammensetzen. Wenn wir das Ungleichartige nicht bestimmt

auszuschliessen vermögen, so können wir auch in der Beurtheilung des allen Gemeinsamen — und in der darauf begründeten Folgerung — leicht irren.

In den von mir hier geschilderten 9 Fällen, die ich mit Pilocarpin behandelte, liegt das allen gemeinsame Moment darin, dass es sämmtlich Leute von grosser Intelligenz waren; dass alle ihr Schicksal, und zwar nicht bloss ein einzigesmal, in meine Hand legten; dass bei allen die Möglichkeit gesichert war, das Pilocarpin rechtzeitig durch die Iridectomie ersetzen zu können. Wenn wir uns dies alles vor Augen halten, so ist die im Verhältnisse zu sämmtlichen Fällen von Glaucom, scheinbar geringe Zahl keineswegs unbedeutend, und sie vermag nicht bloss für die „Möglichkeit" sondern sogar für die „Nothwendigkeit" meines Vorgehens zu sprechen.

Die Voraussetzung, dass es auf diesem Erdenrund noch zahlreiche Oculisten gibt, die von den Mioticis, in der Mehrzahl der Fälle, hervorragende Resultate gesehen haben, ist sehr begründet. Und wenn wir diese Fälle nicht mit sämmtlichen von ihnen beobachteten Glaucomfällen, sondern bloss mit jenen zahlenmässig vergleichen wollten, die vom Anbeginne längere Zeit hindurch gut beobachtet wurden, so würde die Verwendbarkeit der Miotica glänzend bewiesen, — und die Bedeutung ihrer Rolle in der Glaucomtherapie sich so sehr steigern, dass die versuchsweise Anwendung der Miotica vor der Iridectomie direct zur Pflicht erhoben würde.

Die von Schweigger gegen Hermann Cohn erhobenen Einwendungen müssen, meiner Ansicht nach, unter Berücksichtigung des Gesagten, beurtheilt werden.

Wenn das Glaucom im Anfangsstadium mittels Mioticis so unterdrückt werden kann, dass man dadurch die Iridectomie für längere Zeit hinausschieben, ja in einzelnen Fällen sogar ganz unterlassen kann, dann bildet das Mioticum das oberste Heilmittel für das Glaucom! Die Iridectomie aber, welche einen gewaltsamen und das Sehen an und für sich beeinträchtigenden Eingriff darstellt, ist erst dann angezeigt, wenn sich das Mioticum als ungenügend erweist. Dass sich hiebei oftmals auch ein Versäumnis ergeben wird, ist leicht möglich. Ja während bis jetzt bloss die unverständige Volksclasse mit der Iridectomie zu zögern pflegte, wird dann voraussichtlich auch die Classe der Gebildeten — aus zäher Anhänglichkeit für das Pilocarpin — sich gegen die Iridectomie sträuben und demgemäss Schaden erleiden. Alldies sind jedoch äussere Momente und liegen abseits vom wissenschaftlichen Standpunkte. Wenn man daher vom praktischen Standpunkte dem vielerfahrenen Consiliarius Schweigger auch vollkommen Recht geben muss, so kann dies doch nichts an jener Auffassung ändern, dass, so lange das Pilocarpin voll-

kommen befriedigend wirkt, man mit der Iridectomie nicht nur zuwarten kann, sondern sogar soll.

Wenn diese Ansicht, die vermuthlich bereits viele andere theilen, die richtige ist, so kann man versuchen, bestimmte Regeln für das Vorgehen zu formulieren.

Pilocarpin in 1%iger oder Eserin in ½%iger Lösung kann man als Grunddosis annehmen; die Einträufelungen können früh und abends ordiniert werden, um auf diese Weise dem Kranken die Procedur bequemer zu machen. Wenn damit der Anfall coupiert wird, so kann die Iridectomie noch unterbleiben.

Wenn wieder vollkommene Beruhigung eingetreten ist, kann man auf eine schwächere Lösung herabgehen. Eventuell wird eine abendliche Einträufelung einer ½—⅕%igen Lösung nunmehr hinreichen, um die Anfälle[1]) hintanzuhalten. Ist dies der Fall, so kann man dann, nach Verlauf eines ¼—½ Jahres, ausnahmsweise versuchen, es auch mitunter auszusetzen.

Sollten wieder Glaucomsymptome auftreten, so muss man neuerdings zur früheren Concentration zurückkehren, und sehr schwache Lösungen zur Miotisierung überhaupt nicht mehr anwenden.

Wenn die 1%ige Lösung, täglich zweimal eingeträufelt, den Glaucom-Anfall innerhalb 24 Stunden nicht behebt, so soll die Iridectomie nicht länger hinausgeschoben werden. Man kann wohl noch ausnahmsweise versuchen, ob nicht öftere Einträufelungen (eine 2%ige Lösung täglich fünfmal, ja selbst stündlich eingeträufelt) die Lage verbessern. Aber dies hat nicht mehr in der Absicht zu geschehen, damit eventuell die Iridectomie zu vermeiden, wie es Hermann Cohn wünscht (wovon im folgenden die Rede sein wird), sondern nur um das Auge für die Operation geeigneter zu machen und den Tag der Operation nach Belieben wählen zu können.

Bei einem solchen Vorgehen kann die von Schweigger prophezeite Verwirrung gänzlich vermieden werden, umso eher, als aus Uebereifer allenfalls angewendete überflüssige Einträufelungen ohnedies keinen Schaden verursachen.

Ich bin überzeugt, dass dieser Standpunkt auch allgemeine Geltung erringen wird, und zwar werden die Kranken dies in ihrem eigenen Interesse erzwingen.

Es würde die Sachlage ändern, wenn die frühzeitig ausgeführte Iridectomie das Glaucom sicherer heilen würde. Das bildete auch den Gegenstand von Discussionen. Man kann zwar diesen Gedanken nicht ganz von sich weisen, derselbe spielt jedoch in der Mehrzahl der Fälle keine

[1]) Es ist besser, eine schwache Lösung täglich, als eine stärkere 1—2 mal wöchentlich gebrauchen zu lassen.

Rolle und äussert sich auch in den Ausnahmen nicht deutlich genug. Er ändert demnach nichts an der Frage der Miotisierung.

Wenn wir die Hauptgründe Schweiggers näher betrachten, so können wir denselben nicht beipflichten.

Das Mioticum kann seiner Ansicht nach nur den einzelnen Anfall unterdrücken, das Glaucom aber nicht heilen. Das berücksichtigen auch die Anhänger des Pilocarpins. Aber es ist auch nicht nöthig, das Glaucom definitiv zu heilen, solange man jeden einzelnen Anfall mittelst der einfachen Einträufelung gut bewältigen kann. Der Kranke macht lieber die oftmaligen und systematischen Einträufelungen, bevor er in die, wenn auch endgiltige Operation willigt, falls das Sehresultat für ihn ein- und dasselbe ist. Dieses ist aber gerade bei der Iridectomie ungünstiger.

Schweigger sagt ferner, dass gerade durch das Mioticum zumeist ein schwankendes Verhalten des Kranken und eine Verzögerung der Operation herbeigeführt wird — und dieser Umstand sei auf die Iridectomie von verderblichem Einflusse, wenn ihre Vornahme dennoch nothwendig werde, weil inzwischen die Iris, Pupille, Kammer u. s. w. schlechtere Bedingungen darbieten. Doch ist dies kein Grund gegen die Anwendung des Pilocarpins. Man lasse es nicht so weit kommen; dazu ist ja eben der Rath des Arztes da. Wenn der Kranke nicht auf ihn hört, wie können wir dann erwarten, dass er ohne Pilocarpin willfähriger sein wird?

Er behauptet, es sei nicht vernünftig, Jahre hindurch ein palliatives Mittel nur deshalb zu gebrauchen, um ein bewährtes definitives Mittel vermeiden zu können. Diese Argumentation ist nicht annehmbar, wenn das palliative Mittel aus Tropfen, das Heilmittel hingegen in einer heiklen Operation besteht, die schon an und für sich das Sehen einigermaassen schwächt.

Er führt weiter an, dass man mit dem Mioticum nur die Zeit vergeude. So etwas kann wohl der Arzt, der Kranke aber gewiss nicht behaupten, weil er diese Zeit als gewonnen betrachtet.[1])

Er macht darauf aufmerksam, dass zuweilen das Sehvermögen bei gerader Blickrichtung intact bleibt, das Gesichtsfeld aber eingeschränkt werde und in hohem Grade abnehme.[2]) Dies muss man natürlich wissen und controlieren. Und geschieht es dennoch, so muss man auch rechtzeitig handeln. Aber warum dieses Handeln gerade nur in der Iridectomie bestehen kann, wenn eventuell auch das Mioticum die gleichen Dienste

---

[1]) Nur über einen Fall lasen wir vor kurzem, dass ein zum Tode Verurtheilter dem Richter gesagt hatte: Wenn es schon sein muss, so beeilen sie sich damit!

[2]) In meinen oben mitgetheilten Fällen kamen überhaupt keine besonderen Complicationen seitens des Gesichtsfeldes vor. Deshalb geschieht derselben so wenig Erwähnung.

leistet ist nicht einzusehen. Wir würden daher trotzdem nur pilocarpinisieren — und nur, wenn dies nicht ausreichen würde, operieren.

Er wirft uns vor, dass, wenn wir in einem jeden Falle von Chromopsie sofort ein Mioticum ordinieren, wir sogar die Sicherheit der Diagnose riskieren; denn nicht jeder Farbenring um die Kerzenflamme (Chromopsie) rührt von Glaucom her. Zugegeben; aber die Diagnose ist ja nur ein wissenschaftlicher Behelf und nicht das Ziel unseres Handelns! Wenn wir zwischen dem Stellen einer Diagnose und der Heilung zu wählen haben, so müssen wir der Entwicklung der Diagnose bis zur Klarheit entsagen, weil eben das Interesse des Kranken der Diagnose nicht untergeordnet werden kann.

Wir sind daher mit den Schlussatz Schweiggers nicht einverstanden: „Wenn einmal das Glaucom nachgewiesen ist, dann ist auch schon die Iridectomie angezeigt, weil es gar keinen Zweck hat, noch mit Eserin (oder sagen wir: Pilocarpin) die Zeit zu vergeuden, um dann schliesslich doch eine verspätete Operation, die dann freilich auch nur eine mittelmässige Prognose gestattet, vornehmen zu müssen."

Wir möchten das Gegentheil behaupten: Jedes Glaucom muss präventiv behandelt werden; die Iridectomie aber ist als operatives Verfahren erst dann am Platze, wenn die Miotica als Heilmittel bereits versagen.

Eine Presbyopie muss natürlich corrigiert werden, — man soll daher mit der Ordination von Convexgläsern nicht sparen.[1]) Der Kranke muss dauernd unter ärztlicher Aufsicht stehen. Wenn dies nicht geschieht, so soll — ganz nach Schweigger — auch keine Gnade geübt, sondern der Kranke mit douce violence iridectomiert werden.

Hermann Cohn zieht folgende Schlussfolgerungen: 1. Jeder Glaucomkranke bekommt Eserin; 2. nachdem der grossartigste Nutzen sich im Prodromalstadium äussert, so müssen die Hausärzte besonders auf die erste Klage über Chromopsie achten — und sofort Eserin verabreichen; 3. selbst während der acuten Entzündungsanfälle, während welcher es stündlich angewendet werden kann, ist das Eserin von ausgezeichneter Wirkung. Wenn die Pupille sich hierauf verengt, verschwindet der Anfall in 1—2 Tagen; 4. Eserin schadet niemals, kann Jahre hindurch täglich 1—2mal verwendet werden, kleinere iritische Reizungen sind sehr selten; 5. wenn aber einmal das Eserin während eines Anfalles den Dienst versagt, so muss der Kranke sofort zu einem Augenarzt gehen; 6. schreitet

---

[1]) H. Cohn sagt, dass an einem seiner Kranken das Glaucom sich besserte, wenn er las, was verständlich sei, weil ja dabei die Pupille enger werde. Mag sein; aber beim Lesen erhöht sich die Tension und es schwellen die processus ciliares, was dem glaucomatösen Auge nicht gut bekommt.

das Glaucom dennoch vorwärts, so müssen wir iridectomieren, wiewohl nur mit mittelmässiger Prognose; 7. folliculären Catarrh verursacht bloss unreines Eserin, deshalb soll der eingeschliffene Tropfstöpsel jedesmal in die Mündung des Fläschchens zurückgesteckt werden.

Die Punkte 1—5 befolge auch ich schon seit vielen Jahren. Aber bei Eintritt des Punktes 3 fordere ich schon die Iridectomie. Dass Hermann Cohn solcherzeit noch zu warten geneigt ist, geht — meiner Ansicht nach — schon auf Kosten der Sicherheit. Auch die im Punkte 6 dargelegte Anschauung theile ich nicht vollkommen; denn, dass man iridectomieren muss, ist zweifellos, dass aber die Prognose nur mittelmässig wäre, kann ich nicht finden. Im Gegentheil: in der Mehrzahl der Fälle ist sie hinsichtlich des definitiven Erlöschens des Glaucoms vollkommen gut.

Im allgemeinen kann man sagen, dass die Iridectomie hinsichtlich der Hauptmasse der Fälle, wenn auch nicht für sogleich, aber immerhin in Geltung bleibt. Professor Schweigger sind wir zu Dank verpflichtet, dass er vor Uebertreibungen warnt. Vorsicht aber ist umso nothwendiger, weil die übermässige Anpreisung der Miotica im Allgemeinbewusstsein der Aerzte eine leichtsinnige Auffassung über das Glaucom erzeugen und in der Gestalt der verspäteten Iridectomien eine Pragmatik mit traurigen Resultaten einbürgern könnte. Wenn wir allzusehr betonen würden, dass die Iridectomie nicht immer indiciert sei, so stände zu befürchten, dass das Pilocarpin oder Eserin, welches dieselbe nur eine Zeit lang zu ersetzen vermag, übermässig in Aufnahme käme. Denn es ist leichter den Wert einer Operation herabzusetzen, als denselben zu erhöhen. Zur Warnung mag schon der Umstand dienen, dass von den vorsichtigen Engländern, soweit mir bekannt ist, sich diesbezüglich in der Literatur noch niemand geäussert hat.

Wenn ich in dem eben Gesagten dem Conservativismus die ihm gebürende Beachtung gezollt habe, so kann ich umso beruhigter behaupten, dass es ein antiquierter Standpunkt ist, jeden Glaucomatösen sofort einer Iridectomie zu unterziehen. Das Pilocarpin und Eserin in jedem Falle von Glaucom innerhalb vernünftiger Grenzen zu versuchen, darf heute schon als Pflicht hingestellt werden. Und für Prodrome des entzündlichen und in allen Fällen von simplem Glaucom möchte dies besonders gelten.

Das Gesagte bezog sich, wie leicht zu entnehmen war, auf das primäre Glaucom. Ueber das secundäre Glaucom will ich vorderhand nicht sprechen, obschon wir in vielen derartigen Fällen das Pilocarpin mit Nutzen anwenden. Natürlich kann schon die Qualität des Grundübels, welches das Glaucom einleitet, die Frage des Miotisierens entscheiden. So sprechen, um nur ein Beispiel anzuführen, schon im allge-

meinen vordere Synechien für, hintere aber gegen dasselbe. Oft sind wir sogar nach vorgenommener Iridectomie noch auf das Pilocarpin angewiesen; die bezüglichen Fälle habe ich bereits in meiner Arbeit über „Sphincterolysis anterior" mitgetheilt.[1]) Vom allgemeinen Standpunkte besteht dermalen noch keine Nothwendigkeit, diesen Theil der Frage des Miotisierens jetzt schon zu discutieren, — eine Sammlung von Daten ist aber erwünscht.

Bei der Frage der Glaucombehandlung ergibt sich die auffallende Thatsache, dass bis zur Einführung der Iridectomie durch Albrecht von Graefe im Jahre 1856 in die Behandlung, die einzige Prognose Erblindung war, und dass das medicamentöse Verfahren höchstens eine Verlangsamung erzielen konnte. Erst die Iridectomie lieferte dann vollkommene Resultate, u. zw. nur die Iridectomie, wenn auch nicht in jedem Falle. Jetzt bewähren sich neben der Iridectomie auch die Miotica als sehr wertvolle Hilfsmittel. Vorderhand kann bereits soviel als sicher gelten, dass durch sie die Iridectomie eine Zeit lang aufgeschoben, die Zeit ihrer Vornahme gewählt, die Verhältnisse ihrer Ausführung verbessert, ihre Wirkung erhöht und ergänzt, ja sogar manchmal ersetzt werden kann.

Es entsteht die ernste Frage, ob man nicht in manchen Fällen, unter genauer Controle bloss mit dem Mioticum sein Auslangen finden könne? Wenn ich richtig vermuthe, so bereitet sich die Beantwortung dieser Frage im allgemeinen ärztlichen Bewusstsein vor, um in bejahender Form zum Ausdrucke zu gelangen. Ist dies der Fall, so ergibt sich damit folgerichtig eine neue Frage, nämlich, ob das Mioticum auch dann nur ein palliatives Mittel ist, oder ob es sich manchmal auch als definitives Heilmittel bewährt?

Diese Frage drängte sich mir bereits auf und in zweien der hier mitgetheilten Fälle wurde sie in positivem Sinne entschieden.

Solchen Erfahrungen gegenüber kann man nicht auf dem ablehnenden Standpunkte verharren, sondern muss auch die pathologische Auffassung modificieren.

Ist es doch eine alte und oft gemachte Erfahrung, dass bei manchen Individuen, die an Glaucom erblindeten, das Glaucom später erlischt! Das Auge solcher Leute ist zwar blind, die glaucomatösen Folgen sind unvermindert vorhanden, aber die Krankheit selbst besteht nicht mehr. In solchen Fällen müsste man auch die Diagnose auf „Exitus glaucomatis" stellen, was nicht ganz gleichbedeutend mit „Degeneratio glaucomatosa" ist. Derartige Fälle machen darauf aufmerksam, dass die glaucomatöse Disposition nicht nothgedrungen ein definitiver Zustand ist.

[1]) Unter anderem: „Orvosi Hetilap", „Szemészet" 1892 Nr. 1 und 2 und „Ungarische Beiträge". I.

Das, worüber uns die Krankheit in ihrem Endstadium belehrt, beginnt jetzt auch zu Anfang derselben erkennbar zu werden.

Die glaucomatöse Disposition kann eventuell nicht nur sehr spät, sondern sogar auch sehr früh erlöschen. In solchen, wie ich zugeben will, nicht sehr häufigen Fällen, kann das Pilocarpin das segensreichste, d. h. auch endgiltige Heilmittel sein.

Nach alldem vermag das Pilocarpin den glaucomatösen Process nicht nur abzuschwächen, sondern auch in einzelnen Fällen die Disposition aufzuheben, mithin sogar das Glaucom definitiv zu heilen.

Erfahrungen über Staroperationen.[1]

Von *Dr. Joseph Imre*, Director der städtischen Augenheilanstalt in Hódmezővásárhely.

Zweck dieser Mittheilung ist, über das Resultat von 275 neueren Starextractionen (mit den früher zur Kenntnis gebrachten 200 zusammmen von 475), sowie über einige Daten derselben zu berichten und einen bescheidenen Beitrag zur Kenntnis der guten und schlechten Seiten der combinierten und einfachen Starextractionsmethode zu liefern.

Jene Zahlen, welche — in den beigefügten 2 Tabellen — von dem Verlaufe und Resultate meiner neueren Staroperationen ein rasch zu übersehendes Bild liefern, sind, selbst wenn wir auch jene hinzurechnen, welche mein früherer Ausweis zur Anschauung brachte, nicht besonders gross. Aber diese Zahlengruppen besitzen solch überzeugende Theile, dass ich aus denselben nicht nur für mich, sondern auch hoffentlich für andere gewisse Folgerungen ableiten kann. Diese Folgerungen bedeuten nicht neue Wahrheiten, sondern bloss eine Unterstützung wichtiger Meinungen mittelst neuerer Thatsachen.

Die Verhältnisse, unter denen meine Operationen ausgeführt wurden, habe ich schon früher, theils in dem Artikel[2] über Starextraction, theils in meinem über das städtische Augenspital veröffentlichten Berichte[3] dargelegt; seit damals haben sich dieselben gar nicht geändert. Wenn wir nun auf die von einem und demselben Arzte in vollkommen gleichen Locales, mit Unterstützung desselben Personals vollführten 475 Staroperationen zurückblicken und die entsprechenden Tabellen vergleichen, so erhellt daraus zunächst, dass auch ich mich vor jener natürlichen Veränderung der Auffassung beugte, welche die meisten Augenärzte in der Hoffnung eines idealeren Resultates zur Vornahme der einfachen Starextraction gezwungen, — und auch bei mir trat jener

---

[1]) Hályogmütéti tapasztalatok. Irta Imre József dr. Hódmezővásárhely. „Orvosi Hetilap." Szemészet 1897. Jubilaeumi szám.

[2]) Bericht über 200 Starextractionen. „Orvosi Hetilap" 1891. Szemészet.

[3]) Ausweis über die Thätigkeit des Hódmezővásárhelyer städtischen Augenspitales in den drei ersten Jahren seines Bestehens. 1894 (ungarisch).

Fall ein, dass ich, nachdem ich mich in einem Theile meiner Hoffnungen getäuscht hatte, dieser Operationsmethode den Wert und die Bedeutung eines allgemein anwendbaren Verfahrens absprach und sie auf eine kleine Zahl auf Grund von Erfahrungen ausgewählter Fälle beschränkte.

Um hiefür den Grund angeben zu können und um auch für mich selbst die gemachten Erfahrungen klarzustellen, habe ich meine Operationen in zwei Gruppen getheilt, je nach der Methode der Operation.

Die Zahl der nach der combinierten Methode mit Irisexcision ausgeführten Starextractionen beträgt 200 + 174 = 374, die Zahl der einfachen = 101.

Das Resultat der 200 ersten Operationen war, dass von denselben 2% zugrunde giengen (mit Abrechnung eines Falles von compliciertem Star). Ein Resultat II. Classe lieferten 5%, ein solches I. Classe 92·5%.

Ich bemerke, dass in der Classification des Resultates zwischen meinem damaligen und dem gegenwärtigen Verfahren ein Unterschied darin liegt, dass ich jetzt zur II. Classe jene Fälle zähle, deren Sehschärfe kleiner als $^1/_{10}$, aber grösser als Fingerzählen auf 1 M. ist, die corrigierbaren Pupillensperren bezeichne ich als Resultat III. Classe, und die atrophischen oder lichtempfindungslosen Augen trage ich in die Rubrik „Verlust" ein. Unter den gesammten 475 Operationen betrug der Verlust insgesammt = 12 Fälle, die Resultate III. Classe = 8, II. Classe = 23 und I. Classe = 432. Aber diese grosse Zahl (welche zwar 4·3% bedeutet und das Verlustprocent von Stellwag, Schweigger und andern Meistern nicht übertrifft), hat eine solche Ursache, dass dadurch das Urtheil bezüglich der Qualität und des Resultates meiner Arbeit leicht irregeführt werden kann, wenn man nicht berücksichtigt, dass in der neuen Serie durch einen eigenthümlichen Zufall 17 Fälle von compliciertem Star enthalten sind, deren Resultat sich sehr ungünstig vertheilt. Es kommen nämlich unter ihnen vor: 6 Resultate I., 8 II., 1 III. Classe und drei Verluste. Mit Abrechnung dieser erlangten in der neueren Serie unter 259 uncomplicierten Staroperationen einen Visus I. Classe 241 (93·4%), II. Classe 6, III. Classe 6, der Verlust betrug 5, i. e. 2%. Die complicierten Staroperationen abgerechnet, welche insgesammt (ältere und neuere) 24 betragen, hatte ich demnach aufzuweisen: ein Resultat I. Classe in 451 (= 93·7%), II. Classe in 11 (= 2·4%), III. Classe in 7 Fällen (= 1·55%), während die Zahl der Verluste 9 betrug, was wieder nur 2% ausmacht. Natürlich wäre diese Zahl nur dann ganz einwandfrei, wenn ich sämmtliche operierbaren Pupillensperren schon operiert und den betreffenden Augen zu einem brauchbaren Sehvermögen verholfen hätte — was aber nicht geschehen konnte.

Nach Darlegung dieser Daten über den Erfolg meiner Operationen

im allgemeinen behalte ich mir die Erwähnung der Verluste und ihrer Ursachen für später vor und will jetzt meine Erfahrungen über die Operationsmethode, über die einfache und combinierte Extractionsmethode, anführen. In meinem ersten Berichte gab ich meiner Ansicht Ausdruck, dass mich meine hinlänglich guten Resultate zur Anwendung der combinierten Methode geradezu verpflichten, und dass ich daher keinerlei Verpflichtung in mir fühle, mit der Extractio simplex Versuche zu machen. Aber mit der Zeit überzeugte ich mich davon, dass wir jede noch so geringe Verbesserung der Operationsmethode des Stares zu erlernen moralisch verpflichtet sind; ich fand immer verlockendere Aeusserungen in der diesbezüglichen Discussion; und ausserdem bestach mich die runde und reactionsfähige Pupille. Dazu kam, dass meine ersten Erfolge so auffallend günstig waren, dass ich nicht widerstehen konnte, in einer grösseren Serie Versuche anzustellen, welche Erfolge ich mit dieser Operationsmethode erreichen könne? Ich wusste zwar, welch gewichtige Stimmen sich gegen die Verallgemeinerung dieser Extractionsmethode erhoben; wusste auch, wie die Ansichten darüber getheilt waren; nicht minder war mir rechtzeitig auch die Gefahr des Iris-Prolapsus, sowie der Vermehrung der Nachstars bekannt; aber wie konnte ich wissen, in welchem Verhältnisse unter meinen Leuten, unter meinen Händen sich die Gefahren einstellen oder ausbleiben werden, und wie der Gewinn ausfallen werde, den meine Operierten davontragen? Ich wählte die günstigsten Fälle aus; ich unterzog diesem Verfahren nur jüngere Individuen, mit reinen Bindehäuten, lebhaft reagierenden Pupillen, und — wenigstens anfangs — nur ganz reifen Cataracten. Schliesslich betrugen die Fälle von Extr. simplex 101; diese Zahl ist als Basis für Vergleiche nicht zu unterschätzen. Mir selbst genügen sie unbedingt, um mich entschliessen zu können, was ich in Zukunft thun soll, und um Leid und Freud anderer zu verstehen; doch ist die Zahl unbedingt zu klein, um auf Grund derselben den Wert der Operationsmethode beurtheilen zu können, zumal da sich dies weder in Zahlen ausdrücken noch aus denselben beurtheilen lässt. Um diese Behauptung zu rechtfertigen, will ich mich nur auf zwei neuere Mittheilungen berufen, aus welchen ersichtlich ist, wie man mit dem Verfahren Nutzen schaffen und schöne Resultate erzielen kann! In der einen berichtet Herzog Karl in Bayern [1]) über 1000 Starextractionen. Derselbe vermied principiell die einfache Extraction (er nahm sie bloss in vier Fällen vor) und hatte 1·6% Verluste. 3·2% „mässiges Resultat“ und 95·2% Resultate I. Classe; die andere Mittheilung stammt von einem ostindischen Augenarzte: T. H. Pope,[2])

[1]) H. Zenker. Tausend Staroperationen, Wiesbaden, 1895.

[2]) T. H. Pope. Cataract in the Madras Presidency, with a tabular statement of five hundred Cases. London 1896.

I. Star-Extractionen nach combinierter Operationsmethode.

Qualität des Stares	Männer	Weiber	Abnormer Verlauf der Operation: Glaskörperverlust	Excochleation	viel Corticalreste	Erweitern der Wunde	Verlauf der Heilung: Hyphaema	Iritis	Wundsprengung	langwieriger Catarrh	eiterige Entzündung	Panophthalmitis	Resultat: I	II	III	Verlust	ideales Resultat	Nachoperation	
Cataracta nondum mat.	19	16	2	—	7	1	1	6	—	4	—	2	30	1	2	2	1	8	Iris im Wundwinkel verblieben in 1 Fall
C. matura	39	34	2	—	1	—	5	8	2	12	—	—	71	2	—	—	12	4	Iris im Wundwinkel verblieben in 2 Fällen
C. hypermat.	25	16	—	1	3	1	6	6	1	6	—	—	39	—	2	—	7	5	
C. morgagniana	2	2	—	—	—	—	1	—	—	—	—	—	4	—	—	—	3	1	
C. mollis	—	1	—	—	1	—	—	—	—	—	—	—	1	—	—	—	—	—	
C. complicata	9	6	2	1	—	—	—	1	—	—	—	1	6	8	—	1	—	—	
C. luxata	2	—	—	—	—	1	—	—	—	—	—	—	2	—	—	—	—	—	
C. fusca	3	—	—	—	—	—	1	—	—	—	—	—	2	1	—	—	—	—	
Zusammen	99	75	6	2	12	3	14	21	3	22	—	3	155	12	4	3	23	18	
	174																		

II. Star-Extractionen ohne Iris-Ausschneidung (Extr. simplex).

Qualität des Staares	Männer	Weiber	Abnormer Verlauf der Operation: Glaskörperverlust	Excochleation	viel Corticalreste	Erweitern der Wunde	Verlauf der Heilung: Hyphaema	Iritis	Wundsprengung	langwieriger Catarrh	eiterige Entzündung	Panophthalmitis	Resultat: I	II	III	Verlust	ideales Resultat	Nachoperation	
Cataracta nondum mat.	10	7	—	—	4	—	1	1	—	1	1	—	15	—	2	—	4	2	1 Hornhautgeschwür
C. matura	27	26	1	—	4	—	—	7	2	1	1	1	49	1	—	3	11	10	2 Irido-chorioiditis 10 Iris-prolapse
C. hypermat.	15	7	—	—	2	—	—	2	1	2	—	—	22	—	—	—	7	4	2 Iris-prolapse
C. morgagniana	3	—	—	—	—	—	—	—	—	—	—	—	2	1	—	—	1	—	
C. mollis	—	4	—	—	1	—	—	—	—	—	—	—	4	—	—	—	—	2	
C. complicata	1	—	—	—	—	—	—	1	—	1	—	—	—	—	1	—	—	—	
C. luxata (compl.)	—	1	1	—	—	—	—	1	—	—	—	—	—	—	—	1	—	—	Irido-chorioiditis; atrophia
Zusammen	56	45	2	—	11	—	1	12	3	5	2	1	92	2	3	4	23	18	
	101																		

der nur nothgedrungen Iris-Excisionen vornimmt, die Kapseleröffnung mit einer Nadel vor der Wundbereitung ausführt und während und nach der Operation viele sonderbare Regeln befolgt (seine Operierten entlässt er bereits am 8. Tage); derselbe hatte unter 2000 auf einander folgenden Operationen 3·15% Verluste, war aber nur in 9·5% gezwungen eine Iridectomie auszuführen. Hier kann ich auch noch die Broschüre[3]) Hirschbergs anführen, die man mit scharfer Kritik lesen muss, um nicht durch seine Daten definitiv in das Lager der Simplexschwärmer hinübergelockt zu werden; unter seinen letzten 200 Extractionen hatte er gar keinen Verlust und Iris-Prolaps auch nur „etwa in 4%"! Hievon wird noch weiter unten die Rede sein.

Meine eigenen Fälle beurtheile ich nach dem Principe, dass man in jedem Falle 3 Dinge fordern müsse: entzündungslose Heilung, reine Pupille, demnach guten Visus und gut vernarbte Wundstelle. Jenes Vorgehen ist das beste, welches in den meisten Fällen alle drei Bedingungen erfüllt; mit anderen Worten: dann haben wir unsere augenärztliche Pflicht voll erfüllt, wenn wir (mit welchem Verfahren immer) nach allen drei Richtungen hin ein vollkommenes Resultat erzielt haben. Wenn wir auf den beigefügten Tabellen die Anomalien im Operations- und Heilungsverlauf betrachten, so finden wir, dass keine grossen Abweichungen zwischen den beiden Operationsmethoden bestehen. Glaskörperverlust ist auf der Tafel I 6mal (circa 3½%), auf II 2mal angeführt; das Zurückbleiben von viel Rindensubstanz ist natürlich in den Simplexfällen häufiger, nämlich in 11%, denen 7% gegenüberstehen (12 Fälle); dementsprechend ist die Zahl der nachträglichen Operationen auch grösser, nämlich 18% hier, und 10% dort. Doch ist das keine directe Folge der Operationsmethode, denn man konnte und musste nicht jeden Nachstar operieren; so viel aber ist sicher: je dicker derselbe ist, desto eher lässt der Betreffende ihn operieren. Die vollkommene Reinheit der Pupille zeigt eher jene Rubrik, welche die Aufschrift „Ideales Resultat" trägt. In den ersten 200 Fällen war bloss die ganz „reine Pupille" angeführt (mit 28%), aber in manchem der hier eingereihten Fälle mochten entweder die Spuren einer vorausgegangenen Entzündung, oder eine nicht ganz gut vernarbte Wunde oder auch eine eingeklemmte Iris oder ähnliches vorhanden sein; und da dachte ich, es sei besser, solche Augen in dem Ausweise gesondert zu verzeichnen, gegen deren Heilung, Sehfähigkeit und definitiven Zustand (aus obigen drei Gesichtspunkten) gar keine Einwendung gemacht werden kann. Derartige Fälle gibt es in beiden Gruppen 23, also auf Tafel I = 14%, auf II (extr. simplex) = 23% der Fälle, in denen das denkbar günstigste Resultat erzielt wurde, und welche

[3]) 25-jähriger Bericht über die Augenheilanstalt von J. Hirschberg, Berlin 1895.

auch während des Heilungsverlaufes keinerlei abnormale Erscheinung zeigten.

Ich halte es nicht für überflüssig, das Verhältnis solcher Fälle von idealer Heilung schon deshalb hervorzuheben, um daran zu zeigen, wie viel es an unserem Verfahren bei Staroperationen meiner Ansicht nach noch zu verbessern gibt; gaben doch bloss 16·7% meiner sämmtlichen Fälle ein in jeder Beziehung einwandfreies Resultat. Es ist wohl wahr, dass ein kleiner Nachstar eine übrigens vergängliche hintere Synechie und noch andere solche Kleinigkeiten oftmals mit dem schärfsten Visus combiniert sind; aber sie sind doch zu vermeiden, wenn auch nur als Schönheitsfehler.

Im Gange der Heilung kamen im allgemeinen ziemlich viele Anomalien vor; zwischen den zwei Operationsmethoden zeigen sich aber bloss zwei im vorhinein zu erwartende Unterschiede. Die beiden Gruppen stimmen, was das Verhältnis der aufgetretenen Iritiden betrifft, überein, indem dasselbe bei beiden 12% beträgt. Diese Zahl ist nicht gerade übermässig gross (beträgt doch ihre Zahl in dem von der Klinik Michel zur Verherrlichung des aseptischen Verfahrens mitgetheilten Ausweis, auf den ich später zurückkomme, ebenfalls unter 275 Fällen 21, was 8% entspricht), aber zur Erklärung derselben muss ich erwähnen, dass bei mir selbst die geringste Entzündung der Iris aufgenommen ist. Auch kommt in Betracht, dass ich die combinierte Extractionsmethode bei den unreineren, mit Bindehautentzündungen behafteten Fällen angewendet habe, daher der „langwierige Katarrh" nach dieser Operationsmethode in 22 Fällen (= 12%), während er nach einfacher Extraction bloss in 5 Fällen vorkam. Ich glaube, dass der Zustand vor der Operation oder nach derselben, wie er durch das Verbinden des Auges herbeigeführt wird, unter anderem auch für die Entstehung der Iris-Entzündungen von grosser Bedeutung ist. Als Beweis hiefür will ich meine Beobachtung anführen, dass sämmtliche Iritiden, 2—3 ausgenommen, nicht unmittelbar auf die Operation folgten, sondern erst nach einigen Tagen, regelmässig am 4.—5. Tage auftraten, während die katarrhalischen Erscheinungen, die Secretion, das leichte Oedem der Lider, ja auch die zuweilen auftretende ödematöse Schwellung der unteren Uebergangsfalte fast niemals länger als 36 Stunden auf sich warten liess. Ich behaupte keineswegs, dass der nach der Operation aufgetretene Katarrh die Iritis verursachte (obschon es nach dem Verlaufe der Dinge auch so geschehen sein könnte), sondern, dass jenes Auge, welches durch den Verband Katarrh bekam, durch die inficierte Bindehaut die Iritis acquirierte, indem während oder nach der Operation Keime hineingeriethen. Wenn dem so ist, dann ist es eine bemerkenswerte Erscheinung, dass die der einfachen Extraction unterzogenen reineren (oder dafür angesehenen) Augen ebenso oft Entzündung der Iris zeigten,

wie die nach der andern Methode operierten. Dies beweist entweder, dass die nach der Operation auftretende Iritis nicht conjunctivalen Ursprungs ist (denn sie tritt ja bei reiner wie bei unreiner Conjunctiva gleichmässig auf); oder dass die einfache Operationsmethode das Auge für die Iritis empfänglicher und gegen die inficierenden Keime, welche sich dort immer aufhalten und sich noch immer durch Reizungserscheinungen verrathen, weniger widerstandsfähig macht. Letzteres kann ich mir sehr gut vorstellen: bei dieser Operation ist nämlich die Wunde in der Cornea gelegen, oder es fehlt mindestens der conjunctivale Lappen — und bei der Expression kommt die Iris mit der Wundgegend in Berührung; eventuell mit der Spatel, welche vorher die Oberfläche des Bulbus berührt haben mochte. — Die Wunde klafft leichter (mindestens in einzelnen Fällen) und die gedrückte, gequetschte Iris kann hyperaemisch geschwollen werden, daher bewegen sich dann die Lider, ja selbst auch der Bulbus unruhiger; die Hauptursache jedoch ist das nachträgliche Herausschlüpfen der Iris, und auch in meinen Fällen war dies zumeist die Ursache der Entzündung.

Wenn wir die Wundinfectionen höheren Grades in Betracht ziehen, so participierten hieran beide Gruppen. In der Tabelle I (die complicierten Stare abgerechnet), sind 2 Panophthalmitiden, in der II. 1 solche und 2 eitrige Keratitiden verzeichnet. Wir dürfen diesen Unterschied nicht so sehr der einfachen Extraction zur Last legen; aber es ist doch auffällig, dass dort der Verlust bei 159 Fällen = 2 beträgt, während hier bei 100 Fällen = 3. Es erscheint mir nicht überflüssig, die Krankengeschichten der verlorenen Augen kurz anzuführen, und zwar nach der Reihenfolge der Operationen.

1. Anton K., C. mat. Extr. spl. 27. Mai 1892. Kapseleröffnung ungenügend, die Linse sprang plötzlich heraus, starker Glaskörperverlust, cornea invertiert. Am vierten Tage intensive Iritis; occlusio pupillae, atrophia bulbi.

2. Paul K., Cat. nond. mat. 28. Jänner 1893. Normale Operation; versoffener, verkommener Mensch. Panophthalmitis.

3. Frau Alexander R., Cat. mat. Extr. spl. 6. November 1893. Regelmässige Operation. Entzündungsfreie Wundheilung, dicke secund.; 20. November discissio p. corn., hernach infiltr. corneae; iridocyclitis; Cornea abgeflacht, Pupille occludiert. Lichtempfindung vorhanden. Nicht corrigierbar.

4. Frau Andreas M., Cat. nond. mat. 9. Nov. 1895. Normale Operation; nach 24 Stunden Beginn eines Cornealabscesses; am fünften Tage Panophthalmitis. Sublimat-Injectionen ohne Erfolg.

5. Frau Emerich D., Cat. mat., Dacryocystoblennorrhoea; nach langwieriger Behandlung: Extr. spl. 24. Juni 1886. Normale Operation; am

zweiten Tage grosser Prolapsus. Panophthalmitis trotz zweier Sublimat-Injectionen.

Daraus ist ersichtlich, dass man im ersten Falle die einfache Extractionsmethode oder vielmehr die Ungeübtheit des Operateurs, welcher die bei diesem Verfahren erschwerte Kapseleröffnung nicht gut beurtheilen konnte, und das grosse Trauma für den Verlust des Auges verantwortlich machen kann. Im dritten Falle verlief die Extr. simpl. ganz glatt; das Auge heilte gut, aber die zu früh ausgeführte Nachoperation verursachte eine Infection. Im Falle 5 hatte ich durch langwierige Sondierung, Durchspritzungen und Waschungen die Secretion des Thränensackes zum Schwinden gebracht und nahm, als die Conjunctiva blass und rein wurde, die Extraction vor (während der Probeverbände und selbst nach der Operation war kein Secret im Thränensack), worauf die Iris prolabierte. Die eitrige Augenentzündung wäre auch ohnedem eingetreten, so dass ich in solchen Fällen nie mehr die vorausgehende Anlegung einer künstlichen fistula sacci lacrym, welche ich in einigen ähnlichen Fällen als ein sicheres Verfahren erkannt habe, versäumen werde. Die nach der combinierten Methode operierten und durch Eiterung zugrunde gegangenen zwei Augen, deren Operation fehlerlos verlief, gehören zu jenen Fällen, in welchen unsere bisher gebrauchten Methoden der Sterilisierung der Conjunctiva und der Lider sich ungenügend erweisen: diese grosse Aufgabe kann auch mein, schon der Polypragmasie sich näherndes Vorgehen nicht lösen.

Wenn ich auch in dem Operationsgange und im Auftreten von Entzündungen während der Heilung keinen grossen Unterschied zwischen den beiden Operationsmethoden sehe, so spricht doch etwas zugunsten der einfachen Operation, nämlich das Hyphaema, und dagegen der noch viel wichtigere Vorfall der Iris, welcher wirklich die bête noir für jeden Oculisten bildet und zugleich das Todesurtheil der Methode in sich birgt.

In die Rubrik „Hyphaema" nahm ich zweierlei Fälle auf; in einem Theile blieb das Blut noch von der Operation zurück; in dem zweiten Theile entstand es nachträglich durch Verletzung des Auges. Ich trennte diese zweierlei Fälle nicht; denn nicht die Ursache, sondern die Gegenwart des Blutes in der Kammer war wichtig und ungelegen, in einigen Fällen sogar gefährlich. Es gab mehrere solcher Fälle, wo die vermuthete oder constatierte Verletzung des Auges eine Sprengung der Wunde, eine Nachblutung, oder in anderen Fällen wieder einen Prolaps verursachte; letzterer gieng nur in einem Falle mit einem kleinen Blutergusse in die Kammer einher. „Hyphaema" ist daher die Eigenthümlichkeit der combinierten Operationsmethode und zugleich die Schattenseite derselben; nach einfacher Extraction trat es nur ein einzigesmal auf, nach der anderen 14mal, während „Wundsprengung" nach beiden Methoden bloss in 3 Fällen vorkam (abgesehen von den Fällen mit Irisprolaps).

14 Hyphaema-Fälle scheinen eine grosse Zahl zu sein; aber die socialen und intellectuellen Verhältnisse meiner Kranken machen den Mangel eines ruhigen Benehmens bei einem Theile derselben verständlich. Aehnliche Erfahrungen theilt Th. Arnold[1]) aus der Züricher Klinik Haabs mit; derselbe fand bei 273 nach der combinierten Methode operierten Staren 18 Nachblutungen und 5 Wundsprengungen; bei Spitalskranken fand er es öfter, als bei Privatkranken. Es ist zwar bekanntlich nicht immer ein grosses Uebel, bildet aber manchmal doch eine ernste Complication, was ich auch in einigen meiner früheren Mittheilungen hervorgehoben und auch bei Gelegenheit der jetzt in Rede stehenden Fälle erfahren habe. Auch jetzt bin ich der Ansicht, dass das in die Kammer ergossene Blut, nachdem es zumeist sehr langsam, erst nach Wochen aufgesogen wird, das Auge irritiert und Hyperaemie, ja selbst Entzündungen der Iris unterhält; es trägt ferner zur Verdickung der Secundaria bei, so dass Entfernung desselben in jedem Falle, wo es in 3—4 Tagen nicht spontan gänzlich resorbiert wird, nöthig ist; diese Aufsaugung kann man durch kein Arzneimittel beschleunigen. Nach der Punction pflegt sich zumeist der Zustand des Auges sofort zu bessern: die Injection schwindet, die Empfindlichkeit hört auf und die Pupille erweitert sich auf Atropin, wenn sich die Nothwendigkeit dazu ergibt.

Der Prolaps der Iris erfolgte nach 101 einfachen Extractionen 12mal, und zwar bei 10 reifen und 2 überreifen Staren. Dass bei mir dieses Unglück 12% beträgt, in dem letzten Ausweise des Londoner Augenkrankenhauses (Moorfields) aber dieser Fall in 13·86% vorkam,[1]) während er bei Knapp 8%, bei Hirschberg 4% beträgt, ist entweder Zufall oder hängt von der Operationsmethode, oder von der Genauigkeit der Aufzeichnungen ab; an letztere Eventualität denke ich deshalb, weil Hirschberg[2]) sagt: „Ich finde Irisvorfall nicht häufiger ohne, als mit Irisausschneidung (kaum in 4% der Fälle)“ und erwähnt weiter, dass er „eine ganz runde oder der Rundung nahekommende Pupille in 73·5% erhielt, eine ausgeschweifte in 26·5%.“ Nun aber entsteht eine solche unregelmässige, nach irgend einer Richtung verzerrte Pupille aus keinem anderen Grunde, als durch Einklemmung eines Theiles der Iris in die Wunde. Natürlich haben auch in solchen Fällen die späteren Entzündungen der Wundgegend Gelegenheit, in den Bulbus selbst einzudringen, und dort eine verheerende innere Entzündung zu verursachen. Es ist demnach sicher, dass selbst die hervorragendsten Oculisten nicht imstande sind, die Prolapse und das Ankleben der Iris an die Wunde sicher zu verhindern, woraus hervorgeht, dass mit den einfachen Extractionen auch die Gefahr einhergeht, dass in einem gewissen Percent der Fälle ein

[1]) Archiv für Augenheilkunde, Bd. XXV, 1892, S. 49.

[2]) Devereux Marshall. Centralbl. f. pr. Augenheilk., 1896, Nov. S. 341.

Punkt des Bulbus nicht genügend gegen die Einwirkung infectiöser Stoffe geschützt ist. Ein solcher locus minoris resistentiae hat schon den Verlust vieler Augen verursacht.

Eine solche Stelle von geringer Widerstandsfähigkeit zeigen jene 12 Augäpfel, bei welchen nach meinen einfachen Extractionen die Iris prolabierte. Ein ähnlicher Zustand blieb in geringerem Grade unter meinen früheren 300 Staar-Extractionen viermal, und unter meinen jetzigen 173 combinierten Operationen dreimal an den Augen zurück. Dieser riesige Unterschied genügt, um entweder die Extr. simpl. definitiv zu verwerfen, oder die Ursachen des Prolapsus iridis sorgfältig zu erforschen, und die für eine solche Methode geeigneten Augen vorsichtig auszuwählen. Der Iris prolaps ist nämlich nicht in jedem Falle, in meinen Verhältnissen sogar nur in seltenen Fällen so zu behandeln, dass die Wundlinie und die Iris voneinander ganz befreit werden.

Für das Zustandekommen des Prolapsus bietet sich meiner Ansicht nach eine besonders günstige Gelegenheit: *a)* wenn die Wunde zum Klaffen geneigt ist, wenn sie nicht genügend central oder überaus unregelmässig ist, *b)* wenn die Spannung des Auges einen gewissen Grad übersteigt; *c)* wenn das Gewebe der Iris schlaff und der Tonus des Sphincters nicht gross ist; *d)* wenn die Conjunctiva gereizt ist, somit der Bulbus hinter den geschlossenen Lidern viel Bewegung macht und dem Drucke des Orbicularis oft ausgesetzt ist. Man soll daher die einfache Extraction nur dann vornehmen, wenn man alle diese Verhältnisse günstig gestalten kann. Natürlich ist dies bloss in dem kleineren Theile der Fälle möglich und ebenso findet man nur sehr selten so günstige Verhältnisse. Am meisten liegt die Form und Situation der Wunde in unserer Hand. Derjenige, der eine einfache Extraction vornehmen will, hat andere Interessen im Auge, als bei der combinierten Methode der Extraction; die Frage des Prolapses ist wichtiger, als selbst die Leichtigkeit der Linsenexpression. Deshalb muss man den Schnitt wenigstens am Rande der Cornea, oder noch mehr unten machen, auf den conjunctivalen Lappen verzichten, und vor der Höhe des cornealen Lappens im Interesse des weiteren Klaffens nicht zurückschrecken; das sind alles Dinge, die für das Schicksal des Auges nicht ganz gleichgiltig sind. Am allerwenigsten bedauere ich schon heute, den conjunctivalen Lappen, den ich früher für sehr wichtig hielt, verlassen zu haben. Ich bin ganz der Ansicht, welcher Stellwag bereits vor 10 Jahren Ausdruck gegeben hat, nämlich, dass das aus der Conjunctiva ausfliessende Blut den Gang der Operation stören könne, dass die unter dem Lappen rascher vor sich gehende Verklebung der Wunde nur eine scheinbare ist, weil letztere auch unter derselben oft klafft, und von der Wunde der Conjunctiva aus inficierende Keime ebenso gut eindringen können, als wenn sie direct

in die Cornea gelangen würden, — und ich kann noch hinzusetzen, dass der Lappen ohnedies nicht die ganze Länge des Schnittes deckt, somit diesen vor Infection, wenn überhaupt, nur in einem Theile schützen könnte. Mit Lappen bedeckte Wunden können sich erfahrungsgemäss ebenso öffnen, wie nicht bedeckte. Dass dieser Lappen das operierte Auge weder gegen den Druck der Augenlider, noch gegen die Wirkung der Bewegungen des Bulbus, welche oft ein Bersten der Wunde veranlassen, schützt, kann man sich leicht vorstellen. Bis der Lappen anklebt, bedarf es ebenso vieler Zeit, wie zur Vernarbung der Cornealwunde. Von diesem Standpunkte haben wir also das Verlassen des Flachschnittes nicht zu bedauern; schwerer kann man sich an jenen Anblick gewöhnen, welcher bei reinen Cornealwunden (wenigstens bei mir) entschieden öfter vorkommt, als wenn der Schnitt an den Limbus verlegt wird, nämlich: dass die äusseren Lefzen der Wunde tagelang, ja manchmal wochenlang klaffen. Diesen Umstand aber kann man — weil er wahrscheinlich von der Augenspannung und dem Wölbungsgrade der Cornea abhängt, nicht sicher beseitigen, — und dass dadurch der Infection freier Zutritt gewährt wird, ist nur natürlich. Der grösste Nachtheil besteht aber darin, dass selbst der richtig angelegte Schnitt einem Prolapsus iridis nicht vorbeugen kann; wenigstens nicht sicher. Wenn die Iris nicht in der Mitte herausschlüpft, so kann dies bei irgend einem Wundwinkel geschehen, wie das in einigen meiner Fälle vorkam.

Ich lege Gewicht darauf, dass die Bewegung der Pupille möglichst energisch sei; war das Individuum sehr alt und die Reaction der Iris und des Sphincters nicht genug lebhaft, so nahm ich nicht die einfache Extraction vor. Doch genügt auch dieses Vorgehen nicht, wie das Resultat zeigt. Zwar habe ich das Pilocarpin nicht angewendet, weil ich dessen Wirkung für den gewünschten Zweck nicht als sicher betrachte.

Meiner Ansicht nach wäre es das sicherste Vorgehen, wenn wir die Conjunctiva einige Tage hindurch unempfindlich machen könnten, weil deren mannigfache Reizung, wie sie durch krankhafte oder normale Ursachen erzeugt wird, jene Unruhe der Augenlider und des Bulbus hervorruft, die als eigentliche Ursache des Prolapses anzusehen ist. Aber die pupillenerweiternde Wirkung des Cocaïns, sowie die mit dem öfteren Einträufeln einhergehenden Aufregungen und andere Gefahren machen dies unmöglich. Zur Beruhigung der Conjunctiva gebrauchte ich vorausgehende Ausspülungen mit nichtreizenden, reinigenden Mitteln (Lösungen von Kochsalz, Borsäure, Resorcin, Borax etc.).

Der Grad der Spannung des Bulbus hat gewiss auch Einfluss auf den Prolaps der Iris. Aber hier stehen wir vor einem schweren Dilemma: ein härteres Auge unterwerfen wir nur ungern der einfachen Extraction, an einem weichen Auge aber ist die Reinigung der Pupille von Linsen-

partikeln bedeutend schwerer; in beiden Fällen steht etwas zu befürchten, und zwar im ersteren ein grösseres Uebel, als im letzteren. Wenn demnach die übrigen Bedingungen für die einfache Extraction vorhanden sind, so können wir innerhalb der Grenzen normaler Spannung um das Los eines weniger gespannten Auges weniger besorgt sein.

Wie aus dem bisherigen ersichtlich ist, erfüllt die einfache Extractionsmethode die zwei Hauptaufgaben der Staroperation, selbst bei grosser Vorsicht und Auswahl der Fälle, schlechter als die andere; bei mir ist der Verlust nach derselben nicht geringer, sondern grösser; das chirurgische Resultat ist also ungünstiger und es bleibt viel öfter Iris in der Narbe zurück; demnach ist die Zukunft des Auges ungewisser. Diese Wahrnehmung gewinnt dadurch an Bedeutung, dass ich auch bei der combinierten Operationsmethode dem nachträglichen Prolaps ausgesetzt bin; denn ich mache kein breites Colobom. Zwischen den beiden Extremen — entweder gar nichts oder alles — (die Iris in der ganzen Länge der Cornealwunde vollkommen auszuschneiden), verfolge ich den Mittelweg: ich bilde mit zwei Scheerenschlägen ein so breites Colobom, wie es einer mittelweiten Pupille entspricht. Die Schenkel dieses Coloboms sind vor dem Herausgleiten besser geschützt, als die unversehrte Iris. Diese Thatsache bestätigen Zahlen; zur Erklärung kann ich zwei Ursachen anführen. Die eine ist die, dass jene Kraft, die bei der Austreibung der Iris mitwirkt oder deren alleinige Ursache ist: die Augenspannung, sich weniger auf die Irisstümpfe an den beiden Seiten des Coloboms, die wie ein auseinander ziehbarer Vorhang herabhängen, stützen und sie dann weniger vor sich herschieben kann, als dies bei der gesunden Iris möglich ist. Die zweite Ursache ist die, dass die Ränder des Coloboms wahrscheinlich früher, häufiger und fester mit der hinteren Kapsel und mit den dort zurückgebliebenen Rindenresten verkleben, als die unverletzte Iris.

Hinsichtlich des dritten Punktes, welcher ein Hauptinteresse beansprucht, der Güte des Sehvermögens, weisen die angeführten Tabellen beruhigende und ermunternde Daten auf. Meine Befürchtung, dass es nach der einfachen Extraction viel mehr Nachstare und viel weniger Augen mit ganz gutem Sehen geben werde, hat sich nicht erfüllt. Ja, ich kann nicht einmal behaupten, dass dies mit der Auswahl zusammenhängt; denn in letzterer Zeit hatte ich auch nicht genügend reife Stare auf diese Weise operiert. Wenn wir noch hinzufügen, dass die Zahl der Nachoperationen, obschon nach Extr. simplex grösser, dennoch nicht jenes Verhältnis erreichte, welches wir besonders nach den Mittheilungen Knapps mit Recht befürchteten, so müssen wir die einfache Extractionsmethode von jenem Vorwurfe befreien, dass bei ihr die Pupille sehr oft

... und dass in diesen Fällen (infolge Abwartung der Nach- ... Zeit bis zur Wiedergewinnung eines brauchbaren Sehver- ... verlängert werde. Meine Erfahrungen wenigstens sprechen ...

... Fällen ist die Sehschärfe entweder nicht verzeichnet, oder ... beim Abgang des Kranken nicht genauer untersucht werden ... aber kehrte der Betreffende nicht mehr zurück). Dass die be- ... Augen dennoch mit „Visus I. Classe" bezeichnet sind, geschah auf Grund sicherer Kenntnis über den Zustand des Auges. Unter den 174 nach combinierter Methode operierten Augen hatten 155 Visus I. Classe; nach den 101 einfachen Extractionen 92; abzüglich jener 10 Augen ergibt sich der Visus für die übrigen Augen aus folgender Zahlenreihe:

	$^5/_5$,	$^5/_6$,	$^5/_7$,	$^5/_{10}$,	$^5/_{12}$,	$^5/_{15}$,	$^5/_{20}$,	$^5/_{30}$,	$^5/_{50}$	
Combinierte Extractionen . .	10,	2,	20,	20,	6,	30,	36,	16,	9	
Einfache Extractionen . . .	7,	6,	14,	13,	7,	14,	16,	8,	3	
	17,	8,	34,	33,	13,	44,	52,	24,	12	= 237.

Diese Zahlen beweisen, dass in meinen Fällen der einfachen Extraction keine grossen Vorwürfe gemacht werden können. Wenn Knapp als mittlere Zahl 60% seiner Operierten noch einer Operation unterzog, und auf diese Weise viele ausgezeichnete Sehresultate erzielte; wenn Haab bei 26% eine Discision vornahm, und nach denselben in 21·8% als Resultat V. = 1 erhielt: bei nicht discindierten Augen aber, in 14·3% (unter 273 in 39 Fällen) dasselbe geschah, während bei mir von 237 nur bei 17 der Visus = 1 ist: so liegt die Ursache dafür in den operierten Individuen und in anderweitigen Verhältnissen. Sehr richtig bemerkt daher Arnold,[1]) dass, wenn auf der Privatklinik Haabs die Zahl der vollkommen Sehenden 18·5%, im Cantonspitale dagegen 8·5% beträgt, die Ursache zumeist im „No restreint-"System liege oder anders ausgedrückt, in der grösseren Sorglosigkeit bei der Schonung des Auges, wie bei Leuten von niederer Herkunft und Intelligenz, gewöhnlich zu herrschen pflegt. Das beweist auch jene Angabe, dass Hirschberg in einer Serie von 60 einfachen Extractionen in 37 Fällen einen Visus von = $^1/_2$ und noch mehr hatte. Seine Operierten waren insgesammt bequem untergebrachte und wohlgepflegte Privatkranke.

Aehnliche Gruppen können wir nach Belieben bilden. Da ein Visus von = $^5/_{10}$ und darüber die Fähigkeit zu jeder Augenarbeit bedeutet, so wollen wir sehen, wie es sich mit dieser Gruppe bei meinen Operierten verhält? Nach Iridectomie hatten Visus = $^5/_5$—$^5/_{10}$ = 52, nach einfacher Extraction = 42; somit dort 30% hier 40%; vollkommmene Sehschärfe

[1]) l. c. S. 53.

hatten unter diesen, dort 10, hier 7, also in übereinstimmendem Verhältnisse.

Weniger vollkommenen, aber guten Visus I. Classe ($^5/_{12}$—$^5/_{30}$) hatten in der Gruppe I. 88, in der II. 45 und die Zahl der an der Grenze der I. Classe stehenden war dort 9, hier 3. Es ist somit ersichtlich, dass die Resultate bezüglich der Sehschärfe in meinen Fällen eher der einfachen Extraction das Wort reden.

Ich muss bemerken, dass die soeben mitgetheilten Zahlen die definitive Sehschärfe bedeuten, wo dies zu erfahren war, wenn nämlich das operierte Individuum später zurückkam; oder nach der ausgeführten Nachoperation. Je mehr Zeit nach der Operation verstreicht, desto besser ist natürlich der Visus, denn die Aufsaugung der im Gebiete der Pupille zurückgebliebenen Starreste konnte in der Zwischenzeit erfolgen. Auf diese im Laufe der Zeit eintretende spontane Reinigung rechnen wir immer, besonders nach der Operation des unreifen Stares. Aber welchen Grad die Aufhellung der Pupille nach einer gewissen Zeit erreichen wird, und auf wie viel wir rechnen können, dass lässt sich im vorhinein nicht bestimmen — denn diese spontane Besserung des Visus, die für die Frage der Indication einer Discission von grosser Bedeutung ist, verläuft nicht gleichartig. Dies hängt in hohem Grade ab: 1. von der Natur der Rindenreste, 2. dem Alter des Individuums und 3. dem Verlauf der Heilung. Je weicher die Reste, je jünger das Individuum, je weniger entzündliche Reizung nach der Operation bestanden hat, umso grösser wird im Verlaufe einiger Wochen die Zunahme der Sehschärfe sein. Ich kenne keine grössere Zusammenstellung, die diese Thatsachen illustrieren würde, deshalb habe ich die nach den soeben mitgetheilten 275 Operationen gefundenen Werte für die Sehschärfe, welche ich bei zweimaliger Untersuchung festgestellt habe, zusammengestellt. In den hierhergehörigen 38 Fällen hat die Sehschärfe bei der ersten und zweiten Untersuchung folgende Veränderung gezeigt:

1.	28.	X.	1892	$= {}^5/_{50}$	—	30.	XI.	1892	$= {}^5/_{30}$
2.	8.	I.		$= {}^5/_{7}$	—	?	?		$= {}^5/_{5}$
3.	18.	II.		$= {}^5/_{24}$	—	4.	IV.	1893	$= {}^5/_{5}$
4.	18.	IV.		$= {}^4/_{18}$	—	29.	V.		$= {}^5/_{12}$
5.	11.	V.		$= {}^5/_{10}$	—	28.	VI.		$= {}^5/_{5}$
6.	25.	X.		$= {}^5/_{30}$	—	12.	XII.		$= {}^5/_{10}$
7.	25.	I.	1893	$= {}^5/_{18}$	—	?	?		$= {}^5/_{7}$
8.	6.	III.		$= {}^5/_{19}$	—	?	?		$= {}^5/_{5}$
9.	13.	V.		$= {}^5/_{100}$	—	4.	VI.	1896	$= {}^5/_{9}$
10.	23.	VI.		$= {}^4/_{16}$	—	?	VIII.		$= {}^5/_{9}$
11.	14.	IX.		$= {}^5/_{18}$	—	?	?		$= {}^5/_{7}$
12.	20.	III.	1894	$= {}^5/_{7}$	—	?	?		$= {}^5/_{5}$
13.	5.	III.		$= {}^5/_{12}$	—	5.	IV.		$= {}^5/_{5}$
14.	24.	V.		$= {}^5/_{20}$	—	8.	VII.		$= {}^5/_{10}$

15.	3.	VIII.	1894	= $^5/_{18}$	—	15.	IX. 1896	= $^5/_9$
16.	19.	IX.		= $^5/_{36}$	—	2.	XI.	= $^5/_{15}$
17.	26.	IX.		= $^5/_7$	—	?	?	= $^5/_5$
18.	15.	IX.		= Finger 4 *m*		?	?	= $^5/_{50}$
19.	2.	III.	1895	= $^5/_{10}$	—	26.	IV.	= $^5/_5$
20.	6.	IV.		= $^5/_{60}$	—	13.	V.	= $^5/_6$
21.	20.	IV.		= $^5/_{15}$	—	27.	V.	= $^5/_{12}$
22.	20.	IV.		= $^5/_{20}$	—	26.	V.	= $^5/_{10}$
23.	24.	V.		= $^5/_{30}$	—	25.	VII.	= $^5/_{15}$
24.	24.	V.		= $^5/_{50}$	—	3.	VII.	= $^5/_{21}$
25.	10.	VI.		= $^5/_{18}$	—	18.	VII.	= $^5/_6$
26.	10.	VI.		= $^5/_{12}$	—	16.	VII.	= $^5/_7$
27.	17.	VII.		= $^5/_{50}$	—	?	IX.	= $^5/_{12}$
28.	5.	IX.		= $^5/_{24}$	—	11.	X.	= $^5/_{15}$
29.	5.	IX.		= $^5/_{30}$	—	21.	X.	= $^5/_7$
30.	30.	IX.		= $^5/_{30}$	—	5.	XI.	= $^5/_{10}$
31.	17.	X.		= $^5/_{18}$	—	20.	XII.	= $^5/_7$
32.	23.	X.		= $^5/_{15}$	—	21.	XII.	= $^5/_7$
33.	9.	XII.		= $^5/_{30}$	—	23.	I.	= $^5/_{15}$
34.	4.	III.		= $^5/_{20}$	—	28.	IV.	= $^5/_9$
35.	14.	III.		= $^5/_{30}$	—	16.	IV.	= $^5/_{15}$
36.	17.	I.	1896	= $^5/_{20}$	—	20.	V.	= $^5/_6$
37.	6.	VI.		= $^5/_{18}$	—	2.	IX.	= $^5/_7$
38.	3.	VII.		= $^5/_{30}$	—	1.	IX.	= $^5/_{15}$

Es gibt indes Fälle, wo eine gewisse Ergänzungsoperation noch vor der Entlassung des operierten Individuums nöthig ist; in vielen Fällen muss aus individuellen Gründen die Operation so schnell beendet werden, dass viele Linsenpartikel, welche das Gebiet der Pupille erfüllen, aufquellen und sich später trüben; diese wollen sich von hier nicht fortbewegen, sondern zerbröckeln nur sehr langsam im Verlaufe mehrerer Wochen und fallen dann auf den Grund der vorderen Kammer, wo sie manchmal auch eine kleine Reizung verursachen. Was wir in solchen Fällen zu thun haben und oft auch thaten, ist bloss eine Ergänzung der Hauptoperation und nur als eine Punction zu betrachten; eine gefahrlose Operation, die aber dem Betreffenden einen grossen Dienst leistet. Damit dürfen wir manchmal nicht zögern, denn das Auge eines Kranken, welcher ohne dieselbe entlassen wird, kann in Ermangelung von Aufsicht und Vorsicht in eine schwere Gefahr gerathen, und ist zur Bildung eines Nachstars mit hinteren Synechien disponiert. Ich zögerte daher nicht, nach gehöriger Atropinisierung die Kammer zu eröffnen und mit einem Daviel'schen Löffel, einem Spatel oder mit Hilfe eines kleinen Knapp'schen Hakens, die Linsenfragmente herauszufischen, wenn dieselben sich nicht leicht entleerten.

* * *

Die Gefährlichkeit der Discission des Nachstares musste ich leider in zwei Fällen erfahren. Der eine kommt unter den jetzt mitgetheilten Fällen vor; die von der Einstichöffnung der Discissionsnadel ausgegangene heftige, eitrige Entzündung vernichtete das Auge. Der zweite Fall würde nicht hierher gehören, weil ich bloss die Nachoperation im Spitale vornahm; der Fall ist aber wichtig und lehrreich. An einem ohne Reizung geheilten Auge war, ungefähr ein halbes Jahr nach der Operation, ein glatter, gespannter, ungleich fester Nachstar mit $^5/_{30}$ Visus vorhanden. Der Betreffende verlangte eine Correctur, da er bloss — ein Auge hatte. Ich wollte vorsichtig sein, und da ich den Glaskörper nicht tief incidieren und zertrümmern wollte, machte ich in der Cornea mit einer breiten Nadel (couteau à arrêt) eine Oeffnung und spaltete mit einer starkgebogenen Sichel in einem von unten nach oben geführten Zug den Nachstar; es entstand eine schön schwarze Spalte. Die Spitze der Sichel konnte nicht tiefer als einen Millimeter in den Glaskörper eingedrungen sein. Zwei Tage hindurch war alles gut; da bekam der Kranke, ein corpulenter, an Fettherz und Lungenkatarrh leidender Mensch, einen heftigen Hustenanfall, die Wunde barst und nach 24 Stunden hatte er Panophthalmitis.

Ich bin davon überzeugt, dass die beste Methode, oder wenigstens eine sehr gute Methode zur Behandlung des Nachstars noch nicht gefunden ist; jedes bis jetzt von uns geübte Verfahren hat seine Gefahren und Unvollkommenheiten. Dabei ist es nicht leicht, in jedem einzelnen Falle jene Nachoperation zu wählen, welche den Umständen am meisten entspricht. Die Extraction des Nachstars, die Durchschneidung, Zerstückelung mittelst verschiedenartig geformten Nadeln oder Messern, die Durchschneidung von rückwärts und das „zur Seite Schieben", die Durchtrennung mit einer Sichel nach Eröffnung der Kammer sind lauter Verfahren, die den verschiedenen Lagen angepasst sind und jedesmal eine andere Aufgabe erfüllen. Der Nachstar kann nämlich mit der Iris verwachsen, oder frei, gespannt oder locker, dick oder dünn, veraltet oder frisch sein, und überdies kann noch das Alter des Individuums, sowie der Zustand des Bulbus und der Conjunctiva von grosser Bedeutung sein. Alle diese Umstände gestalten die Aussichten, die Sicherheit der Entfernung des Nachstars und die Gefährlichkeit des Eingriffes verschieden. Es kann demnach meiner Ansicht nach nicht von einer universellen Operationsmethode, die in einem jeden Falle ausgeübt werden kann, die Rede sein, denn nur in wenigen Fällen ist es möglich, die vorzunehmende Operation frei wählen zu können.

Die einzelnen Operationsmethoden sind nicht mit gleichen Gefahren verbunden, dieselben sind aber umso grösser, je mehr Gelegenheit zur Infection vorhanden ist, je tiefer wir in den Glaskörper einschneiden und

denselben quetschen, und je gewaltsamer am Corp. ciliare gezerrt wird. Mir erschien besonders die Discission durch die Cornea hindurch gefährlich wegen der Quetschung der Cornea, wegen des tiefen, manchmal mehrfachen Einschnittes in den Glaskörper und schliesslich wegen des noch nicht lange bekannten Einziehens eines Glaskörperfadens in die Cornea. Deshalb gieng ich in solchen Fällen, in denen das einfache Durchschneiden des Nachstars genügend erschien, solange mich noch nicht das vorher erwähnte Missgeschick ereilt hatte, zumeist in der Weise vor, dass ich nach französischer Manier in die Cornea eine 3 *mm* weite Oeffnung machte, durch diese die stark gekrümmte Sichel (Knapp'sches Instrument) hinein schob und, während ich sie in einer Ebene bewegte, die Membran durchschnitt. Die guten Seiten dieses Verfahrens sind augenfällig; in der Cornea entsteht eine reine, lineare Wunde, das schneidende Instrument kann nicht tief in den Glaskörper eindringen und auch keine zerrende Wirkung auf das Corp. ciliare ausüben. Es ist dies ein schonendes und sicheres Vorgehen, welches bloss eine Gefahr, die der Infection, nicht beseitigt, wie sie jede Eröffnung des Bulbus mit sich bringen kann. In dem erwähnten Falle ist dies erfolgt, aber auf eine gewaltsame Weise, (infolge des starken Hustens), dass man daran während der Operation nicht einmal denken konnte. Auch heute noch halte ich dieses Verfahren für das zweckmässigste; schon deshalb, weil es ein Einklemmen von Glaskörperfäden in die Wunde beinahe ausschliesst, weil das schneidende Instrument nichts mit sich nimmt. Für besonders geeignet und erfolgreich halte ich diese Operationsmethode in jenen Fällen, wo der Nachstar mit der Iris mehrfach verklebt ist, so dass eine Discision mit der Nadel eher eine Reizung verursacht — schon wegen der Anspannung der Iris; ferner dann, wenn das Auge aus irgend einer Ursache einer grösseren Schonung bedarf.

Nach der combinierten Operation hat man öfter als nach der einfachen Gelegenheit zur Extraction des Nachstars. Je dicker, je älter und je freier der Nachstar ist, desto geeigneter ist er zur Extraction, sei es mittelst Hakens oder Pincette. Ueber dies Verfahren habe ich nichts besonderes zu sagen; nur bemerke ich, dass man im Laufe der Zeit auch solche Nachstare, deren Entwickelung nach entzündlichen Zuständen erfolgte, oft sehr schön im ganzen entfernen kann. Das Zusammenkleben der hinteren Fläche der Iris mit der eröffneten und entleerten Linsenkapsel, zumal nach der Operation eines unreifen Stars im Verlaufe einer nicht langen und hochgradigen Iritis, ist so geringfügig, dass ich in einem Falle, wo auf die Operation eines unreifen Stars eine Iritis mittleren Grades folgte, 6 Wochen nach der Extraction bei dieser 72jährigen Frau den in der kaum erweiterbaren Pupille

sitzenden Nachstar fasste und mit einem gelinden Zuge in toto extrahieren konnte; die schöne schwarze Pupille und das Colobom gestattete noch einen Visus = $^5/_7$. Es scheint, dass in solchen Fällen hauptsächlich oder bloss der Pupillarrand angewachsen ist. Wenn die Iritis aber lange andauerte und hochgradig war, so erfolgt jene Ablösung der Iris erst nach geraumer Zeit oder manchmal gar nicht; Grund genug, um die Operation der zusammengewachsenen Secundarien (in den Fällen, wo die Nachoperation von den Verhältnissen nicht dringend gefordert wird) auf eine möglichst späte Zeit zu verschieben; dies ist, glaube ich, nur eine natürliche Folgerung.

* * *

Hinsichtlich der Frage, ob man bei Operationen am Bulbus und besonders bei Starextractionen das Princip der Antisepsis oder Asepsis befolgen soll, geht meine Ansicht dahin, dass diese Frage bei einem solchen Organe eigentlich überflüssig ist, bei welchem wir die Operationswunde weder von der Hauptquelle der Infection abzuschliessen, noch diese Quelle abzusperren, d. h. mit vollkommener Sicherheit steril zu machen im Stande sind. Es ist mir unbegreiflich, wie man chirurgische Schlagwörter auf das Gebiet der Bulbusoperationen übertragen kann. Man kann sich doch leicht vorstellen, dass die Situation auf beiden Gebieten eine ganz verschiedene ist. Wenn der Chirurg einen Schenkel amputiert, so kann er nur auf zweifache Weise Gelegenheit zur Infection geben; entweder können aus der Umgebung der Wunde, oder durch die mit der Wunde in Berührung kommenden Hände, die Instrumente und Verbandstoffe infectiöse Stoffe auf die Oberfläche der Wunde gelangen: diese kann er aber alle gründlich desinficieren! Würde es einem Chirurgen heutzutage einfallen, z. B. nach einer Operation in der Achselhöhle den Verband so anzulegen, dass in der Achselhöhle Haut auf Haut gedrückt wird? Um keinen Preis der Welt; denn der Ort der Operation kann durch unmittelbar auf denselben aufgelegte sterile Stoffe vor jeder Berührung geschützt werden. Wir aber bedecken den eröffneten Bulbus mit jener umgebenden Membran, von welcher die gefürchtete Infection ausgehen kann: nämlich mit der Conjunctiva! In dem Augenblicke, da wir ein Verfahren entdecken werden, um die Cornealwunde von dem Conjunctivalsacke vollkommen und verlässlich abschliessen zu können (entweder mit irgend einem Analogon der Galezowsky'schen Gelatinetafeln oder durch irgendeine vollkommenere Methode der Wundnaht), wenn wir also den „Verband" auf die Wunde selbst werden applicieren können, werde ich anerkennen, dass das heute in der Chirurgie mit Recht herrschende Princip der Asepsis (wenn es auf diesem

Gebiete dann noch herrschen wird), auch auf dem Gebiete der Augenoperationen zum bindenden Gesetze zu erheben ist. Aber bis dahin befriedigen mich die Ansichten keineswegs, die über die augenärztliche Asepsis bei manchem ihrer heissblütigen, daher befangeneren Anhänger herrschen. Ich will damit nicht gesagt haben, dass die Asepsis nicht nöthig sei; denn ich bestrebe mich mit der grössten Sorgfalt Instrumente und Verbandstoffe aseptisch zu machen und mit möglichst reinen Händen am Auge zu hantieren; weil ich dadurch eine Quelle der Infection zu vermeiden trachte. Nur halte ich dies nicht für hinreichend und ich scheue daher gegen die beim Auge immer vorauszusehende Infection, selbst die Anwendung chemischer Desinfectionsmittel nicht.

Diesbezüglich befinden sich einzelne, aus den Kliniken Haabs und Michels hervorgegangene, sehr interessante Mittheilungen in sehr scharfem Gegensatze. Des ersteren gedachte ich bereits früher; dort endigte von 406 Extractionen eine einzige mit Eiterung und überhaupt herrscht dort die ausgesprochenste und energischeste Antisepsis. Hier verkündet man dagegen, wie wir dies aus der kleinen Brochure von W. Berger[1]) ersehen können, sehr selbstzufrieden die Ueberlegenheit der Asepsis, indem nach 220 Staroperationen bloss in zwei Fällen das Auge zugrunde gieng, in dem einen durch Infection, in dem zweiten durch innere Blutung. Es ist demnach gewiss eine unüberlegte Behauptung, die der Autor der Brochure riskiert: dass nämlich „keiner von den Anhängern der Antisepsis einen so geringen Verlust und so gute Resultate aufweisen könne!" Dass ferner die Gefahr der Infection seitens der Conjunctiva „nicht gar so gross sein könne", denn selbst die besten Antiseptica können die Conjunctiva und die Lidränder nicht steril machen, andererseits aber käme nach operativer Eröffnung des Bulbus dennoch eine Infection nur in einer geringen Zahl von Fällen vor; das ist aber eine schwache Argumentation. Denn eben diese „geringe Anzahl von Fällen" wollen wir bestimmt vermeiden, und daraus ergibt sich die Nothwendigkeit (wenn solche Fälle sich auch nach Anwendung von sterilisierten Instrumenten ereignen), die Conjunctiva in jedem Falle zu desinficieren. Andererseits aber vermindern wir, wenn wir auch die Conjunctiva nicht steril machen können, was auch nicht nothwendig ist, doch die Zahl der Bacterien und auf irgend eine Weise auch ihre Fähigkeit zur Infection.

In dieser Beziehung enthalten die Worte Bachs[2]) einen grossen Widerspruch, wenn er behauptet, die Conjunctiva sei unsterilisierbar, gleichzeitig aber hinzufügt, dass „eine Infection vom Bindehautsack aus sich ziemlich sicher vermeiden lasse" — und ferner: „Die Möglichkeit

[1]) Ueber Antisepsis und Asepsis bei Bulbus-Operationen etc. Würzburg, Stahel 1896.

[2]) Antisepsis und Asepsis in ihrer Bedeutung für das Auge. Halle 1897.

BOSTON MEDICAL LIBRARY

einer nachträglichen Infection ist gewiss gegeben, aber sie ist sehr wenig wahrscheinlich"; — das bietet keine genügende Beruhigung und ist auch nicht bestätigt.

Das Hauptziel bei operierten Augen, nämlich die ungestörte Vernarbung der Wunde, kann nur durch solche Vorkehrungen gesichert werden, welche auch eine Vermehrung der infectiösen Stoffe innerhalb der geschlossenen Augenlider ermöglichen; das Verbinden der Augen ist also ein zweischneidiges Werkzeug. Das Blinzeln, die Thränenabsonderung und das Auswaschen der Conjunctiva durch dieselbe, deren Ableitung in den Thränensack, sowie die Bewegungen des Augapfels, — schliesslich jene abwechselnden Zusammenziehungen der einzelnen Theile des Orbicularis, welche wir bei Personen mit gereizten Augen sehen können, gehören alle zum System des Selbstschutzes der Augen. Dieser Schutz bezweckt die Entfernung der auf der Oberfläche der Conjunctiva befindlichen Schleimfetzen, Staubpartikeln oder anderer solcher unangenehmer, ja eventuell (wie nach einer Operation) gefährlicher Stoffe — entweder gegen den inneren Augenwinkel oder gegen die untere Uebergangsfalte hin. Wer je ein solches schleimproducierendes Auge an sich beobachtet hat, weiss, welche höchst unangenehmen Empfindungen das winzigste Schleimklümpchen verursachen kann; mit welch' mannigfachen Anstrengungen das Auge bemüht ist, dasselbe dorthin zu befördern, wo es nicht mehr irritiert, und dass während der Ruhe des Bulbus und der Augenlider (unter dem Verbande) das unangenehme Gefühl sistiert, aber sich sofort wieder einstellt, wenn wir das Auge öffnen. Das Verbinden des Auges geht mit einer Stagnation des Secretes; mit einer Vermehrung der in demselben befindlichen Keime einher und im Gegensatze zu dem frei und ungestört sich bewegenden Auge kann das verbundene seine selbstreinigenden Werkzeuge nur sehr wenig benützen. Zwar findet man manchmal beim Entfernen des Verbandes zwischen den Wimpern des verbundenen Auges oder auch auf dem Verbande ein Secret, was beweist, dass der Orbicularis selbst unter solchen Umständen nicht ganz ruht; aber wir wissen auch, dass wir ein solches Auge nicht mehr verbinden dürfen, denn das Secret der Conjunctiva vermehrt sich dann sehr stark. Diese prognostisch ungünstige Schleimschichte auf dem Verbande ist seit jeher das Schreckgespenst der Augenoperateure, und sie bleibt es auch solange, als wir dem Zustand der Conjunctiva nach der Operation keine grössere Sorgfalt zuwenden.

Das Verfahren Chisolms und Hjorts, das Auge nach der Operation freizulassen, halte ich für sehr riskiert; ist doch ein Ziel des Verbandes, das Auge vor Druck und den Händen des Kranken zu schützen; aber für ebenso schlecht halte ich es auch, wenn manche 3—4 Tage lang das Auge gar nicht anschauen. Ich erneuere täglich einmal den Verband

in die Cornea gelangen würden, — und ich kann noch hinzusetzen, dass der Lappen ohnedies nicht die ganze Länge des Schnittes deckt, somit diesen vor Infection, wenn überhaupt, nur in einem Theile schützen könnte. Mit Lappen bedeckte Wunden können sich erfahrungsgemäss ebenso öffnen, wie nicht bedeckte. Dass dieser Lappen das operierte Auge weder gegen den Druck der Augenlider, noch gegen die Wirkung der Bewegungen des Bulbus, welche oft ein Bersten der Wunde veranlassen, schützt, kann man sich leicht vorstellen. Bis der Lappen anklebt, bedarf es ebenso vieler Zeit, wie zur Vernarbung der Cornealwunde. Von diesem Standpunkte haben wir also das Verlassen des Flachschnittes nicht zu bedauern; schwerer kann man sich an jenen Anblick gewöhnen, welcher bei reinen Cornealwunden (wenigstens bei mir) entschieden öfter vorkommt, als wenn der Schnitt an den Limbus verlegt wird, nämlich: dass die äusseren Lefzen der Wunde tagelang, ja manchmal wochenlang klaffen. Diesen Umstand aber kann man — weil er wahrscheinlich von der Augenspannung und dem Wölbungsgrade der Cornea abhängt, nicht sicher beseitigen, — und dass dadurch der Infection freier Zutritt gewährt wird, ist nur natürlich. Der grösste Nachtheil besteht aber darin, dass selbst der richtig angelegte Schnitt einem Prolapsus iridis nicht vorbeugen kann; wenigstens nicht sicher. Wenn die Iris nicht in der Mitte herausschlüpft, so kann dies bei irgend einem Wundwinkel geschehen, wie das in einigen meiner Fälle vorkam.

Ich lege Gewicht darauf, dass die Bewegung der Pupille möglichst energisch sei; war das Individuum sehr alt und die Reaction der Iris und des Sphincters nicht genug lebhaft, so nahm ich nicht die einfache Extraction vor. Doch genügt auch dieses Vorgehen nicht, wie das Resultat zeigt. Zwar habe ich das Pilocarpin nicht angewendet, weil ich dessen Wirkung für den gewünschten Zweck nicht als sicher betrachte.

Meiner Ansicht nach wäre es das sicherste Vorgehen, wenn wir die Conjunctiva einige Tage hindurch unempfindlich machen könnten, weil deren mannigfache Reizung, wie sie durch krankhafte oder normale Ursachen erzeugt wird, jene Unruhe der Augenlider und des Bulbus hervorruft, die als eigentliche Ursache des Prolapses anzusehen ist. Aber die pupillenerweiternde Wirkung des Cocaïns, sowie die mit dem öfteren Einträufeln einhergehenden Aufregungen und andere Gefahren machen dies unmöglich. Zur Beruhigung der Conjunctiva gebrauchte ich vorausgehende Ausspülungen mit nichtreizenden, reinigenden Mitteln (Lösungen von Kochsalz, Borsäure, Resorcin, Borax etc.).

Der Grad der Spannung des Bulbus hat gewiss auch Einfluss auf den Prolaps der Iris. Aber hier stehen wir vor einem schweren Dilemma: ein härteres Auge unterwerfen wir nur ungern der einfachen Extraction, an einem weichen Auge aber ist die Reinigung der Pupille von Linsen-

partikeln bedeutend schwerer; in beiden Fällen steht etwas zu befürchten, und zwar im ersteren ein grösseres Uebel, als im letzteren. Wenn demnach die übrigen Bedingungen für die einfache Extraction vorhanden sind, so können wir innerhalb der Grenzen normaler Spannung um das Los eines weniger gespannten Auges weniger besorgt sein.

Wie aus dem bisherigen ersichtlich ist, erfüllt die einfache Extractionsmethode die zwei Hauptaufgaben der Staroperation, selbst bei grosser Vorsicht und Auswahl der Fälle, schlechter als die andere; bei mir ist der Verlust nach derselben nicht geringer, sondern grösser; das chirurgische Resultat ist also ungünstiger und es bleibt viel öfter Iris in der Narbe zurück; demnach ist die Zukunft des Auges ungewisser. Diese Wahrnehmung gewinnt dadurch an Bedeutung, dass ich auch bei der combinierten Operationsmethode dem nachträglichen Prolaps ausgesetzt bin; denn ich mache kein breites Colobom. Zwischen den beiden Extremen — entweder gar nichts oder alles — (die Iris in der ganzen Länge der Cornealwunde vollkommen auszuschneiden), verfolge ich den Mittelweg: ich bilde mit zwei Scheerenschlägen ein so breites Colobom, wie es einer mittelweiten Pupille entspricht. Die Schenkel dieses Coloboms sind vor dem Herausgleiten besser geschützt, als die unversehrte Iris. Diese Thatsache bestätigen Zahlen; zur Erklärung kann ich zwei Ursachen anführen. Die eine ist die, dass jene Kraft, die bei der Austreibung der Iris mitwirkt oder deren alleinige Ursache ist: die Augenspannung, sich weniger auf die Irisstümpfe an den beiden Seiten des Coloboms, die wie ein auseinander ziehbarer Vorhang herabhängen, stützen und sie dann weniger vor sich herschieben kann, als dies bei der gesunden Iris möglich ist. Die zweite Ursache ist die, dass die Ränder des Coloboms wahrscheinlich früher, häufiger und fester mit der hinteren Kapsel und mit den dort zurückgebliebenen Rindenresten verkleben, als die unverletzte Iris.

Hinsichtlich des dritten Punktes, welcher ein Hauptinteresse beansprucht, der Güte des Sehvermögens, weisen die angeführten Tabellen beruhigende und ermunternde Daten auf. Meine Befürchtung, dass es nach der einfachen Extraction viel mehr Nachstare und viel weniger Augen mit ganz gutem Sehen geben werde, hat sich nicht erfüllt. Ja, ich kann nicht einmal behaupten, dass dies mit der Auswahl zusammenhängt; denn in letzterer Zeit hatte ich auch nicht genügend reife Stare auf diese Weise operiert. Wenn wir noch hinzufügen, dass die Zahl der Nachoperationen, obschon nach Extr. simplex grösser, dennoch nicht jenes Verhältnis erreichte, welches wir besonders nach den Mittheilungen Knapps mit Recht befürchteten, so müssen wir die einfache Extractionsmethode von jenem Vorwurfe befreien, dass bei ihr die Pupille sehr oft

in die Cornea gelangen würden, — und ich kann noch hinzusetzen, dass der Lappen ohnedies nicht die ganze Länge des Schnittes deckt, somit diesen vor Infection, wenn überhaupt, nur in einem Theile schützen könnte. Mit Lappen bedeckte Wunden können sich erfahrungsgemäss ebenso öffnen, wie nicht bedeckte. Dass dieser Lappen das operierte Auge weder gegen den Druck der Augenlider, noch gegen die Wirkung der Bewegungen des Bulbus, welche oft ein Bersten der Wunde veranlassen, schützt, kann man sich leicht vorstellen. Bis der Lappen anklebt, bedarf es ebenso vieler Zeit, wie zur Vernarbung der Cornealwunde. Von diesem Standpunkte haben wir also das Verlassen des Flachschnittes nicht zu bedauern; schwerer kann man sich an jenen Anblick gewöhnen, welcher bei reinen Cornealwunden (wenigstens bei mir) entschieden öfter vorkommt, als wenn der Schnitt an den Limbus verlegt wird, nämlich: dass die äusseren Lefzen der Wunde tagelang, ja manchmal wochenlang klaffen. Diesen Umstand aber kann man — weil er wahrscheinlich von der Augenspannung und dem Wölbungsgrade der Cornea abhängt, nicht sicher beseitigen, — und dass dadurch der Infection freier Zutritt gewährt wird, ist nur natürlich. Der grösste Nachtheil besteht aber darin, dass selbst der richtig angelegte Schnitt einem Prolapsus iridis nicht vorbeugen kann; wenigstens nicht sicher. Wenn die Iris nicht in der Mitte herausschlüpft, so kann dies bei irgend einem Wundwinkel geschehen, wie das in einigen meiner Fälle vorkam.

Ich lege Gewicht darauf, dass die Bewegung der Pupille möglichst energisch sei; war das Individuum sehr alt und die Reaction der Iris und des Sphincters nicht genug lebhaft, so nahm ich nicht die einfache Extraction vor. Doch genügt auch dieses Vorgehen nicht, wie das Resultat zeigt. Zwar habe ich das Pilocarpin nicht angewendet, weil ich dessen Wirkung für den gewünschten Zweck nicht als sicher betrachte.

Meiner Ansicht nach wäre es das sicherste Vorgehen, wenn wir die Conjunctiva einige Tage hindurch unempfindlich machen könnten, weil deren mannigfache Reizung, wie sie durch krankhafte oder normale Ursachen erzeugt wird, jene Unruhe der Augenlider und des Bulbus hervorruft, die als eigentliche Ursache des Prolapses anzusehen ist. Aber die pupillenerweiternde Wirkung des Cocaïns, sowie die mit dem öfteren Einträufeln einhergehenden Aufregungen und andere Gefahren machen dies unmöglich. Zur Beruhigung der Conjunctiva gebrauchte ich vorausgehende Ausspülungen mit nichtreizenden, reinigenden Mitteln (Lösungen von Kochsalz, Borsäure, Resorcin, Borax etc.).

Der Grad der Spannung des Bulbus hat gewiss auch Einfluss auf den Prolaps der Iris. Aber hier stehen wir vor einem schweren Dilemma: ein härteres Auge unterwerfen wir nur ungern der einfachen Extraction, an einem weichen Auge aber ist die Reinigung der Pupille von Linsen-

partikeln bedeutend schwerer; in beiden Fällen steht etwas zu befürchten, und zwar im ersteren ein grösseres Uebel, als im letzteren. Wenn demnach die übrigen Bedingungen für die einfache Extraction vorhanden sind, so können wir innerhalb der Grenzen normaler Spannung um das Los eines weniger gespannten Auges weniger besorgt sein.

Wie aus dem bisherigen ersichtlich ist, erfüllt die einfache Extractionsmethode die zwei Hauptaufgaben der Staroperation, selbst bei grosser Vorsicht und Auswahl der Fälle, schlechter als die andere; bei mir ist der Verlust nach derselben nicht geringer, sondern grösser; das chirurgische Resultat ist also ungünstiger und es bleibt viel öfter Iris in der Narbe zurück; demnach ist die Zukunft des Auges ungewisser. Diese Wahrnehmung gewinnt dadurch an Bedeutung, dass ich auch bei der combinierten Operationsmethode dem nachträglichen Prolaps ausgesetzt bin; denn ich mache kein breites Colobom. Zwischen den beiden Extremen — entweder gar nichts oder alles — (die Iris in der ganzen Länge der Cornealwunde vollkommen auszuschneiden), verfolge ich den Mittelweg: ich bilde mit zwei Scheerenschlägen ein so breites Colobom, wie es einer mittelweiten Pupille entspricht. Die Schenkel dieses Coloboms sind vor dem Herausgleiten besser geschützt, als die unversehrte Iris. Diese Thatsache bestätigen Zahlen; zur Erklärung kann ich zwei Ursachen anführen. Die eine ist die, dass jene Kraft, die bei der Austreibung der Iris mitwirkt oder deren alleinige Ursache ist: die Augenspannung, sich weniger auf die Irisstümpfe an den beiden Seiten des Coloboms, die wie ein auseinander ziehbarer Vorhang herabhängen, stützen und sie dann weniger vor sich herschieben kann, als dies bei der gesunden Iris möglich ist. Die zweite Ursache ist die, dass die Ränder des Coloboms wahrscheinlich früher, häufiger und fester mit der hinteren Kapsel und mit den dort zurückgebliebenen Rindenresten verkleben, als die unverletzte Iris.

Hinsichtlich des dritten Punktes, welcher ein Hauptinteresse beansprucht, der Güte des Sehvermögens, weisen die angeführten Tabellen beruhigende und ermunternde Daten auf. Meine Befürchtung, dass es nach der einfachen Extraction viel mehr Nachstare und viel weniger Augen mit ganz gutem Sehen geben werde, hat sich nicht erfüllt. Ja, ich kann nicht einmal behaupten, dass dies mit der Auswahl zusammenhängt; denn in letzterer Zeit hatte ich auch nicht genügend reife Stare auf diese Weise operiert. Wenn wir noch hinzufügen, dass die Zahl der Nachoperationen, obschon nach Extr. simplex grösser, dennoch nicht jenes Verhältnis erreichte, welches wir besonders nach den Mittheilungen Knapps mit Recht befürchteten, so müssen wir die einfache Extractionsmethode von jenem Vorwurfe befreien, dass bei ihr die Pupille sehr oft

in die Cornea gelangen würden, — und ich kann noch hinzusetzen, dass der Lappen ohnedies nicht die ganze Länge des Schnittes deckt, somit diesen vor Infection, wenn überhaupt, nur in einem Theile schützen könnte. Mit Lappen bedeckte Wunden können sich erfahrungsgemäss ebenso öffnen, wie nicht bedeckte. Dass dieser Lappen das operierte Auge weder gegen den Druck der Augenlider, noch gegen die Wirkung der Bewegungen des Bulbus, welche oft ein Bersten der Wunde veranlassen, schützt, kann man sich leicht vorstellen. Bis der Lappen anklebt, bedarf es ebenso vieler Zeit, wie zur Vernarbung der Cornealwunde. Von diesem Standpunkte haben wir also das Verlassen des Flachschnittes nicht zu bedauern; schwerer kann man sich an jenen Anblick gewöhnen, welcher bei reinen Cornealwunden (wenigstens bei mir) entschieden öfter vorkommt, als wenn der Schnitt an den Limbus verlegt wird, nämlich: dass die äusseren Lefzen der Wunde tagelang, ja manchmal wochenlang klaffen. Diesen Umstand aber kann man — weil er wahrscheinlich von der Augenspannung und dem Wölbungsgrade der Cornea abhängt, nicht sicher beseitigen, — und dass dadurch der Infection freier Zutritt gewährt wird, ist nur natürlich. Der grösste Nachtheil besteht aber darin, dass selbst der richtig angelegte Schnitt einem Prolapsus iridis nicht vorbeugen kann; wenigstens nicht sicher. Wenn die Iris nicht in der Mitte herausschlüpft, so kann dies bei irgend einem Wundwinkel geschehen, wie das in einigen meiner Fälle vorkam.

Ich lege Gewicht darauf, dass die Bewegung der Pupille möglichst energisch sei; war das Individuum sehr alt und die Reaction der Iris und des Sphincters nicht genug lebhaft, so nahm ich nicht die einfache Extraction vor. Doch genügt auch dieses Vorgehen nicht, wie das Resultat zeigt. Zwar habe ich das Pilocarpin nicht angewendet, weil ich dessen Wirkung für den gewünschten Zweck nicht als sicher betrachte.

Meiner Ansicht nach wäre es das sicherste Vorgehen, wenn wir die Conjunctiva einige Tage hindurch unempfindlich machen könnten, weil deren mannigfache Reizung, wie sie durch krankhafte oder normale Ursachen erzeugt wird, jene Unruhe der Augenlider und des Bulbus hervorruft, die als eigentliche Ursache des Prolapses anzusehen ist. Aber die pupillenerweiternde Wirkung des Cocaïns, sowie die mit dem öfteren Einträufeln einhergehenden Aufregungen und andere Gefahren machen dies unmöglich. Zur Beruhigung der Conjunctiva gebrauchte ich vorausgehende Ausspülungen mit nichtreizenden, reinigenden Mitteln (Lösungen von Kochsalz, Borsäure, Resorcin, Borax etc.).

Der Grad der Spannung des Bulbus hat gewiss auch Einfluss auf den Prolaps der Iris. Aber hier stehen wir vor einem schweren Dilemma: ein härteres Auge unterwerfen wir nur ungern der einfachen Extraction, an einem weichen Auge aber ist die Reinigung der Pupille von Linsen-

partikeln bedeutend schwerer; in beiden Fällen steht etwas zu befürchten, und zwar im ersteren ein grösseres Uebel, als im letzteren. Wenn demnach die übrigen Bedingungen für die einfache Extraction vorhanden sind, so können wir innerhalb der Grenzen normaler Spannung um das Los eines weniger gespannten Auges weniger besorgt sein.

Wie aus dem bisherigen ersichtlich ist, erfüllt die einfache Extractionsmethode die zwei Hauptaufgaben der Staroperation, selbst bei grosser Vorsicht und Auswahl der Fälle, schlechter als die andere; bei mir ist der Verlust nach derselben nicht geringer, sondern grösser; das chirurgische Resultat ist also ungünstiger und es bleibt viel öfter Iris in der Narbe zurück; demnach ist die Zukunft des Auges ungewisser. Diese Wahrnehmung gewinnt dadurch an Bedeutung, dass ich auch bei der combinierten Operationsmethode dem nachträglichen Prolaps ausgesetzt bin; denn ich mache kein breites Colobom. Zwischen den beiden Extremen — entweder gar nichts oder alles — (die Iris in der ganzen Länge der Cornealwunde vollkommen auszuschneiden), verfolge ich den Mittelweg: ich bilde mit zwei Scheerenschlägen ein so breites Colobom, wie es einer mittelweiten Pupille entspricht. Die Schenkel dieses Coloboms sind vor dem Herausgleiten besser geschützt, als die unversehrte Iris. Diese Thatsache bestätigen Zahlen; zur Erklärung kann ich zwei Ursachen anführen. Die eine ist die, dass jene Kraft, die bei der Austreibung der Iris mitwirkt oder deren alleinige Ursache ist: die Augenspannung, sich weniger auf die Irisstümpfe an den beiden Seiten des Coloboms, die wie ein auseinander ziehbarer Vorhang herabhängen, stützen und sie dann weniger vor sich herschieben kann, als dies bei der gesunden Iris möglich ist. Die zweite Ursache ist die, dass die Ränder des Coloboms wahrscheinlich früher, häufiger und fester mit der hinteren Kapsel und mit den dort zurückgebliebenen Rindenresten verkleben, als die unverletzte Iris.

Hinsichtlich des dritten Punktes, welcher ein Hauptinteresse beansprucht, der Güte des Sehvermögens, weisen die angeführten Tabellen beruhigende und ermunternde Daten auf. Meine Befürchtung, dass es nach der einfachen Extraction viel mehr Nachstare und viel weniger Augen mit ganz gutem Sehen geben werde, hat sich nicht erfüllt. Ja, ich kann nicht einmal behaupten, dass dies mit der Auswahl zusammenhängt; denn in letzterer Zeit hatte ich auch nicht genügend reife Stare auf diese Weise operiert. Wenn wir noch hinzufügen, dass die Zahl der Nachoperationen, obschon nach Extr. simplex grösser, dennoch nicht jenes Verhältnis erreichte, welches wir besonders nach den Mittheilungen Knapps mit Recht befürchteten, so müssen wir die einfache Extractionsmethode von jenem Vorwurfe befreien, dass bei ihr die Pupille sehr oft

Ob das Argentamin, das nicht reizt, nicht sauer reagiert und tiefer eindringt, in der That glatter, rascher und ohne Narbenbildung und Schrumpfung die im frischen Zustande zur Behandlung gelangenden Trachomfälle heilen wird, wie wir zu hoffen Ursache haben, kann ich noch nicht bestimmt sagen; zu einem endgiltigen Urtheile habe ich noch keine genügende Anzahl von frischen Fällen beobachtet. Aber ich halte nach meinen bisherigen Erfahrungen die Ansicht Jean Schäffers für begründet und zweckmässig, das Argentamin auch in der Oculistik in grossem Maasstabe und systematisch zu erproben. Hiezu veranlasst mich auch der Passus in der Publication des erwähnten Verfassers, welcher den grösseren Wert dieses Mittels dem salpetersauren Silber gegenüber erklärt und folgendermaassen lautet: „Es wäre noch die Frage zu entscheiden, wie die höhere Desinfectionskraft des zusammengesetzten Präparates gegenüber der Höllensteinlösung zu erklären ist. Es könnte sich hierbei um eine Summierung der Wirkung des Silbersalzes und des Aethylendiamins handeln. Das letztere hat nun thatsächlich bakterienfeindliche Eigenschaften; indessen sind dieselben so gering, dass diese Erklärung durchaus nicht ausreicht.

Grösseres Gewicht ist dagegen dem Umstande beizumessen, dass das neue Silberpräparat alkalische Reaction besitzt und dass hierbei, vielfachen Untersuchungen zufolge, die antibakterielle Kraft des Silbers zu höherer Entfaltung gelangt. Besonders aber ist folgendes wohl zu berücksichtigen: die antiparasitäre Wirkung eines Desinficiens kommt zu Stande durch eine chemische Verbindung desselben mit dem Zelleib der Mikroorganismen. Da nun, wie oben bewiesen wurde, das Aethylendiamin die Fähigkeit besitzt, dem Silbersalz den Weg ins organische Gewebe zu bahnen, so wird es dasselbe auch befähigen leichter und energischer in chemische Action mit der organischen Substanz der Bakterien zu treten und seine Giftwirkung auf das Protoplasma derselben besser zu entfalten. So würde sich dann ungezwungen die erhöhte baktericide Kraft des neuen Mittels gegenüber dem einfachen Silbersalze erklären.

Wie sich dies nun auch immer verhalten mag, jedenfalls fordern die grosse Desinfectionskraft und die so erhebliche Tiefenwirkung des Aethylendiamin-Silberphosphats auf, das Mittel auch praktisch zu prüfen und seine experimentell bewiesenen Vorzüge in der Therapie besonders bei der Behandlung der Gonorrhoe zu verwerten."

Auf Grund meiner persönlichen Erfahrungen hat diese Erprobung auf dem betreffenden Gebiete ein günstiges Resultat geliefert, und mit der Anwendung des Argentamins nähern wir uns um einen Schritt jenem Ziele, die acuten, infectiösen Bindehautleiden rascher und schonender, die chronischen idealer zu heilen. Seit Jahren habe ich genügend Gelegenheit zu beobachten, welche Wirkung z. B. bei chronischem Trachom die von

mir befolgten Principien haben, welche ich durch Anwendung von öfteren reichlichen Ausspülungen, desinficierenden Mitteln, durch schonende chirurgische Entfernung der abgelagerten Massen, durch vollkommene Vermeidung des Cuprum sulfuricum und neuerdings durch Anwendung des Argentamins anstatt des Lapis zu verwirklichen strebe, und ich kann behaupten, dass ich bei den Fällen, die in einem früheren Stadium der Krankheit in meine Behandlung gelangten, niemals Verkrümmung des Tarsus, Trichiasis oder Entropium gesehen habe, obwohl unter meinen Kranken viele sind, deren Schicksal ich seit Jahren zu beobachten Gelegenheit habe. Ich führe dies zur Unterstützung meiner früher ausgeführten Gedanken an, und füge bloss hinzu, dass, obschon ich das Argentamin hauptsächlich gegen die acuten infectiösen Krankheiten und besonders gegen die folliculären Krankheitsformen empfehle, ich ihm dessenungeachtet auch im Heilplane gegen das chronische Trachom einen hervorragenden Platz einräume, so lange ich nicht auf ein rascher und energischer wirkendes Mittel stossen werde, welche Eigenschaft ich indes nicht nach dem Grade der verursachten Reizung beurtheilen werde.

Ein Ergebnis der Massenuntersuchungen.[1]

Von *Dr. István Csapodi*, a. o. Professor an der königl. ung. Universität zu Budapest.

Seit der Begründung der Schulhygiene wurde die Sehschärfe und Refraction der Schüler in zahlreichen Fällen untersucht; die auf diesen Untersuchungen basierenden Mittheilungen nahmen solche Dimensionen an, dass man sie dermalen kaum mehr überblicken kann. Neuere Mittheilungen würde ich ebenfalls nur dann für berechtigt, ja wünschenswert halten, wenn man die | bisher erzielten Resultate von einer neuen Seite beleuchten würde. Vollkommen überflüssig aber sind die von Laien, Lehrern, vorgenommenen Untersuchungen; ja selbst gegen die von nicht fachlich gebildeten Augenärzten, also Schulärzten, vorgenommenen Untersuchungen lässt sich vieles einwenden, und sind dieselben eben für die eigenen Zwecke der betreffenden Schulen, zur Controle ihres Sanitätswesens geeignet, aber nicht zu wissenschaftlichen Deductionen verwendbar.

Jene enorm zahlreichen Daten, welche uns durch Vermittlung der bisherigen Publicationen zur Verfügung stehen, rechtfertigen jenen Satz, dass die Schule die Häufigkeit der Myopie vermehrt und den Grad derselben steigert. Neuerer Zeit zog man den gesetzmässigen Bestand dieses Satzes in Zweifel und machte für die Entwicklung der Myopie die Erblichkeit, sowie die Form der Augenhöhle verantwortlich; man leugnete sogar den Bestand einer Schulmyopie; aber unumstösslich blieb jene Erfahrungs-Thatsache, dass die Myopie eben die Gefahr jener Jahre darstellt, in welchen die Jugend die Schule zu besuchen pflegt.

Bei diesem Stande der Angelegenheit und zufolge meiner früher erwähnten Auffassung, war ich gegen den Plan, dass sämmtliche Augenärzte für die Zwecke der Millenniumausstellung, die Sehschärfe und die Refraction der Schüler untersuchen sollten; umsomehr, weil ich jenen sehr klugen Rath des veröffentlichten Aufrufes, die Refraction sämmtlicher auch mit dem Augenspiegel festzustellen, für unerfüllbar hielt.

Indes hatte die Aufforderung der Section für das höhere Unterrichtswesen in der Millenniumausstellung, dass ich an der Ausstellung

[1] A tömeges vizsgálatok egyik tanuság tétele irta Csapodi István professzor. Orvosi Hetilap. Szemészet 1897. Jubilaeumi szám.

theilnehmen solle, die Verwirklichung meines alten zweifachen Planes zur Reife gebracht. Der eine Theil desselben gieng dahin, die Daten zu sammeln, welche sich auf die Refraction ungarischer Mediciner beziehen. Dies suchte ich in der Weise zu erreichen, dass ich schon während der Zeit meiner früheren Universitätsanstellung meine Aspirantencollegen ersuchte, sie mögen bei der Einschreibung der Augenuntersuchungen darauf achten, dass wenn Hörer, die sich zu den opthalmoskopischen Vorträgen des Herrn Prof. Schulek meldeten, vor Beginn des praktischen Curses untersucht werden, dieselben in dem Untersuchungsprotokoll jedesmal als Mediciner bezeichnet werden. Ich hätte dann diese Resultate durch die später an meinem eigenen Auditorium vorgenommenen Untersuchungen ergänzen können. Nachdem aber über jene Eintragungen bereits Mittheilungen erfolgten, modificierte ich meine Absicht dahin, dass ich die im Millenniumjahre inscribierten Mediciner aller fünf Jahrgänge untersuchen wollte, wobei die Daten, welche sich auf die Augen des am meisten beschäftigten Theiles der ungarischen Universitätsjugend bezogen, auch übersichtlicher sein werden.

Mit diesen Untersuchungen verband ich die Ausführung meines zweiten Planes, welchen einzelne gelegentliche Augenspiegelbefunde in mir erweckten. Ich wollte nämlich erfahren, in welchem Verhältnisse man den sogenannten myopischen Conus in nicht myopischen Augen finden könne?

Mit Einwilligung des Professors Schulek und gefälliger Zustimmung des Decans der med. Facultät, Högyes, vertheilte ich bei der Inscription Fragebögen unter sämmtliche Mediciner mit dem Ersuchen, sie mögen zu den an Sonntagen vorgenommenen Untersuchungen erscheinen. Ich konnte zwar nicht die ganze Hörerschaft zum Erscheinen überreden, aber wenigstens die grössere Hälfte derselben, der Zahl nach 445, erschien. Die Untersuchungen machte ich zum guten Theil selbst; theilweise aber liess ich sie unter meiner persönlichen Aufsicht von meinen bereits eingeübten Hörern vornehmen. Mit dem Augenspiegel untersuchte ich sämmtliche allein; insgesammt wurden bloss 3—4 Hörer, die sich vor der Zeit entfernten, nicht ophthalmoskopiert.

Mit dem Spiegel wollte ich nicht ihre Refraction feststellen, obschon ich in einzelnen Fällen die Untersuchung der Refraction auch mit dem Spiegel controlierte; sondern ich bezweckte damit, die physiologischen und pathologischen Veränderungen, die vorkommen konnten, zu notieren. Hauptsächlich aber forschte ich darnach, in welchem Verhältnisse die am Rande des Sehnerven sich entwickelnde Chorioideal-Atrophie, oder der sogenannte myopische Conus vorkommt.

Ueber das Resultat dieser meiner Untersuchungen will ich an

diesem Orte und bei dieser besonderen Gelegenheit[1]) zuerst berichten, um auch einen Theil an jenem Kranze zu haben, den wir aus den Blumen unserer Thätigkeit unserem geliebten Meister widmen wollen.

Die detaillierte Mittheilung behalte ich mir für später vor, da ich auch über sonstige Resultate der Untersuchung berichten werde, um darüber Klarheit zu schaffen, wie sich die Fehler der Refraction in dem letzten Jahre der Mittelschule vertheilen, und wie das Auge und die Sehschärfe beschaffen ist, mit der ein ansehnlicher Theil der ungarischen Intelligenz aus der Hochschule in das Leben eintritt.

* * *

Die im Verlaufe der Untersuchung der Refraction und der Sehschärfe erhaltenen Daten, werde ich bei dieser Gelegenheit nicht specificieren. Indes muss ich, als Ausgangspunkt meiner Mittheilung, die letzten Verhältniszahlen angeben; denn auf diese führe ich die Zahlen der mit dem Augenspiegel vorgenommenen Untersuchung zurück.

Die Untersuchung der Refraction ergab, dass von den untersuchten Augen 35·51% hypermetropisch, 34·05% emmetropisch, 25·28% myopisch waren, der Astigmatismus aber 5·06% betrug.

Die angegebenen Daten der Augenspiegeluntersuchung von 445 Medicinern beziehen sich nicht auf die Hörer als Individuen, denn unter ihnen gab es 23·60% anisometropische Individuen, sondern ich rechne ihre 890 Augen.

Nach meinen in den Fragebogen gemachten Notierungen fand ich am Rande des Sehnerven, zumeist am äusseren Rande, in 468 Augen, oder in 52·58% Staphyloma posticum oder wenigstens eine Spur desselben. Nach der Verschiedenheit der Refraction eingetheilt, war diese Veränderung in 175 myopischen, 149 hypermetropischen und 144 emmetropischen Augen vorhanden. Die percentuelle Berechnung ergab unter den untersuchten myopischen Augen nur in 38·88% einen Conus. Diese Thatsache ist aber verständlich, wenn wir in Betracht ziehen, dass es darunter viele Augen gab, die nur eine Myopie geringen oder sehr geringen Grades von 0·25—0·75 Dioptrie besassen. Aber es waren auch unter den Augen einige mit einer Myopie von 1 bis 5 Dioptrien, bei welchen keine Spur von Conus vorhanden war; ja in einem myopischen Auge eines Mediciners von 12 D. fand ich gar keinen Conus, in dem anderen Auge desselben Individuums von 11 D. war der Conus auch nur schmal; bie beiden Augen eines anderen Mediciners mit einer Myopie von 9 D. aber blieben gänzlich frei von der Chorioideal-Atrophie und auch seine

[1]) Schulek-Jubiläum.

Sehschärfe war tadellos, S. = $^5/_5$. Noch merkwürdiger fand ich jene meine Beobachtung, dass von den mit Conus behafteten Augen ihrer Refraction nach bloss 37·38% myopisch waren; 31·84% waren hypermetropisch, 30·77% emmetropisch. Den Astigmatismus zog ich nicht in Rechnung; im übrigen aber muss ich bemerken, dass ich unter den astigmatischen Augen nur bei wenigen einen Conus fand.

Hinter den 38·88% von Fällen mit Conus der myopischen Augen bleibt natürlich das für die nicht myopischen Augen ausgerechnete Verhältnis zurück, gleichviel ob wir die 23·76% der emmetropischen Augen oder die 23·57% der hypermetropischen separat nehmen, oder aber zusammen die 23·67% der nicht myopischen Augen. Indes ist auch die Verhältniszahl dieser sehr gross, und erfordert keine geringere Beachtung, als die der myopischen Augen. In welchem Sinne dies zu deuten ist, werden wir aus Folgendem ersehen.

Beim Opthalmoskopieren betrachtete ich sehr aufmerksam die Ränder der Papille und notierte sogar die Veränderungen allergeringsten Grades. Die Grösse des Conus verzeichnete ich in der gewohnten Weise, im Verhältnisse zum Durchmesser der Papille. Demnach: Conus von 1 Papillendurchmesser und darüber, Conus von $^1/_2$, von $^1/_3$, von $^1/_4$ Durchmesser; für die noch kleineren gebrauchte ich die Bezeichnung schmal und gering; ausserdem notierte ich die Verdünnung und Auflockerung der Aderhaut neben der Papille dort, wo die Atrophie nicht deutlich als Conus ausgeprägt war. Dagegen reihte ich die am Rande der Papille vorkommenden Pigmentstreifen hier nicht ein, wenn ich sie, in Ermangelung eines anderen Zeichens der Aderhautverdünnung, als physiologisch betrachten konnte.

Natürlich waren die Grade der Veränderung sehr verschiedene, und gerade die Atrophien höchsten Grades fand ich in myopischen Augen, obschon die früher erwähnten Fälle auch entgegengesetze Beispiele aufwiesen. Hingegen war der Conus der emmetropischen und hypermetropischen Augen zumeist schmal oder gering. Und zwar war die als gering bezeichnete Chlorioidea-Atrophie in 22 myopischen, 47 emmetropischen und 49 hypermetropischen Augen vorhanden; einen schmalen Conus fand ich in 60 myopischen, 55 emmetropischen und 59 hypermetropischen Augen. Indes blieben selbst die nicht myopischen Augen, die mit einem Conus von $^1/_4$ und $^1/_3$ Papillendurchmesser behaftet waren nicht weit hinter der Zahl der myopischen zurück; insofern, als in 24 myopischen Augen ein Conus von $^1/_4$, in 22 ein Conus von $^1/_3$ Papillendurchmesser vorhanden war; aber ebenso kam ein Conus von $^1/_4$ Papillendurchmesser in 11, ein Conus von Papillendurchmesser in 16 emmetropischen Augen, ferner ein Conus von $^1/_4$ Papillendurchmesser in 19 und ein Conus von $^1/_3$ Papillendurchmesser in 10 hypermetropischen Angen vor. Einen schon entschieden

myopischen Charakter zeigte der Conus von einem $^1/_2$ Papillendurchmesser, denn ich fand ihn bei 23, einen Conus von 1 Papillendurchmesser und darüber bei 15 myopischen Augen. Doch erreichte der Conus den $^1/_2$ Papillendurchmesser auch bei 5 emmetropischen und in 2 hypermetropischen Augen, während er in nicht myopischen Augen eine noch grössere Breite nicht erreichte. Veränderungen der Aderhaut, die nicht die Form eines ausgesprochenen Conus darboten, waren in 9 myopischen, 10 emmetropischen und in 10 hypermetropischen Augen vorhanden.

Szili war der erste, der den Conus, welcher den unteren Rand der Papille umfasst, beschrieben hat, und ihn mit dem Namen Astigmatismus fundi bezeichnete. Hierher gehörige Beispiele fand ich in 14 Augen, einen besonders schönen Fall in den beiden Augen eines Individuums; in dem einen von $^1/_2$, in dem anderen von 1 Papillendurchmesser. Auf beiden Augen bestand eine Myopie von 1·5 D., mit nicht vollständiger Sehschärfe; die Untersuchung auf Astigmatismus war ohne Erfolg.

Die Chorioideal-Atrophie am Rande der Papille nennt man myopischen Conus, weil man meinte, dass er bloss in myopischen Augen vorkomme. Indessen wies schon Knies im Jahre 1886 auf der Heidelberger Versammlung der Ophthalmologen darauf hin, dass die Veränderung des Augengrundes nicht unbedingt mit der Refraction des Auges übereinstimmen müsse. Er benannte die von der Emmetropie abweichende Refraction positive und negative Refraction und empfahl die Benennung Myopie für jene Augen, in deren Innerem die Verlängerung der Augenaxe eine Chorioiditis verursacht. Demnach kann auch ein Auge von negativer Refraction (Hypermetropie) ein myopisches sein; anderseits kann aber auch in einem Auge von positiver Refraction (Myopie) der myopische Process fehlen.

Die Daten meiner Untersuchungen, welche sich auf eine genügend grosse Zahl stützen, rechtfertigen diese Auffassung. Wir ersehen aus ihnen deutlich, dass, wenn die Myopie bei uns auch nicht solche Grade angenommen hat, wie in Deutschland, der myopische Process doch in gleicher Weise auch in den Augen unserer Schüler vorhanden ist. Fand ich doch in 52·58% sämmtlicher untersuchten Augen einen geringeren oder höheren Grad von myopischem Conus. Gerade die in den emmetropischen und hypermetropischen Augen gefundene Chorioideal-Atrophie weist darauf hin, dass der die Verlängerung der Augenaxe verursachende Process sich in allen möglichen Augen äussert; und, dass die Schädlichkeiten, welche diese Verlängerung hervorrufen und unterhalten, auch in unseren Schulen vorhanden sind, und ihre Wirkung äussern.

Anderseits aber beweist der in den nicht myopischen Augen vorhandene myopische Process, dass zwischen der Myopie unserer Universitäts-Jugend und jener der ausländischen, bloss ein gradueller Unterschied besteht.

Diesen graduellen Unterschied erklären jene Ergebnisse meiner Untersuchungen, denen zufolge unter unseren jungen Leuten sehr viele hypermetropisch sind; demnach liegt für die Entwicklung der Myopie der Ausgangspunkt viel weiter zurück, als dort, wo die Zahl der Hypermetropischen eine geringere ist.

Die Verlängerung der Axe erhöht die Myopie des myopischen Auges; formt das emmetropische Auge zum myopischen Auge um und vermindert die Hypermetropie des hypermetropischen Auges, so dass sie in Emmetropie, ja selbst in Myopie umgewandelt wird. Den Verlauf dieses Processes und selbst den Grad dieser Verlängerung bezeichnet die am Rande des Sehnervenconus nachweisbare athrophische Zone: der myopische Conus.

Der Process der Verlängerung der Augenaxe bleibt solange innerhalb der physiologischen Grenzen, bis nicht Conusbildung erfolgt. So würde ich jene Fälle der Myopie, selbst wenn sie hochgradig sind, auffassen, in welchen wir auf keine Chorioideal-Atrophie stossen. Ebenso würde ich auch die ererbte Myopie erklären, welche bis zu jener Grenze, wo sie Chorioideal-Atrophie zeigt, ebenfalls infolge des natürlichen Wachsthums des Auges sich entwickelt; nur dass die ererbte Disposition ihm eine definitive Gestalt von grösseren Dimensionen verleiht. Die Chorioideal-Atrophie beweist, dass sich schädliche Einflüsse durch das Ueberschreiten des natürlichen Wachsthums geltend machten.

Seitdem wir die Refraction des Auges nicht aus dem mehr oder minder convexen Zustande der Augenlinse, sondern aus der Länge der Axe erklären, ist jene ältere Behauptung Jägers, dass das Auge der neugeborenen Kinder wegen des convexen Zustandes seiner Linse myopisch sei, gänzlich unhaltbar; ebenso, dass aus diesem ursprünglich myopischen Zustande, dadurch, dass sich die Linse verflacht, das Auge zu einem emmetropischen wird. Ich bin zwar myopisch, aber ich fand mit dem Augenspiegel in dem Auge eines jeden meiner Kinder eine bedeutende Hypermetropie. Horstmann untersuchte das Auge von 50 Kindern zwischen dem 30. und 58. Lebenstage, und machte die Erfahrung, dass das Auge der meisten Kinder in diesem Alter hypermetropisch, von wenigen emmetropisch, und nur von sehr wenigen myopisch ist. Die Daten Jägers rühren wahrscheinlich von dem Irthume her, welcher sich auf das hohe Maass der Accomodation des Säuglingsauges stützt. Fürwahr, wenn wir die Donders'sche Scala der Accomodation betrachten, wonach im Alter von 10 Jahren die Accomodationsfähigkeit 14 D., in dem von 15 aber 12 D. beträgt; und berücksichtigen, dass dieselbe im ferneren Lebensalter im abnehmenden Verhältnisse schwindet; und wenn wir umgekehrt diese Scala nach rückwärts bis zum Säuglingsalter in steigendem Verhältnisse ergänzen: so können wir die Accomodations-

fähigkeit des Neugeborenen mit 18, ja selbst 20 Dioptrien bemessen Dieser Umstand erklärt zur Genüge jenes überaus grosse Nahesehen, dass wir an Kindern beobachten, welche die Mutterbrust während des Säugens betrachten, wobei der zur Divergenz hinneigenden Augenstellung, die beiden Augen doch noch nicht in der Gefahr einer übermässigen Convergenz schweben, welche im späteren Alter von so schädlicher Wirkung begleitet ist.

Dort, wo zufolge der Vererbung schon im Säuglingsalter der myopische Habitus oder aber die Disposition zu einem mehr als normalen Wachsthum vorhanden ist, dort wird die Myopie nicht nur häufiger, sondern auch hochgradiger sein. Indes müssen wir alle jene hochgradig myopischen Augen, welche auch ohne forcierten Gebrauch hochgradig myopisch werden, und die grössten Formen der myopischen Atrophie veranschaulichen, als entschieden pathologische Augen betrachten, welche es keineswegs rechtfertigen, die schädliche Wirkung des Schulbesuches abzuleugnen.

Meine Untersuchungen, welche ich an den Augen der Mediciner der Budapester Universität vorgenommen habe, geben also nicht nur darüber Aufschluss, in welchem Verhältnisse sich unter ihnen die Emmetopie, Hypermetropie und Myopie vertheilt, sondern aus denselben erhellt auch, dass der genannte myopische Process, in einem viel grösseren Verhältnisse vorkommt, als ihn die myopische Refraction aufweist. Diese Erfahrung beweist daher, dass man das Vorhandensein der Schulmyopie nicht leugnen kann.

Zur Adaptation der Retina.[1])

Von *Dr. István Csapodi*, a. o. Professor an der königl. ung. Universität zu Budapest.

Jene auch den Laien gut bekannte Erscheinung, dass, wenn jemand aus einem beleuchteten Raume in eine dunkle Stube tritt, sein Visus bedeutend geringer ist, als es der Verminderung des Lichtes entspricht, gleicht ganz dem Bilde der Hemeralopie. Natürlich können wir bei diesem Vergleich bloss von einer vorübergehenden Hemeralopie sprechen denn nach einigen Minuten treten schon die Umrisse der Gegenstände hervor und wir können uns dann im Zimmer allmählich zurechtfinden und wundern uns sogar, dass wir soeben noch gar nichts gesehen hatten. Hingegen verschwindet die Erscheinung der Hemeralopie selbst während des Aufenthaltes im Finstern nicht; oder sie vermindert sich wenigstens nicht in dem Maasse, dass sich der Visus soweit besserte, um sich im Finstern orientieren zu können.

Die erwähnte, vorübergehende Hemeralopie schwindet in dem Verhältnisse, in welchem das Auge sich an die Finsternis gewöhnt; ode wissenschaftlich gesprochen, in welchem sich die Netzhaut des Auges adaptiert, zur Ruhe kommt. Nach der Erklärung Herings gelangt die Sehsubstanz aus dem Zustande der Dissimilation wieder in den Zustand der Assimilation. Es gehört eine gewisse Zeit dazu, bis sich die Sehsubstanz regeneriert. Es ist somit verständlich, dass das während dieser Zeit in dem dunklen Zimmer vorhandene Licht zum Sehen nicht hinreicht oder dass der Empfindungsapparat für denselben noch nicht genügend empfänglich ist; daher steht es mit der richtigen Definition in keinem Widerspruch, wenn wir von einer vorübergehenden Hemeralopie sprechen.

Angelucci, welcher die Untersuchungen Bolls über die Thätigkeit der Retina fortsetzte, förderte sehr interessante Thatsachen über das Verhalten der Retina im Lichte und im Dunkel zutage (Una nuova teoria sulla visione, Cagliari 1886). Nach seinen an Froschaugen angestellten Untersuchungen werden die Pigmentkörner des Pigmentepithels der Netzhaut aufgerührt und die Pigmentzellen dringen mit ihren Fortsätzen

[1]) Az ideghártya adaptálódásához irta Csapodi István egyetemi docens. Orvosi Hetilap. Szemészet. 1893. 2. sz.

zwischen die Empfindungszellen, bedecken und schützen sie vor der übermässigen Einwirkung des Lichtes; im Finstern kehren hernach die Pigmentkörner aus den Fortsätzen langsamer in die Zellenkörper zurück, als sie eingedrungen waren. Das pigmentlose Auge der Albinos ist nicht nur deshalb gegen die Einwirkung des Lichtes ungeschützt, weil die Regenbogenhaut überflüssiges Licht durchlässt, sondern auch deshalb, weil wegen des Pigmentmangels im Pigmentepithel die sensiblen Zellen ungeschützt bleiben. In Ermanglung dieses Schutzes kann auch ein gewisser Grad von Hemeralopie bei dem Auge der Albinos vorhanden sein; wenigstens hat Angelucci die Erfahrung gemacht, dass die Sehschärfe zweier normalsichtiger Albinos um die Hälfte abnahm, sobald er ihnen ein schwaches Rauchglas vors Auge setzte.

Ich bin der Ansicht, man könnte auch die eigentliche Hemeralopie ohne jeden Zwang nach der Theorie Angeluccis erklären.

Die Hemeralopie entsteht nämlich entweder durch einen höheren Grad von Blendung, wie man das z. B. bei Schiffern, die auf den Meeren der heissen Zone reisten, beobachtete, indem nämlich das Schillern des Meerespiegels ihr Auge hemeralopisch macht; oder die Hemeralopie ist eine Erscheinung jenes verhängnisvollen Leidens, welches wir unter dem Namen Retinitis pigmentosa, oder richtiger Degeneratio pigmentosa retinae kennen. Zur Erklärung der durch Blendung verursachten Nachtblindheit drängt sich uns von selbst der Umstand auf, dass nach der intensiven Aufwühlung der Pigmentkörner dieselben nur sehr langsam in die Zellenkörper zurückkehren. Wenn die Bewegung der Pigmentkörner wieder normal wird, heilt auch die Nachtblindheit. Das charakteristischeste Symptom der Pigment-Degeneration der Netzhaut ist aber eben, dass in die Retina Pigmentschollen einwandern, welche vor dem Geäder der Retina ein Netz bilden. Wenn wir die Ursache der die Pigment-Degeneration begleitenden Nachtblindheit in der Erkrankung des Pigmentepithels suchen, so können wir auch die Unheilbarkeit dieses verhängnisvollen Leidens verstehen. Hat doch schon Förster constatiert, dass bei den Erkrankungen der Nervenfasern und des centralen Herdes des Sehens die Lichtempfindung nicht zugrunde zu gehen pflegt; die Lichtempfindung bleibt bei der Neuritis und Atrophia nervi optici, bei der Retinitis nephritica, Amblyopia toxica, Hemianopia eine gute. Andererseits wies eben Förster unzweifelhaft nach, dass die Nachtblindheit eine mangelhafte Adaptierung der Netzhaut sei.

In einer ganz anderen Richtung beschäftigte mich im Zusammenhange mit der Adaptierung der Retina mein eigenes Augenleiden, welches meine Aufmerksamkeit auf jene vorübergehende Hemeralopie lenkte, von welcher ich im Vorangehenden sprach.

Auf Grund einer Polyarthritis entstand im Winter des Jahres 1890 an meinem linken Auge eine schwere Iritis. Vor dieser meiner Krankheit

war auf meinem rechten Auge nach der Correctur einer Myopie von 2·5 D., sowie auf dem linken Auge nach der Correctur einer Myopie von 2·75 D., die Sehschärfe = $^5/_4$. Im Verlaufe der Iritis gieng das Objectsehen meines linken Auges gänzlich verloren und kehrte nur allmählich wieder. Nach der jetzigen Untersuchung blieb die Myopie und der Visus meines rechten Auges gleich, an meinem linken Auge aber kann ich nur mit der Correctur einer Myopie von 3·5—4 D., die S = $^5/_5$ erreichen. Die Sehprobeschrift Nr. I der Csapodi'schen Leseproben, welche mein rechtes Auge auf 30, ja 35 *cm* liest, vermag mein linkes Auge nur in 26 *cm* Entfernung zu lesen.

Diese Veränderung der Refraction meines linken Auges kann keine wirkliche, aus der Verlängerung der Augenaxe entstandene axiale Myopie sein, sondern sicherlich haben die auf der Linsenkapsel zurückgebliebenen Auflagerungen die Refraction meines Auges in dieser Art verändert, wie ja auch eine durch corneale Trübungen verursachte Amblyopie mittelst concaven Glases wesentlich verbessert werden kann, ohne dass eine gleichwertige Myopie im Auge vorhanden wäre.

Nach der Untersuchung meines Collegen Dr. Emil v. Grósz fixieren starke Anheftungen den grösseren Theil des Pupillarrandes; die im Bereiche der Pupille sichtbare Linsenkapsel aber bedecken dichte Trübungen. Bloss der obere Rand der Pupille vermag sich sinusartig zu erweitern, und hier ist auch die Linsenkapsel auf einem kleinen Gebiete ganz rein.

Während des Verlaufes der Heilung nahm ich bis in die jüngste Zeit eine wesentliche Verzerrung beim Lesen wahr. Jetzt sind nur noch Spuren dieser Verzerrung vorhanden; besonders wenn die Zeilen der Lectüre sehr dicht sind, nehme ich wahr, dass die Zeilen nicht ganz gerade verlaufen, und dass ein leichter Schatten auf dem Drucke ruht. Diese unbestimmte Beschattung verursacht es, dass beim Sehen in die Ferne meine Sehschärfe nicht mehr den übernormalen Wert ($^5/_4$) besitzt, den sie vor meinem Augenleiden hatte.

Die eigenthümlichste Beobachtung indessen war die, dass sich mein linkes Auge lange Zeit hindurch als hemeralopisch erwies. Wenn ich aus heller Beleuchtung in einen schwach beleuchteten Raum trat, sah ich eine Zeit lang mit meinem linken Auge gar nichts, und nach geraumer Weile erhellte sich die Localität vor mir, während der Visus meines rechten Auges dem Grade der Beleuchtung ganz proportional war. Dieser Zustand besteht einigermaassen auch heute noch, obschon keineswegs in solchem Grade, wie zu Beginn.

Als Ursache hiefür musste ich — vorderhand nur als Raisonnement — den Umstand ansehen, dass, während die Pupille meines rechten Auges sich an einem dunklen Orte gehörig erweitert und so in das Innere meines Auges mehr Licht einlässt, die durch Synechien fixierte, verengerte Pupille

des linken Auges sich nicht so weit dilatieren kann, um hinlängliches Licht auffassen zu können. Es muss somit die Adaptierung der Retina des linken Auges unvollständig sein. Es ist erklärlich, dass, solange das Exsudat aus dem Bereiche meiner Pupille noch nicht resorbiert war und die ganze, in der Grösse von 3·5 *mm* fixierte Pupille das Licht nicht gehörig durchliess, bloss jene sehr kleine, reine Stelle zum Eindringen der Lichtstrahlen diente, welche neben dem oberen Rande übrig blieb. In dem Maasse, als das Exsudat sich verringerte, besserte sich auch die Adaptierung des Auges, und meine Hemeralopie gestaltete sich weniger auffällig.

Um zur Bestätigung meiner Voraussetzung zu gelangen, untersuchte ich die Lichtempfindung meiner beiden Augen mit dem Förster'schen Photometer. Die Untersuchung nahm ich in dreifacher Weise vor. Bekanntlich befinden sich im Innern des Photometerkastens schwarze Streifen auf weissem Grunde, zu deren Beleuchtung bloss das mittelst einer Schraube erweiterbare Pergamentfenster der Laterne des Photometers Licht einlässt, dessen Menge wir durch die Grösse der Fensteroberfläche in Quadratmillimetern ausgedrückt, bezeichnen. Zuerst untersuchte ich daher immer, wie weit das Fenster des Photometers in dem Augenblicke war, wo ich eben die schwarzen Streifen auf dem weissen Grunde wahrnehmen konnte; hernach, wie viel Beleuchtung nothwendig war, damit ich die Buchstaben der Sehprobe für 5 *m* zu lesen vermochte; schliesslich, wann ich imstande war, die Leseprobe Nr. VIII (Cicero-Druck) zu lesen, deren Buchstaben bei Tageslicht in 1·5 *m* Entfernung gelesen werden können. Die Untersuchung nahm ich in meinem Sprechzimmer vor. Man konnte das Zimmer zwar nicht vollkommen verfinstern, aber diesen Mangel suchte ich durch Bedeckung beider Augen bis zum Zeitpunkte der Untersuchung auszugleichen, wobei ich darauf achtete, dass ich während des Bedeckens die Augen nicht drückte. Jener Unvollkommenheit des Photometers aber, dass seine Laterne auch nach abwärts auf den Tisch Licht wirft, trachtete ich in der Weise abzuhelfen, dass ich unter dieselbe ein glanzloses, schwarzes Papier breitete. Damit nicht das eigene Ablesen des Photometer-Maasses das Resultat störe, nahm meine Gattin das Ablesen und die Notierungen vor.

Bei der Wahrnehmung der Streifen des Photometers wartete ich nicht, bis ich dieselben ganz scharf sah, sondern ich liess den Zeitpunkt der ersten Unterscheidung derselben notieren.

Zum erstenmale (I) begann ich die Untersuchung um 7 Uhr abends, indem ich aus einem durch eine Petroleumlampe beleuchteten Zimmer in das finstere Zimmer gieng; das zweitemal (II) nahm ich die Untersuchung, aus der Mittagsbeleuchtung kommend, vor.

I.

7 Uhr		rechtes	Auge	4·5 *mm²*	linkes	Auge	10 *mm²*
7 „	5 Min.	„	„	2 „	„	„	10 „
7 „	30 „	„	„	1 „	„	„	8 „
7 „	45 „	„	„	0·5 „	„	„	4·5 „
8 „		„	„	0·5 „	„	„	3 „

II.

	Streifen			
12 Uhr 15 Min.	rechtes Auge	10 *mm²*	linkes Auge	. 12·5 *mm²*
12 „ 30 „	„ „	—	„	—
12 „ 45 „	„ „	0·5 *mm²*	„	3 *mm²*
	Sehprobe für 5 *m*			
12 Uhr 15 Min.	rechtes Auge	105 *mm²*	linkes Auge	242 *mm²*
12 „ 30 „	„	66 *mm²*	„	242 *mm²*
12 „ 45 „	„	12·5 *mm²*	„	98 *mm²*
	Cicero-Druck			
12 Uhr 15 Min.	rechtes Auge	—	linkes Auge	—
12 „ 30 „	„	420 *mm²*	„	wird nicht gelesen
12 „ 45 „	„	—	„	—

Laut Tabelle I benöthigte mein linkes Auge zu Anfang der Untersuchung eine doppelt so starke Beleuchtung, wie mein rechtes.

Die Adaptierung meines rechten Auges war eine sehr rasche, die des linken eine viel langsamere. Die Abweichung zwischen der Lichtempfindung beider Augen wurde eine immer grössere, so dass nach 5 Minuten das rechte Auge sich mit dem $^1/_5$, nach 30 Minuten mit dem $^1/_8$, nach 45 Minuten mit dem $^1/_9$ Theil der Beleuchtung begnügte, welche das linke Auge zum Sehen benöthigte und erst nach Verlauf einer Stunde besserte sich dieses Verhältnis wieder soweit, dass das linke Auge eine nur 6mal so starke Beleuchtung erfordte. Im ganzen aber steigerte sich während einer Stunde die Adaptierung meines rechten Auges auf das 9fache der anfänglichen Wahrnehmung, die des linken hingegen kaum auf das dreifache. Die ziemliche Feinheit der anfänglichen Wahrnehmung ist dadurch zu erklären, dass die Untersuchung abends geschah, und das Auge schon während der Vorbereitung des Photometers zum Ausruhen Zeit hatte.

Laut Tabelle II war die anfängliche Wahrnehmung um vieles geringer; ich hatte eine intensivere Beleuchtung nöthig, und die meines linken Auges unterschied sich wenig von der des rechten; zu Beginn der Untersuchung waren beide Augen unter der Wirkung der Mittagsbeleuchtung, wobei die Verengerung der Pupille des rechten Auges die Differenz ausglich. Bezüglich der Streifen notierten wir dann bloss den nach Verlauf einer halben Stunde gefundenen Zustand, als die Lichtempfindung des rechten Auges auf das 20fache, die des linken aber nur auf das 4fache gestiegen war.

Die Fähigkeit, die letzte Zeile der Snellen'schen Buchstaben zu lesen, besserte sich bezüglich meines rechten Auges nach einer halben Stunde auf das 8fache, bezüglich meines linken kaum aufs $2^1/_2$fache. Den Cicero-Druck vermochte mein linkes Auge selbst bei der grössten Oeffnung des Fensters des Photometers, nämlich 1500 mm^2, nicht zu lesen.

Ferner träufelte ich zum Zwecke einer vergleichenden Untersuchung Pilocarpin in das gesunde rechte Auge ein, dessen Pupille dadurch auf 2 *mm* verengt wurde. Ein anderesmal erweiterte ich wieder mittels Cocaïn die Pupille meines gesunden Auges auf circa 6 *mm*.

Das Resultat dieser Untersuchungen ist in den Tabellen III und IV zusammengefasst; in jener mit Bezug auf das miotische, in dieser auf das mydriatische Auge. Dass ich die Untersuchungen an dem mit Pilocarpin behandelten Auge in den Abendstunden, an dem mit Cocaïn behandelten Auge aber vormittag vornahm, macht das Resultat nur umso überraschender insofern, als die Untersuchung am myopischen Auge in einem ruhigeren Zustande, am mydriatischen Auge aber unter der Wirkung des Tageslichtes erfolgte.

III.

Abends	Streifen	Snellen-Buchstaben	Cicero-Druck
10 Uhr 50 Min.	4·5 mm^2	145 mm^2	wird nicht gelesen
11 „	3 „	105 „	„ „ „
11 „ 15 „	3 „	85 „	„ „ „

IV.

Vormittags	Streifen	Snellen-Buchstaben	Cicero-Druck
10 Uhr	2 mm^2	32 mm^2	946 mm^2
10 „ 15 Min.	0·5 „	18 „	265 „
10 „ 30 „	0·5 „	15 „	258 „

Wenn ich die Pupille meines gesunden Auges mittels Pilocarpin verengerte (s. Tabelle III), so blieb die Lichtempfindung hinsichtlich der Wahrnehmung der Streifen eine gute, aber die Adaptierung besserte sich sehr wenig, bloss auf $^2/_3$ der anfänglichen Wahrnehmung; die Lesbarkeit der letzten Zeile der Snellen'schen Buchstaben verschlechterte sich bedeutend; der Cicero-Druck aber blieb selbst nach 25 Minuten unlesbar. Ich will noch bemerken, dass der Grad der durch Pilocarpin verursachten Myopie nicht grösser war als 1 D., insgesammt demnach an meinem Auge 3·5 D. betrug.

Laut Tabelle IV verbesserte die mittels Cocaïn vorgenommene Dilatation die Beleuchtung der Netzhaut so sehr, dass die Wahrnehmung der Streifen schon zu Beginn der Untersuchung eine ausgezeichnete war, und bereits nach 15 Minuten sich auf das 4fache besserte. Nebenbei bemerkt kann man einen kleineren Wert als 0·5 mm^2 mit dem Photometer nicht bestimmen.

Hinsichtlich der Snellen'schen Buchstaben besserte sich die gleich anfänglich sehr gute Wahrnehmung nach einer halben Stunde um mehr als das doppelte. Sehr wesentlich besserte sich auch die Fähigkeit den Cicero-Druck zu lesen, während nämlich bei normaler Pupille nach 15 Minuten 420 mm^2 Beleuchtung zum Lesen nöthig war, besserte sich bei dilatierter Pupille der anfängliche Wert von 946 mm^2, nach 15 Minuten auf 265 mm^2 und nach 30 Minuten auf 258 mm^2.

Bei Durchsicht der Literatur fand ich hauptsächlich in folgenden Arbeiten auf meinen Gegenstand bezügliche Daten:

Michel (Lehrbuch der Augenh. 1890) sagt, dass die Trübung der lichtbrechenden Medien, wie es scheint, gar keinen Einfluss auf die Differenzierung hat. Demnach habe ich auch die Auflagerung auf der Linsenkapsel meines Auges nicht in Rechnung zu ziehen.

Förster (Ueber Hemeralopie etc. 1857) nahm bei seinen Untersuchungen keine Rücksicht auf die Weite der Pupille.

Charpentier (Archives d'ophtalm. VI) bestrebte sich bei seinen Untersuchungen, die er mit seinem eigenen Photometer anstellte, den Einfluss der wechselnden Weite der Pupille in der Weise zu eliminieren, dass er durch eine 2 *mm* grosse Oeffnung eines vor dem Auge befindlichen Diaphragma hindurch sehen liess.

Bjerrum (Archiv f. Ophtalm. XXX. 2. 1884) bestätigt einerseits, dass bei schwacher Beleuchtung das Resultat nicht sehr verschieden war, ob er nun die eigene Myopie corrigierte oder nicht; andererseits verengerte er, da die Pupille seines myopischen Auges sehr weit war, dieselbe mittels Eserin, auf circa 2 *mm*. Nach seinen, mit verengter Pupille bei schwachem Lichte vorgenommenen Untersuchungen, sank die Sehschärfe seines miotischen Auges auf die Hälfte gegen jene des anderen Auges, so dass er eine hochgradige Hemeralopie aufwies.

Indes bemerkte er in seinem Berichte über die Untersuchung hemeralopischer Kranken, dass mit Ausnahme von Synechien die Pupille niemals so eng sein kann, wie die durch Eserin verengerte Pupille, so dass die Hemeralopie nur selten das Resultat der Pupillenverengerung sein kann. Indessen bestätigt seine Untersuchung, zu welcher er aus einer ganz anderen Ursache gelangte, nur umso eher die Richtigkeit meiner Auffassung und das Resultat meines Control-Versuches.

Die durch Miose bedingte Hemeralopie, respective die mangelhafte Adaptierung darf man natürlich nicht so auffassen, als ob bei weiter Pupille die Retina schneller zur Ruhe käme, die Pigmentkörner des Pigmentepithels früher sich ablagern würden; sondern die Erklärung liegt darin, dass die Lichtempfindlichkeit, welche durch die Rückkehr in den Zustand der Assimilation wieder erreicht wird, bei der Mydriasis früher den zur Wahrnehmung erforderlichen Lichtreiz bekommt, während bei Miosis das eindringende Licht unter der Schwelle der Reizbarkeit der Netzhaut bleibt.

Echinococcus retrobulbaris.[1])

Von *Dr. Ladislaus v. Issekutz*, emerit. I. Assistent der königl. ungar. Universitäts-Augenklinik zu Budapest; Augenarzt in Arad.

Jean Petit lenkte als erster die Aufmerksamkeit der Augenärzte darauf, dass die embryonale Form der Taenia echinococcus, die Echinococcus-Blase, welche im Darme des Hundes lebt und von hier auf verschiedenen Wegen, meistens aber durch mit den Excrementen der Hunde beschmutzte und nicht gut gereinigte Hände nicht nur in die Leber, Lunge, das Gehirn, Knochenmark (Réczey) etc. des menschlichen Organismus, sondern auch in die retrobulbäre Höhle gelangt.

Jean Petit leitete im Jahre 1774 die hierauf bezügliche Literatur mit der Mittheilung eines Falles ein; aber trotz der angeregten Aufmerksamkeit ist bis auf unsere Tage nur wenig hierüber bekannt geworden. Aus den Ausweisen, welche im Anhange zu einem Fall von Dieu im Jahre 1882 der gesammten Weltliteratur entnommen wurden, erhellt, dass im Verlaufe einer so langen Zeit, nämlich innerhalb 108 Jahren, bloss 39, respective seinen eigenen Fall mitgerechnet, 40 Mittheilungen erfolgten. Seit dieser Zeit wurde die Literatur um 4—5 Fälle bereichert, so dass die Gesammtzahl der beschriebenen Fälle circa 44—45 beträgt. Schon diese Zahlen allein machen es überflüssig, mit detaillierten statistischen Daten das seltene Vorkommen dieses Leidens sowohl im allgemeinen als auch im Verhältnisse zu anderen Augenleiden nachzuweisen.

Es ist mir nicht bekannt, dass in Ungarn ein ähnlicher Fall von retrobulbärem Echinococcus beobachtet oder mitgetheilt worden wäre, so dass mein Fall als der erste betrachtet werden kann.

Sowohl die solitäre, als die multiple Form des Echinococcus kommt an den verschiedensten Stellen der Orbita vor; so in deren vorderem, wie hinteren Theile, bald ausserhalb des Muskeltrichters, bald innerhalb desselben, unter der Scheide des Nervus opticus; in der Thränendrüse (Fehre), im Sinus frontalis (Verdalle); nur zwischen dem Periost und der orbitalen Wand wurde er noch nicht beobachtet.

[1]) Echinococcus retrobulbaris. Issekutz László dr.-tól, Aradon. Orvosi Hetilap. Szemészet. 1890. 2 sz. és 1896. 1 sz.

Die Krankheit entwickelt sich bald rasch, bald langsam; je nachdem die Blase ihrem Sitze und dem Maasse ihres Wachsthums entsprechend, das Auge oder die Augenlider in verschiedener Richtung verdrängt, resp. vorwölbt. In den benachbarten Theilen ruft sie, abweichend von anderen Cysten und Neugebilden, eine ungewöhnlich starke Entzündung hervor, worin die Erklärung für die, für den orbitalen Echinococcus charakteristischen, sehr starken, manchmal quälenden, ja selbst zur Bewusstlosigkeit führenden ciliaren Schmerzen liegt, zu denen sich noch eine supraorbitale Neuralgie zu gesellen pflegt. Dies kommt zwar auch bei anderen Cysten und Neugebilden vor; nur dass bei diesen der Entzündungsprocess und damit auch die Läsion der ciliaren Nerven selbst eine geringere ist. Diese Schmerzen sind manchmal schon sehr früh vorhanden, so dass sie das einzige Symptom des sich entwickelnden Leidens bilden; zumal dann, wenn dasselbe hinten seinen Sitz hat, kann es eine beträchtliche Grösse erreichen, ohne dass das Auge dadurch eine Lageveränderung erleiden würde. Einen solchen Fall beschreibt Pena, wobei sich die vorausgehenden Schmerzen einstellten und erst 4 Monate später ein Exophthalmus sich entwickelte, welcher auch durch Compression des Sehnerven zur Amaurose führte.

Eine andere Folge der intensiven Reizung besteht darin, dass sich um die Blase herum eine bindegewebige Hülle von verschiedener Dicke bildet, welche sodann, je nach ihrer Ausbildung, die Diagnose des Leidens wesentlich beeinflusst. Da wir es mit einer Blase zu thun haben, so können wir gewärtig sein, entweder direct, wenn sie vorne liegt, oder durch Vermittlung einzelner Gewebstheile, oder des Bulbus selbst, wenn sie nach rückwärts liegt, Fluctuation zu finden, wie man sie bei Blasen zu beobachten pflegt, und deren Erkennung für die Stellung der Diagnose sehr wichtig ist.

Dieses brauchbare Symptom kann jedoch auch ausbleiben, wenn die erwähnte Hülle dick und die Echinococcusblase so gross geworden ist, dass sie in dem verhältnismässig engen Raume der Orbita, selbst wenn sie die verschieblichen Theile zur Seite gedrängt hat, unter so starker Spannung steht, dass das durch die Palpation gewonnene Gefühl nicht die Annahme einer Blase, sondern die einer soliden Geschwulst zulässt; umso eher, wenn das Hydatidengeräusch, welches ebenfalls als Anhaltspunkt dient, noch nicht beobachtet wurde.

Man ersieht daraus, dass die äusseren, verwertbaren Erscheinungen die Diagnose oftmals nicht ermöglichen, und selbst bei einem noch so aufmerksamen Beobachter nicht imstande sind, den Verdacht auf Echinococcus zu erregen.

Anders verhält sich die Sache, wenn wir nur den leisesten Verdacht auf eine Cyste haben und dieselbe erreichbar ist; denn dann kann uns

die Analyse der bei der Probepunction gewonnenen Flüssigkeit über das Wesen des Leidens aufklären, und sie bringt auch die Frage zur Entscheidung, mit welcher Art von Cysten, die in der Orbita in grösserer oder geringerer Häufigkeit vorzukommen pflegen, wir es zu thun haben, ob mit einer Dermoidcyste, oder aber besonders mit einer Meningocele? Die Dermoidcyste verräth sich schon durch ihren schmierigen Inhalt von fettiger Consistenz; die in demselben befindlichen Haut- und Haartheile etc. gestatten schon auf mikroskopischem Wege die Diagnose, so dass hier eine präcisere chemische Analyse gar nicht nothwendig ist. Anders verhält sich schon die Sache mit dem Inhalte der Meningocele, welche bezüglich ihrer Consistenz und Farbe mit der Echinococcusblase im grossen und ganzen übereinstimmt, aber hinsichtlich ihrer chemischen Zusammensetzung wesentlich differiert und sich daher einzelnen Reagentien gegenüber anders verhält.

Die Cerebrospinal-Flüssigkeit zeigt alkalische Reaction, ihr specifisches Gewicht ist 1005, erhitzt gerinnt sie nicht, und enthält eine Substanz, welche die Fehling'sche Flüssigkeit reduciert; dies rührt nach Bödicker von Alcapton, nach Claude Bernard von einer Glycose her; überdies enthält sie eine geringe Menge Chlornatrium. Der Inhalt der Echinococcusblase ist ebenfalls eiweissfrei; das specifische Gewicht ist 1009 bis 1015, aber er enthält sehr viel Kochsalz, und ausserdem ist darin noch Zucker und Bernsteinsäure vorhanden.

Haken findet man äusserst selten. Als sicher kann man die Diagnose nur dann betrachten, wenn man mindestens einen Theil der Blasenwand erreichen, an derselben die für den Echinococcus so charakteristische histologische Structur erkennen kann. Die Wand ist $^1/_2$—1 *mm* dick und besteht aus einer äusseren cuticularen Schichte, in welcher eine sehr charakterisische feine, parallelfaserige Schichte vorhanden ist; dieselbe ist sehr elastisch, welchem Umstande sie die einigermaassen charakteristische Eigenschaft verdankt, dass, wenn sie in ihrer Continuität unterbrochen wird, sie sich aufzurollen strebt. An der inneren Seite findet sich die sogenannte parenchymatöse Schichte, welche dünner ist als die vorige, aus körniger Substanz und Zellen besteht und in welcher überdies noch Muskelfasern und Blutgefässe enthalten sind.

Der wachsende Echinococcus kann theils durch Druck, theils durch die von ihm verursachte Entzündung die für die retrobulbären Geschwülste charakteristischen Veränderungen am Augenhintergrunde hervorrufen, auf welche ich jedoch, da sie nichts eigenthümliches aufweisen, nicht näher eingehen will. Mit der Zunahme des Exophthalmus steigert sich auch die Tension des Auges, und wenn derselbe einen noch höheren Grad erreicht, so tritt, gleichsam als drittes Stadium, die Usur der Cornea ein (Pena).

Andererseits aber ist auch der orbitale Echinococcus solchen Veränderungen unterworfen, wie etwa der der Leber; nämlich er stirbt manchmal ab, was zumeist durch Bersten der Blase geschieht. Es kann vorkommen, dass sich sein Inhalt verdichtet, worauf sich dann die ganze Masse mit einer Kalkhülle umgibt oder die Blase vereitert; solche Fälle haben Roekliffe und Bresgen beschrieben, in letzterem starb der Kranke auch unter den Erscheinungen von Meningitis.

Ferner kann es vorkommen, dass man über dem Echinococcus Pulsation fühlen kann, wodurch man leicht auf einen Irrweg geführt werden kann. Die Erklärung dieses Phänomens besteht darin, dass die Blase während ihres langsamen Wachsthums den Knochen usuriert dadurch mit dem Schädelinnern in Verbindung tritt und so die Pulsation weiterleitet.

Dieses Symptom ist daher beim Echinococcus sehr wichtig, weil es einen prognostischen Wert besitzt und bei der Exstirpation, respective gelegentlich eines Eingriffes, zur Vorsicht mahnt. In der Literatur sind unter der geringen Zahl von orbitalen Echinococcen 2 derartige Fälle mit letalem Ausgange mitgetheilt, so dass sie also nicht einmal zu den seltensten Vorkommnissen gehören.

Die orbitalen Echinococcen kommen bei beiden Geschlechtern mit nahezu gleicher Häufigkeit vor, zumeist indes im jüngeren Alter. Unter den bisher beobachteten Fällen war der älteste 42, der jüngste hingegen 4 Jahre alt.

Unser Fall bezieht sich auf ein 8jähriges Mädchen eines Schäfer-Rechnungsführers, Julie B. Nach Angabe der Eltern war das Mädchen bis vor 8 Monaten gesund und litt nie an einem Augenübel. Vor 8 Monaten machten sie die Wahrnehmung, dass das linke Auge, ohne sich zu röthen, nach aussen sich vorzuwölben begann, wozu sich kurze Zeit darauf ein auf die ganze linksseitige Nasenhälfte ausstrahlender Schmerz gesellte. Das Hervordrängen des Auges steigerte sich allmählich und damit hielt auch die Verschlechterung des Sehvermögens gleichen Schritt, so dass es seit einigen Wochen total blind ist. Am 13. Februar 1890 kam es auf die Universitäts-Augenklinik und bot damals folgendes Bild:

Das obere Augenlid stark hervorgewölbt, leicht oedematös, die Haut darüber gespannt, aber hinsichtlich der Farbe ohne besondere Veränderung.

Das untere Augenlid ebenfalls oedematös, verdickt und durch das stark prominierende Auge tief herabgedrückt. Zwischen dem herabgedrückten unteren Augenlide und dem hervorgedrängten Auge liegt wurstartig die stark geschwellte, von erweiterten Gefässen durchzogene untere Uebergangsfalte. Der Augapfel war in gerader Richtung so nach vorne gedrängt, dass die aequatoriale Gegend den orbitalen Rand erreichte. Die Bewegung des Augapfels war nach jeder Richtung hin beschränkt, und nur bei stärkerer Innervation vermochte die Kranke kleine seitliche

Bewegungen auszuführen. Das Auge war äusserlich vollkommen gesund, und die dilatierte und unbewegliche Pupille war die einzige krankhafte Erscheinung. Mit dem Augenspiegel untersucht, erschienen die brechenden Medien rein. Die Papille war vollkommen weiss, ihre Grenzen mässig getrübt, die umgebende Retina gestreift. Die Venen erschienen stark gefüllt und geschlängelt, die Arterien verengt. Die Tension war normal, aber die Lichtempfindung total erloschen.

Wenn wir den Augapfel zurückdrängten, um die Natur des Leidens, welches die Protusion hervorrief und zweifellos in der retrobulbären Höhle seinen Sitz hatte, zu ergründen, so gab derselbe weder nach, noch konnte man an ihm eine Pulsation wahrnehmen, sondern wir fühlten eine solide Masse von ähnlichem Widerstande, wie man ihn beim analogen Versuche durch compacte Neugebilde zu fühlen bekommt. Zu dem gleichen Resultate gelangten wir auch dann, wenn wir mit einer Sonde oder mit unserem kleinen Finger neben dem stark protrudierten Auge möglichst weit nach rückwärts tasteten.

Alle diese Symptome, sowie die Entwickelung des Leidens, drängten zur Annahme eines compacten Neugebildes, womit zugleich auch die Richtung unseres Handelns angedeutet war; nämlich die Vornahme einer Evacuatio orbitae, die wir auch am 18. Februar in Chloroform-Narkose ausführten.

Wir begannen die Operation mit der Spaltung des Cantus externus; nachdem wir den Bulbus in seinem oberen und äusseren Theile freigemacht hatten, drangen wir mit unserem linken Zeigefinger vorwärts, um uns über die Lage der retrobulbären Geschwulst, sowie über das Auge und seine Verhältnisse zur Orbita zu orientieren. Dabei nahmen wir wahr, dass die unmittelbar hinter dem Bulbus liegende, compact anzufühlende Geschwulst, mit den Wänden der Orbita wenigstens vorne nicht fest verwachsen sei. Als wir die Geschwulst nun noch weiter frei machten und an ihre Befreiung aus der Tiefe schritten, begann nach einem Scherenschlag eine Flüssigkeit auszuströmen, welche auf den ersten Blick Blut zu sein schien. Nachdem wir ein wenig zugewartet, waren wir bald darüber im klaren, dass wir es hier nicht etwa mit einer gefässreichen Geschwulst oder gar einem Angiom zu thun hatten, denn nach kräftigem Ausspritzen war die folgende Blutung nicht stärker, als sie es bei einer Evacuatio orbitae zu sein pflegt. Wir mussten daher annehmen, dass hier eine Cyste vorlag, deren Wand wir angeschnitten hatten und deren Inhalt beim Ausfliessen im Vereine mit der durch die Operation verursachten reichlichen Blutung, auch ganz den Anschein von Blut hatte.

Von der Richtigkeit unseres Raisonnements wurden wir durch den folgenden Befund überzeugt. Denn als wir jetzt mit unserem Finger in die Orbita eindrangen, fanden wir letztere nahezu leer und wir fühlten,

nachdem sich die Blase ihres Inhaltes entleert hatte, bloss unmittelbar hinter dem Bulbus, wie zu Beginn der Operation eine resistente Masse. Wir wandelten die Operation daher bei möglichster Schonung der Weichtheile, um das spätere Tragen eines künstlichen Auges zu ermöglichen, in eine Enucleation um. Während der Operation konnten wir nur einen Theil der dünnen Wand der Blase hervorholen, da die starke Blutung die Orientierung erschwerte. In den folgenden Tagen gieng indes während der Ausspritzungen die ganze weisse, zusammengerollte Blasenwand in zwei Stücken ab. An dem daraus angefertigten, mikroskopischen Querschnitte konnte man die für die Echinococcuswand charakteristische und oben beschriebene, typische Structur erkennen. Die Echinococcusblase lag innerhalb des Muskeltrichters und füllte denselben während des Wachsens vollkommen aus; der Nervus opticus aber war gleichsam seitlich in dendelben eingelagert. Die starke Entzündung führte zu einer sehr massigen, ungefähr 4—5 *mm* dicken, dichten, bindegewebigen Hüllenbildung, welche besonders vorne stark entwickelt war, was wir zu Beginn der Operation hinter dem Bulbus auch fühlten und wodurch es bedingt war, dass wir keine Fluctuation nachweisen konnten.

Der gegenwärtige Fall führte mir Zehenders Raisonnement, welches in den „Klin. Monatsblättern" erschien und zu welchem er mit Benützung eines reichen Sammelmateriales gelangt war, ins Gedächtnis; darin sucht er die in Mecklenburg auffallend häufig vorkommenden Echinococcusfälle zu erklären. Die Hunde, als die directen Ueberträger des Leidens, zu verdächtigen geht nicht an, weil ihre Zahl im Verhältnisse zu denen in anderen Staaten keine auffallend grosse ist; indem in Mecklenburg ähnlich wie in anderen Orten auf 18 Menschen bloss 1 Hund entfällt.

Zehender sah daher auch nicht darin die Ursache, sondern er glaubte sie in der ausserordentlich grossen Zahl der Schafe (auf 100 Einwohner entfallen 164·4 Schafe) zu finden, deren sogenannte „Drehkrankheit" zum Theil der Echinococcus verursacht. Die an einer solchen Krankheit gefallenen Thiere werden sammt dem Gehirne den Hunden als Futter vorgeworfen und so bekommen dieselben Taenien. Da auf diese Weise viele Hunde dieser Krankheit verfallen, so ist damit auch die Möglichkeit gegeben, dass Menschen öfter inficiert werden.

Im gegenwärtigen Falle war das in Rede stehende kleine Mädchen das Kind eines Schäfer-Rechnungsführers, und wie ich später erfahren habe, litten in jener Herde viele Schafe an der „Drehkrankheit", so dass sich die Erklärung Zehenders auf diesen Fall gut anwenden lässt.

* * *

Seit meiner ersten Publication sind bereits fünf Jahre verflossen, ohne dass in der ärztlichen Literatur Ungarns ein zweiter Fall mitgetheilt worden wäre.

Nach Verlauf von fünf Jahren bin ich wieder so glücklich, im Vereine mit meinem Freunde Dr. Alexander Vass über einen zweiten, von dem ersten etwas abweichenden Fall von Echinococcus retrobulbaris berichten zu können.

A. R., ein 12jähriges, nach Szt. Leányfalva zuständiges Dienstbotenkind, wurde am 12. October 1894 in Glogovacz, wo es zu Wartediensten bei Pferden verwendet wurde, von Seite seines Dienstgebers mit einer Peitsche zufällig am rechten Auge getroffen, was einen Tag hindurch mässige Schmerzen verursachte, dann aber spurlos vergieng. Diese anamnestische Angabe erwähne ich aus dem Grunde, weil die Eltern des Kindes das spätere Leiden als Folge dieses Peitschenhiebes auffassten.

Zu Weihnachten des Jahres 1894 begann das rechte Auge des Knaben zu schmerzen, was sich binnen kurzer Zeit derart steigerte, dass er aus dem Dienste treten musste. Die Schmerzen waren constant, reissend, klopfend und erstreckten sich auf die ganze rechtseitige Kopfhälfte, ihr Hauptsitz war aber in der Tiefe der rechten Augenhöhle. Trotz der fortwährenden quälenden Schmerzen war bis Ostern des laufenden Jahres am Auge gar keine Abnormität wahrzunehmen, bloss das allmähliche Schwinden des Sehvermögens deutete auf das Leiden hin.

Zu Ostern begann sein oberes Augenlid anzuschwellen und der rechte Augapfel trat mehr vor, wozu sich alsbald eine ähnliche Anschwellung des unteren Augenlides gesellte. Neben diesen, das Antlitz des Kindes verunstaltenden Veränderungen, steigerte sich auch die Schmerzhaftigkeit derart, dass dasselbe infolge der Tag und Nacht anhaltenden Qualen stark abmagerte, den Appetit verlor, und den Eindruck eines schwer Kranken machte.

Um von seinem Leiden befreit zu werden, kam es in Begleitung seiner Mutter am 14. Mai 1895 nachmittags in meine Ordinationsstunde, wo ich folgendes Krankheitsbild fand:

Das rechte obere Augenlid in seinem ganzen Umfange stark geschwollen, so dass es in seiner äusseren Hälfte die Grösse eines Taubeneies erreichte. Die Haut über demselben war mässig roth, gespannt, glatt. Ueber der ganzen Geschwulst hatte man das Gefühl einer weichen, ödematösen Infiltration, ohne irgendwo auf einen consistenten, entzündlichen Herd zu stossen. Das stark angeschwollene, verlängerte Augenlid hieng unbeweglich herab und bedeckte den vorgedrängten Bulbus.

Auch das untere Augenlid wies eine ähnliche ödematöse Anschwellung auf; nur dass es zufolge des Druckes seitens des Bulbus stark nach abwärts gedrängt war. Die durchscheinende, blassrothe, von erweiterten

Blutgefässen durchzogene, ödematös geschwollene untere Uebergangsfalte, hieng wurstförmig nach vorne und unten über den Lidrand bis zum unteren Rand des Jochbogens.

Der Augapfel war in hohem Grade nach unten und innen, in der Richtung der Nasenspitze verdrängt; die Protrusion betrug in Zahlen ausgedrückt circa 2·5 *cm*. Die Conjunctiva bulbi war roth, ödematös aufgelockert, die Cornea unversehrt, die Kammer normal, die Pupille weit und unbeweglich.

Den stark protrudierten Augapfel konnte man einigermaassen zurückdrängen, wobei wir mit unserem Tastgefühl eine im rückwärtigen äusseren Theile der Orbita sitzende, weiche Umfangszunahme constatieren konnten; eine Fluctuation konnte man aber durch Vermittlung des Bulbus nicht durchfühlen. Geräusch, Schwirren oder Pulsation war nicht wahrnehmbar. Tension etwas gesteigert. Es bestand somit nicht jener Widerstand, der den Eindruck eines starren, harten Körpers macht und für orbitale Geschwülste so sehr charakteristisch ist. Auch muss ich noch die Thatsache betonen, dass der Patient beim Drücken des Bulbus nach rückwärts oder aussen keinen gesteigerten Schmerz empfand.

Das ophthalmoskopische Bild war folgendes: Die brechenden Medien rein, die Papille sehr stark knopfförmig angeschwollen, schmutzigroth, getrübt, und gieng ohne jede Grenze in die ähnlich getrübte Retina über. Die Venen erweitert, geschlängelt, die Arterien verengt. Die Gefässe bogen an ihrer Austrittstelle mit einer sehr starken Krümmung gegen die umgebende Retina ab. Blutungen fanden sich keine. Patient sah mit dem rechten Auge nur Handbewegungen. Linkes Auge vollkommen gesund. V. = $^5/_6$ E.

Wir standen einer orbitalen Erkrankung gegenüber, die sich sehr langsam entwickelte, nur durch spontane Schmerzen sich äusserte, und über deren Anamnese wir nichts wussten, respective keinen Anhaltspunkt hatten, welcher zur Feststellung der Natur der Krankheit als Fingerzeig dienen könnte. Den vom Patienten erwähnten Peitschenhieb, welchen er noch im Monate October erlitten hatte, konnte man in keinen causalen Zusammenhang mit dem zu Ostern entstandenen Leiden bringen. Das Kind war, obschon bei seiner Vorstellung abgemagert, dennoch hinsichtlich seiner sämmtlichen Organe gesund, seinem Alter entsprechend gut entwickelt, und war an demselben eine constitutionelle Erkrankung nicht nachweisbar.

Das Krankheitsbild erregte auf den ersten Blick den Verdacht auf einen retrobulbären Eiterungsprocess mit Bindegewebsneubildung; denn die starken, kissenartigen Anschwellungen der Augenlider imponierten als entzündliche Infiltration; dabei waren gleichzeitig auch Protrusion und Schmerzen vorhanden. In Anbetracht dessen, dass wir gar keine

veranlassenden Ursachen fanden, das Kind gesund war, und es sich bei der sorgsamsten Untersuchung sogar herausstellte, dass die erwähnten Veränderungen der Augenlider und Bindehäute nicht einer entzündlichen Infiltration, sondern eher einem, infolge von Circulationsstörungen entstandenen, prallen Oedem entsprachen; ferner, dass der mittelst des Bulbus auf die Orbita ausgeübte Druck nirgends eine Schmerzsteigerung verursachte, was ich besonders hervorheben möchte; endlich mit Rücksicht darauf, dass beim Patienten Fiebertemperaturen, welche bei retrobulbären Entzündungen, die so bedeutende grosse Veränderungen veranlassen, sonst aufzutreten pflegen, hier nicht vorhanden waren; und schliesslich, dass die Krankheit die im Status praesens beschriebene Höhe erst im Verlaufe von Monaten erreichte, was wieder bei einer retrobulbären Entzündung ungewöhnlich ist, weil der Entzündungsprocess entweder mit Resorption endet, oder aber rasch in Eiterung übergeht und dann spontan durchbricht; konnten wir auf Grund dieser Ueberlegung im gegenwärtigen Falle einen Entzündungsprocess der Orbita (Periotitis, Phlegmone etc.) als ausgeschlossen betrachten.

Eine Hämorrhagie, Tenonitis, Thrombose des Sinus cavernosus kommen als Ursachen, welche ein dem beschriebenen analoges Krankheitsbild erzeugen können, gar nicht in Frage; denn der Exophthalmus war nicht in gerader Richtung und sehr gross; es mangelten auch die cerebralen Erscheinungen, und die Regio mastoidea war nicht ödematös geschwollen, das Leiden war einseitig etc., kurz, lauter Cardinalsymptome, welche eine Differentialdiagnose erleichtern.

Wenn wir bei unserem Gedankengange das logische Nacheinander einhielten, so mussten wir an einen orbitalen Tumor denken, welcher ausserhalb des Muskeltrichters im äusseren, oberen Theile der Orbita seinen Sitz hatte. Hier aber fehlte ein wichtiges Symptom, welches auf die Diagnose einen entscheidenden Einfluss ausübt, nämlich, dass die durch Vermittlung des Bulbus ausgeführte retrobulbäre Austastung keinen so harten resistenten Körper nachwies, sondern vielmehr den positiven Eindruck einer weichen und einigermaassen comprimierbaren Wucherung machte. Somit konnten wir an einen Tumor, mindestens von compacter Consistenz, nicht denken. Aber auch der Verdacht auf eine Dermoidcyste oder ein Angiom war nicht gerechtfertigt; theils wegen des Alters des Kindes und wegen des Entwicklungsganges des Leidens, theils aber deshalb, weil die Augenlider auch nicht eine Spur von Teleangiektasien aufwiesen.

Zu all dem Gesagten möchte ich noch ein wesentliches Symptom hinzufügen, welches ich bei der Besprechung des Status praesens absichtlich weggelassen habe. Durch starkes Hervordrängen des Bulbus nach aussen und unten (gegen die Nasenspitze) wurde zwischen dem-

selben und dem obern äussern Orbitalrand ein grosses, von der ödematösen Conjunctiva und dem subconjunctivalen Gewebe ausgefülltes Gebiet frei, in welchem man beim Tasten in die Tiefe ein weiches, comprimierbares Neugebilde mit glatter Oberfläche und einer sehr geringen Fluctuation durchfühlen konnte, welches zufolge seiner Lage, die in der eben erwähnten Richtung erfolgte Protrusion des Bulbus verursachen mochte.

Da ich mich an den im Jahre 1890 von mir genau beobachteten Fall zurückerinnerte, verglich ich denselben mit dem gegenwärtigen Krankheitsbilde; wobei ich zwischen beiden so ungemein viele übereinstimmende Symptome fand, dass ich gegenüber meinem Freunde Dr. Alexander Vass meinem Verdachte Ausdruck verlieh, dass wir es hier mit einem retrobulbären Echinococcus zu thun haben.

Auf Anregung meines Freundes Dr. Vass nahm ich mit einer Pravaz'schen Spritze eine Probepunction vor, wobei die Nadel ohne Widerstand eindrang und die Spritze sich sehr rasch mit einer klaren Flüssigkeit füllte, welche wir jedoch keiner Untersuchung unterziehen konnten.

Dieser Befund bestärkte uns noch mehr in der Richtigkeit unserer Diagnose.

An demselben Tage, an welchem der Patient bei mir erschienen war, musste ich aber für einige Wochen verreisen, deshalb überliess ich den Kranken Herrn Dr. Vass nach gemeinsamer Besprechung über die Art der Operation. Dr. Vass führte die Operation auch mit gewohnter Geschicklichkeit und Sachkenntnis aus und verständigte mich schon am nächsten Tage zu meiner grössten Freude davon, dass das Leiden thatsächlich durch eine retrobulbäre Echinococcus-Blase verursacht wurde.

Ueber die Operation und die Nachbehandlung wird daher Dr. Vass im folgenden berichten:

„Ich machte in die äussere Hälfte des stark ödematösen, oberen Augenlides einen Einschnitt und zwar deshalb durch das Augenlid hindurch, weil ich wegen des stark geschwellten und infolgedessen nicht sehr beweglichen Augenlides nicht zu der Uebergangsfalte gelangen konnte. Der Schnitt wurde solange in die Tiefe fortgesetzt, bis ich die Wand der Cyste erreichte, was ich mit meinem, in die Wunde eingeführten Finger gut fühlte. Als ich näher zur Blase gelangen wollte, stach ich die Cystenwand an, worauf sich deren Inhalt entleerte; der Balg fiel nun zusammen und sank auf den Boden der Wundhöhle, worauf ich ihn mit leichter Mühe in toto hervorzog, da er von der Umgebung gänzlich isoliert war. Hierauf tastete ich die so entstandene grosse Höhle mit

meinem Finger aus, um mich zu überzeugen, ob nicht noch eine zweite Blase vorhanden wäre.

Dabei konnte ich feststellen, dass sich der Parasit zwischen dem Periost der oberen, äusseren Wand der Orbita und der äusseren Seite des äusseren Theiles des Bulbus eingelagert hatte; die entsprechende Wand der Orbita war glatt anzufühlen.

Die tiefe Wundhöhle versah ich nun mit einem dicken Drain, und legte am Auge einen regelrechten Verband an.

Der nächste und unmittelbare Effect der Operation war der, dass die Schmerzen des Knaben wie auf einen Zauberschlag nachliessen. In der auf die Operation folgenden Nacht schlief derselbe sehr ruhig und seine Schmerzen kehrten nicht wieder. Das Oedem bildete sich nur sehr langsam zurück, ebenso auch der Exophthalmus."

Ich selbst sah den Fall erst 5 Wochen nach der Operation wieder, als am oberen Augenlide nur noch eine feine lineare Narbe die Incisionsstelle markierte. Der Exophthalmus bildete sich bedeutend zurück, die Weichtheile schwollen ab und nur die wurstförmige Gestalt der unteren Uebergangsfalte war noch vorhanden. Innerlich liess ich Jodkali nehmen und suchte die retrobulbäre Verdickung, welche noch einen geringen Grad von Exophthalmus verursachte, durch Massage mit dem Bulbus zum Schwinden zu bringen.

Diese Procedur hatte nach 3 Wochen einen schönen Erfolg, so dass ich das Kind mit vollkommen gutem Aussehen und ohne Exophthalmus entlassen konnte.

Zum Schlusse will ich noch mit einigen Worten der Veränderungen des Augenhintergrundes gedenken. Nach der Operation kehrte der Visus allmählich wieder, und heute zeigt derselbe insoferne eine wesentliche Besserung, als er $^5/_{20}$ beträgt.

Die Papille ist abgeschwollen und weist bloss in ihrem inneren Theile eine sehr geringe Schwellung auf, woselbst die früher schmutzigrothe Farbe von einer schwachen Rosafarbe abgelöst wurde. Die Grenzen der Papille, besonders die äusseren, sind gut sichtbar. Die äussere Hälfte ist indes weiss geworden, zeigt aber keine Abflachung. Die Venen sind mässig weit, die Arterien normal. Die Trübung der Retina ist wesentlich vermindert und dieselbe beginnt ihre normale, leuchtende Farbe zurückzugewinnen. Die Pupille ist mittelweit und reagiert in jeder Hinsicht gut. Trotz der Atrophie an der äusseren Hälfte der Papille halte ich die Sehschärfe $= {}^5/_{20}$ für constant; denn nach dem Verschwinden der Ursache hörte auch der auf den Sehnervenfasern lagernde Druck auf, wie das Bild des Augenhintergrundes beweist.

Die Wirksamkeit des Rectus internus ist noch heute unvollständig, was, wie ich glaube, durch die Narbe im Verlaufe der Muskelfasern verur-

sacht wird; im übrigen ist die Bewegung des Auges vollkommen frei. An dem mikroskopischen Querschnitte der exstirpierten Blase kann man unverkennbar die für den Echinococcus charakteristische, zarte, parallele Schichtung der Cuticula erkennen.

Das Kind pflegte mit Vorliebe mit Hunden zu spielen, wobei es so weit gieng, deren Maul zu küssen. Dies ist das einzige nachweisbare ätiologische Moment, welches die Entstehung des Echinococcus im gegenwärtigen Falle einigermaassen zu erklären vermag.

Die Augensymptome der Tabes dorsalis.[1])

Von *Dr. Emil von Grósz*, Privatdocenten und Adjuncten der Universitäts-Augenklinik zu Budapest.

I.

Es ist eine längst bekannte Thatsache, dass die als Tabes dorsalis bezeichnete Erkrankung des Central-Nervensystems an den Augen oft Veränderungen verursacht; seitdem es jedoch evident wurde, dass letztere den übrigen Erscheinungen um Jahre vorangehen können, widmeten sowohl Ophthalmologen als Neurologen der Erklärung dieses Zusammenhanges besondere Aufmerksamkeit.

Indes führen die Untersuchungen zu abweichenden Resultaten. Zu anderen Resultaten gelangten nämlich die Neurologen, und zu anderen die Ophthalmologen!

Die nächste Ursache dieses Umstandes liegt in der Qualität des aufgearbeiteten Materials insoferne, als sich jene Tabiker, die die ophthalmologischen Ambulatorien aufsuchen, in einem ganz anderen Stadium der Krankheit befinden als jene, welche die internen Kliniken aufsuchen, oder als jene, die sich in öffentlichen, allgemeinen Krankenhäusern, zumeist aber in den Armenhäusern aufzuhalten pflegen.

In zweiter Linie kann zur Aufklärung der Verschiedenheit in den Ansichten auch der Umstand herangezogen werden, dass der Ophthalmologe bereits feine Veränderungen wahrzunehmen imstande ist, die der in diesem Fache eventuell weniger erfahrene Neurolog nicht wahrnimmt; und umgekehrt, noch öfter achtet der Ophthalmologe nicht genug auf jene Erscheinungen, die bereits dem Neurologen auffallen.

Deshalb war es bei meinen Studien mein erstes Bestreben, diese beiden störenden Factoren auszuschliessen.

Ein reichhaltiges Material und das Zusammenwirken mit Neurologen

[1]) A tabes dorsalis tünetei a szemen. Orvosi Hetilap Szemészet 1896. 2.—3. sz. A tabeses látóidegsorvadás. Kórszövettani vizsgálatok eredménye. Orvosi Hetilap. Szemészet 1897. Jubilaeumi Szám.

waren die zwei Bedingungen, von denen ich ein günstiges Resultat erwartete.

Ich musste daher vor allem trachten, die Untersuchungen womöglich an Tabikern aller Stadien vorzunehmen. Dass ich dies thatsächlich thun konnte, verdanke ich in erster Reihe der Zuvorkommenheit und dem Vertrauen, mit welchem mir ausser meinem Chef, Herrn Professor Wilh. Schulek, auch die Herren Professoren v. Korányi, v. Kétly, Laufenauer und Jendrássik, sowie die Herren Privatdocenten Alexander v. Korányi und Karl Schaffer die Untersuchung der Kranken der unter ihrer Leitung stehenden Kliniken, respective Abtheilungen, und die Bearbeitung des Materials überliessen.

Desgleichen schulde ich auch den Herren Professoren Genersich und Pertik Dank, die mir zur Vornahme der histologischen Untersuchungen die Sehnerven und das Chiasma nervorum opticorum gelegentlich der Sectionen zu überlassen so gütig waren.

So konnte ich seit Herbst 1895 bis März 1896 103 Tabiker untersuchen und die Sehorgane zweier an Tabes dorsalis Verstorbener erhalten.

Weit wertvoller als diese Zahlen ist jedoch der Umstand, dass die Untersuchten aus dem Ambulatorium der Augenklinik (29), aus der internen Klinik (21), aus der Klinik für Nervenkranke (28), aus den öffentlichen Krankenhäusern (5), aus dem Armenhause (12), und nur zur geringsten Zahl aus der Privatpraxis herrührten.

Gegen die Einseitigkeit schützte ich mich in der Weise, dass ich mir in jedem einzelnen Falle die gütige Meinung der Herren Professoren oder ihrer Assistenten erbat; zu besonderem Danke bin ich diesbezüglich den Herren Collegen Ernst Jendrássik, Alex. v. Korányi und Koloman Pándy verpflichtet.

Die Bearbeitung des hier gesammelten und des eventuell später vorkommenden Materials beabsichtige ich derart vorzunehmen, dass ich in erster Reihe über die klinischen Erscheinungen und sodann über die pathologisch-histologischen Veränderungen berichte. Von letzteren wird diesmal nur insoweit die Rede sein, als es zur Erklärung der einzelnen Thatsachen schon jetzt unbedingt nöthig ist.

Gerade zufolge der Vollkommenheit unserer physikalischen Untersuchungsmethoden können wir an den Augen auch die feinsten Veränderungen wahrnehmen, und wenn man sich über die Bedeutung dieser Veränderungen klar ist, so ist die Diagnose schon zu einer Zeit möglich, da die übrigen Symptome der Tabes noch fehlen. Dieser Umstand fiel Charcot schon in den 70er Jahren auf.

Der grösste Theil der in die Salpetrière aufgenommenen amaurotischen Frauen wurde nämlich erst später atactisch. So wurde z. B. im

Jahre 1855 eine 55jährige Frau aufgenommen, die ihr Sehvermögen schon im Jahre 1850 unter gleichzeitigen Kopfschmerzen eingebüsst hatte. Die lancinierenden Schmerzen stellten sich erst 10 Jahre später ein, die Ataxie aber erst nach 17 Jahren.

Jetzt wissen wir ganz gut, dass solche Fälle keine Ausnahme sind (Kahler, Gowers).

Auch die Veränderungen der Pupille gehören zu den ersten Erscheinungen. Diesbezüglich kann ich auch aus meiner eigenen Erfahrung ein Beispiel anführen. Ein 35jähriger Mann wendete sich im Jahre 1894 mit der Klage an mich, dass es vor seinem linken Auge flimmere. Seine Sehschärfe war dazumal an beiden Augen vollkommen; die Accommodation seinem Alter entsprechend; Farbensinn gut; Gesichtsfelder frei; die linke Pupille dilatiert, Augenhintergrund beiderseits normal; dabei war in seinem Nervensystem auch nicht die geringste Veränderung nachweisbar. Die linksseitige Mydriasis war eine isolierte Erscheinung.

Ein Jahr später entstand auf diesem Auge eine Accomodationsparese; der rechte Kniereflex fehlte, der sonstige Befund war unverändert. In diesem Jahre sah ich ihn neuerdings. Die Sehschärfe ist auch jetzt normal, aber er ist in geringem Grade farbenblind und das linke Gesichtsfeld ist von aussen und oben her eingeengt.

An der linken Papille untrügliche Zeichen beginnender Atrophie; beiderseits Mydriasis mit linksseitiger Accomodationsparese. Anisokorie mit Robertson'schem Symptome; lancinierende Schmerzen in den Extremitäten, Gürtelgefühl, Romberg'sches Symptom; Westphal'sches Symptom; Impotenz, Harnbeschwerden. Im gegebenen Falle begann demnach das Leiden mit einfacher Mydriasis.

Hingegen kommt es oft vor, dass die Tabes durch vorübergehende Augenmuskel-Lähmungen verrathen wird. Bekannt ist der Fall, in welchem eine siebenmal recidivierende Oculomotorius-Lähmung dem Leiden vorausgieng (Pel). Einer meiner an Tabes leidenden Kranken, dessen Sehschärfe noch immer nahezu vollkommen erhalten ist, obschon an der Papille Erscheinungen von ausgesprochener Atrophie sind, hatte bereits vor 17 Jahren eine vorübergehende Diplopie. Mit einem Worte, ausser den, ihrer Bedeutung nach viel wertloseren lancinierenden Schmerzen können die Veränderungen an den Augen die frühesten Erscheinungen der Tabes bilden — und bilden sie auch oft.

Von welcher Art und Bedeutung diese Erscheinungen sind, werden wir gleich sehen.

Die Veränderungen am Auge infolge von Tabes dorsalis kann man in drei Gruppen theilen:

α) Veränderungen des Nervus opticus;

β) der Pupillenreaction und Accomodation, und

γ) der äusseren Augenmuskeln.

α) Nervus opticus.

Das Vorhandensein einer Alteration des Sehnerven constatieren wir aus dem Ergebnisse der functionellen und der objectiven Untersuchung.

A. Die functionellen Abweichungen können sich

1. in einer Verminderung des centralen Sehens,
2. in Farbenblindheit, und
3. in einer Einschränkung des Gesichtsfeldes äussern; während

B. objectiv, die Degeneration des Sehnerven, an dem Bilde der Atrophia nervi optici erkennbar ist.

A.

1. Das centrale Sehen war an 97 afficierten Augen (an den Augen von sechs Kranken war die Bestimmung aus äusseren Gründen nicht verlässlich) folgendes: an 11 Augen keine Lichtempfindung; an 28 Augen war die Sehschärfe ein zehntel des Normalen oder noch weniger; an 110 Augen war das Sehen besser als ein Zehntel, aber nur an 45 Augen vollständig erhalten. D. h.: Unter 194 untersuchten Augen hatten nur 23% vollkommenes Sehen, und nur 13% der Kranken hatten an beiden Augen ganz gute Sehschärfe. Und zwar hatten an beiden Augen: gleichen, normalen Visus 13 Kranke; gleichmässigen, aber geschwächten 33 Fälle; beide Augen waren amaurotisch in vier Fällen; zwischen dem Visus beider Augen war eine kleine Differenz bei 34, eine grosse bei 15 Fällen. Die grösste Differenz bestand in zwei Fällen, wo auf dem einen Auge das Sehvermögen derart gesunken war, dass nur Handbewegungen gesehen wurden, und auf dem anderen Auge V. = $^5/_{10}$ war. Auch fand sich ein Fall, wo auf dem einen Auge keine Lichtempfindung bestand, während auf dem zweiten die Sehschärfe noch $^5/_{50}$ betrug.[1])

2. Den Farbensinn konnten wir in 85 Fällen untersuchen, bei 66 fand ich ihn normal, 14 verwechselten die Farben und fünf waren vollkommen farbenblind,[2]) d. h. der centrale Farbensinn war in 22% mangelhaft. Zuerst wird die Unterscheidung der grünen Farbe unsicher, dann folgt die Störung der Perception für Roth; die Empfindung für blau und gelb leidet zuletzt.

Bei Gelegenheit unserer Untersuchungen bezeichneten wir nur jene als farbenblind, deren Farbensinn schon in hohem Grade mangelhaft war.

---

[1]) Von den 109 Kranken Bergers hatten 12 gar keine Lichtempfindung, 13 nahmen Handbewegungen wahr, 8 zählten Finger, 11 hatten einen in geringem Grade geschwächten Visus.

[2]) Berger fand unter seinen Untersuchten zwölf Farbenblinde.

3. Besondere Sorgfalt verwendete ich auf die Prüfung des Gesichtsfeldes. Bei der präcisen Aufnahme derselben stand mir Herr Dr. Ernst Schwarz, Assistenzarzt der Augenklinik, hilfreich zur Seite. Die Ansichten bezüglich der Gesichtsfelder sind sehr abweichend. Nach Graefe ist für Tabes die nasale, nach Schweigger und Leber die temporale, nach Schmeichler die concentrische Einengung charakteristisch; während es Berger nicht gelang, obschon er wiederholt sectorenförmige Defecte nach oben und unten beobachtete, eine bestimmte charakteristische Form zu finden.

Unter den von uns aufgenommenen 147 Gesichtsfeldern waren 62 vollkommen normal. Unter den 85 pathologischen Sehfeldern waren 41 von oben und aussen her, 18 von oben, 18 von mehreren Seiten, 13 concentrisch eingeengt, während sich in 4 Fällen das ganze Sehen bloss auf einen Sector beschränkte.[1]) Es waren demnach 57% der Sehfelder alteriert. Einen hemianopischen Charakter oder ein Scotom fanden wir in keinem einzigen Falle.

Das Gesichtsfeld für Farben konnten wir bloss an 104 Augen aufnehmen. Ausgesprochen eingeengt war es in 59 Fällen, während es in 45 Fällen entweder ganz normal war, oder bloss eine Abweichung geringen Grades zeigte; die farbigen Gesichtsfelder zeigten daher in 56% eine Anomalie. Ich bemerke nur noch, dass wir eine Einschränkung von 10° noch nicht als pathologisch ansahen.

Wir können demnach daraus, dass das Gesichtsfeld so oft eine Abweichung zeigt, ersehen, dass die präcise Aufnahme desselben keine überflüssige Mühe ist. Diese Einschränkungen können schon zu einer Zeit auftreten, da das centrale Sehen noch kaum vermindert ist. Ja, es ist möglich, dass selbst der Augenhintergrund noch sehr geringe Veränderungen aufweist. Dann bildet es natürlich ein wertvolles Symptom für die sichere Begründung der Diagnose.

Einmal gesellte sich zur tabischen Gesichtsfeldeinschränkung Glaucom hinzu (diesen Fall nahmen wir in die Statistik nicht auf). Der Charakter der beiden verschiedenen ätiologischen Momente war trotz vorgeschrittener Läsion zu erkennen.

Der peripheren Verengerung des Gesichtsfeldes entsprachen auch die anatomischen Befunde, insofern, als auch schon Leber fand, dass die degenerierten Fasern des Sehnerven in dem hinter dem Bulbus befindlichen Theile sich befinden, und zwar in den Randpartien des Opticus. Dies fand auch ich in dem von mir genau studierten Falle. Es ist auch

[1]) Berger fand unter seinen an tabischer Atrophie leidenden Kranken das Gesichtsfeld fünfmal concentrisch, fünfmal von innen, zweimal von innen und unten, einmal von oben, achtmal von aussen, dreimal von aussen und oben, zweimal von aussen und unten, dreimal in mehrfacher Richtung eingeengt und dreimal war ein centrales Scotom vorhanden.

unzweifelhaft, dass diese periphere Einengung zumeist von oben—aussen beginnt.

Dies ist auch an den farbigen Gesichtsfeldern gut erkennbar und deutet sogar im Vorhinein die Einschränkung an.

B.

Die Resultate aller dieser Untersuchungen werden durch die Intelligenz der Kranken, durch ihren physischen Zustand und ihren guten Willen wesentlich beeinflusst. Deshalb sind die Veränderungen, welche objectiv mit dem Augenspiegel zu erkennen sind, bedeutend wertvoller. Es frägt sich deshalb, wie ist das Augenspiegelbild der tabischen Kranken beschaffen? Besteht eine Veränderung von diagnostischem Wert?

Dass der Sehnerv erkrankt sein müsse, können wir schon aus der Verminderung der Sehschärfe, der Einengung des Gesichtsfeldes und der Farbenblindheit folgern; weit mehr überzeugende Kraft besitzt jedoch der anatomische Befund.

In den Sehnerven der Tabiker — obschon wir relativ wenige Untersuchungen in dieser Richtung kennen — sind die unzweifelhaften Symptome der Degeneratio grisea zu finden. Dass unter den Gehirnnerven gerade der Opticus es ist, der oft Veränderungen aufweist, darüber können wir uns nicht wundern, wenn wir bedenken, dass derselbe einen wirklichen Gehirntheil bildet. Denn es ist bekannt, dass der Opticus sich unmittelbar aus der vordersten Gehirnblase entwickelt und diesen seinen Charakter in histologischer Beziehung auch nach vollendeter Entwicklung beibehält. Nachdem wir aber aus zahlreichen Untersuchungen, insbesondere Jendrássik's, wissen, dass innerhalb des Gehirns charakteristische histologische Veränderungen vorkommen, ist es leicht verständlich, dass auch der Opticus erkranken kann. In dem Momente aber, da die geringste histologische Veränderung auftritt, sind wir schon in der Lage, dieselbe zufolge der Vollkommenheit unserer Untersuchungsmethoden sofort zu erkennen. Die functionellen Zeichen dieser histologischen Veränderungen haben wir eben erst behandelt. Aber wir können sie noch früher mit Hilfe des Spiegels erkennen.

Nach Charcot bietet die Atrophie folgendes Bild: die Grenze der Papille ist scharf; die Gefässe sind unverändert, aber im Bereich der Papille nicht gut sichtbar, da die Durchsichtigkeit der letzteren abgenommen hat und sie daher das Licht stark reflectiert. Die Papille verliert ihre Rosafarbe und wird allmählich weiss, perlmutterfarbig.

Nach Panas beginnt eine, ohne congestive Erscheinungen fortschreitende Decoloration, die anfangs bloss an der äussern Hälfte zu erkennen ist, sich aber später auf die ganze Papille erstreckt; die Lücken der Lamina cribrosa kommen zum Vorschein und die Arterien sind verengt.

Nach Wecker ist die Papille in ihrem ganzen Umfange decoloriert, es besteht keine atrophische Excavation, die Papille verliert ihre Durchsichtigkeit, und deshalb sind die Gefässe nicht gut sichtbar.

Nach Gowers sind die Papillen grau, fleckig, scharf begrenzt und manchmal eigenthümlich opak.

Nach Leber ist die erste Veränderung die Decoloration, die sich allmählich auf die ganze Papille erstreckt; die grossen Gefässe bleiben lange unverändert, bloss die kleinen Aeste schwinden rasch; die Vertiefung und das Erscheinen der Lücken der Lamina cribrosa sind spätere Symptome.

Alle diese Schilderungen können mehr-minder den anatomischen Veränderungen entsprechen. Von einem ganz anderen Bilde spricht Berger. Nach ihm geht der Decoloration Hyperaemie voraus, und an den Gefässen tritt eine graduelle Veränderung ein. Anfangs sind sie normal, später verengen sich die Arterien; dann erweitern sich die Venen, und schliesslich verengern sich sämmtliche Gefässe.

Nach Samelsohn hingegen soll die tabische Veränderung des Sehnerven sogar in zweierlei Weise auftreten. In dem einen Fall haben wir es mit einer der Neuritis der peripheren Nerven analogen Neuritis retrobulbaris zu thun, welche eine durch einen relativen Gürtel begrenzte periphere Gesichtsfeldeinengung verursacht und für deren Augenspiegelbild die weisse, aber vergrösserte Papille charakteristisch sein soll. Die zweite Form ist die der centralen Erkrankung entsprechende Atrophie, welche an der verkleinerten, grauen Papille zu erkennen ist.

Die Prognose der ersteren ist gut, die der letzteren absolut ungünstig. Auf der Heidelberger Versammlung, wo Samelsohn diese Unterscheidung aufstellte, drückten Leber und Uthoff sofort ihre Bedenken diesen beiden Arten gegenüber aus; während Goldzieher die Auffassung Samelsohns bestätigte, und jene Art, die nach ihm mit centralem Scotom einhergeht, als die Form ansieht, die eine günstige Prognose verspricht.

Wie wir also sehen, bestehen zwischen den einzelnen Schilderungen nicht unbedeutende Unterschiede. Dies dürfte kaum einen anderen Grund haben, als dass der Einzelne den Augenspiegelbefund zur Unterstützung seiner eigenen Theorie benützen will, und dass dieser Umstand sein Urtheil mehr oder minder beeinflusst. Andere wieder tragen den verschiedenen Stadien der an und für sich einheitlichen Läsion nicht Rechnung, indem sie eventuelle Complicationen als zum Bilde der Krankheit selbst gehörig betrachten. Und thatsächlich beschreiben jene, die die Affection des Opticus aus der durch den Sympathicus vermittelten, vasomotorischen Störung erklären wollen, die verschiedensten Veränderungen an den Blutgefässen der Papille. Diejenigen, die den Kranken erst dann mit dem

Augenspiegel untersuchen, wenn derselbe schon blind ist, betonen die glänzend weisse Farbe der Papille (hierher gehören die Neurologen). Jene aber, die die Tabiker in einem frühen Stadium ihrer Krankheit sehen, sprechen von einer grauen Papille.

Nach all dem, was ich seit Jahren an der Papille vieler Hunderte von atrophischen Sehnerven gesehen,[1]) muss ich sagen, dass die tabische Atrophie ein einheitliches Krankheitsbild ist, welches zwei Stadien hat. In der ersten Periode ist die Papille grau, die Gefässe unverändert, keine Abflachung vorhanden, und bloss ein mattes Grau, welches sich auf die ganze Papille erstreckt, verräth die Störung; später, aber meist erst nach Jahren, wird die Farbe der Papille, und zwar von der äusseren Hälfte her, weisser, bis schliesslich die Lücken der Lamina cribrosa zum Vorschein kommen. Für das erste Stadium passt die Benennung atrophia nervi optici grisea gut, für die letztere: die der atrophia nervi optici simplex. Diesen beiden Stadien würde anatomisch die Degeneration der Nervenelemente und später die Resorption der zerfallenen Theile entsprechen. Aeusserst selten kommt es vor, dass eine venöse Hyperämie vorhanden ist; nach meiner Ueberzeugung sind das aber complicierte Fälle. Und zwar ist es möglich, dass diese Complicationen durch eine Neuritis retrobulbaris toxica verursacht werden; ja es ist auch möglich, dass die Syphilis, als solche allein — und unabhängig von dem tabischen Processe — direct eine Veränderung im Sehnerven verursacht hat.

Die Complication erklärt dann auch jene Annahme, dass die tabische Sehstörung sich bessern könne. Eine solche Besserung ist aber schon zufolge des Wesens der tabischen Sehnervenläsion nicht denkbar. Die Kranken behaupten es manchmal, aber die präcise Untersuchung lehrt das Gegentheil. Wenn jedoch bei dem schlechten Sehen auch der Tabak eine Rolle spielt, so können wir, wenn wir denselben entziehen, eine geringe Besserung beobachten. Diese meine Auffassung erklärt auch die Thatsache, die schon Uthoff erwähnte, dass nämlich die antiluetische Cur in einzelnen Ausnahmsfällen für kurze Zeit das Sehen verbessern könne. Allerdings ist nicht zu vergessen, dass bei solchen Fällen auch ein Zweifel in die Richtigkeit der Diagnose gesetzt werden kann. Kurz: auch die Sehnerven der Tabiker können ebenso wie die eines andern Menschen von einer anderen Schädlichkeit angegriffen werden — und wir müssen darauf achten, dass wir nicht der Tabes als solcher etwas zumuthen, was einem anderen ätiologischen Moment zukommt. Dass diese Complicationen nicht so selten sind, davon habe ich mich selbst überzeugt, als

[1]) An der Universitäts-Augenklinik kamen im letzten Jahre 1895 allein unter 8160 neuen Kranken 286 an Sehnervenkrankheiten leidende Fälle vor, von denen 155 an Atrophia nerv. opt. litten. Unter den 21.000 Kranken Weckers kamen 310 Atrophien vor.

ich solche Tabeskranke zu untersuchen Gelegenheit hatte, deren Unterkunft das starke Rauchen gestattete. (Armenhaus.)

Demzufolge kann ich weder die Schilderung Samelsohns, noch die Bergers annehmen, sondern meine Ueberzeugung geht dahin, dass die tabische Sehnervenerkrankung einen einheitlichen Krankheitsprocess vorstellt, dessen Wesen die progressive Atrophie bildet.

Der Verlauf kann rascher oder langsamer sein, aber der Eintritt der Erblindung kann nicht aufgehalten werden. Man pflegt zu sagen, dass der Verlauf der Atrophie im präatactischen Stadium ein sehr langsamer sei, während der Verlauf der Degeneration im paralytischen Stadium ein rascher ist. Daraus, dass sich bei ausgesprochener Decoloration die Sehschärfe in relativ geringem Maasse verschlechtert, schliesst man, dass die Erblindung jahrelang dauern wird; während, wenn das Sehen sehr schlecht ist, zu einer Zeit da die objectiven Symptome noch unbedeutend sind, man einen raschen Verlauf vorhersagt (Kniess). Alle diese Behauptungen entbehren jedoch der nöthigen Grundlage. Daraus, dass man die Atrophie erst in der paralytischen Periode diagnosticierte, folgt noch nicht, dass sie auch dann entstanden ist, und es ist klar, dass wenn wir den Eintritt der Erblindung von dem Momente an rechnen, da wir die Diagnose stellen, dies eine kürzere Zeit ausmacht, als wenn wir sie auf ihren wirklichen Ursprung zurückführen.

Es liegt daher gar kein Grund vor, das einheitliche Bild des Krankheitsprocesses zu zerstören. Meiner Ansicht nach ist jede erst im paralytischen Stadium diagnosticierte Atrophie alten Datums und dieselbe wurde bloss spät constatiert.[1])

Jenen Fällen, von denen behauptet wird, dass die Erblindung nach vorherigem guten Visus binnen wenigen Wochen erfolgt sei, müssen wir mit derselben Skepsis entgegentreten, wie der Behauptung Vieler an senilem grauen Star Erkrankter, dass sie plötzlich erblindet wären.

All dies schliesst natürlich nicht aus, dass der Verlauf der Atrophie rasch oder langsam sein kann. Kann man doch im Verlaufe der Tabes dorsalis selbst solche Unterschiede wahrnehmen; nur dagegen verwahre ich mich, dass die Natur der in der Früh- und Spätperiode entstehenden, besser gesagt diagnosticierten Atrophie eine verschiedene wäre. Hier möchte ich jene Erfahrung kurz erwähnen, dass mit dem Erscheinen der Atrophie die übrigen Symptome sich zu bessern pflegen. Benedict, Martin, Dejerine bekräftigten dies. Diesbezügliche Beweise sind jedoch noch ausständig.

[1]) Damit stimmt die Erfahrung überein, dass man den grössten Theil der abischen Atrophie thatsächlich schon im präatactischen Stadium erkannte. (Nach Berger entstehen 60% im präatactischen, 27% im atactischen, 7% im paralytischen Stadium.)

Wenn wir nun die Frage aufwerfen, wie man sich den Zusammenhang zwischen der Atrophie des Opticus und dem Grundleiden vorzustellen hat, und zwar auf Grund klinischer Erfahrungen und der gefundenen Veränderungen: so konnte ich mir die Ansicht bilden, dass unter der Menge der aufgestellten Theorien und Erklärungen diejenige richtig sei, die v. Graefe bereits vor Jahrzehnten verkündete: dass nämlich die Veränderung des Opticus und des centralen Nervensystems einander coordiniert sind; d. h. die nämliche Schädlichkeit, die im Centrum die Degeneration verursacht, verursacht sie auch im Opticus. Ob dieses Virus in der überwiegenden Mehrzahl der Fälle oder auch ausschliesslich die Syphilis sei: das zu discutieren kann nicht meine Aufgabe sein, und ich beschränke mich bloss darauf, zu constatieren, dass seit der ersten Mittheilung Fourniers die Zahl jener prävaliert, die die Syphilis als den wichtigsten ätiologischen Factor anerkennen. Anfangs fand man, dass 14% der Tabiker vorher an Syphilis gelitten hatten (Westphal). Erb fand in seinen letzten Zusammenstellungen unter 600 Tabikern 90% Luetiker; dass dieser hohe Procentsatz nicht dadurch entstand, dass man sämmtliche venerischen Leiden zusammenfasste, bestätigt der Umstand, dass er unter 6000 anderen Nervenkranken bloss 22% Luetiker nachwies. Von anderen wurden unter 1175 Nicht-Tabikern bloss 12% Luetiker gefunden (Bernhardt, Erb, Lewinszky). Demgegenüber fanden 9 Beobachter unter 891 Tabikern 56·9% ausgesprochene Syphilitiker. Unter diesen Beobachtern sind auch solche, die der Syphilis keine grosse Rolle vindicierten. Dass solche Zusammenstellungen keine unbedingte Beweiskraft besitzen, unterliegt keinem Zweifel; waren doch von 126 an tabischer Atrophie leidenden Kranken Alexanders alle insgesammt, also 100%, ausgesprochen syphilitisch. Allerdings scheint Aachen, demnach zu urtheilen, ein Sammelpunkt der Luetiker zu sein. Soviel scheint durch diese Daten erwiesen, dass die Syphilis hier eine grosse Rolle spielen muss.

Diesen Zusammenhang macht der Umstand noch glaubwürdiger, auf den auch Marie und Möbius aufmerksam machen, dass nämlich die Verbreitung der Tabes nach Geschlecht, Alter, Stellung und socialen Verhältnissen bloss dann zu verstehen sei, wenn wir dieselbe als ein metasyphilitisches Leiden betrachten. Schliesslich kann man die Veränderungen in den verschiedenen Theilen des Organismus nur dann verstehen, wenn man annimmt, dass das Gift im Blute circuliert.

Und in der That kann die Atrophie des Opticus gut erklärt werden wenn wir annehmen, dass das in dem Organismus der Luetiker befindliche Virus — nach Strümpell Toxin — die Nervenfasern des Sehnerven ebenso angreift, wie es auch die übrigen Stellen des centralen Nervensystems afficiert.[1])

[1]) Siehe meine seitdem modificierte Ansicht im II. Theile dieser Arbeit.

Dafür, dass der Opticus solchen oder anderen Giften gegenüber sehr empfindlich ist, gibt es mehrere Beispiele. Das Nicotin, der Alkohol und der Diabetes verursachen eine Neuritis optica retrobulbaris; Filixsäure und Blei rufen die directe Degeneration der Nervenelemente des Opticus hervor. Dass dieser Erklärung die im Opticus gefundenen und von mir studierten Veränderungen am besten entsprechen, will ich bei einer anderen Gelegenheit ausführlicher berichten; aber auch die klinischen Symptome sprechen dafür, dass das Leiden des Opticus nicht eine einfache Atrophia descendens sei. Bei der Augenspiegeluntersuchung von 100 Tabeskranken (die Untersuchung dreier Kranker konnte wegen der vorhandenen glaucomatösen Excavation und der Trübungen der Medien localer Natur nicht verwertet werden) fand ich insgesammt nur bei 25 Augen, d. i. in 12% einen gesunden Augenhintergrund, während unter den 88% kranken die Papillen 18% grau, 28% decoloriert, 38% in hohem Grade atrophisch waren; bloss in 4% fand ich venöse Hyperämie. Dieser Befund differiert wesentlich von den Verhältniszahlen der bisherigen Mittheilungen. Wenn wir den Durchschnitt der Angaben von 15 Autoren[1]) nehmen, konnte man bisher die Mitbetheiligung des Opticus auf 32% schätzen. Viele nehmen noch geringere Werte an.

Ich muss indes sagen, dass selbst in diesen 12% die Optici nicht normal waren, insofern als bei diesen normal scheinenden Papillen nur in zwei Fällen vollkommene Sehschärfe mit freiem Gesichtsfelde und gutem Farbensinn vorhanden war. Dass meine Angaben richtig sind, und die grosse Zahl der krankhaft Befundenen keine Einbildung ist, kann ich nicht nur mit der inductiven Methode meiner Untersuchungen beweisen, sondern auch damit, dass die functionellen Symptome und in erster Reihe die Einengung des Gesichtsfeldes, sogar in jenen Fällen meine Diagnose unterstützten, in welchen das centrale Sehen noch kaum merklich gelitten hatte.

Zum Beweis dafür, dass in der Peripherie schon sehr zeitlich anatomische Veränderungen erscheinen, kann ich aus der Literatur einen schwerwiegenden Grund anführen. Wagenmann beobachtete nämlich Folgendes: Ein 57jähriger, an sämmtlichen Cardinalsymptomen der Tabes leidender Mann, zählte mit dem rechten Auge Finger in 5 Meter; sein Gesichtsfeld war eingeengt und er war farbenblind. Am linken Auge betrug die Sehschärfe noch die Hälfte des Normalen; es bestand Farbenblindheit, aber das Gesichtsfeld war frei. Am rechten Auge eine grauweisse Papille mit engen Gefässen, am linken Decoloration, und nach aussen und unten Fibrae medullares. Nach 9 Monaten: Visus am rechten Auge excentrisch

[1]) Marie 10—20%, Erb 4—12%, Gowers 13%, Michel 13%, Moelli 13%, Althaus 17%, Voigt 17%, Uthoff 20%, Leber 26%, Cyon 29%, Berger 33%, Dillmann 42%, Topinard 48%.

auf Fingerzählen, am linken auf $^1/_{10}$ des Normalen gesunken, aber die Fibrae medullares verschwunden. Später nahm die Sehkraft noch mehr ab; nach innen oben entstand Gesichtsfeldeinengung und in zwei Jahren wurden beide Augen amaurotisch. Der peripherste Theil des Nervus opticus zeigte demnach schon zeitlich genug eine bedeutende Veränderung, der complete Zerfall der Markscheiden gieng der Gesichtsfeldverengung sogar voran.

Es widerstrebt uns, der Ansicht jener beizupflichten, die einen vermittelnden vasomotorischen Einfluss des Sympathicus zwischen Tabes und Opticusaffection annehmen (Warton Jones, Rieger und Förster). Ebenso unmotiviert erscheint die Annahme einer aufsteigenden Meningitis (Albut, Arndt, Waldmann), der Einfluss der Medulla oblongata und ihrer Centren (Berger), sowie auch die Annahme, dass die im IV. Gehirnventrikel entstandene Sclerose längs dem Aquaeductus Sylvii sich auf den Thalamus opticus und von da auf den Nervus opticus ausbreite (Mauthner).

Unter solchen Verhältnissen kann ich natürlich jener vor 9 Jahren geäusserten Vermuthung des Herrn Collegen Jendrássik nicht beipflichten, der zufolge die Kranken früher erblinden, bevor die ophthalmoskopischen Veränderungen zum Voschein kommen.

Wenn auch die Exactheit der Untersuchungsmethode Jendrassiks in jedem Freunde wissenschaftlicher Thätigkeit wahre Achtung erweckt, so muss ich dennoch bezüglich des Opticus sagen, dass, wenn eine Inconsequenz zwischen dem functionellen und objectiven Befund besteht diese darin ihre Erklärung findet, dass die Degeneratio grisea schon, früher mittelst des Spiegels zu erkennen ist. Auch muss ich erwähnen, dass nach dem Vortrage Jendrássiks Prof. Szili betonte, dass die tabische Atrophie mit dem Spiegel sehr früh zu erkennen sei.

Alles deutet darauf hin, dass die Degeneration im Opticus mindestens gleichzeitig mit jener des centralen Nervensystems beginnt und dass es nur darauf ankommt, vom Augenspiegel rechtzeitig Gebrauch zu machen. Liegt doch der intraoculäre Theil des Opticus geradezu nackt zutage und dies noch in 14—20facher Vergrösserung! Meiner Ansicht nach ist die Veränderung des Opticus ein so regelmässiger Begleiter der Tabes dorsalis, dass jeder Fall, in welchem der Sehnerv, sei es functionell, sei es objectiv, normal erscheint, zum mindesten verdächtig ist und eine neuerliche Erwägung aller Symptome sehr empfehlenswert ist.

Noch muss die Frage entschieden werden, ob diese Veränderung einen diagnostischen Wert hat, d. h. mit anderen Worten, ob das beschriebene Bild des Augenhintergrundes auch in Begleitung anderer Leiden vorkommen kann oder nicht? Diesbezüglich kann ich erklären, dass dasselbe Bild, wie wir es im Anfangsstadium der Tabes sehen, bloss in den

Fällen von Paralysis progressiva, die ohnedies als verwandt betrachtet werden, vorkommt. Ein ähnliches Bild indes, wie im zweiten Stadium, können wir auch bei anderen Krankheiten zu sehen bekommen. Dies gilt jedoch für jenen Zeitpunkt, da die Papille bereits das Bild der einfachen Atrophie zeigt; dann sind die anderen Symptome der Tabes vollkommen hinreichend zur Begründung der Diagnose.

Es ist interessant, wie langsam die allgemeine Erkenntnis durchdrang, dass die meisten Atrophien des Sehnerven tabischen Ursprungs sind. Nach Leber bloss in 30%, Wecker erwähnt schon 44%, Gowers 50%, Hirschberg 56%, Galezowszky 66%.

Diesbezüglich verhält es sich genau so, wie mit dem luetischen Ursprunge der Tabes. Im Beginne schätzte man die ätiologische Rolle der Syphilis auf 14%, später auf 70% und heute schon auf 94%, ja nach einigen sogar auf 100%.

Noch vor kurzem begnügten sich Viele — und Einzelne sogar noch heute — mit der localen Diagnose des Augenleidens, ohne den Patienten in sonstiger Beziehung zu untersuchen! Da ist es dann kein Wunder, wenn von so vielen genuinen Atrophien gesprochen wurde. Nicht umsonst sagte Westphal, dass man wenigstens den patellaren Reflex prüfen solle, bevor man sich in dieser Beziehung eine Meinung bildet!

β) Pupillen.

Mit der zweiten und dritten Gruppe der Veränderungen: den durch die Tabes verursachten Pupillen- und Muskelstörungen, will ich mich bei dieser Gelegenheit nur kurz befassen.

Hinsichtlich dieser herrscht nämlich kaum eine Meinungsverschiedenheit, offenbar aus dem Grunde, weil die Veränderungen der Pupillen und die Paresen der äussern Muskeln viel klarer zutage liegen und sämmtlichen Untersuchenden zugänglicher sind. Sowohl die Neurologen als die Ophtalmologen wissen, dass die Pupille ein feines Aesthesiometer ist.

Und in der That fand ich bloss in 3·2% (93:3) meiner Fälle an den Pupillen vollkommen normale Verhältnisse. Diese Angaben stimmen mit den von Berger gefundenen Verhältnissen überein, insofern, als auch er nur in 3·6%, insgesammt in vier Fällen einen normalen Zustand verzeichnen konnte.

Unter den Veränderungen der Pupille schreiben wir seit der im Jahre 1868 erschienenen Mittheilung Argyl Robertsons der sogenannten reflectorischen Pupillenstarre die grösste Bedeutung zu. Diese pflegt nämlich ausser der Tabes nur noch in Fällen von Paralysis progressiva öfter vorzukommen. In 65% meiner Fälle war sie beiderseitig, in 6% aber

bloss auf der einen Seite vorhanden; so, dass ich dieses Symptom in ungefähr 70% verwerten konnte. Die Angaben von sechs Beobachtern lauten durchschnittlich ebenso, und zwar schätzt Berger ihre Frequenz auf 47%, Marina auf 48%, Gowers auf 66%, Dillmann auf 76%, Marie auf 80—90%.

Anfangs leugnete man, dass das Robertson'sche Symptom auch einseitig vorkommen könne; Berger fand diese Erscheinung schon in zwei Fällen, 1·8%, während es unter unseren Fällen sechsmal vorkam; ein Beweis, dass bisher gewiss darauf nicht geachtet wurde.

Ein häufiges Symptom ist auch die Anisocoria; ich fand sie viel öfter als andere. Unter meinen Fällen war sie in 65% vorhanden. Dillmann fand sie bloss in 34%, Berger in 27%, Marina in 26%, im Durchschnitte daher in 29%.

Weniger wertvoll sind die Verhältniszahlen der Mydriasis und der Miosis; denn es ist ein relativer Begriff, wann wir von einer engen, und wann wir von einer weiten Pupille sprechen sollen. Noch zweifelhafter bleibt die Sache, wenn man entscheiden soll, welche von beiden Pupillen wir bei Anisocorie normal weit annehmen sollen, wobei wir den Einfluss des Alters, der Refraction und der Beleuchtung nicht ausseracht lassen dürfen.

Dass die Miosis in dem atactischen Stadium, die Mydriasis aber in dem paralytischen öfter vorkommt, sind längst bekannte Thatsachen.[1]) Was die Ursache der Veränderungen der Pupille betrifft, so hält Berger wegen des vermutheten Zusammenhanges mit dem Sympathicus die Miosis für eine paralytische, die Mydriasis für eine spastische. Als Ursache des Robertson'schen Symptoms aber nehmen die meisten die centripetalen Fasern an. Zur Erklärung der einseitigen reflectorischen Pupillenstarre zieht Möbius den krankhaften Process in der Nachbarschaft des Sphincterkernes heran.

γ) Aeussere Augenmuskeln.

Selten kommt ein Tabeskranker vor, der während des langen Verlaufes seines Leidens nicht an Diplopie: Augenmuskellähmung gelitten hätte. Dass aber trotzdem die Ansichten über die Häufigkeit des Vorkommens von Augenmuskellähmungen so abweichend sind, liegt daran, dass wir zu anderen Resultaten gelangen, wenn wir bloss die Zeit der Untersuchung in Rechnung bringen, oder aber, wenn wir auch die Klagen des Kranken über vorübergehende Diplopie verwerten.

Natürlich könnten wir die verlässlichste Aufklärung in der Weise gewinnen, wenn wir den Kranken während der ganzen Dauer seiner

[1]) Ebenfalls häufig ist die Mydriasis im präatactischen Stadium (Kétli).

Krankheit unter Controle halten könnten. Wir wissen jedoch, dass dies nur selten möglich ist.

Daher rührt es, dass Erb in 7%, später in 27%, Uthoff in 20%, Berger in 38%, Moelli und Marie in 39%, Dillmann in 41%, Gowers aber geradezu in 80% Muskelstörungen fanden.

Unter den von mir untersuchten 103 Fällen hatten zur Zeit der Untersuchung bloss 14% äussere Muskelstörungen. Von den einzelnen Nerven fand ich am häufigsten den Abducens gelähmt, und zwar in zehn Fällen einseitig, in einem Falle beiderseitig; der Oculomotorius war einmal für sich allein, bei einem anderen Falle gemeinsam mit dem Abducens in Mitleidenschaft gezogen. Einmal bestand auf beiden Augen vollkommene Ophtalmoplegie. Zu diesen Lähmungen rechnete ich die geringgradigen Fälle von Ptosis nicht hinzu. Erb und Charcot halten die Oculomotoriuslähmungen für die häufigsten. Woinow die des Abducens, darüber jedoch herrscht kein Zweifel, dass die des Trochlearis die seltenste sei.

Wir müssen gestehen, dass wir die Ursache der vorübergehenden tabischen Muskellähmung noch nicht kennen; indes fand man nach lang andauernden Lähmungen eine Degeneration der betreffenden Nervenkerne.

Es scheint, dass der Boden des IV. Gehirnventrikels thatsächlich der Sitz der organischen Veränderungen ist.

Dass Kahler in einem Falle nach einer vorübergehenden Oculomotoriuslähmung gesund scheinende Nervenkerne gefunden hat, bildet noch keinen verlässlichen Gegenbeweis.

Die Rolle der basalen Meningitis ist schon deshalb unwahrscheinlich, weil zeitweilig bloss ein einzelner Nervenstamm betroffen ist. Schmeichler sucht die Ursache in der Sclerose im Verlaufe der Blutgefässe und sucht hiedurch die gemeinsame Entstehung der Veränderungen des Rücken- und verlängerten Markes zu erklären. Dass die Lähmung den Facialis scheinbar vermeidet, hat nach ihm darin seinen Grund, dass man an den vom Facialis innervierten Muskeln so feine Abweichungen, wie die Diplopie, eben nicht wahrnehmen kann. Indes mehren sich mehr und mehr auch solche Tabesfälle, wo es gelungen ist, die Facialisparese zu constatieren.

Berger sah sie unter seinen 109 Kranken sechsmal; auch unter meinen Fällen kam sie dreimal vor.

Nach dieser skizzenhaften Besprechung meiner Fälle und auf Grund der klinischen Erfahrungen komme ich zu folgenden Conclusionen:

Ein häufiges Frühsymptom der Tabes dorsalis ist die Degeneration des Opticus. Diese Veränderung erscheint im Beginne als charakteristische Graufärbung der Papilla nervi optici, später aber unter dem Bilde der Atrophia simplex nervi optici. Die functionelle

Störung äussert sich in der langsamen, aber fortschreitenden Verminderung des centralen Sehens, in der peripheren Einengung des Gesichtsfeldes, besonders nach oben und aussen, und oftmals in Farbenblindheit.

Ausser der Degeneration des Opticus bilden die reflectorische Pupillenstarre, die Anisocorie und recidivierende Muskelparesen häufige Symptome der Tabes. Sämmtliche Symptome sind *associiert.*

II.

Sehnerven-Atrophie bei Tabes.

(Resultat der mikroskopischen Untersuchungen.)

In der Sitzung des Budapester königl. Aerztevereins am 14. März 1896 gab ich meiner Ansicht Ausdruck, dass die Degeneration des Sehnerven eine ständige und dabei eine der frühesten Erscheinungen der Tabes dorsalis sei.[1]) Diese meine Ueberzeugung hatte ich dazumal mit dem Resultate meiner klinischen Untersuchungen begründet, aber auch gleichzeitig gesagt, dass nur die histologischen Untersuchungen eine vollkommene Sicherheit bieten können.

Seit dieser Zeit habe ich mich sowohl mit der Fortsetzung der klinischen Beobachtungen als mit der Durchführung dieser Untersuchungen beschäftigt; und obschon ich bestrebt war, eine strenge Kritik zu üben, so muss ich, nachdem ich bereits mehr als 200 Fälle untersucht habe, auch heute noch sagen, dass das charakteristische Bild des Augenhintergrundes, die periphere Einengung des Gesichtsfeldes, schon zu einer Zeit das Ergriffensein des Sehnerven erkennen lassen, da der Kranke selbst noch gar nicht oder nur sehr wenig über Herabsetzung des Sehvermögens klagt! Bei der präcisen Aufnahme der Gesichtsfelder und der sorgsamen Prüfung derselben haben wir unsere Aufmerksamkeit insbesondere dahin gerichtet, in welchem Theile des Sehnerven wir die anatomischen Veränderungen zu suchen haben? Denn heute haben wir über den Sehnerven, über die Kreuzung und die Anordnung der Tractusfasern bereits ziemlich sichere Vorstellungen. Dass beim Menschen die Sehnervenfasern eine Semidecussation erleiden, haben seit Newton bereits sehr viele klinische Erfahrungen (Graefe), anatomische Befunde (Müller) und classische Versuche (Gudden) bestätigt. Die Erkennung der Lage des papillomaculären Bündels bedeutet in der Kenntnis des Fasernverlaufes einen neueren und mächtigen Fortschritt. Während die Anatomen vergeblich den Verlauf der zu den einzelnen Theilen der Retina gehörigen Fasern zu verfolgen suchten, gelang es Samelsohn und nach ihm mehreren andern (Bunge,

[1]) Die Erscheinungen der Tabes dorsalis am Auge. Orvosi Hetilap-Szemészet 1896, Nr. 2—3.

Vossius, Uthoff, Thomsen), in pathologischen Fällen den Verlauf des papillomaculären Bündels mit Sicherheit festzustellen. Die Untersuchungen haben mit seltener Einmüthigkeit erwiesen, dass dieses Bündel in der Papille und unmittelbar hinter dem Auge sich in ventrolateraler Lage befindet, hier keilförmig ist, wobei die Basis des Keils gegen die Nervenscheide gerichtet ist, hinter dem Augapfel 20—30 Millimeter weit in der Achse des Sehnerven verläuft und ein senkrechtes Oval bildet, in der Gegend des Foramen opticum jedoch bereits in der Achse verläuft, aber wieder seine horizontal-ovale Form annimmt. Im Chiasma liegen die maculären Fasern im Centrum und etwas dorsal, sind biscuitförmig, im Tractus aber nehmen sie eine geschlossene centrale Lage ein.

Neuere Untersuchungen (Uthoff, Siemerling, Jatzow, Schmidt-Rimpler, Delbrück) und besonders die von Henschel geben auch über den Verlauf der gekreuzten und nicht gekreuzten Fasern Aufklärung. Aus denselben erhellt, dass die nicht gekreuzten Fasern sich hinter dem Auge in zwei Gruppen theilen, von denen die eine dorsal, die andere ventral liegt, und zwar an den randständigen Theilen des Sehnerven. In dem gefässlosen Theile des Sehnerven, also dort, wo die maculären Fasern schon im Centrum verlaufen, vereinigen sich diese zwei verschiedenen Gruppen am lateralen Theile. Die Stelle dieser Vereinigung ist nicht immer gleich. Die Stelle der gekreuzten Fasern bildet selbstredend im Sehnerven den dorso-medialen Theil. Im Tractus ist das nicht gekreuzte Bündel nicht scharf begrenzt und liegt dorso-central, während das gekreuzte sich in der Form eines geschlossenen Bündels an der ventralen Peripherie ausbreitet.

Ueber alle diese Verhältnisse bietet das Schema Henschels eine gute Orientierung.

Nach dem Gesagten ist es nun schon unzweifelhaft, wo man die anatomischen Veränderungen suchen muss. Der Umstand, dass die tabische Atrophie eine Zeitlang auch einseitig sein kann, dass zwischen der Sehschärfe der beiden Augen oft bedeutende Unterschiede vorkommen, dass die Gesichtsfelder niemals einen hemianopischen Charakter besitzen, weist darauf hin, dass wir die Hauptveränderung zwischen Chiasma und Bulbus suchen müssen; ja, die periphere Einengung der Gesichtsfelder und der Mangel eines centralen Scotoms weisen sogar darauf hin, dass die am Rande des Sehnerven verlaufenden Nervenfasern erkrankt seien.

Es ist in der That überraschend, dass wir trotz den Fingerzeigen, die uns schon die Untersuchungen am Lebenden bieten, so wenig anatomische Untersuchungen in der Literatur finden. Während die Angaben über den Zustand des Rückenmarkes bei den an Tabes dorsalis verstorbenen Kranken sehr zahlreich sind, wurden die Optici nur in sehr wenigen Fällen untersucht, und selbst diese sind grösstentheils wertlos, weil sie

sich beinahe ohne Ausnahme auf vollkommen erblindete Individuen beziehen.

Obschon auch Cruvelhier[1]) von den Läsionen des Opticus, die in Begleitung von Rückenmarkkrankheiten auftreten, Kenntnis hatte, so war doch Leber der erste, der die graue Degeneration des Sehnerven zum Gegenstande eingehenden Studiums machte. In seiner noch im Jahre 1868 erschienenen Arbeit theilt er drei solcher Fälle mit, in welchen er den tabischen Veränderungen des Rückenmarks analoge Befunde auch im Opticus fand. In allen drei Fällen waren auch im Gehirn pathologische Processe von grosser Ausbreitung da, deren Symptome schon bei Lebzeiten vorhanden waren. In dem Sehnerven des einen war auch nicht eine einzige gesunde Faser zu finden, die Ganglienzellen- und Fasernschichte der Retina waren hochgradig geschrumpft; in dem zweiten war die Degeneration von der Ganglienzellen- und Fasernschichte der Retina nach aufwärts, im Opticus, im Chiasma, ja selbst im Tractus nachweisbar; während im dritten die Retina normal schien, in den randständigen Fasern des Sehnerven aber die Degeneration gut zu erkennen war. Das Wesen der Veränderung war mit der des Rückenmarks indentisch.[2])

In den Fällen von Poncet,[3]) Westphal[4]) und Jendrássik[5]) war die Atrophie des Opticus eine vollständige.

Poncets Kranker war schon 10 Jahre vollkommen blind. Er fand die Ganglienzellen- und Fasernschichte der Retina, sowie den Opticus atrophisch. In Jendrássiks Fall war das Chiasma einer 61jährigen Frau vollkommen atrophisch, bloss die Fasern der Gudden'schen Commissur waren erhalten.

In dem Falle Westphals fand Uthoff einfache Sehnervendegeneration, welche auf dem Durchschnitt des Opticus gleichmässig vertheilt war.

Keine Faser zeigte sich normal; das bindegewebige Gerüst war nicht bedeutend verdickt, in den Hohlräumen waren die degenerierten Nervenelemente gleichmässig vertheilt. Dem Tode giengen Erscheinungen der Paralyse voraus.

Mehr Schlüsse gestattet der Fall Popows. Die Atrophie war zwar eine bedeutend vorgeschrittene, aber es war doch zu erkennen, dass die

---

[1]) Die Sehnerven einer blinden Frau, sowie deren Tractus, die äusseren Hälften der corpora geniculata und die unteren Stränge des Rückenmarkes zeigten gleichzeitig graue Degeneration.

[2]) Beiträge zur Kenntnis der atrophischen Veränderungen des Sehnerven nebst Bemerkungen über die normale Structur der Nerven. Archiv f. Ophtalmol. XIV. II. 164.

[3]) Societé de biologie 1882, 15 Février. Althaus: Ueber die Sclerose des Rückenmarkes. Leipzig 1884 und nach Popow citiert.

[4]) Ueber einen Fall von spinaler Erkrankung mit Erblindung und allgemeiner Paralyse. Archiv f. Psychiatrie u. Nervenkrankheiten XV. 84.

[5]) Ueber die Localisation der Tabes dorsalis. Orvosi Hetilap, 1888.

Degeneration von den dem Auge zunächst gelegenen Theilen des Opticus gegen das Gehirn zu vorgeschritten war. Auch an Popows Krankem zeigten sich schon zu Lebzeiten Symptome der Paralyse und der Kranke war an beiden Augen total blind.

Am Durchschnitte des Opticus liegen die noch erhaltenen markhaltigen Fasern am unteren medialen Rande, nehmen in der Richtung gegen das Auge ab und verschwinden schliesslich, während sie sich im hinteren Theile der Chiasma und in dem Tractus in wesentlich grösserer Anzahl vorfinden. Die erhaltenen Bündel entsprechen einem Theile der gekreuzten Fasern. Viel wichtiger und lehrreicher ist der von Uthoff mitgetheilte Befund. Im Gesichtsfelde des rechten Auges eines 43jährigen Mannes, der an den Erscheinungen einer ausgesprochenen Tabes dorsalis litt, war bei vollkommen erhaltenem centralen Sehen nach oben und innen eine sectorenförmige Einengung. Dementsprechend zeigte das untere äussere Viertel der Papille ausgesprochene atrophische Decoloration. Sehschärfe des rechten Auges vollkommen erhalten. Augengrund normal. Die anatomische Untersuchung ergab, dass der linke Nervus opticus und beide Tractus intact waren, ebenso das Chiasma, ausgenommen eine geringe Atrophie am vordersten Theile desselben. Im rechten Sehnerven jedoch war ein randständig gelegener Theil grau degeneriert. Die Hohlräume füllten fein gekörnte und faserige Massen aus, die Septa behielten die normale Anordnung. Der degenerierte Theil ist hinter dem Bulbus noch nahezu keilförmig, gestaltet sich gegen das Chiasma zu halbmondförmig, hält sich aber stets an den Rand. Im intracraniellen Theile nimmt er eine keilförmige Gestalt an und schiebt sich nach unten. Im vorderen Theile der rechten Hälfte des Chiasma ist er noch erkennbar, verschwindet aber sodann. Das Bündel beschreibt daher eine Spirale und besteht vorwiegend aus ungekreuzten Fasern.

Aus so wenigen Angaben ist es unmöglich, weitgehende Folgerungen abzuleiten. Ich musste daher eine Klärung der Frage auf Grund meiner eigenen Untersuchungen herbeizuführen suchen.

Das Material war in zwei Fällen Herr Prof. Genersich, in zweien aber Herr Privatdocent Karl Schaffer so freundlich, mir zu überlassen. Zwei Kranke starben im St. Stephan-Spital auf der Abtheilung des Herrn Primarius Dulácska, zwei auf der Nervenabtheilung des Elisabeth-Armenhauses, welche unter der Leitung des Privatdocenten Herrn Karl Schaffer steht.

Für die Ueberlassung des sehr wertvollen, und wie wir sahen, seltenen Materials, spreche ich den Herren Professoren auch an dieser Stelle meinen aufrichtigsten Dank aus.

Die Untersuchungen führte ich im Laboratorium der Augenklinik der Budapester Universität aus.

Die erhaltenen Nerventheile wurden in Müller'scher Flüssigkeit gehärtet und nach der gebräuchlichen Behandlung in Celloidin eingebettet, sodann geschnitten und nach der Methode Weigerts gefärbt.

Die untersuchten Fälle sind folgende: 1. K., ein 25jähriger Mann, acquirierte in seinem 24. Jahre Syphilis. Seit 8 Jahren hatte er asthmatische Anfälle, seit 5 Jahren Harnbeschwerden, Nasenbluten und Beschwerden beim Gehen. Bei seiner Aufnahme ins St. Stephan-Spital wurde ausser einer Endarteritis, Insufficienz der Aortenklappen und einer diffusen Bronchitis, enge und starre Pupillen, Mangel des patellaren Reflexes, verminderte Muskelempfindung, Ataxie, Romberg'sches Symptom und Harnbeschwerden constatiert, und auf Grund dessen auch die Diagnose auf Tabes dorsalis gestellt. Ueber Sehstörungen klagte er nicht, eine genaue Augenuntersuchung wurde nicht vorgenommen. Vor seinem Tode acquirierte er eine rechtseitige Pleuritis. Diese Angaben verdanke ich dem Secundararzte des Herrn Primararztes Dulácska, Herrn Collegen Dr. Körmöczi.

Die Sectionsdiagnose der am 15. December 1895 vorgenommenen Obduction lautet: „Tabes dorsalis. Degeneratio grisea funiculorum Burdachi et Golli, atrophia radicum posteriorum extensa, nervorum olfactoriorum et oculomotoriorum. Endarteritis chronica deformans cum accretione et insufficientia valvularum semilunariarum aortae cum hyperthrophia cordis sinistri. Hydrops, praecipue anasarca. Pleuritis serosoplastica dextra cum compressione pulmonum. Peribronchitis fibrosa partim caseosa in apicibus. Hyperthrophia cordis dextri. Oedema pulmonum. Atrophia universalis."

Herr Professor Genersich überliess mir aus Gefälligkeit die beiden Augen, den Nervus opticus, das Chiasma und den Tractus.

Wie Fig. 1 zeigt, ist die Atrophie der Randfasern des linken Nervus opticus eine keilförmige, wird gegen den Bulbus zu halbmondförmig, nimmt gegen das Chiasma zu ab und ist in dem Tractus nicht mehr zu erkennen. Im rechten Nervus opticus ist eine ausgesprochene Atrophie nicht vorhanden, nur sind die äussersten Bündel spärlicher als gewöhnlich.

2. Die Augen des M. F., eines 38jährigen Mannes, konnte ich noch bei Lebzeiten untersuchen. Lues war nicht nachzuweisen; lancinierende Schmerzen, ungleiche, starre Pupillen, patellare Reflexe fehlen, Rombergsches Symptom, Harnbeschwerden.

Sehschärfe des rechten Auges $^{3}/_{70}$, des linken $^{5}/_{20}$, hat corneale Trübungen und ist astigmatisch. Seine Gesichtsfelder sind nach oben und aussen verengt, das Farbensehen ist gut. An den Bulbis ausgesprochene Decoloratio papillarum. Der Kranke lag im Jahre 1895 auch auf der Klinik des Professor Karl v. Kétly, später wurde er ins St. Stefan-Spital aufgenommen, wo er auch starb. Die Sectionsdiagnose der am 1. Februar

1896 vorgenommenen Obduction lautete: „Degeneratio grisea funiculorum posteriorum medullae spinalis. Tuberculosis chronica apicis utriusque pulmonis, cum cavernis chronicis. Pyelitis chronica haemorrhagica. Degeneratio parenchymatosa renis. Cystitis dyphteritica vesicae urinariae cum haemorrhagia recente in cavum vesicae urinariae. Endarteritis chronica deformans in stadio scleroseos. Tabes dorsalis.

Das Chiasma verdanke ich der Gefälligkeit des Herrn Professor Genersich.

Die Randfasern des Opticus atrophiert. Diese Atrophie ist sogar noch im Tractus erkennbar.

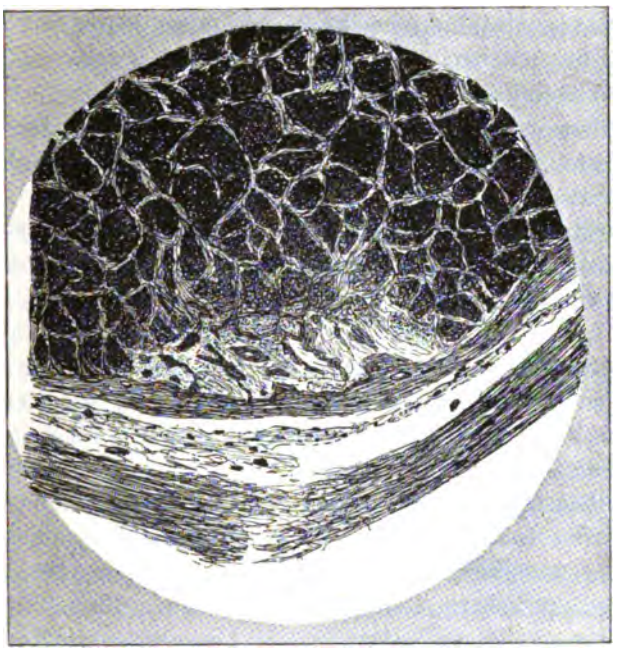

Fig. 1.

3. G. M., ein 67jähriger Mann, acquirierte im Alter von 20 Jahren Syphilis, im Alter von 40 Jahren traten lancinierende Schmerzen in den unteren Extremitäten auf. Er hörte schlecht, sah zeitweilig doppelt; Anisocorie, die rechte Pupille dilatiert, die linke sehr eng. Robertson'sches Symptom. Kniereflexe nicht auslösbar. Incontinentia urinae et alvi. Das rechte Knie kindskopfgross, schmerzlos, kaum bis zum rechten Winkel abzubiegen. In der Kreuzbeingegend handflächenbreiter Decubitus. Ueber Sehstörungen klagte er nicht. Eine präcise Augenuntersuchung wurde nicht vorgenommen.

Für die Angaben, sowie für das übermittelte Chiasma schulde ich

Herrn Privatdocenten Karl Schaffer Dank, auf dessen Nervenabtheilung im Armenhause der Kranke im Jahre 1896 starb. In dem Sehnerven, sowie in dem Tractus, ist eine auf die Randfasern beschränkte Atrophie zu sehen.

4. Im vierten Falle konnte ich nur das Chiasma erhalten.

Ueber den Kranken erfuhr ich soviel, dass sowohl zu Lebzeiten, als auch an der Leiche die ausgesprochenen Symptome der Tabes dorsalis zu constatieren waren.

Die präcise Untersuchung des Chiasma konnte wegen vorgeschrittener Fäulnis kaum erfolgen. Soviel ist jedoch unzweifelhaft, dass in dem einen Sehnerven nicht eine einzige gesunde Faser zu finden war, während in dem zweiten die Atrophie noch kaum begonnen hatte.

Die bisher untersuchten Fälle berechtigen bereits zu Folgerungen von hoher Wichtigkeit.

Vor allem muss ich betonen, dass ich in allen vier Fällen den anatomischen Beweis für die Degeneration des Sehnerven gefunden habe.

Am wertvollsten ist natürlich jener Befund, welcher sich auf einen noch zu Lebzeiten gründlich untersuchten tabischen Kranken bezieht. (2.) Ebenso wertvoll sind auch die Angaben des 1. und 3. Falles, welche davon Zeugnis ablegen, dass, obwohl die Kranken zu Lebzeiten nicht über Sehstörung klagten, die Randtheile des Sehnerven atrophisch waren. Eine überzeugende Analogie bietet die Mittheilung Uthoffs, dass unter den von ihm untersuchten an Gehirnsyphilis leidenden Kranken in drei Fällen gar keine Sehstörung vorhanden war und die anatomische Untersuchung dennoch in dem Opticus ausgeprägte krankhafte Veränderungen nachwies.

Ueber die Incongruenz dürfen wir uns nicht wundern. Resultiert doch aus der Atrophie eines Randtheiles des Opticus bloss eine kleine sectorförmige, periphere Gesichtsfeldeinengung; diese fällt aber dem Kranken nicht einmal auf! Das ist die Ursache, dass Neurologen, die sonst genau beobachten, aber in den Methoden der Augenuntersuchungen weniger bewandert sind, und dabei am häufigsten mit Tabeskranken zu thun haben, die Antheilnahme des Opticus so gering schätzen! Wenn nämlich der Kranke bestätigt, dass er gut sehe und wenn sie sich durch Leseproben vielleicht von der Güte des centralen Sehens auch überzeugen, so halten sie eine eingehendere Untersuchung nicht für nothwendig und so bleibt ein charakteristisches Symptom von entscheidender Wichtigkeit verborgen. Und doch kann man bereits zu dieser Zeit aus der peripheren Gesichtsfeldeinschränkung und aus der charakteristischen Decoloration des Sehnervenkopfes mit Recht den Beginn der Degeneration annehmen! Richtig bemerkt daher Panas,[1]) dass die Papille, die nur mehr aus

[1]) Traité des maladies des yeux, Paris 1894.

axialen Fasern besteht, sehr früh die Atrophie verrathen könne. Auf alle diese Beziehungen konnte ich bereits bei einer früheren Gelegenheit auf Grund meiner klinischen Untersuchungen hinweisen; aber die anatomischen Befunde haben trotz ihrer geringen Zahl dennoch eine grössere Beweiskraft als die unverhältnismässig grössere Zahl von Untersuchungen an Lebenden.

Zur Aufklärung der Frage, wo die Atrophie beginne, waren drei Fälle verwendbar; im vierten jedoch war, wie bereits erwähnt, auch nicht eine einzige Faser mehr gesund. Im Einklange mit den gefundenen Gesichtsfeldveränderungen erscheint die Degeneration in allen drei Fällen zuerst an den Randfasern des Nerven. Sowie der Alkohol, das Nicotin, das Blei, der Diabetes, die Atrophie des papillomaculären Bündels des Sehnerven zur Folge haben, ebenso beginnt im Gefolge der Tabes dorsalis die Erkrankung constant an den Randfasern. Meine sämmtlichen Fälle unterstützen die Annahme, dass die Degeneration vom Bulbus gegen das Gehirn fortschreitet. Obschon die descendierende Richtung auf den ersten Blick leichter verständlich erscheint, so müssen wir doch diese Voraussetzung fallen lassen. In meinem ersten Falle nämlich nimmt der atrophierte Theil gegen das Chiasma zu ab und ist im Tractus nicht mehr aufzufinden. Analoge Verhältnisse weisen die Fälle Lebers, Popows und zumal Uthoffs auf.

Unter solchen Umständen muss der Verdacht auftauchen, dass der Ausgangspunkt vielleicht die Ganglienzellenschichte sein könnte. Die Histogenese der Opticusfasern schliesst diese Möglichkeit nicht aus. Es ist zwar wahr, dass Mihalkovics[1]) und Kölliker eine centrifugale Entwickelung nachgewiesen haben, und auch nach Falchi[2]) die Fasern des Opticus nicht aus den Zellen der Retina wachsen; aber Müller und Keibel hinwiederum führen Gründe für die centripetale Entwickelung an. Unter solchen Umständen ist die Histogenese zur Entscheidung der Frage gar nicht zu benützen. Indes unterstützen die Befunde Lebers und Poncets, nach welchen die Ganglienzellen- und Fasernschichten der Retina atrophiert waren, diese Auffassung. Ebenso spricht für dieselbe der Fall Wagenmanns,[3]) dessen ich schon bei früherer Gelegenheit gedachte, in welchem die Markscheiden der Nervenfasern während der Beobachtung des tabischen Kranken zerfielen und nachträglich verschwanden.[4]) Leider

---

[1]) Die Morphologie des centralen Nervensystems und der Gesichtssinne, 1892.

[2]) Archiv f. Ophtalmologie XXXIV, II. Ueber die Histogenese der Retina und des N. Opticus.

[3]) Schwund markhaltiger Nervenfasern in der Retina infolge von genuinen Sehnervenatrophie bei Tabes dorsalis, Archiv f. Ophtalmologie XL, 4.

[4]) Neuestens verletzten Usher und Dean an den Augen von Thieren bezeichnete und mittelst Augenspiegel controlierte Stellen der Retina mit dem Graefe'schen

können meine Untersuchungen diese hochwichtige Frage schon deshalb nicht entscheiden, weil ich in drei Fällen bloss das Chiasma erhalten konnte und nur in einem einzigen auch den Bulbus. Und gerade in diesem war die Atrophie von sehr geringem Umfange und mit freiem Auge gar nicht erkennbar.

Auf diese Weise konnte ich die planmässige Untersuchung der Retina nachher nicht mehr bewerkstelligen. Eine Lösung dieser Frage werden wir erst dann erreichen, wenn wir die Degeneration vom Bulbus angefangen bis zum Gehirn werden verfolgt haben können.

Wahrscheinlich werden wir in den Ganglienzellen constant Veränderungen finden können, und gerade dadurch können wir in dem Verständnisse der Atrophie des Opticus um einen grossen Schritt weiter gelangen.

Demnach tragen die ausgeführten Untersuchungen hoffentlich zur Entscheidung jener Fragen, die auftauchen können, und besonders zur Rechtfertigung des von mir betonten Satzes: dass die Degeneration des Opticus ein frühzeitiges und eines der häufigsten Symptome der Tabes dorsalis sei, wesentlich bei; aber ich muss bekennen, dass noch eine ganze Reihe von Fragen der Lösung harrt. Auf diesen Umstand aber muss ich umsomehr hinweisen, um scharf jene Thatsachen auszuscheiden, welche die bisherigen Untersuchungen als unzweifelhaft erscheinen lassen, von jenen Annahmen, zu deren definitiven Klärung ich noch nicht über genügende Daten verfüge.

Unter diesen steht in erster Reihe die Beurtheilung jener Rolle, welche die Ganglienzellen der Retina bei der Degeneration des Sehnerven spielen. Eine weitere Frage ist, welche Fasern befällt die Degeneration zu allererst, und wie weit lässt sie sich verfolgen?

Auf diese Frage kann die Antwort voraussichtlich erst nach vielen Jahren erfolgen und dazu sind viele Arbeitskräfte nöthig, weil man nach der bei Lebzeiten vorgenommenen Untersuchung der Kranken auch die anatomische Untersuchung vom Bulbus bis zum Gehirn durchführen muss. Die Sammlung des Materials in dieser Richtung habe ich bereits begonnen, aber es wäre im Interesse der Sache gelegen, wenn sich auf diesem verlassenen Terrain, welches wichtige Resultate verspricht, zur Fortsetzung der Untersuchungen noch mehrere andere gesellen würden. Heute ist die inductive Methode die herrschende; mit dieser Methode jedoch lassen sich nur dann grosse Erfolge erreichen, wenn viele Arbeitskräfte zielbewusst die Lösung ein und derselben Frage anstreben.

Messer und dem Galvanocauter. In dem untersuchten Opticus fanden sie an den entsprechenden Stellen Degeneration. Ophtalmological Society of the United Kingdom. 1896. Centralblatt für Augenheilkunde 1896, Dec.

III.

Anhang.

Durch neuere klinische und anatomische Untersuchungen[1]) wird meine schon vor zwei Jahren geäusserte Ansicht unterstützt, welche dahin geht, dass eines der frühesten und constantesten Symptome der Tabes dorsalis die Sehnervenatrophie sei, dass der Sitz des Leidens im intraorbitalen Theile des Opticus zu suchen sei und dass die Atrophie einen aufsteigenden Charakter habe. Vieles spricht sogar dafür, dass der Ausgangspunkt der Affection in der Ganglienzellenschicht der Retina zu suchen ist. Hierüber spricht ein dem Falle Wagenmanns analoger Casus, bei welchem zunächst die als zufällige Anomalie vorhandenen Fibrae medullares binnen $1^1/_2$ Jahren zerfielen, sodann der Sehnervenkopf das charakteristische Bild der Atrophie bot und erst später eine Einschränkung des Gesichtsfeldes und Verschlechterung des Sehvermögens auftrat.

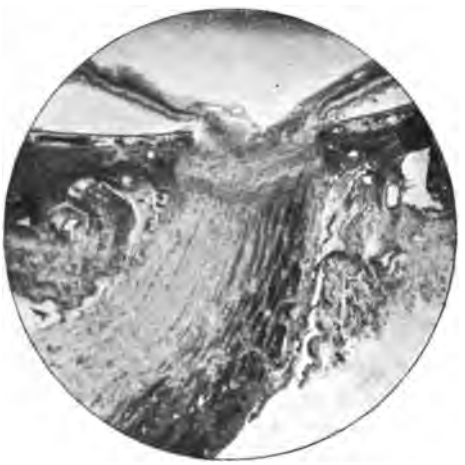

Fig. 2.

Die Untersuchungen Moxters unterstützen die Erfahrung, dass die Atrophie in aufsteigender Richtung fortschreitet.

Unter acht neueren Fällen fand ich, dass die Atrophie in sechs Fällen eine ausgesprochene war; in zweien fand ich dieselbe nicht, jedoch muss bemerkt werden, dass in einem dieser Fälle bloss ein Theil der Sehnervenbahn untersucht werden konnte. Die Atrophie war in zwei Fällen eine derart hochgradige, dass dieselbe $^2/_3$—$^3/_4$ des Querschnittes beträgt;

[1]) Adatok a látóideg pathologiájához. Irta Grósz Emil dr. egyetemi magántanár, a budapesti egytemi szemklinika adjunctusa. Orvosi Hetilap. Szemészet 1898, 2. szám.

in vier Fällen zeigte sich ein dreieckiges Bündel im Querschnitte — sämmtliche Fälle jedoch zeigten, dass die Atrophie nach aufwärts abnahm. Die Untersuchung der Retina war nur in einem Falle möglich (Fig. 2) und es scheint, dass Ganglienzellen und Nervenfasernschicht atrophisch waren.

Den Befund in vier älteren, früheren Fällen (s. Abtheilung II dieser Arbeit) hinzugerechnet, kann ich nunmehr auf Grund von 12 Fällen mit Bestimmtheit behaupten, dass die Atrophie stets an den randständigen Fasern beginnt, eine Thatsache, die mit der Gesichtsfeldaufnahme vollständig im Einklang steht.[1])

[1]) Eine zusammenfassende Arbeit über Atrophia nervi optici tabetica auf Grund neuerer Untersuchungen wird demnächst erscheinen. Der Verfasser.

Die Pathogenese und Bedeutung der im Gefolge von Hirntumoren entstehenden Papillitis.[1])

Von Dr. Emil von Grósz, Privatdocenten und Adjuncten der Universitäts-Augenklinik zu Budapest.

Wenige Jahre nach Erfindung des Augenspiegels wurde es klar, dass die im Gefolge von Hirntumoren auftretende Erblindung nicht aus dem unmittelbaren Druck auf den Sehnerven, oder sein Centrum entstehe — wie man früher glaubte — sondern, dass in der überwiegenden Mehrzahl der Fälle, die mit dem Spiegel gut erkennbare Neuritis intraocularis Ursache der Blindheit sei.

Und auch heute noch, wo die Diagnostik der Gehirnkrankheiten infolge der grossen Fortschritte der Physiologie über zahlreiche Untersuchungsmethoden verfügt: bildet die Papillitis das ständigste und sicherste Symptom der Gehirngeschwülste. Es gibt kaum eine Gehirngeschwulst, welche während der ganzen Zeit ihres Bestandes den Sehnerven intact liesse — und ich glaube, dass diejenigen nicht übertreiben, die das Vorkommen der Papillitis auf 95% und darüber schätzen. Der Umstand, dass sie trotz manifester, anderweitiger Symptome ab und zu fehlt, schliesst noch immer nicht aus, dass wir gelegentlich einer erneuerten Untersuchung dennoch eine hochgradige Papillitis finden. Dies müssen wir umsomehr vor Augen halten, als wir seit Jackson wissen, dass Sehstörung nnd Auftreten der Papillitis nicht gleichzeitig vorkommen müssen. Dass die Papillitis ein Allgemein-Symptom sei, ist heutzutage überflüssig zu beweisen. Aber leider müssen wir bekennen, dass bisher die Papillitis weder über den Sitz, noch über die Qualität der Geschwulst Aufklärung verschaffte. Darüber können wir uns auch nicht wundern, denn, solange über die Entstehungsweise der Papillitis die Ansichten so sehr auseinandergehen, ist ihre Verwertung als Herdsymptom unmöglich.

Und dennoch ist es heute mehr als je nöthig, dass wir den Sitz

[1]) Az agydaganatok kiséretében keletkező papillitis pathogenesise és jelentősége. Grósz Emil egyetemi magántanár, szemklinikai tanársegédtől. Orvosi Hetilap Szemészet. 1897. 2. sz.

und die Qualität einer Geschwulst präcise bestimmen. Die Hirnchirurgie weist während der letzten zehn Jahre einen nahezu unglaublichen Fortschritt auf — und sie hat während dieser kurzen Zeit zum grossen Theil die Gehirngeschwülste aus dem Gebiete der internen Medicin für sich erobert. Ich weiss nur zu gut, dass wir uns heutzutage noch kein klares Bild über ihre Resultate machen können, aber wenn von verlässlicher Seite (Starr) behauptet wird, dass auf 97 Operationen 42 Genesungen, 38 erfolglose Eingriffe, und bloss 17 Todesfälle entfallen, so ist dies bereits ein Erfolg, welcher für die Therapie einer bisher unheilbaren Krankheit von sehr grosser Bedeutung ist. Die Hirnchirurgie verspricht aber auch noch andere Resultate. Die Indication zum Eingriff bildete bisher sozusagen ausschliesslich die Indicatio vitalis, aber seitdem die Erfahrung Horsleys, dass die Papillitis nach Entfernung des Hirntumors heile, ja sogar die Trepanation allein genüge, um dieselbe zurückzubilden, immer wieder durch neuere Fälle bestätigt wird, glaube ich ohne Uebertreibung behaupten zu dürfen, dass wir vor einer neuen Epoche stehen.

Unter solchen Umständen bildet die Erforschung der Pathogenese der Papillitis nicht nur ein sehr interessantes theoretisches Thema, sondern zugleich eines von hervorragend praktischem Werte.

Wenn es uns gelingt, auch nur mit einem Schritt der definitiven Lösung dieser Frage näher zu kommen, so können wir daraus bei der Aufstellung der Indicationen zu chirurgischen Eingriffen bedeutenden Nutzen ziehen. Ich hoffe durch die Discussion dieses Gegenstandes nicht nur die Mitwirkung der Augenärzte, sondern auch die der Neurologen und Chirurgen zu gewinnen.

Zu diesem Zwecke werde ich vor allem die Ansichten, die über die Pathogenese der Papillitis bisher auftauchten, kurz skizzieren; hierauf die Resultate der anatomischen Untersuchungen anführen und im Anschlusse daran über meine eigenen histologischen Untersuchungen berichten, um auf Grund dieser Daten eine Basis und Richtung für die Aufstellung der Indicationen zu chirurgischen Eingriffen gewinnen zu können.

Auf welche Weise die Papillitis im Gefolge von Gehirngeschwülsten zustande kommt, haben viele zu erklären versucht. Eine Menge pathologisch-histologischer Untersuchungen, Thierexperimenten und klinischen Beobachtungen diente diesem Zwecke; aber sie führten nur zu Begriffsverwirrungen und keineswegs zur Lösung der Frage. Dieselben Thatsachen gaben Anlass zu den verschiedensten Folgerungen; ja die Thatsachen selbst erschienen analog dem modernen Parlamentarismus je nach dem eingenommenen Standpunkte in immer anderer Färbung.

Im Folgenden will ich die bisher aufgetauchten Erklärungen gruppieren, und durch objective Beurtheilung der Thatschen dieselben auch verwerten.

v. Graefe, der das häufige Vorkommen der Papillitis in Begleitung von Gehirngeschwülsten erkannte, gab als Erklärung an, dass die Geschwulst direct oder indirect einen Druck auf den Sinus cavernosus ausübe, wodurch in der Vena centralis retinae eine Stauung entstehe. Diese Stauung macht sich auf der Papille umsomehr geltend, als das Foramen sclerae wie ein Multiplicator wirkt. Mit einem Worte: diese Auffassung stimmt mit der von Türck überein, der schon im Jahre 1853 die retinale Hämorrhagie in Begleitung von Gehirngeschwülsten, ebenfalls durch den Druck auf den Sinus cavernosus erklärte. Wenn dem so wäre, so würden die Gefässe der Papille ein wahres Gehirnmanometer vorstellen, und der Name der vielsagenden Cerebroskopie hätte dann seine Berechtigung. Doch hat Sesemann bereits im Jahre 1869 nachgewiesen, dass die Vena ophtalmica und facialis miteinander communicieren; somit könne der Druck auf den Sinus cavernosus keineswegs in der Vena centralis retinae eine Stauung hervorrufen. Diesen anatomischen Befund bestätigte der Fall von Hutchinson insofern, als in einem Falle von completem Verschluss des Sinus cavernosus durch ein Aneurysma, an der Papille keine Spur einer Stauung vorhanden war. Wenn aber auch der Druck auf den Sinus cavernosus keine Papillitis verursacht, so erscheint die Wirkung des Foramen sclerae als Multiplicator als eine Thatsache, die, wie wir sehen werden, über jeden Zweifel erhaben ist; ein neuer Beweis für den Scharfblick Graefes.

Gerade in das Ende der 60er Jahre fällt die Entdeckung Schwalbes, dass der intervaginale Raum des Sehnerven mit dem intermeningealen communiciere. Sofort wurde jener Befund Stellwags aus dem Jahre 1857 verständlich, demzufolge in Begleitung von Gehirnleiden Hydrops vaginae nervi optici entstehen kann. Der Nachweis dieser Communication gab Anlass zur Entstehung der sogenannten Transport-Theorie im Sinne von Schmidt-Rimpler und Manz. Durch Thierexperimente und Obductionsbefunde wurde bestätigt, dass der in der Schädelhöhle entstehende Druck zur Entstehung des Hydrops vaginae nervi optici Anlass gebe. Die so entstandene Ampulle, oder das Oedem, welches sich auf eben diesem Wege auf die Interstitien der lamina cribrosa ausbreitet, stranguliere die Gefässe der Sehnerven; es entsteht eine Stase und schliesslich infolge der arteriellen Anaemie eine Entzündung. Diese Erklärung für das Auftreten der Papillitis ist unstreitig plausibel. Die in der Orbita befindlichen Geschwülste bedingen durch Druck auf ähnliche Weise eine Papillitis, und die Entfernung der Geschwulst, ja sogar die Verkleinerung derselben mittelst Punction, kann in einigen Tagen an der Papille zur Restitution ad integrum führen.

In Tersons Falle stieg nach Punction einer orbitalen Cyste der Visus am Tage nach der Punction von $^1/_{20}$ auf $^1/_2$, in 6 Tagen auf 1 und es blieb keine Spur von der Papillitis zurück.

Schon die blosse Eröffnung der Schädelhöhle genügt, wie wir seit einigen Jahren wissen, um die Stauungspapille zum Schwinden zu bringen. Diese Umstände unterstützen wirksam die Transport-Theorie.

Aber mit der Vermehrung der Beobachtungen und Obductionsbefunde tauchten auch widersprechende Angaben auf. Auffallend ist, dass bei Hydrocephalus chronicus, welcher mit erhöhtem Druck in der Schädelhöhle einhergeht, die Papillitis relativ selten ist; manchmal können bei normalem Augenhintergrund (Bramwell, Gowers) faustgrosse Geschwülste bestehen; ein anderesmal rufen kleine Tumoren eine Papillitis höchsten Grades hervor (Benedict); Hydrops vaginae kann auch ohne Papillitis vorkommen (Broadbent) und umgekehrt. Krankheiten ohne das Symptom des Gehirndruckes können eine typische Papillitis hervorrufen (Chlorosis: Gowers, Dieballa); manchmal kann die Stauungspapille unter den übrigen Erscheinungen fehlen, und dann auf einmal sich entwickeln, ja sogar sich zurückbilden, während die intercranielle Drucksteigerung noch weiter besteht. In den Scheiden des Rückenmarks kann der Hydrops gänzlich fehlen (Ausher). An diesen widersprechenden Angaben kann selbst die Erklärung Parinauds (1879) nichts ändern; nach ihm kommt die Papillitis auf dem Wege des Hydrocephalus internus und des Hirnödems, welche die Hirngeschwülste begleiten, zustande. Der sclerale Ring ist das, was an den Extremitäten die Ligatur ist, während den Stamm des Sehnerven die Nervenscheide wie ein Verband unterstützt, daher ist das Oedem an der Papille und im Gehirn gross, während es an dem Nervenstamme, welcher diese beiden verbindet, geringer ist. (1895). Der Theorie Parinauds entstand ein eifriger Vertheidiger in Rochon-Duvignaud, der ebenfalls aus dem Oedem die Congestion ableitet, aus dieser entstehe später die Infiltration und die bindegewebige Proliferation.

Diese Schwierigkeiten könnte die sogen. Reflex-Theorie Jacksons leicht lösen (1863). Brown-Séquard und Benedikt erklären die Entstehung der Papillitis auf dem Wege des Reflexes. Die Geschwulst wäre dann die erregende Quelle, die auf die Gefässe des Sehnerven wirkt. Neuerdings hat wohl Betz ein Centrum nachgewiesen, welches den vasomotorischen Mittelpunkt des Opticus bildet; aber Gowers bemerkt richtig, dass im Sinne dieser Auffassung, die an den verschiedensten Orten vorkommenden Geschwülste nur dann eine Papillitis verursachen könnten, wenn die Gefässe des Sehnerven mit all diesen Centren in ständiger Vebindung wären.

Eine solche Verbindung kennen wir nicht, und können auf Grund unserer bisherigen Kenntnisse eine solche nicht einmal voraussetzen.

Die gründliche Umgestaltung des Begriffes der Entzündung gab Anlass zu der Erklärung, welche sich an den Namen Leber knüpft. Nach Leber ist die Papillitis ein Resultat der Entzündung und die Stase

bloss Folge, nicht aber Ursache derselben. Er nimmt einen irritativen Einfluss an; denn der Hydrops nervi optici ist nicht nimmer vorhanden, die anatomischen Symptome der Compression der centralen Gefässe hat er nicht gesehen; auch in der Chorioidea gibt es Veränderungen, obschon deren Gefässe keinem Drucke ausgesetzt sind.

Diese schon im Jahre 1881 zuerst in London und zuletzt im Jahre 1894 geäusserte Meinung Lebers, suchte Deutschmann auf dem Wege des Thierexperimentes zu beweisen. Er fand, dass eine in die Schädelhöhle injicierte indifferente Flüssigkeit wohl in die Scheide des Sehnerven eindringe, aber keine Papillitis verursache, während einige Tropfen eines tuberculösen Eiters eine hochgradige Neuritis intraocularis hervorrufen. Die in die Schädelhöhle injicierten Staphylococcus-Culturen tödteten das Thier früher, bevor noch die Papillitis sich entwickeln konnte. Auf Grund dieser Versuche hält er die Papillitis für ein entzündliches Leiden, wozu die Gegenwart des Hydrops vaginae nervi optici gar nicht nöthig sei, höchstens, dass sie ein Hinabwandern der entzündungerregenden Keime befördere.

Diese Thierexperimente beweisen indes meiner Meinung nach nur, dass eine tuberculöse Meningitis Neuritis verursacht; sie beweisen aber nicht unbedingt, dass die Entstehung der Stauungspapille nicht auch eine andere Ursache haben könne.

Elschnig unterstützt durch anatomische Befunde die Ansicht Lebers. Die ständige Gegenwart der Neuritis interstitialis bildet seinen wichtigsten Beweis. Die heilende Wirkung der Trepanation vergleicht er mit der günstigen Wirkung der Punction der Cornea in den Fällen von Iridocyclitis chronica. Ebenso behaupten auf Grund pathologisch-histologischer Untersuchungen Edmunds und Lawford, dass die Entzündung auf dem Wege der nach abwärts weiterschreitenden basalen Meningitis entstehe, während Kuhnt die perivasculären Räume der Gefässe als Vermittler betrachtet.

Weshalb sich aber die Entzündung nicht auch längs des Verlaufes anderer Hirnnerven ausbreite, darauf ertheilt keiner von ihnen eine befriedigende Antwort.

* * *

Gowers betont mit gewohntem Scharfblick das Ungenügende dieser Erklärungen und meint, dass der Hydrops nervi optici nicht die alleinige Ursache sein könne; aber er erkennt an, dass er ein unterstützender Factor sei; die descendierende Perineuritis wird durch zahlreiche Fälle bewiesen, und er gibt auch zu, dass eine plötzlich entstehende intracranielle Drucksteigerung eine venöse Hyperämie verursachen könne.

Kniess ist bestrebt, die vielfachen Theorien zu vereinen, und behauptet, dass die verhinderte Lymphströmung zum Gehirn, der eindringende Liquor cerebrospinalis und die Entzündung erregenden Keime sammt und sonders Factoren für die Entstehung der Papillitis seien.

Die Ansichten von Gowers und Kniess charakterisieren die Sachlage am besten.

Wenn wir unbefangen die Angaben und die daraus abgeleiteten Folgerungen beurtheilen, so müssen wir zur Ueberzeugung gelangen, dass die Verwirrung aus dem Bestreben, sämmtliche Krankeitsprocesse unter einen Hut zu bringen, entstand. Nur so konnte es geschehen, dass die Resultate der von verlässlicher Seite angestellten Thierexperimente voneinander durchaus differieren (Schulten, Adamkievicz).

Die mit Hilfe der Trepanation und Lumbalpunction geheilten Fälle liefern einen classischen Beweis für die Transport-Theorie; ein andermal finden wir anatomisch unzweifelhafte Zeichen der descendierenden Entzündung, so dass wir kein Recht haben, die Richtigkeit der einen oder anderen Erklärung in Zweifel zu ziehen.

Dies ist auch nicht nöthig; denn im Gefolge von Hirntumoren kann ebenso ein reiner Stauungsprocess, wie auch eine von Hause aus entzündliche Veränderung zustande kommen.

Mit Recht sprach v. Graefe von einer Stauungspapille und einer Neuritis descendens. Nur, dass er erstere als Folge von Hirntumoren, letztere als Folge einer Hirnhautentzündung (Meningitis) betrachtete. Als man aber das Krankheitsbild der Neuritis descendens auch in Begleitung von Hirntumoren fand, ein andermal aber zu einer Meningitis sich eine Stauungspapille gesellte, führten diese widersprechenden anatomischen Befunde zur Verwerfung des Unterschiedes und die meisten Forscher wollten einen bloss graduellen Unterschied anerkennen.

Dem gegenüber muss ich sagen, dass die Classificierung Graefe's nach Krankheitsbildern eine richtige ist und auf einem qualitativen Unterschiede beruht; nur jene Behauptung von ihm, dass die eine Form für den Tumor, die andere für die Meningitis mehrminder charakteristisch wäre, ist unhaltbar.

Meine Ueberzeugung geht dahin, dass auch im Gefolge von Hirntumoren beide Formen vorkommen können — und fürderhin müssen wir es als unsere Aufgabe betrachten, diese dualistische Auffassung auch in der Diagnostik zu verwerten. Diese meine Auffassung werde ich mit meinen eigenen anatomischen Befunden und auch jenen anderer unterstützen.

Von den neueren Mittheilungen ziehen besonders die anatomischen Befunde von Rochon-Duvigneaud, Elschnig und Uthoff die Aufmerksamkeit auf sich. Der erstere liefert ein Paradigma für die Stauungs-

form, die letzteren bringen für den inflammatorischen Ursprung überzeugende Beispiele.

Obschon es Rochon-Duvigneaud nicht gelungen ist, die Strangulierung der Gefässe nachzuweisen, so fand er doch das ausgesprochene Bild des Oedems. Weder in der Nervenscheide noch im Stamme ist ein inflammatorisches Zeichen vorhanden; bloss an der Papille sieht man eine geringe Infiltration, Bindegewebsvermehrung und Perivasculitis; aber das sind bloss consecutive Veränderungen. Nach ihm besteht zuerst Oedem und Congestion, später Infiltration und Bindegewebsentzündung, und schliesslich Atrophie. Das stimmt alles mit der Auffassung Schmidt-Rimplers überein. Aehnliche Veränderungen beschreibt übrigens auch Gowers.

Elschnig's besonders aber Uthoff's Fälle liefern überzeugende Bilder von der Perineuritis und interstitiellen Neuritis. Nach Elschnig, der 26 Augen untersuchte, besteht das Wesen des Leidens in einer chronischen Entzündung. Die Lamina cribrosa wölbt sich vor und ein entzündliches Oedem tritt auf. Das Bindegewebe wird kleinzellig infiltriert, und die physiologische Excavation wird von neugebildetem Bindegewebe ausgefüllt; Compression der Gefässe fand er nicht. Von den 26 Augen war in 17 Fällen in der Nervenscheide eine Ampulle; ein reines Oedem ohne entzündliche Erscheinungen sah er nie, während eine chronische interstitielle Entzündung des Sehnerven, sowie eine Perineuritis jedesmal vorhanden war; oft wies sogar die Retina und Chorioidea entzündliche Erscheinungen auf. Er glaubt, dass die Entzündung sich vom hinteren Theile des Bulbus auf die Papille ausbreite.

Uthoff's Fälle liefern geradezu classische Beispiele für das Herabschreiten der Entzündung. Zwischen den auseinander gedrängten, varicös hypertrophierten Nervenfasern ist Infiltration mit Oedem vorhanden; die kleinen Gefässe sind vermehrt, die Gefässwandungen kleinzellig infiltriert, der intervaginale Raum von einem zelligen Exsudat ausgefüllt.

Bei objectiver Beurtheilung muss sich schon nach diesen Beispielen der Gedanke aufdrängen, dass beide Entstehungsarten möglich sind. Später führt sowohl die auf dem Wege der Stase, als auf dem Wege der Descendenz entstandene Papillitis zur secundären Degeneration — und in diesem Stadium können selbst die anatomischen Untersuchungen die Entstehungsweise nicht aufhellen.

Ein an Glaucom erblindetes Auge kann zahlreiche Entzündungserscheinungen aufweisen, aber die Entscheidung, ob diese Erscheinungen primäre oder consecutive sind, stösst auf nahezu unüberwindliche Schwierigkeiten und wir wissen, dass die Entstehungsweise des Glaucoms auch heute noch strittig ist. Die anatomischen Beweise der descendierenden Entzündung sind unzweifelhaft. Aber der anatomische Befund der Strangulation fehlt noch immer — obschon derselbe als entscheidendes Moment

für das Vorkommen der anderen Formen eine Rolle spielen könnte. Nun wollen wir sehen, inwiefern es durch unsere eigenen Untersuchungen gelungen ist, etwas zur Lösung der aufgeworfenen Frage beizutragen.

1. J. P., ein 19jähriger Mann, starb am 5. December 1895 auf der Klinik des Prof. Kétly. Die enucleierten Bulbi mit ihren 5 Millimeter langen Sehnervenstümpfen war Prof. Genersich so gütig mir behufs Untersuchung zu überlassen.

Die neuropathologischen Details des Falles hat unter dem Titel „Eine Erkrankung des Kleinhirns an der Hand eines Obductionsbefundes" Herr Julius Donath in Nr. 20 des „Orvosi Hetilap" vom Jahre 1896 ausführlich mitgetheilt.

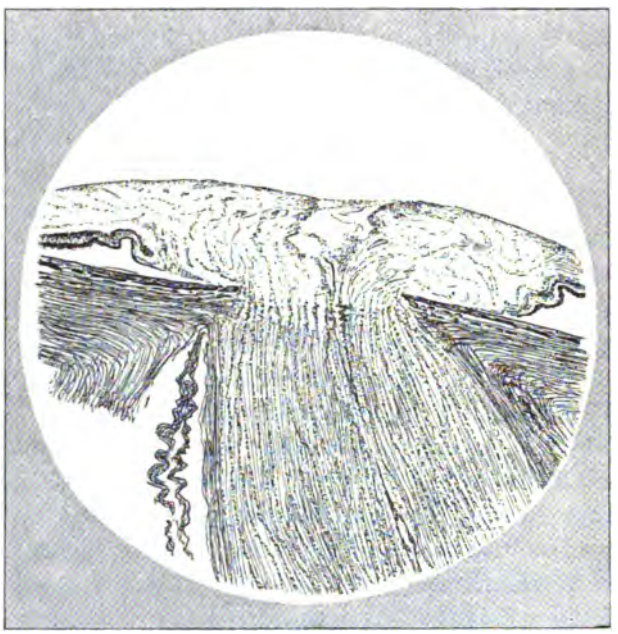

Fig. 1.

Der Kranke datiert seine Erkrankung seit dem Jahre 1893. — Bei der am 22. Mai 1895 vom Collegen Michael Mohr vorgenommenen Untersuchung, war der Visus des Patienten = $^5/_7$, der Nahepunkt = 120 *mm*. Pupillen mittelweit, auf Licht gut reagierend, Augenhintergrund beiderseits normal. Ebenso gesund war der Fundus bei der Aufnahme auf die Klinik des Prof. v. Kétly am 3. August; aber bereits am 26. October traten die Bilder einer „hämorrhagischen Papillitis" auf. Die zu Lebzeiten gestellte Diagnose rechtfertigte die von Prof. Genersich am 11. December vorgenommene Obduction insofern, als bei derselben eine Geschwulst im Kleinhirn constatiert wurde. Der Sectionsbefund lautet:

Sarcoma medullare in verme cum devastatione eiusdem fere totali et hydrocephalo chronico interno et compressione cerebri, corporis quadrigemini et absorptione laminae vitreae cranii, atrophia nervorum opticorum, oculomotoriorum, trochlearium. Hyperaemia renum et hepatis.

Die Augäpfel bekam ich nach Behandlung mit Formol in absolutem Alkohol; nach der gewöhnlichen Einbettung in Celloidin arbeitete ich sowohl diese, als auch die folgenden Fälle im Laboratorium der Universitäts-Augenklinik auf.

Wie die Präparate, sowie die durch meinen Freund, dem klinischen Assistenten Kornél Scholtz, angefertigten photographischen Aufnahmen zeigen, ragt die Papilla nervi optici 1 *mm* vor; die Retina ist gefaltet,

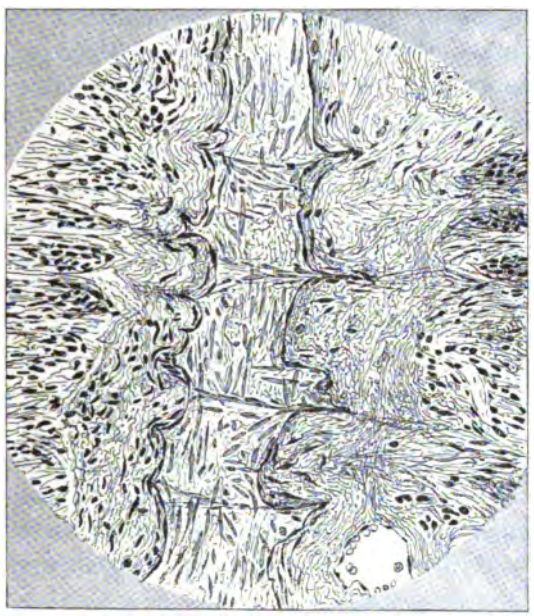

Fig. 2.

zwischen den auseinander gedrängten Nervenfasern ist im Verlaufe der, Gefässe eine geringgradige, kleinzellige Infiltration vorhanden; die physiologische Excavation wird von einem lockeren zellarmen Gewebe ausgefüllt, und weder im Sehnerven, noch in dessen Hüllen sind ausgeprägte Entzündungserscheinungen zu sehen; aber am Centralgefäss ist eine ausserordentlich charakteristische und bisher meines Wissens noch nicht beschriebene Veränderung sichtbar. Die Gefässwandung zeigt nämlich im Niveau der Lamina cribrosa 4—5 Hervorragungen, welche gegen die Gefässlichtung sich vorwölben und diese werden von den Einsenkungen, die den Fasern der Lamina cribrosa entsprechen, unterbrochen. (Fig. 1 und 2.)

Dieser Befund liefert den absoluten Beweis für die bisher gerade auf anatomischem Wege noch nicht bewiesene Thatsache, dass bei wohlausgeprägtem Oedem eine Gefässstrangulation zugegen ist.

Aus diesem Umstande, aus dem Mangel der Entzündungserscheinungen, sowie der Entstehung der Papillitis noch intra vitam können wir mit Recht folgern, dass wir es im gegebenen Falle mit einer infolge intracranieller Drucksteigerung entstandenen, einfachen Stauungspapille zu thun haben.

Der Sitz der Geschwulst im Kleinhirn, der Widerstand des Tentorium cerebelli, die Behinderung der Communication der Gehirnventrikel und der Druck auf die Vena magna Galeni trugen dazu bei, dass der intracranielle Druck einen solchen Grad erreichte, welcher genügte, um an der Sehnervenpapille eine Stauung hervorzurufen. Das in der Umgebung der Lamina cribrosa entstandene Oedem, deren strangulierende Wirkung gewissermassen als Multiplicator wirkt, ist nach dem anatomischen Befunde nicht weiter zweifelhaft. —

2. Die Augen von I. H., eines 16jährigen Knaben, konnte ich am 28. Juni 1897 untersuchen. Seine Sehschärfe betrug $^5/_{15}$, am Fundus beiderseits knopfartig hervorragende mit Exsudat und Hämorrhagien bedeckte Papillen. Patient starb am 27. Juli auf der Klinik des Prof. v. Korányi.

Die Section bestätigte die Diagnose auf „Tumor cerebelli“ insofern, als im Vermis superior ein nussgrosser, solitärer Tuberkel vorhanden war.

Herr Prof. Pertik war so freundlich, mir ein Auge zur Untersuchung zu überlassen.

Der gute Visus, das Bild der Papillitis, sprachen für einen kurzen Bestand der Veränderung; und in der That sind die Fasern des Opticus, wie dies die nach Weigert gefärbten Präparate zeigen, vollkommen normal; aber die Perineuritis sprach für den inflammatorischen Ursprung der Papillitis.

Der tuberculöse Charakter der Geschwulst motiviert einerseits den inflammatorischen Ursprung der Papillitis, ihr Sitz im Cerebellum anderseits die frühe Entwickelung derselben.

3. A. Z., 41jähriger Mann, wurde am 10. April 1894 auf die interne Klinik des Prof. v. Kétly aufgenommen. Sein Visus begann an beiden Augen im Jahre 1891 sich zu verschlechtern. Mit dem rechten Auge vermuthet er Handbewegungen, mit dem linken zählt er vorgehaltene Finger. An beiden Seiten bestand eine zur Atrophie neigende Papillitis. Die Section ergab einen hühnereigrossen Tumor cerebelli, welcher den grössten Theil des Kleinhirns zerstört hatte. Diese Angaben verdanke ich Herrn Prof. Jendrássik; die Ueberlassung der Augen Herrn Prof. Pertik.

Die Papillen prominieren beiläufig auf 1 *mm* und bestehen aus einem

dicht infiltrierten, bindegewebigen Gerüst, die Wandung der centralen Gefässe ist in hohem Grade verdickt; die Scheiden des Sehnerven mit einem Exsudate gefüllt, dickwandig; das bindegewebige Gerüst des Nerven bedeutend hypertrophiert; der Nerv selbst enthält, wie dies aus den Präparaten und Photographien ersichtlich ist, nicht eine einzige gesunde Nervenfaser.

Im gegebenen Falle prävaliert daher die Perineuritis, Neuritis interstitialis und die secundäre Atrophie.

Ob aber die Entzündungserscheinungen primäre waren, oder aber nur aus dem Oedem erstanden, kann im gegebenen Falle, da die Papillitis schon drei Jahre oder noch länger bestanden hat, niemand entscheiden. Dieser Fall illustriert zur Genüge, dass man nicht gewaltsam generalisieren darf! Liegt es doch in der Natur der Sache, dass in den meisten Fällen die Sehnerven erst in einem so vorgerückten Stadium zur anatomischen Untersuchung gelangen.

In dem ersten dieser drei Fälle prävaliert demnach das Oedem mit Gefässtrangulation, die Infiltration ist gering und erstreckt sich nicht auf die Retina und Chorioidea.

Im zweiten Falle spielt das Oedem eine geringere Rolle; die Entzündungserscheinungen treten in den Vordergrund, aber die Nervenfasern scheinen noch intact zu sein.

Im dritten Falle sehen wir die Erscheinungen der Perineuritis und Neuritis interstitialis mit secundärer Atrophie.

Diese Befunde unterstützen hinlänglich meine Auffassung, dass man die Papillitiden im Gefolge von Gehirntumoren in zwei Gruppen theilen muss, und zwar in die Stauungsformen und in die entzündlichen Formen.

Wenn wir nun diese dualistische Erklärung der Pathogenese der Papillitis verwerten wollen, so ist die erste Frage, welche wir beantworten müssen immer die, im gegebenen Falle, welche Form liegt vor?

Der Natur der Sache nach scheint es von vorneherein wahrscheinlich, dass die Stauungsform das Resultat der eigentlichen Neoplasmen ist; während die inflammatorische eher im Gefolge von Tuberkeln und Gummen vorkommt; denn Rochon-Duvigneaud hat Recht, wenn er sich auf die Analogie der intraocularen Geschwülste beruft. Das Sarcom der Uvea z. B. kann sich ohne Irritation entwickeln und auf der Iris können sogar die Spuren der Entzündung fehlen, während beim Tuberkel und Gumma ausgeprägte Erscheinungen von Iritis und Chorioiditis zum Vorschein kommen. Das nämliche könnte auch von den intracraniellen Tumoren gelten. Aber damit wir den Vergleich noch weiter spinnen, dürfen wir nicht vergessen, dass mit der Zeit das Sarcom zu secundärem Glaucom und in Verbindung damit gewiss zu inflammatorischen Veränderungen führt.

Ebenso ist es mit den Fällen von Hirntumoren bestellt. Wenn man alles in Betracht zieht, wird es verständlich, warum in dem Falle Benedikts, der im Pons sitzende kleine Tuberkel zu einer riesigen Papillitis führte, während Gliome, wie ich dies aus der Krankengeschichte eines auf der Klinik des Prof. v. Korányi verstorbenen Kranken, und auch aus meiner eigenen Erfahrung weiss, sogar bis zu Faustgrösse heranwachsen können und erst einige Tage vor dem Tode die Erscheinungen der Stauungspapille hervorrufen.

Wenn man bedenkt, dass der Tuberkel 32% der Hirntumoren beträgt (Star), so können wir uns nicht wundern, dass man die Erscheinungen der Perineuritis und Neuritis in der Leiche so oft fand.

Es handelt sich nun darum, zu entscheiden, inwiefern das Bild des Augenhintergrundes dieser beiden Formen sich voneinander unterscheidet? Und da muss ich nun sagen, dass die durchscheinende Papille, ihr leichtes Hervorragen, die überaus erweiterten Venen für die ödematöse Form sprechen, während das Eingebettetsein der Gefässe in ein opaques Exsudat und das Uebergreifen der Veränderung über den Bereich der Papille hinaus Characteristica der entzündlichen Form sind. Nur sind diese Differenzen ausschliesslich im Initialstadium zu unterscheiden, wie ja auch die anatomischen Befunde nur im Beginne charakteristische Unterschiede zeigen. Bei dieser Gelegenheit kommt uns auch die functionelle Untersuchung insofern zu Hilfe, als ein guter Visus für die ödematöse Form, ein sehr früh gesunkener Visus mehr für die inflammatorische Form spricht.

In Fällen, wo schon seit Monaten Papillitis besteht, kann, wenn sie bereits zur Atrophie neigt, die ursprüngliche Form nicht mehr mit Sicherheit erkannt werden.

Schliesslich bildet eine nicht weniger wichtige Frage, inwiefern die Papillitis auf den Sitz einer Geschwulst oder einer sonstigen Affection hinweist? In dieser Beziehung müssen wir gestehen, dass wir heutzutage noch nahezu ganz auf die Begleiterscheinungen angewiesen sind, weil Geschwülste an den verschiedensten Stellen der Schädelhöhle eine Papillitis verursachen können. Soviel ist indes sicher, dass die Geschwülste des Cerebellums überaus oft Veränderungen an der Sehnervenpapille verursachen. Ich habe bereits früher erwähnt, dass dem Widerstande des Tentorium cerebelli und der früheren Entwickelung des Hydrocephalus acutus in dieser Beziehung eine bedeutende Rolle zukommt. In den Gehirnhemisphären ist nämlich mehr Raum zur Ausbreitung vorhanden; an der Gehirnbasis aber kann ein frühzeitiger Verschluss der Nervenscheiden, sowie der Communication des intermeningealen Raumes erfolgen. Edmunds und Lewfords Statistik unterstützt thatsächlich diese Voraussetzung.

Wenn wir nun auf Grund dessen fragen, ob eine Trepanation im Interesse der Papillitis berechtigt sei, und wenn ja, in welchem Falle dieselbe indiciert sei, so muss ich darauf antworten, dass die soeben skizzierten Formen der Pathogenese der Papillitis ganz bestimmt die Indication für einen chirurgischen Eingriff ergeben.

Dass die Herabsetzung des intracraniellen Druckes die Stauungsform zum Stillstand bringen kann, braucht nicht besonders erwähnt zu werden; aber sie kann auch auf jene inflammatorischen Ursprungs von guter Wirkung sein; so wie die vorgenommene Laparatomie in Fällen von tuberculöser Peritonitis auch günstig wirkt.

Aber noch lauter sprechen die bereits bisher erreichten Erfolge für die Trepanation.

Hat doch schon auch das grosses Aufsehen erregt, dass die Papillitis nach Entfernung der Gehirngeschwulst heilte; seitdem wir aber auch von solchen Fällen Kenntnis haben, in welchen die Gehirngeschwulst nicht entfernt oder aufgefunden werden konnte, und die Papillitis doch heilte: ist die Vermehrung der Indicationen für die palliative Trepanation sehr begründet.

Je gefahrloser sich mit dem Fortschritte der Gehirnchirurgie dieser Eingriff gestaltet, je mehr wir uns überzeugen, dass die palliative Trepanation die späteren, curativen Eingriffe erleichtert, umso berechtigter ist die im Interesse der Papillitis vorgenommene Frühtrepanation. Selbstverständlich können wir, wenn die Papillitis bereits zur Degeneration der Nervenfasern geführt hat, von der Operation keinen Erfolg mehr erwarten. Ausser den Fällen von Horsley, Hahn, Albertoni und Brigatti, Bruns, Thilling und Seydel, in welchen die Papillitis, nach der Trepanation, die aus verschiedenen Ursachen vorgenommen wurde, heilte, sind besonders die von James Taylor mittgetheilten 9 Operationen lehrreich. Dreimal heilte die Papillitis nach Entfernung der Gehirngeschwulst, dreimal entfernte man die Geschwulst nicht und trotzdem bildete sich die Stauungspapille zweimal vollständig, einmal zum grössten Theil zurück. Unter den erwähnten drei Fällen recidivierte die operativ entfernte Geschwulst zweimal, die geheilte Papillitis kehrte aber nicht wieder; in einem andern Fall führte die Drainierung einer Cyste zur Heilung der Papillitis. Diese Thatsachen muntern unstreitig auf und wenn wir ausserdem wissen, dass von den sechs palliativen Trepanationen Horsleys kein einziger mit Tod endete, so genügen diese Angaben vollkommen, um in Fällen von ausgesprochener Papillitis nach zwei bis dreimonatlicher erfolgloser medicamentöser Behandlung den operativen Eingriff anzurathen.

Wer würde noch vor 10 Jahren geglaubt haben, dass die ophthalmoskopische Untersuchung eine Indication zur Trepanierung des Schädels

liefern könnte? Heute können wir bereits auf Grund von Thatsachen deren Berechtigung discutieren.

Dieses Resultat ist zweifellos die Frucht der intensiven Thätigkeit

Fig. 3.

Fig. 4.

in einzelnen Zweigen der ärztlichen Wissenschaft; vor allem aber der Zusammenwirkung der Vertreter dieser Fächer zu verdanken. Denn die Wissenschaft ist einzig und untheilbar; diese Einheit birgt den Keim des Fortschrittes in sich und beschützt uns vor unbedachten Schritten. — Eine Disciplin eröffnet der anderen einen neuen Wirkungskreis und eine setzt allzukühnen Unternehmen der anderen einen Damm entgegen.

* * *

Anhang.*)

Seitdem habe ich meine Untersuchungen fortgesetzt und halte meine vor Jahren ausgesprochene Ansicht aufrecht, dass die echten Neoplasmen durch Strangulation, dass Gumma und der Tuberkel aber durch Weiter-

Fig. 5.

greifen der Entzündung die Papillitis verursachen. Fig. 3 und 4 beziehen sich auf Fälle von Papillitis im Gefolge von Cholesteatoma thal. optic. d. und Glioma subst. alb. lob. front d. Aehnliches Bild zeigt Fig. 5: Papillitis im Gefolge von Sarcom der Orbita.

*) Adatok a látóideg pathologiájához. Orvosi Hetilap. Szemészet. 1898. 2. sz.

Die Geschwülste der Hornhaut.[1])

Von *Dr. Fridolin von Blaskovics*, Assistenten der Universitäts-Augenklinik zu Budapest.

Unsere Kenntnisse über die Neubildungen der Hornhaut sind noch sehr lückenhaft. Die einzelnen Beobachtungen finden wir in der Literatur zerstreut, während die grösseren zusammenfassenden Werke denselben bloss kurze Abschnitte widmen. Die alten Handbücher können uns begreiflicherweise kein erschöpfendes Bild dieses Gegenstandes bieten, weil die meisten einschlägigen Beobachtungen der neueren Zeit entstammen, entsprechend der Würdigung, die die Kliniker der Histologie in immer wachsendem Maasse angedeihen lassen. Auch in den neueren Monographien über die Geschwülste des Auges wird dieser Theil am meisten vernachlässigt. In den modernen Handbüchern hingegen vermissen wir sowohl die vollständige Aufarbeitung der Literatur, als auch die nöthige Kritik bei der Gruppierung der Fälle. Als Beispiel will ich nur das ausgezeichnete Handbuch von Panas[2]) erwähnen, wo wir eine beträchtliche Anzahl von Beobachtungen finden, jedoch ohne jedes System einfach aneinander gereiht; dann das grosse Sammelwerk von Lubarsch und Ostertag,[3]) in welchem Axenfeld die Histologie der Geschwülste des Auges zusammenstellte. In dieser Arbeit finden wir mehr, aber gerade über die Neubildungen der Hornhaut wieder nur wenig und dieses Wenige ist mit den Geschwülsten der Bindehaut und der Augenlider gemeinsam behandelt, so dass eine klare Uebersicht über unseren Gegenstand kaum zu gewinnen ist.

Ich hielt es daher nicht für überflüssig, im Anschlusse an die detaillierte Beschreibung eines an der Universitäts-Augenklinik beobachteten Falles von Granuloma corneae und nach Durchforschung der gesammten, mir zur Verfügung stehenden Literatur, alle auf die Neubildungen der

---

[1]) A cornea daganatai. Irta Blaskovics Fridolin dr. szemklinikai tanársegéd. Orvosi Hetilap. Szemészet. 1897. Jubilaeumi szám.

[2]) Panas. Traité des maladies des yeux. 1894.

[3]) Ergebnisse der spec. path. Morphologie und Physiologie der Sinnesorgane. Herausgeber: Lubarsch und Ostertag. 1896.

Hornhaut bezüglichen Publicationen zu sammeln und eine möglichst vollständige Zusammenfassung unserer Kenntnisse über diesen Gegenstand zu geben.

Bei der grossen Seltenheit des Hornhautgranuloms (wir finden im ganzen bei zwei Fällen ausführlichere Notizen) kann jeder Fall zur Klärung unserer Kenntnisse beitragen.

* * *

Der an der Augenklinik beobachtete Fall.

Frau Z. R., 25 Jahre alt, die am 4. December 1894 auf unserer Klinik erschien, gibt an, dass sie schon seit ihrer Kindheit an recidivierenden, mit starker Lichtscheu einhergehenden Augenentzündungen gelitten habe. Im Alter von 8 Jahren erlitt sie eine Verletzung des rechten Auges, wonach ein grosser weisser Fleck in der Mitte der Hornhaut zurückblieb. Vor vier Jahren bemerkte sie im Centrum des letzteren einen rothen Fleck von der Ausdehnung einer kleinen Linse, der seither continuierlich wächst.

Status präsens. Das rechte obere Augenlid ist vorgewölbt, der Lidschluss ist etwas erschwert. Die Lidbindehaut ist geschwellt, injiciert; in der Bindehaut des Augapfels ziehen dicke, geschlängelte Gefässe zum Hornhautrande. Den grössten Theil der Hornhaut nimmt eine Geschwulst ein, deren Durchmesser 10—11 *mm* beträgt. Dieselbe ist auf 1 *mm* prominent, blass gelblichroth, convex, glatt, leicht höckerig, gegen die Basis etwas abfallend, gut begrenzt und von weicher Consistenz; ihre Ränder sind ringsum mindestens 1 *mm* vom limbus entfernt. Die erwähnten Bindehautgefässe kann man bis zur Basis der Geschwulst verfolgen. Durch die Randpartien der Hornhaut scheint die Iris durch. Die übrigen, tieferen Theile des Auges sind unsichtbar. Quantitative Lichtempfindung auf 3 *m*, Projection eingeengt. — Die Bindehaut des linken Auges ist blass, an der Hornhaut mehrere oberflächliche, glänzende Trübungen. M. 5·0 D. v = $^5/_{15}$.

Nach diesem Befunde stellen wir die Wahrscheinlichkeitsdiagnose auf einen Tumor der Hornhaut, da das Vorhandensein der Lichtempfindung die Existenz einer durchgebrochenen intraoculären Geschwulst auszuschliessen gestattete. Eine aus einem grösseren Iris prolaps hervoreggangene Granulationswucherung war zwar nicht ausgeschlossen, jedoch in Anbetracht der Anamnese weniger wahrscheinlich. Um uns über die Natur der Geschwulst Gewissheit zu verschaffen, empfahlen wir behufs histologischer Untersuchung die Excision eines kleinen Theiles derselben. Die Kranke bat jedoch aus kosmetischen Gründen um Entfernung des Augapfels, die wir am 8. December unter Cocain-Anästhesie auch aus-

führten. Der Heilungsverlauf war normal, so dass die Kranke die Klinik am 14. December mit blasser Conjunctiva verliess.

Anatomischer Befund. Der sagittale Durchmesser des enucleierten Augapfels sammt der Geschwulst beträgt 26 *mm*, wovon 1 *mm* auf die letztere entfällt; senkrechter und Querdurchmesser $23^1/_2$ *mm*. Der Augapfel wurde der histologischen Untersuchung unterzogen. An demselben sind, abgesehen von dem Befunde an der Bindehaut und Cornea, bloss die der geringgradigen Myopie entsprechenden Veränderungen zu sehen. Die Untersuchung der Geschwulst auf Tuberkelbacillen und Coccen wurde an zahlreichen Schnitten wiederholt, ergab jedoch ein negatives Resultat.

Fig. 1. Granuloma corneae.
Schnitt aus der temporalen Hälfte der Geschwulst. (Reich. Obj. I. A. Oc. 1.)

Das Epithel der Conjunctiva bulbi ist verdickt, besonders in der Nähe des Limbus. Die oberflächlichen Epithelzellen zeigen hydropische Degeneration. Im subconjunctivalen Bindegewebe ziehen zahlreiche erweiterte und dickwandige Blutgefässe gegen den Hornhautrand; dabei sind viele ausgewanderte weisse Blutkörperchen zu sehen, besonders rings um die Blutgefässe.

Die oberflächlichen Schichten der Hornhaut fehlen insbesondere im mittleren Drittel der Cornea, wo der Dickendurchmesser derselben auf die Hälfte reduciert ist. Die tieferen Schichten der Hornhaut zeigen keine andere Veränderung, als höchstens einen lockeren Zusammenhang der Lamellen untereinander. Die Descemet'sche Membran sowie das En-

dothel sind vollkommen erhalten. Der gegen die Geschwulst gerichtete Theil der Hornhaut ist reichlich mit Rundzellen infiltriert. Zahlreiche Blutgefässe ziehen von der Bindehaut auf die Oberfläche der Hornhaut, in deren Wänden und um dieselben herum die zellige Infiltration am dichtesten ist. Die Bowmann'sche Membran fehlt in der ganzen Ausdehnung der Geschwulst. Von der Bindehaut zieht das verdickte Epithel über die Cornea bis zur Basis der Geschwulst. Hier verdünnt sich das Epithel plötzlich und es ziehen bloss 1—2 Epithelschichten über die Geschwulst und auch diese sind an mehreren Stellen unterbrochen; die Epithelzellen sind hier platt.

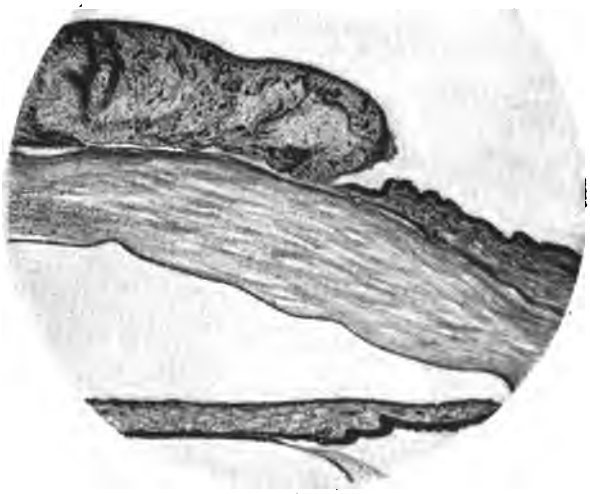

Fig. 2. Granuloma corneae.
Schnitt aus der nasalen Hälfte der Geschwulst. (Reich. Obj. I. A. Oc. 1.)

Die Geschwulst ist an allen Schnitten von einem mindestens 1 *mm* breiten Cornealrand umgeben; die Blutgefässe, die unter dessen Epithel und in den oberflächlichen Schichten verlaufen, dringen in die Geschwulst ein und bilden da ein reiches Gefässnetz. In den Wandungen der verdickten Gefässe sowie in deren Umgebung sehen wir zahlreiche, dicht gruppierte Rundzellen. Die Geschwulst wird, hauptsächlich in der Richtung von der Basis gegen die Peripherie, von einzelnen Bindegewebszügen und Capillaren durchsetzt, die ein ziemlich weitmaschiges Netz bilden. In den Zwischenräumen dieses Netzes finden wir in eine homogene Grundsubstanz eingebettete kleine Rundzellen, deren Kerne stellenweise in Theilung begriffen sind. Die Anordnung der Rundzellen ist keine gleich-

mässige. In der Umgebung der Blutgefässe, sowie an der Oberfläche der Geschwulst sind sie am zahlreichsten.

Aus dem Geschilderten ist zu ersehen, dass in unserem Falle ein typisches, auf die Hornhaut beschränktes Granulom vorlag, welches sich an der Oberfläche der Hornhaut, die an einzelnen Stellen bis zur halben Dicke zerstört war, entwickelt hatte.

Die Erklärung der Entstehung dieses Neugebildes ist nicht ganz leicht. Die Anamnese sowie der Zustand des anderen Auges deuten darauf hin, dass bei der Kranken phlyctaenulöse Affectionen vorangegangen waren. Die Kranke erwähnt auch ein Trauma, welches ein Hornhaut-

Fig. 3. Granuloma corneae.
Theil aus dem Rande der Geschwulst. (Reich. Obj. III. Oc. 1.)

geschwür verursacht haben konnte. Dass ein solches thatsächlich vorhanden war, beweist das Fehlen der Bowmann'schen Membran, sowie der vorderen Cornealschichten. Die Lösung der Frage nach der Aetiologie dieses Granuloms wäre leicht, wenn wir annehmen könnten, dass es im Reparationsstadium des Geschwürs entstanden sei, sowie die Wundgranulationen im allgemeinen, welche keine Tendenz zur Vernarbung zeigen. Dies geht jedoch nicht an, da die Geschwulstbildung 13 Jahre nach der Entstehung des Geschwüres begann.

Die bakteriologische Untersuchung bot keinen Anhaltspunkt für die Erklärung des Falles. Es bleibt daher keine andere Annahme übrig, als dass das Granulom aus einer nachträglichen pannösen Eruption hervor-

gegangen ist. Ob es aus dem Pannus selbst entstanden ist, etwa durch eine circumscripte übermässige Anhäufung von Rundzellen oder aus einem eventuellen pannösen Geschwüre, können wir unter den gegebenen Verhältnissen nicht entscheiden.

* * *

In der Literatur finden wir nur wenige Beobachtungen über corneale Geschwülste verzeichnet. Wir verstehen darunter Mittheilungen über Neubildungen, die von der Hornhaut selbst ihren Ausgang nehmen, da die Geschwülste, die sich von den Nachbargeweben auf die Hornhaut aus-

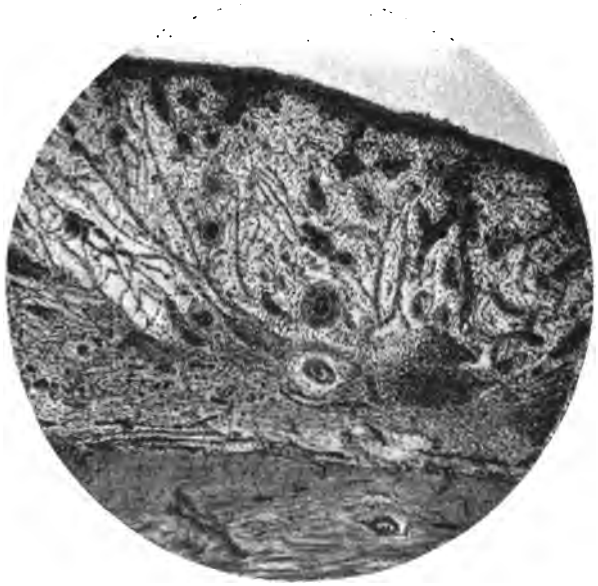

Fig. 4. Granuloma corneae.
Theil aus der Mitte der Geschwulst. (Reich. Obj. III. Oc. 1.)

breiten, nicht zu den grossen Seltenheiten gehören und darüber viele ausführliche Publicationen erschienen sind.

Es ist klar, dass wir unter „Geschwülsten der Hornhaut" im engeren Sinne bloss die ersteren — die sogenannten primären — verstehen können und meine Mittheilung wird sich hauptsächlich auf diese beschränken. Auf die Neubildungen, welche auf die Hornhaut übergreifen, werde ich nicht näher eingehen, sondern nur dieselben der Vollständigkeit halber erwähnen.

Am häufigsten breiten sich die Geschwülste der Bindehaut auf die Cornea aus. Hierher gehören das Papillom, das Sarkom, das Epitheliom und das Dermoid. Diese Geschwülste gehen meistens vom Limbus Con-

junctivae aus, nicht selten jedoch nehmen sie in der bulbären Bindehaut, in einiger Entfernung vom Limbus, ihren Ursprung. Es scheint, dass diese Geschwülste sich auf der Hornhaut leichter ausbreiten als auf der Bindehaut, so dass sie sehr häufig auf der ersteren einen grösseren Flächenraum einnehmen. Diesem Umstande ist es zuzuschreiben, dass so viele Geschwülste conjunctivalen Ursprunges als corneale Neubildungen beschrieben werden.

Auch die intraoculären Geschwülste können sich auf die Cornea ausbreiten, wenn sie die Hüllen des Augapfels durchbrechen, z. B. das Netzhautgliom und das Sarcoma uveae. Die Durchbruchstelle ist selten die Hornhaut selbst, sondern regelmässig ein Blutgefäss oder Nerv, der durch die Sclera hindurch verläuft. Die längs diesen durchdringende Geschwulst gelangt am ehesten dann auf die Hornhaut, wenn die Durchbruchstelle sich in der Nähe derselben, in der Gegend des Limbus befindet. Die an der Oberfläche rasch wuchernde Neubildung kann einen beträchtlichen Theil der Hornhaut und Sclera bedecken, ohne dass diese Häute selbst eine merkliche Veränderung zeigen müssen, so dass uns eine Geschwulst epibulbären Ursprungs, die sich von der Bindehaut auf die Cornea ausbreitete, vorgetäuscht werden kann.[1])

Während die auf die Hornhaut übergreifenden Neubildungen ziemlich häufig zur Beobachtung gelangen, gehören die primären Neubildungen der Hornhaut zu den grössten Seltenheiten. Und auch von diesen ist der grösste Theil offenbar entzündlichen Ursprungs, so dass viele Autoren die Existenz cornealer Neubildungen im engeren Sinne überhaupt leugnen.

Die im Folgenden angeführten Beobachtungen umfassen nicht bloss die eigentlichen Neubildungen, sondern auch die Geschwülste im weiteren Sinne, beziehungsweise die Hyperplasien entzündlichen Ursprungs. Natürlich habe ich bloss jene Fälle aufgenommen, bei welchen die Geschwulst keinen Zusammenhang mit dem Limbus Conjunctivae aufwies. Es ist wohl wahr, dass auch die Ausbreitung einer Geschwulst von der Hornhaut auf die Bindehaut möglich ist (wofür wir übrigens ein Beispiel anführen werden); aber bei der unverhältnismässig grösseren Häufigkeit des entgegengesetzten Verhaltens, können wir diese Fälle nicht als corneale Geschwülste verwerten, wenn sie auch von den bezüglichen Autoren dafür gehalten wurden.

[1]) Ein schönes Beispiel hiefür ist der an unserer Klinik beobachtete und von Emil von Grósz beschriebene Fall (Szemészet 1895, Nr. 5), in welchem eine nussgrosse Geschwulst der Conjunctiva und zwei Drittheilen der Hornhaut aufsass. Den intraoculären Ursprung verrieth bloss der vollständige Mangel der Lichtempfindung. Bei Durchschneidung des Augapfels sah man eine Geschwulst, welche den Bulbus ganz ausfüllte; die Sclera zeigte makroskopisch keine Veränderung. Bei der mikroskopischen Untersuchung war die Durchbruchstelle längs der vorderen ciliaren Gefässe zu erkennen.

I. Granuloma.

Ein auf der Cornea sitzendes Granulom finden wir im Atlas von Pagenstecher und Gent.[1]) Aus dem kurzen erklärenden Texte erfahren wir bloss, dass die Geschwulst linsengross war und in der Mitte der Hornhaut sass. Dieselbe besteht aus radial verlaufenden, an der Peripherie anastomisierenden Blutgefässen, der Hauptmasse nach aber aus kleinen, Rundzellen. Das Gerüst der Geschwulst ist nicht zu sehen.

E. Bock[2]) beschreibt 92 Fälle von Keratitis parenchymatosa, bei welchen er zweimal eine Granulombildung auf der Hornhaut beobachtete. Diese Granulome bildeten sich langsam zurück und hinterliessen eine dichte Trübung. Derselbe Autor gibt in einem späteren Artikel[3]) die ausführlichere Beschreibung eines neueren, von ihm beobachteten Falles. Der 13jährige Kranke überstand an seinem rechten Auge eine parenchymatöse Keratitis, sein linkes Auge ist seit zwei Monaten entzündet, die Geschwulst entwickelt sich seit vier Wochen. Lues congenita; in der Mitte der trüben, oberflächlich gestichelten, parenchymatös injicierten Hornhaut sass eine Geschwulst von 3 *mm* Durchmesser, die im Laufe von zwei Wochen bis zu Erbsengrösse wuchs und sich an ihrer Basis einschnürte. Die abgetragene Geschwulst zeigte unter dem Mikroskope das Bild einer Wundgranulation, rothe Blutkörperchen waren jedoch nicht vorhanden (?). Der Stiel der Geschwulst war mit einschichtigem Epithel bedeckt; in demselben waren auch vereinzelte Spindelzellen zu sehen. Nach der Ansicht des Autors entstand die Geschwulst durch übermässige Anhäufung von Lymphzellen an einer umschriebenen Stelle und konnte nach Durchbrechung der davor liegenden Lamellen ungehindert weiter wachsen.

Raabe[4]) beschreibt die Entstehung eines Granuloms nach Hypopionkeratitis, die sehr energisch mittelst Chlorwasser und Pyoktanineinstäubungen behandelt worden war. An der Stelle des Geschwüres entwickelte sich auf der Hornhaut eine pilztörmige, rosenfarbige Geschwulst.

Die pilzförmige Geschwulst erwies sich unter dem Mikroskope als gewöhnlicher, gefässreicher Granulationsknopf.

Auf Grund der angeführten Fälle und des an unserer Klinik beobachteten Falles, können wir sagen, dass die Granulome, welche auf der Bindehaut so häufig sind, auf der Hornhaut sich nur ausnahmsweise entwickeln.

---

[1]) Atlas der pathologischen Anatomie des Augapfels 1875. XII., 1., 2.

[2]) Ueber Uveitis anterior. Allg. Wiener medic. Zeitung 1883. Nr. 40—43.

[3]) E. Bock. Allgemeine Wiener medic. Zeitung 1892. Nr. 22.

[4]) Beiträge z. path. Anatomie d. äusseren Augenerkrankungen. Inaug. Dissert. Marburg 1893.

Ihre Entstehung kann nach Art der gewöhnlichen Wundgranulationen vor sich gehen; sie können sich jedoch auch zu solchen Entzündungen der Cornea gesellen, wo bei Vascularisierung der Hornhaut an einer umschriebenen Stelle eine sehr reichliche Auswanderung von weissen Blutkörperchen stattfindet. Eine spontane Rückbildung ist möglich; nach operativer Entfernung heilten die bisherigen Fälle anstandslos.

II. Fibrom, Fibromyxom, Fibroma lipomatodes.

Die meisten Mittheilungen über Geschwülste der Hornhaut (8) beziehen sich auf das Fibrom. In zwei Fällen gieng der Geschwulstbildung keine Entzündung voran.

1. Im Falle Falchis[1]) entwickelte sich am linken Auge eines 28jährigen Mannes innerhalb 9—10 Jahren eine Geschwulst, über linsengross, senkrecht oval, blassrosafärbig, dabei von glatter Oberfläche, zu der von der Bindehaut zahlreiche Gefässe zogen. Die Geschwulst sass excentrisch auf der etwas trüben und ectatischen Cornea, doch blieb zwischen ihr und der Conjunctiva ein Hornhautstreifen. Unter dem Mikroskope sah man mehrschichtiges, schleimig entartetes Epithel, darunter Bindegewebsfasern, die in der Nähe der Oberfläche horizontal, in der Tiefe hingegen radial angeordnet waren; zwischen denselben spindelförmige Zellen und wenig Blutgefässe.

2. Benson[2]) beschreibt eine im Laufe von drei Jahren ohne jede entzündliche Reizung entstandene Geschwulst. Dieselbe betraf ein 19jähr. Mädchen, sass in der Mitte der Cornea, war linsengross, weiss, von glatter Oberfläche und leukomartigem Aussehen. Unter dem Mikroskope fand er ein Gewebe, ähnlich den Fasern und Zellen der Hornhaut. Nach der operativen Entfernung recidivierte die Geschwulst.

In den folgenden drei Fällen gieng der Entwicklung des Fibroms eine Entzündung voran.

3. Quaglino und Guaita[3]) fanden bei einem 48jährigen marantischen Individuum im äusseren unteren Quadranten der Cornea eine maiskorngrosse, runde, glatte, feste, perlmutterweisse Geschwulst. Drei Monate nach der Abtragung war dieselbe recidiviert und hatte ihre frühere Grösse erreicht.

Die beiden abgetragenen Geschwülste besassen keine Blutgefässe und bestanden aus Bindegewebsfasern, ähnlich den Hornhautfibrillen, die sich einander kreuzten und aus spindelförmigen Zellen. An der Oberfläche

[1]) Fibroma della cornea. Atti della R. Acad. di medic. di Torino. VI. Band, Seite 99.

[2]) Fibroma of cornea. The Ophthalmic Review. 1887. Jan.

[3]) Annali di Ottalmologia. 1879. Heft 2.

mehrschichtiges Epithel; die Bowmann'sche Membran fehlte ganz. Wahrscheinlich war, dass die Geschwulst aus einem Hornhautgeschwür entstanden.

4. Im Falle von Story und Scott[1]) sass an der Hornhaut eines 20jährigen Mannes eine Geschwulst von 4 und 6 *mm* Durchmesser, gelblichweisser Farbe und dem Aussehen einer Fettgeschwulst. Am Auge war Trachom vorhanden, mit Pannus am Hornhautrande combiniert. Unter dem Mikroskope erwies sich die Geschwulst aus unregelmässigen Fasern zusammengesetzt.

5. Silex[2]) gibt die ausführliche Beschreibung eines aus Narbengewebe entstandenen Fibroms.

Am linken Auge eines 13jährigen Knaben war in dessen viertem Lebensjahre eine langwierige Entzündung abgelaufen, die zu Leukombildung führte. Bald darauf entstand eine kleine Geschwulst, die sehr langsam wuchs. In der Mitte der narbigen Hornhaut sass eine blasse, röthliche, glatte, nicht verschiebbare Geschwulst, deren Höhe 4 *mm* und deren Ausdehnung 8, beziehungsweise 4—5 *mm* beträgt. Unterhalb der Geschwulst befand sich eine adhärente Narbe; das Hornhautepithel war ringsum normal, die Bowmann'sche Membran erhalten. Das die Geschwulst deckende Epithel war schichtenreicher als gewöhnlich, sogar Epithelzapfen waren vorhanden. Die Geschwulst selbst bestand aus unregelmässig verlaufenden Bindegewebsbündeln mit dazwischenliegenden, als Leukocyten kenntlichen kleinen Rundzellen. In der Geschwulst waren wenig Blutgefässe zu finden. Der Bulbus wurde enucleiert.

Es folgen nun zwei Fälle, bei welchen das Gewebe des Fibroms eine myxomatöse Degeneration zeigte; auch diese waren entzündlichen Ursprungs.

6. Benson[3]) schreibt über eine Geschwulst, welche an einem schon lange glaucomatösen Auge eines Mannes in der Hornhautmitte entstand, und welche der Kranke auf eine Verletzung zurückführte. Die Geschwulst bestand aus Bindegewebselementen und wenig Blutgefässen.

7. Aus dem sehr detailliert mitgetheilten Falle Simons[4]) ist Folgendes hervorzuheben. In das rechte Auge des männlichen Kranken war vor $3^1/_2$ Jahren Kalk gespritzt, worauf ein schweres Hornhautgeschwür entstand, welches dreimal cauterisiert wurde; ausserdem wurde auf dem Auge eine Keratotomie vorgenommen. Beinahe die ganze Hornhaut vereiterte und vernarbte sodann, wegen den Schmerzen musste jedoch enucleiert werden.

---

[1]) The Ophthalmic Review. 1888. Juli.

[2]) Narbenfibrom der Cornea. Klin. Monatbl. für Augenhk. 1888. Seite 321.

[3]) Trans. of the Ophthalm. Soc. 1890. X. Seite 80.

[4]) Ein Fall von cornealen Neubildungen. Centralblatt für praktische Augenheilk. 1892. Juli.

Das Auge ist etwas gereizt, an der Cornea eine Geschwulst mit einem Durchmesser von 9 *mm*, weiss, dicht, an der Oberfläche glatt, die sich kegelförmig vordrängte und aussen beinahe bis an den Limbus reichte. Der obere Theil der Geschwulst war vascularisiert. Die histologische Untersuchung ergab eine normale Bindehaut und Sclera, die äusseren Schichten der Hornhaut waren infiltriert, die Bowmann'sche Membran zum Theile erhalten.

Die Geschwulst war von hypertrophiertem Epithel bedeckt, auch einzelne Epithelzapfen waren zu finden. Die Geschwulst bestand ihrer Hauptmasse nach aus Bindegewebsfasern; ausser zahlreichen spindelförmigen Zellen waren auch besonders um die Gefässe herum Rundzellen vorhanden. In der Mitte der Geschwulst sah man dichte Bindegewebsbündel; in ihrem äusseren Theile einzelne mit einer durchsichtigen Masse ausgefüllte Hohlräume, dagegen nur wenige Zellen und gar keine Blutgefässe. Im inneren Theile der Geschwulst waren Bindegewebsfibrillen kaum zu finden; hier fanden sich in einer homogenen Grundsubstanz spindel- und sternförmige Zellen, die zahlreiche Fortsätze aussendeten. Dieser Theil der Geschwulst war vascularisiert. Der Uebergang zwischen den beiden Theilen war ein allmählicher. An den übrigen Theilen der Hornhaut keine auffallendere Veränderung. An einer Stelle zeigte auch die Descemet'sche Membran einen Defect. Occlusio pupillae. — Es handelt sich daher um ein aus einer Narbenhyperplasie entstandenes Fibrom mit myxomatöser Degeneration. Der Autor erklärt die Degeneration durch Circulationsstörungen.

Nur nebenbei wollen wir den Fall Zirms[1]) erwähnen, in welchem sich an der Hornhaut eines sonst gesunden Mädchens eine entzündliche Zellwucherung zeigte, die auch der Autor für keine Neubildung hielt. Das abgetragene, linsengrosse, auf 1 *mm* prominente Gebilde bestand aus hyperplastischem Epithel mit hyaliner Degeneration und darunter liegendem Bindegewebe. Nach dem Autor war wahrscheinlich ein durch hyaline Degeneration verursachtes Oedem der Gewebe vorhanden; er hält also das Gebilde für das Resultat einer chronischen Entzündung.

8. Besondere Beachtung verdient hingegen der von Hirschberg[2]) unter dem Namen fibroma lipomatodes beschriebene Fall, weil wir es hier zweifellos mit einem wirklichen cornealen Neugebilde zu thun haben.

Zuerst hatte v. Graefe denselben Kranken in der Berliner medicinischen Gesellschaft vorgestellt. Der 30jährige Kranke litt seit seinem

---

[1]) Eine eigenthümliche oberflächliche Neubildung der Cornea. Archiv f. Ophthalm. 1891. III.

[2]) Ein Fall von Hornhauttumor nebst multiplen Hornhautgeschwülsten von gleicher Structur. Archiv f. Augen- u. Ohrenheilk. 1874. I.

achten Lebensjahre an Geschwülsten der Haut und der Augen, die seit der Demonstration durch v. Graefe an Zahl und Ausdehnung zugenommen haben. Die rechtseitige Geschwulst, welche sich rein auf die Hornhaut beschränkte, wurde von v. Graefe exstirpiert, recidivierte jedoch seither.

Bei der zweiten durch Hirschberg erfolgten Vorstellung sah man an der Haut, besonders in den Gelenksbeugen, zahlreiche Höcker, im Durchmesser von 8—12 *mm*, rothbraun, stellenweise confluierend, flach und von weicher Consistenz. Am rechten Auge sass eine höckrige, gelbe Geschwulst von Nussgrösse, welche die Hornhaut und einen Theil der Sclera bedeckte; an der linken Cornea oben zwei gelblichweisse, confluierende, unten mehrere kleine Geschwülstchen. Auf Grund der seinerzeit von Virchow vorgenommenen histologischen Untersuchung erwies sich das Hautleiden als Xanthelasma multiplex. Die zuerst exstirpierte Geschwulst bestand nach der Untersuchung v. Graefes aus wenigen Granulationszellen und vielen grosskernigen, verzweigten Zellen; an der Basis der Geschwulst waren Nester von Fettzellen vorhanden. An dem später durch Hirschberg enucleierten rechten Auge war die Hornhaut in den Tumor aufgegangen, nur innen war noch ein kleiner Theil derselben erhalten. Die Geschwulst war mit der infiltrierten Iris verwachsen, daher occlusio pupillae. Der Tumor, der von einer dünnen, fibrösen Membran begrenzt war, erwies sich als sehr zellenreich und bot ein dem Sarkom ähnliches Bild dar: Zellen verschiedener Form und Grösse in eine faserige Zwischensubstanz eingebettet. An der Oberfläche eine diffuse, fettige Infiltration, die nach innen zu spärlicher wird. Die Fettröpfchen waren derb und stellenweise zu Fettkugeln zusammengeflossen. Die Geschwulst zeigte daher ähnliche Structur wie die Hautgeschwülste.

Aus den dargestellten Fällen, deren verschiedene Formen an je einem Typus ausführlicher besprochen wurden, geht hervor, dass der grösste Theil der cornealen Fibrome in die Gruppe der sogenannten Narbenkeloide gehört. In 3 Fällen waren ausgebreitete Narben an der Hornhaut vorhanden; in einem Falle bestand vor der Entwicklung der Geschwulst ein altes Glaukom, in einem anderen ein trachomatöser Pannus. In drei Fällen entstand die Geschwulst ohne jede entzündliche Reizung, aber auch unter diesen können wir nur den v. Graefe-Hirschberg'schen mit unbedingter Sicherheit für ein wirkliches Neoplasma halten. In dem Falle Falchis muss nämlich die trübe und ectatische Beschaffenheit der Hornhaut, im Falle Bensons (Nr. 2) hingegen das leukomartige Aussehen der Geschwulst den Verdacht auf eine vorangegangene Entzündung erwecken, obwohl dies aus der Anamnese nicht hervorgeht.

Die Entwicklungsdauer der Fibrome zählt in den einzelnen Fällen nach Jahren, was wir uns aus der Blutarmut der Geschwülste erklären können. Das Lebensalter der Individuen war zwar verschieden, doch

wurde das Leiden meistens an jungen Kranken beobachtet. Die Grösse der Fibrome war in der Mehrzahl linsen- bis erbsengross, dieselben sassen regelmässig flach auf der Hornhaut, waren von glatter Oberfläche, compact, weiss oder röthlich gefärbt .Ihrer histologischen Zusammensetzung nach bestanden sie in der Regel aus viel Bindegewebsfasern und wenig Zellen, mit hyperplastischem Epithel an der Oberfläche. In den Fällen von Silex und v. Graefe-Hirschberg waren die Geschwülste zellenreich und sehr sarkomähnlich. Bemerkenswert ist die von Simon erwähnte myxomatöse Degeneration. Nach der Auffassung Kösters[1]) ist nämlich das sogenannte Schleimgewebe nichts anderes als ödematöses Bindegewebe. Zur Entstehung des Oedems genügt schon allein die polypöse Form der Geschwulst, bei ungestielten Geschwülsten kann die Lage und Spannung der umgebenden Gewebe ein Stauungs-Oedem verursachen.

In der überwiegenden Mehrzahl der Fälle wurde die Geschwulst abgetragen, in drei Fällen traten Recidive ein. In zwei Fällen wurde wegen der Schmerzen enucleiert. Interessant ist der v. Graefe-Hirschberg'sche Fall, in welchem das recidivierte Fibrom fast die ganze Hornhaut zerstörte und sich auch auf die Conjunctiva ausbreitete. Da in diesem Falle die Geschwulst anfänglich bloss auf der Hornhaut sass, ist in Bezug auf deren Ursprung kein Zweifel möglich.

III. Myxom.

Unter diesem Namen finden wir bloss zwei Fälle in der Literatur.

Die Mittheilung Adlers[2]) betrifft einen 19jährigen Mann, an dessen rechtem Auge die Geschwulst seit angeblich 12 Jahren unverändert bestand; das Auge war nie entzündet oder schmerzhaft gewesen. Das Auge war blass; in der Mitte der Hornhaut sah man eine dichte, hyalinartige, grauweisse, vascularisierte Geschwulst im Durchmesser von zwei Linien, rundlich, in drei Lappen getheilt, deren Basis sich allmählich verschmälerte und die ihre Gefässe von der Bindehaut erhält. Die histologische Untersuchung wurde von Wedl vorgenommen, der an der exstirpierten Geschwulst Folgendes fand: Aus der Hornhaut ziehen erweiterte Gefässe in die Geschwulst, wo sie sich weiterverzweigen. Das Parenchym der Geschwulst war bindegewebiger Natur und von reichlichem Epithel bedeckt. In dem Bindegewebe waren kleine cystenartige Hohlräume. „Das ganze imponierte daher als eine (stark vascularisierte) bindegewebige Wucherung, die auf einer mehr embryonalen Stufe stehen geblieben war und ihren Ausgangs-

[1]) Ueber Myxom. Sitzungsberichte d. niederrheinischen Gesellschaft für Natur- und Heilkunde in Bonn. 1881, 17. Jänn. (im Artikel Simons citiert).

[2]) Myxom mit cystenartigen Hohlräumen auf d. Cornea. Wiener Medic. Wochenschrift, 1871, Nr. 11.

punkt von der dünnen Coriumschicht der Conjunctiva bulbi hatte (?!), in welche dann die Gefässe hineingewuchert sind."

Eingehender müssen wir uns mit dem Falle Mitvalskys[1]) befassen, in welchem die 26jährige Kranke im Kindesalter eine scrophulöse Hornhautentzündung des linken Auges überstanden hatte, die zu partieller Staphylombildung führte, Vor zehn Jahren wurde eine Staphylomabtragung und Cauterisierung vorgenommen. Seit drei Monaten wuchs die anfangs erbsengrosse Geschwulst. Der Augapfel war abgeflacht, der durchscheinende, Hornhautrand vascularisiert. In der Mitte befand sich eine kirschengrosse, röthliche, auf einem 4 *mm* dicken Stiel sitzende, sehr weiche, elastische, reichlich vascularisierte, birnförmige, lappenartig herabhängende Geschwulst die bei stärkerem Lidschluss anschwoll. Eine solche Anschwellung trat manchmal auch spontan auf, wobei die Geschwulst dunkelroth wurde. Dieser Zustand dauerte einige Tage, bis an einer Stelle einer der cystenartigen Hohlräume der Geschwulst platzte, der flüssige Inhalt sich entleerte und die Geschwulst wieder ihre frühere weiche, herabhängende Form annahm. Die histologische Untersuchung des enucleierten Bulbus ergab eine chronische, hyperplastische Entzündung der Retina, Chorioidea und Sclera.

Die Linse war geschrumpft, die Iris an die Hornhaut angewachsen; die Descemet'sche Membran fehlte an einer Stelle, über welcher ein Theil der Geschwulst sass, während unter einem anderen Theile derselbem sogar die Bowmann'sche Membran erhalten war. Die Geschwulst war mit hyperplastischem Epithel bedeckt und zeigte mehrere, zum Theil communicierende Hohlräume, von denen zwei geplatzt waren. Die Geschwulst bestand aus schleimigem Gewebe, elastische Fasern waren darin nicht zu finden. Die Hauptmasse bestand aus Stern-, Spindel-, bi- und multipolaren Zellen in einer feingranulierten Grundsubstanz. Zahlreiche Blutgefässe mit infiltrierten Wandungen und ausgetretene, in Theilung begriffene Lymphzellen waren überall zu sehen. Die Blutgefässe durchsetzten nicht die einzelnen Hohlräume, sondern gruppierten sich um dieselben. Die Hohlräume besassen keine eigenen Wandungen, sondern waren entweder von hydropisch degeneriertem Gewebe begrenzt oder sind ihre Wände durch Compression der Nachbartheile entstanden und waren aus Fibrinexsudat gebildet oder zeigten faserige Structur, je nach dem die Höhlen frischer oder älter waren. Der Inhalt der Hohlräume war coaguliertes Eiweiss. Der Autor bezeichnet die Geschwulst mit dem Namen „myxome polypeux kystique" und hält sie für ein primäres Neugebilde, da die an der Cornea befindliche Narbe excentrisch an der Basis der Geschwulst lag.

Die in den Atlas von Gent und Pagenstecher[1]) unter dem Namen

[1]) Sur les myxomes de la cornée. Archives d'ophthalm. 1894. August.

[1]) L. c. XII. Figur 3—5.

„multiple Tumoren auf der Cornea" aufgenommene Geschwulst scheint auch zu dieser Gruppe zu gehören. Aus dem kurzen erklärenden Texte erfahren wir, dass auf der Hornhaut des an Glaukom zugrunde gegangenen staphylomatösen Augapfels mehrere hirsekorn- bis leinsamengrosse Geschwülste sassen, welche die oberflächlichen Schichten der Cornea einnahmen.

In der granulierten Grundsubstanz sieht man sternförmige mit einander anastomisierende Zellen, die in einzelnen Höhlen liegen. Das Epithel der Hornhaut setzt sich ein Stück weit auf die Geschwulst fort.

Auch bei dieser geringen Zahl von Publicationen können wir den Fall Adlers nicht zur Entscheidung der Frage heranziehen, ob an der Hornhaut Myxome im engeren Sinne vorkommen. Es ist zwar wahr, dass der Anamnese zufolge der Geschwulstbildung keine Entzündung vorangieng, aber die sehr kurze Beschreibung — oder richtiger gesagt, das Gutachten — das uns von Wedl geboten wird, gestattet uns nicht, die Structur der Geschwulst genauer zu erkennen und darüber unser Urtheil zu äussern. Es ist daher fraglich, ob wir eine „als bindegewebige Wucherung imponierende, auf einer mehr embryonalen Stufe stehen gebliebene" Geschwulst mit Recht als Myxom bezeichnen können, wie dies Adler thut.

Leider besitzen wir keine genauere Beschreibung dieses Falles, und anderseits ist in dem Falle Mitvalskys der nicht entzündliche Ursprung der Geschwulst zweifelhaft. Wir können nämlich den Umstand, dass die nach der Staphylomabtragung entstandene Narbe nicht im Centrum der Geschwulst lag, nicht als genügend triftige Begründung hiefür ansehen, und doch ist dies das Hauptargument des Autors für den nicht entzündlichen Ursprung der Geschwulst, weil er daraus folgert, dass der Ausgangspunkt der Geschwulst nur der daneben liegende verhältnismässig gesunde Cornealtheil sein konnte, wie er auch unter der Mitte der Geschwulst zu finden ist. Seiner Ansicht nach hat die Narbe, auf welcher die Geschwulst sich später ausbreitete, bloss das Wachsthum derselben beeinflusst. Immerhin ist es naheliegend, den Ursprung einer Geschwulst an einem Auge, welches ein Staphylom und auch sonstige schwere Veränderungen zeigt, von diesen entzündlichen Veränderungen abzuleiten, wenn sie auch nur an einer Stelle mit der dort befindlichen Narbe zusammenhängt. Denn wenn die Geschwulst von da ausgegangen ist, konnte sie sich ja auch über dem relativ gesunden Theil der Hornhaut ausbreiten und vielleicht sogar schneller entwickeln, als in der Richtung der narbigen Partie.

Wenn man den Fall Simons kennt, in welchem sogar in einer breit aufsitzenden Geschwulst eine, nach der Auffassung Kösters von Stauungsvorgängen herrührende, myxomatöse Degeneration in einem Theile des evident entzündlichen Narbenkeloids zustande kommen konnte: wie viel eher konnte dies im Falle Mitvalskys eintreten, wo wir viel aus-

gesprochenere Symptome der Circulationsbehinderung finden (cystenartige Hohlräume, zeitweiliges Anschwellen und Rothwerden der Geschwulst), und auch der Grund der Stauung in dem dünnen Stiel der Geschwulst und deren Einzwängung in die Lidspalte handgreiflich nachzuweisen ist.

Die Abbildung im Pagenstecher-Gent'schen Atlas genügt nicht, um uns daraus über die Natur der Geschwulst ein richtiges Urtheil zu bilden, besonders da die Autoren selbst keine histologische Diagnose machen.

Wir müssen daher die Existenz von Hornhautgeschwülsten, die das Bild eines Myxoms darbieten, zwar zugestehen, ob aber darunter Neubildungen im engeren Sinne sind, können wir vorläufig nicht als erwiesen betrachten.

IV. Sarkom.

Unter dieser Diagnose wurden die folgenden drei primären Hornhautgeschwülste beschrieben:

J. Panas[1]) berichtet über eine 60jährige Kranke, die vor 20 Jahren einen kleinen röthlichen Fleck in der Mitte ihrer linken Hornhaut bemerkte. Dieser Fleck blieb durch elf Jahre unverändert und wuchs dann allmählich zu einer erbsengrossen Geschwulst an. Weder früher noch während der Entwicklung der Geschwulst zeigten sich Entzündung oder Schmerzen am Auge. Die erbsengrosse Geschwulst ist regelmässig rund, verschmälert sich gegen die Basis, ist von schiefergrauer Farbe und resistent anzufühlen. Der Rand der Geschwulst ist allseits reichlich 1 *mm* vom Limbus entfernt. Die nach Entfernung der Geschwulst von Malassez ausgeführte histologische Untersuchung ergab, dass die Oberfläche des Tumors von hyperplastischem Epithel bedeckt ist, worauf eine dünne bindegewebige Membran folgt. Die Geschwulst selbst besteht aus spindelförmigen Zellen, die in einzelne Bündel geordnet nach verschiedenen Richtungen verlaufen. In der lappenartig gebauten Geschwulst sind auch pigmenthältige, runde Zellen zu finden, die nur selten kernhaltig sind. Diese sind hauptsächlich in dem Bindegewebe um die Blutgefässe zu sehen, stellenweise bilden sie Gruppen. In der Geschwulst sind keine Blutungen vorhanden, die Blutgefässe sind wenig entwickelt. Diagnose: Melanosarcoma corneae. Nach 13 Monaten war die Geschwulst nicht recidiviert.

Die zwei anderen Fälle stammen von Rumschewitsch. Der erste[2]) betrifft das rechte Auge eines 61jährigen Mannes, der vor $1^1/_2$ und 1 Jahre Schläge auf den Kopf erlitt, wodurch eine Blutung aus dem Auge entstand und das Augenlicht verloren gieng. Seit dem zweiten Trauma entwickelt

---

[1]) Contribution à l'étude des tumeurs primitives de la cornée. Thèse de Paris 1887.

[2]) Ein Fall von einem Hornhautsarkom. Archiv für Augenheilk. 1891. Seite 52.

sich die Geschwulst, wobei er häufig ausstrahlende Schmerzen spürte. Die gelblichrothe, sehr glatte, gefurchte, ziemlich weiche Geschwulst nimmt fast die ganze Cornea ein, gegen den Limbus ist jedoch allseits ein mindestens 1 *mm* breiter Hornhautrand erhalten. Oben innen ziehen zahlreiche dicke Blutgefässe von der Bindehaut zur Geschwulst. Der Tumor ist sammt der Cornea 7·5 *mm* dick. Die Bindehaut, die um die Hornhaut herum verdicktes Epithel besitzt (Epithelzapfen), ist zellig infiltriert. Das verdickte Epithel der Cornea setzt sich auf die Geschwulst fort und bildet hier zahlreiche und tiefgehende Zapfen; die Bowmann'sche Membran fehlt an der von der Geschwulst eingenommenen Fläche. Die Geschwulst selbst hat ein bindegewebiges Gerüst, welches dieselbe in einzelne Segmente theilt. In den Lücken des Netzes liegen in der spärlichen intercellulären Masse sehr verschieden gestaltete Zellen. In der sich verjüngenden Basis sind die Zellen klein und spindelförmig. In der Hauptmasse finden wir in der Regel folgende Anordnung; um je eine Capillare circulär gelagert 1—2 Schichten Rundzellen (Leukocyten), nach aussen spindelförmige Zellen. zwischen den beiden Zellformen sind zahlreiche Uebergangsformen. An der Basis sind mehr lymphoide Zellen. Kerntheilung ist nirgends zu sehen. Die Geschwulst ist reich an Blutgefässen, an mehreren Stellen — auch an der Oberfläche — sind Blutungen vorhanden. Enucleation; nach zwei Jahren lebte der Kranke noch.

Im zweiten Falle[1]) von Rumschewitsch bildete sich die Geschwulst an der linken Hornhaut eines 14jährigen Mädchens. Die Kranke hatte an beiden Augen Trachom, am rechten Auge intensiver, jedoch war hier die Hornhaut nicht afficiert; an der linken Cornea bestand ein sehr dicker (sarkomatöser) Pannus. Nach zweimonatlicher Behandlung heilte das Trachom, hingegen nahm der Pannus des linken Auges den Charakter einer Geschwulst an. Enucleation. Die Geschwulst ist sammt der Cornea 3 *mm* dick und hängt nirgends mit der Bindehaut zusammen. Die Bindehaut zeigt unter dem Mikroskope in der Umgebung der Cornea die Zeichen einer chronischen Entzündung. Die Hornhaut ist an der Oberfläche vascularisiert, die Gefässe stammen hauptsächlich aus der Sclera. Das Gerüst der Geschwulst wird von Bindegewebsbündeln gebildet, die zum Theile von der Bindehaut herrühren und keine alveoläre Structur zeigen. In der Geschwulst findet man wenige, feine Blutgefässe. „Die Geschwulstmasse bestand aus runden, nicht sehr kleinen Zellen, die mitten in sehr spärlicher Zwischensubstanz gelagert waren, ergo gehörte unsere Geschwulst den rundzelligen Sarcomen an."

Unter den drei Sarcomen können wir an dem von J. Panas nicht

---

[1]) Zur Casuistik der cornealen Neubildungen. Klin. Monatsbl. f. Augenheilk. 1893, Seite 50.

zweifeln. Ausser der typischen Gewebsstructur macht die Entwicklung ohne Entzündung, sowie die Gegenwart von Pigmentzellen in der Geschwulst, die Diagnose zweifellos.

Bezüglich der Fälle von Rumschewitsch ist hingegen einiger Zweifel zulässig. Wenn wir in Betracht ziehen, wie sehr in einzelnen Fällen Hyperplasien unzweifelhaft entzündlichen Ursprungs dem Bilde des Sarcoms gleichen können, wie wir dies bei dem Keloide von Silex,[1]) dem Fibroma lipomatodes von v. Graefe und Hirschberg und noch auffallender bei dem von Mayer und Berger[2]) beschriebenen Lepratumor sehen, dann müssen wir uns gegen jeden Fall skeptisch verhalten, in welchem der Entwicklung der Geschwulst eine Entzündung vorangieng, und dies um so eher, wenn nicht einmal die histologische Structur dem typischen Sarcom entspricht. Entzündliche Antecedentien waren aber in beiden Fällen Rumschewitschs vorhanden, in dem einen ein zweifaches Trauma mit Blutung und Verlust der Sehkraft, in dem anderen Trachom mit dickem Pannus. Was hingegen den histologischen Bau betrifft, so lesen wir über den ersten Fall, dass circulär um die Blutgefässe Leukocyten vorhanden waren, ausserdem spindelförmige Zellen mit zahlreichen Uebergangsformen. Der Autor folgert daraus, dass die Sarcomzellen wahrscheinlich aus der Umwandlung der Leukocyten und nicht aus der Vermehrung der vorhandenen Zellen hervorgegangen sind, da nirgends in Theilung begriffene Zellen zu sehen waren. Bei Berücksichtigung der gegenwärtig herrschenden Auffassung über die Entstehung der Neubildungen dürfen wir vielleicht eher annehmen, dass kein wirkliches Neoplasma, sondern eine Hyperplasie infolge von Entzündung vorlag.

Im zweiten Falle hinwiederum können wir uns, besonders bei den erwähnten Antecedentien, nicht damit begnügen, dass der Autor, nach einer ausführlichen Beschreibung der Blutgefässe und des Epithels der Geschwulst, über die Zellen, die die Hauptmasse der letzteren bilden, nur so viel sagt, dass dieselben nicht sehr klein und rund waren. Pigmentierte

---

[1]) L. c. Der Autor erwähnt dies selbst und vergleicht in seinem Falle die histologische Structur mit der Abbildung XIII. Nr. 5 des Atlas von Pagenstecher und Gent, die ein Sarcom darstellt.

[2]) Archiv f. Ophthalm. 1888. IV. — Die Limbusgeschwulst, die sich seit mehr als einem Jahre langsam, ohne entzündliche Erscheinungen entwickelte, bestand aus einem bindegewebigen Gerüste, in demselben grosse, epitheloide Zellen mit rundem Kern, daneben spindelförmige Zellen. Die Gefässwände waren infiltriert. Die Diagnose wurde auf Leukosarcom gestellt und keiner von den am Heidelberger Congresse versammelten Augenärzten zweifelte an derselben; bloss Leber empfahl in diesem Falle die Färbung auf Tuberkel- und Leprabacillen. Später wurden die Autoren durch zweifellose Lepraknoten, welche an der Haut auftraten, veranlasst, in der letzteren Richtung nachzuforschen, und sie fanden thatsächlich in der Geschwulst, die man für ein Sarcom gehalten hatte, zahlreiche Leprabacillen.

Zellen, wie in dem Sarcome von J. Panas, waren in keinem der beiden Fälle vorhanden, Leukosarcome sind aber auch an anderen Theilen des Auges selten.

Nach alledem lassen die beiden Geschwülste Rumschewitschs sowohl bezüglich ihres nichtentzündlichen Ursprungs, als auch bezüglich der Diagnose auf Sarcom einigen Zweifel zu, so dass diese Fälle die Frage, ob ein primäres Sarcom der Hornhaut existiert, nicht entscheiden können. Die Antwort auf diese Frage liegt bloss in der Arbeit von J. Panas.[1])

V. Carcinom. Papillom.

In der gesammten Literatur, die ich bezüglich des primären Carcinoms und Papilloms durchforschte, fand ich keine zweifellos beweisende Publication und beschränke mich infolge dessen darauf, über die von den einzelnen Autoren gelegentlich erwähnten und dafür gehaltenen Fälle kurz zu referieren:

Adams[2]) beschreibt ein Epitheliom, das die Hornhaut bedeckte, jedoch innen-unten auch auf die ciliare Region sich ausbreitete. v. Wecker[3]) setzt auseinander, dass sich aus dem Gewebe der Cornea keine Geschwülste zu entwickeln pflegen, und fügt einfach hinzu, dass ihm bloss ein solcher Fall unterkam, den er auch operierte. Stellwag[4]) erwähnt in seinem Lehrbuche nur, dass das primäre corneale Carcinom sehr selten sei; es tritt in Form eines Infiltrates auf, bricht an der Oberfläche der Hornhaut in Gestalt rothgeäderter Knoten durch, welche rasch wachsen und zu einer grösseren Geschwulst zusammenfliessen, die sich über die ganze Cornea ausbreiteten. Galezowsky[5]) theilt in seinem Handbuche ganz kurz folgenden Fall mit: An der Hornhaut war eine Geschwulst, die sich nirgends auf die Conjunctiva ausbreitete. Er trug die vordere Hemisphäre des Augapfels ab und erwies durch die vorgenommene histologische Untersuchung „die Anwesenheit sämmtlicher Elemente des Carcinoms." Das Gewebe der Hornhaut selbst war intact. Dolschenkow[6]) beschreibt ein Carcinom, welches ausserhalb des temporalen Hornhautrandes entstanden

---

[1]) Ich bemerke hier, dass J. Panas in seiner Abhandlung die Figuren XII. 1, 2 des Pagenstecher- und Gent'schen Atlas als ein schon vor ihm beschriebenes Sarcom citiert. Diese Abbildungen beziehen sich indessen auf das früher besprochene Granulom und nicht auf ein Sarcom.

[2]) Ophthalm. Soc. of the Unit. Kingdom. 1882. Jänner. Annales d'Oculist. Band 87, Seite 245.

[3]) De Wecker et Landolt. Traité d'ophthalmologie. II. S. 209.

[4]) Lehrbuch der praktischen Augenheilkunde 1864. Seite 543.

[5]) Traité des maladies des yeux. 1875. Seite 324.

[6]) Wjestn. Ophth. 1885. Seite 23. Russisch.

war. Die Cornea war von einer carfiolartigen Geschwulst bedeckt, die sich stellenweise über den Limbus hinaus erstreckte.

Das von Gayet[1]) beschriebene Papillom wird auch von Anderen nicht als primäres Hornhautcarcinom anerkannt.

Wie aus dem Gesagten zu ersehen ist, erstreckten sich die von Anderen citierten und als primäre Carcinome der Cornea bezeichneten Geschwülste entweder über den Limbus hinaus und sind demnach im Sinne des oben Gesagten hier nicht verwertbar oder die betreffenden Autoren theilen ihre Fälle nur nebenbei, mit ungenügender oder ohne jede Beschreibung mit, so dass wir sie nicht zum Gegenstand einer ausführlichen Besprechung machen können. Dasselbe gilt auch von den Papillomen.

VI. Dermoid.

Während diese Geschwulst am Limbus so häufig vorkommt, ist sie rein auf die Cornea beschränkt bloss einmal beobachtet worden und zwar von Fuchs[2]). Wir geben hier bloss den Auszug des Artikels:

Die Mutter des 12jährigen Knaben gibt an, dass man nach der Geburt des Kindes an dessen Hornhaut einen stecknadelkopfgrossen weissen Fleck bemerkte, der erst langsam, in den letzten zwei Jahren hingegen schneller wuchs. Gegenwärtig befindet sich an der äusseren Hälfte der Hornhaut eine den vierten Theil der Cornealoberfläche einnehmende, etwas prominente Geschwulst, welche nicht verschiebbar ist und sich nicht über den Limbus hinaus erstreckt. Mehr als die Hälfte der Cornea ist getrübt. An der Oberfläche der Geschwulst befindet sich ein feines Blut- und Lymphgefässnetz. Ein nach der Exstirpation zurückgelassener kleiner Rest begann neuerdings zu wachsen. — Die Geschwulst selbst bestand zum grossen Theil aus Bindegewebe und besass sehr zahlreiche und weite Lymphgefässe und eine ziemlich grosse Drüse. Haare waren nicht zu finden. Das Corneaepithel setzte sich auf die Oberfläche der Geschwulst fort. Das Bindegewebe war derb und zellenarm; an den Schnitten sind besonders Venendurchschnitte zu sehen. Die Drüse war aus einzelnen Schläuchen zusammengesetzt. Diese Schläuche waren mit Cylinderepithel ausgekleidet und durch spärliches Bindegewebe zusammengehalten. Der Ausführungsgang war mit cubischem Epithel ausgekleidet und besass zahlreiche Ausweitungen.

Das Zustandekommen der einzelnen Drüsenschläuche erklärt der Autor auf Grund des mikroskopischen Bildes so, dass die tieferen Schichten

---

[1]) Lyon médical. 1879. XXXII. Seite 79. Die beiden letzteren Publicationen citiert Rumschewitsch in seinem erwähnten ersten Artikel.

[2]) Dermoid der Cornea. Klin. Monatsb. f. Augenheilkunde. 1880. Seite 131.

des Epithels in Form von Zapfen in das Bindegewebe hineinwucherten, wo die Epithelzellen eine radiale Anordnung annahmen und die einzelnen Schläuche bildeten.

Die Entstehung ist demnach analog der Hautdrüsen. Nach Fuchs war die gefundene Drüse einer Schweissdrüse oder noch eher einer Krause'schen Drüse ähnlich.

* * *

Die Existenz von Hornhautgeschwülsten nach Entzündungen wurde von niemand in Zweifel gezogen. Es frägt sich daher nur, ob wir auf Grund des geschilderten Materials die gestellte Frage, ob an der Cornea Neubildungen im engeren Sinne vorkommen oder nicht, bestimmt beantworten können.

Im Obigen bemühte ich mich, jeden Fall einer strengen Kritik zu unterziehen und jene Diagnosen auf ein wirkliches Neoplasma, welche auch nicht den geringsten Einwurf gestatten, hervorzuheben.

Wenn wir nun die Fälle ausschliessen, in welchen die vom Autor gelieferte Beschreibung auch nur den Verdacht einer vorausgegangenen Entzündung gestattet, ferner diejenigen, in welchen die Ausbreitung von den Nachbartheilen her nicht zweifellos ausgeschlossen ist, und endlich auch die Fälle, deren unzulängliche Mittheilung uns keine eingehende Kritik erlaubt: so bleiben doch drei vollkommen einwandfreie Beobachtungen übrig. Diese drei Geschwülste sind: das von v. Graefe und Hirschberg beobachtete Fibroma lipomatodes, das von J. Panas mitgetheilte Melanosarcom und das Dermoid von Fuchs.

Von diesen drei Fällen gehören zwei zu den Bindegewebsgeschwülsten, während der dritte der Gruppe der angeborenen Geschwülste angehört. Also bloss aus der dritten Hauptgruppe, den epithelialen Neubildungen, wurde keine primäre Geschwulst beschrieben, welche jeden Zweifel vollkommen ausschliesst. Es ist aber a priori nicht wahrscheinlich, dass gerade die Neoplasmen dieser Gruppe an der Cornea nicht vorkommen könnten.

Auf Grund der gesammten in der Literatur gefundenen Fälle, sowie des an unserer Klinik beobachteten, können wir sagen, dass bis jetzt an der Hornhaut folgende Geschwulstformen mit voller Sicherheit beobachtet wurden:

1. Granulome, die im Reparationsstadium von Geschwüren oder durch eine Anhäufung von Lymphzellen an einer umschriebenen Stelle des Hornhautgewebes entstehen.

2. Keloide und bindegewebige Hyperplasien, zum Theil von myxomatöser Structur.

3. Fibroma lipomatodes neben ähnlich gebauten Hautgeschwülsten am Körper.

4. Melanosarcom und

5. Dermoid.

Jedenfalls müssen wir gestehen, dass alle diese Formen ausserordentlich selten sind; der Grund dafür ist nicht bekannt und wäre vielleicht in dem besonderen Bau der Hornhaut und in ihrem Mangel an Gefässen zu suchen.

Vorfall des ganzen Bulbusinhaltes nach intraocularer Blutung.[1])

Von *Dr. Fridolin von Blaskovics,* Assistenten der Universitäts-Augenklinik zu Budapest.

Intraoculare Blutungen an glaucomatösen Augen können entweder spontan auftreten (glaucoma hämorrhagicum) oder dadurch, dass die Tension plötzlich herabgesetzt wird. Die momentane Verringerung des intraocularen Druckes kann durch einen operativen Eingriff (Iridectomie, Sclerotomie etc.) oder durch das Perforieren eines Hornhautgeschwürs verursacht werden. In beiden Fällen kann die Blutung entweder aus der Netzhaut oder aus der Chorioidea stammen.

Die ersteren sind in der Regel von geringer Ausdehnung und resorbieren sich spurlos in 6—8 Wochen, weshalb sie auch keine grössere Bedeutung besitzen. Nach v. Graefe entstehen solche kleine Blutungen fast immer nach der Iridectomie, wenn es sich um ein acutes Glaucom mit hochgradiger Trübung der Medien und Drucksteigerung handelte. Von grösserer Wichtigkeit sind die aus der Chorioidea stammenden Blutungen, weil diese häufig sehr beträchtlich sind, das Auge zugrunde richten und sogar Verblutung herbeiführen können.

Die Enstehung der Blutungen kann man folgendermaassen erklären[2]): Durch den gesteigerten intraocularen Druck werden die Gefässe der Retina und Chorioidea comprimiert und man kann annehmen, dass in die feineren Gefässe (vasa vasorum) überhaupt kein Blut gelangt. Wenn der Druck längere Zeit einwirkt, werden infolge mangelhafter oder ganz eingestellter Ernährung die Blutgefässwandungen brüchig. Sinkt nun plötzlich der intraoculare Druck, so füllen sich die Gefässe mit Blut und die alterierte Gefässwand lässt die Blutzellen austreten oder platzt sogar infolge ihrer Brüchigkeit. Die Blutung kann somit per diapedesim und per rhexim zustande kommen.

---

[1]) A szemteke egész tartalmának előesése intraocularis vérzés következtében. Blaskovics Fridolin dr. tanársegédtöl. Orvosi Hetilap. Szemészet 1896. 2.—3. sz.

[2]) Burmester. Inaug. Dissert. Kiel. 1886.

Es ist also klar, dass die Situation für das Auftreten der Blutung günstig sein wird: 1. Wenn die Tension hochgradig war (glaucoma acutum), 2. wenn dieselbe lange Zeit andauerte (glaucoma absolutum), 3. wenn die Gefässwände schon früher nicht gesund waren (Arteriosclerosis). Das letztere müssen wir besonders in jenen Fällen annehmen, wo die beiden ersten Bedingungen fehlten.

Die grossen Blutungen, die das Auge zugrunde richten, kommen — im Gegensatze zu den kleinen — glücklicherweise nur selten zur Beobachtung. Wenn wir auch ihren Ursprung nicht immer anatomisch constatieren, müssen wir doch ihren Ursprung hauptsächlich in die Chorioidea verlegen.

Eine Folge hochgradiger, chorioidealer Blutungen kann das rasche Austreten der Linse und des Glaskörpers sein — besonders, wenn er verflüssigt ist. — Dadurch steigert sich die Blutung noch mehr und kann mehrere Stunden anhalten. Die starke Blutung löst häufig die Chorioidea und Retina ab. In einzelnen Fällen fällt durch die Hornhautwunde ein Theil der Netz- und Aderhaut vor. Ueber ähnliche, mehr oder minder hochgradige Fälle finden wir in der Literatur zahlreiche Aufzeichnungen. In diesen Fällen trat die Blutung meistens infolge operativer Eingriffe auf. Hieher gehören die Fälle von Liebreich,[1]) Nagel,[1]) Rydel,[1]) Webster,[2]) Salamé,[3]) Burmester,[4]) Hosch[5]) und Goldzieher[6]).

Weit geringer ist die Zahl der Publicationen, wo Zerfall oder die Ulceration der Hornhaut den Anlass zur Blutung gab. Die Entstehungsart der Blutung kann auch hier bei diesen nur die gleiche sein, wie bei den Blutungen infolge von Operationen. Ueber Prolapse, welche auf diese Weise entstanden sind, fand ich bloss vier Aufzeichnungen in der Literatur.

Im Falle Bowmanns[7]) fiel infolge der intraocularen Blutung Netzhaut vor.

Hosch[8]) beschreibt in seiner Mittheilung einen Fall, wo Durchbruch der Hornhaut an einem absolut glaucomatösen Auge auftrat. Die intraoculare Blutung war so bedeutend, dass sie Anämie und Bewusstlosigkeit verursachte. In die corneale Oeffnung war eine erdbeergrosse, bräunlich-schwarze Blase vorgefallen, die aus Iris und wahrscheinlich aus Chorioidea bestand. Eine histologische Untersuchung wurde nicht vorgenommen.

[1]) Sitzungsbericht der Opthalm. Gesellchaft 1869.
[2]) Transact. of the Americ. opth. soc. 1879, Seite 544.
[3]) Thèse. 1883/84. Paris.
[4]) L. c.
[5]) Archiv f. Augenhk. XVIII. Seite 329.
[6]) Verhandl. d. Gesellsch. deutsch. Naturforsch. u. Aerzte 1894. 24.—28. Sept.
[7]) „Lectures .... etc." 1849. (Im Handbuche von Graefe-Saemisch citiert.)
[8]) L. c.

Einen ähnlichen Fall beobachtete Mellinger.[1]) Der aus dem Cornealgeschwür sich vorwölbende Knollen machte den Eindruck eines Tumors. Er stellte die Diagnose auf „tumor in oculo glaucomatoso“ wegen der erhöhten Tension und des Mangels einer Blutung in der Anamnese. Das scheinbare Neugebilde erwies sich bei der histologischen Untersuchung als Irisgewebe.

Diese Fälle werden bei weitem durch denjenigen Purtschers[2]) übertroffen, wo aus der Perforationsöffnung des Hornhautgeschwürs eine kastaniengrosse Geschwulst heraushieng. Das Geschwür entstand an einem an Leucoma adhaerens und Glaucoma secundarium leidenden Auge. Die Untersuchung ergab, dass die Geschwulst die ganze Retina, Chorioidea und einen guten Theil des Ciliarkörpers enthielt. Es ist bedauerlich, dass über diesen Fall keine ausführlichere Beschreibung zu finden ist.

Frau M. G., 66 Jahre alt, erschien am 27. Juli an unserer Klinik und gab an, dass sie schon in ihrer Kindheit schlecht gesehen habe und dass ihre Sehkraft sich continuierlich verschlechtere. Schmerzen waren bis vor 10 Jahren nicht vorhanden, in der letzten Zeit waren jedoch ihre Augen wiederholt schmerzhaft und das Augenlicht gieng an beiden Augen vollständig verloren. Am vorhergehenden Tage, d. i. am 26. Juli, traten abends kolossale, reissende Schmerzen in ihrem linken Auge auf, aus welchem gleichzeitig Blut rann. Plötzlich hatte sie die Empfindung eines Risses im Auge, worauf an demselben eine Art Vorwölbung entstand. Die Blutung hörte nun auf, die unerträglichen, in die linke Gesichtshälfte ausstrahlenden Schmerzen bestehen jedoch fort, weshalb die Kranke um die Entfernung des Auges bittet.

Status praesens: Das rechte Auge ist mässig irritiert. Man sieht einige weite, geschlängelte, episclerale Gefässe. Die Hornhaut ist trüb, ihre Oberfläche gestichelt. Die vordere Kammer sehr seicht. Die Iris ist fahl, ihr Gewebe atrophisch. Die Pupille sehr weit und starr. Die Linse grau und nicht durchzuleuchten. Quantitative Lichtempfindung fehlt. T + 2.

Die linkseitigen Augenlider sind mässig geschwellt, öffnen sich activ nicht; in der Mitte, eingekeilt zwischen die Lidränder, sitzt eine Geschwulst von der Grösse einer kleinen Nuss. Bei näherer Besichtigung ergibt sich, dass die Geschwulst von der Mitte der Hornhaut ausgeht, scharf begrenzt ist und einen gegen die Cornea sich verschmälernden Hals besitzt. Die Geschwulst ist bräunlich-schwarz, ziemlich glatt und zeigt eine leicht blutende Oberfläche. An derselben zieht von oben nach unten eine Furche, die die Geschwulst in eine grössere innere und eine kleinere äussere Hälfte theilt. Die Geschwulst fühlt sich ziemlich fest an.

[1]) Klin. Monatsbl. f. Aug. XXXI. Seite 369.

[2]) Verhandl. d. Gesellsch. deutsch. Naturforscher u. Aezte 1894. 24.—28. Sept.

Ringsum ist bloss ein 1—2 *mm* breiter undurchsichtiger Hornhautrand zu sehen. Die Spannung des Auges, soweit dies durch die geschwellten Lider zu constatieren war, erwies sich mässig erhöht. Keine Lichtempfindung.

Dieser Befund gestattete keine sichere Diagnose. Soviel war gewiss, dass an beiden Augen absolutes Glaucom vorhanden war, auf der rechten Seite combiniert mit glaucomatöser Cataracta. Die am linken Auge sichtbare Volumsvergrösserung machte entschieden den Eindruck einer pigmentierten Geschwulst, damit stand jedoch die plötzliche Entstehung, sowie die Thatsache, dass die intraocularen Geschwülste in der Regel die Sclera — und nicht die Hornhaut — durchbrechen, im Widerspruch. Gegen die von der Kranken gewünschte Therapie konnten wir keine Einwendung erheben.

Am 28. Juli wurde in der Chloroformnarcose die Enucleation vorgenommen, welcher die Incision des äusseren Lidwinkels vorausgeschickt wurde. Nach der Entfernung des Augapfels vereinigten wir den äusseren Winkel mittelst Naht. Während der Operation zeigte sich keine auffallende Blutung, nach Beendigung derselben hörten die Schmerzen auf. Bei gewöhnlicher Nachbehandlung verliess Patientin am 3. August mit blasser Conjunctiva unsere Klinik.

Der Augapfel wurde in Müller'sche Flüssigkeit gelegt und nach dem üblichen Verfahren der mikroskopischen Untersuchung unterzogen. Der Befund war folgender:

An der Cornea, deren ganze Dicke durchsetzend, befindet sich ein in der Mitte 6—7 *mm* breiter Substanzverlust, dessen Ränder zellig infiltriert sind. Die erhaltenen Theile der Hornhaut sind gerunzelt und erscheinen dicker, als ob das Gewebe der Cornea durch starken Druck von der Stelle des Substanzverlustes aus seitlich gedrängt worden wäre.

Vor diesem Loche in der Hornhaut ist auf dem Schnitte ein grosser Knollen zu sehen, der aus einem nasalen grösseren, und einem temporalen kleineren Theile besteht. Die grössere Vorwölbung ist 12 *mm* hoch und 8 *mm* breit, während die kleinere 7—7 *mm* misst.

Die Hauptmasse beider Knollen besteht aus Haufen weisser und rother Blutkörperchen, die in einem weitmaschigen (Fibrin-) Netze liegen. Dieses Blutgerinsel wird nach aussen von der Chorioidea begrenzt.

Das Gewebe der Aderhaut ist sehr verändert und färbt sich schlecht. Die Gefässe sind ausserordentlich weit und prall mit Blut gefüllt. Die Schichten der Chorioidea sind stellenweise durch mehr weniger grosse Blutungen auseinandergedrängt, so dass die Aderhaut stellenweise 4—5 mal verdickt erscheint. Das Stromapigment ist verhältnismässig spärlich und zeigt eine unregelmässige Anordnung. Die Chorioidea umgibt beide Knollen vollständig und lässt sich gegen die Basis derselben bis zum Corpus ciliare verfolgen, welches symmetrisch zu beiden Seiten der Hornhautlücke

placiert ist. Hier befindet sich auch die gerunzelte und über das Corpus ciliare geschlagene Iris. Die Ciliarfortsätze sind überall gut zu erkennen und sind gegen die Spitze des Knollens gerichtet.

Nach aussen ist die Aderhaut von einer stellenweise unterbrochenen Reihe unregelmässig angeordneter, pigmentierter Zellen umgeben, die nichts anderes sind als die Pigmentepithelzellen. Die äusserste Schichte der Geschwulst wird von einer scheinbar aus Bindegewebsfasern zusammengesetzten Membran gebildet, zwischen deren Elementen verschieden grosse Blutungen zu erkennen sind. Diese äusserste Schichte, welche eben die veränderte Retina ist, zeigt an vielen Stellen Defecte. So fehlt sie fast an der ganzen Oberfläche des kleineren Knollens, während sie an anderen Stellen, wie zwischen den beiden Knollen sehr verdickt erscheint. Der Grund hiefür ist in der schiefen Lage der Schnittfläche zu suchen. Anderwärts, so an der Basis der Geschwulst, bildet sie eine mehrfach gerunzelte Membran. Die einzelnen Schichten der Netzhaut sind — mit Ausnahme des Pigmentepithels — vollkommen unkenntlich geworden. Die eben beschriebene äusserste Schichte ist bloss deshalb als Netzhaut anzusprechen, weil an jenen Stellen, welche das Corpus ciliare überziehen, einzelne Cylinderzellen der pars ciliaris retinae sehr gut zu erkennen sind, ferner weil zwischen dieser Schichte und der Chorioidea die sicher erkennbaren Zellen des Pigmentepithels zu finden sind.

Der Stiel der Geschwulst besteht in seiner Hauptmasse ebenfalls aus Blutgerinsel, welches sich unmittelbar in das Innere des Augapfels fortsetzt. Der Zusammenhang zwischen den vorgefallenen Theilen und den Hüllen des Augapfels (Sclera) ist auf keinem einzigen Schnitte vollständig zu sehen. Im Innern des Augapfels finden wir an der Anheftungsstelle des corpus ciliare auf mehreren Schnitten kleine, nur unter dem Mikroskope erkennbare Partien des Strahlenkörpers. An anderen Präparaten ziehen von da einzelne Fäden längs der hinteren Oberfläche der Cornea und dann weiter zum Geschwulstknollen. Der Zusammenhang zwischen der Sclera und den vorgefallenen Theilen wird daher bloss durch einige feine Fäden aufrechterhalten.

Im Substanzverlust der Hornhaut und im Innern des Augapfels sind Blutgerinsel zu finden, welche den letzteren gänzlich ausfüllen. An der inneren Oberfläche der Sclera sind an mehreren Stellen einige Fäden des suprachorioidealen Bindegewebes zu erkennen. Von dem Inhalte des Augapfels fehlen die Linse, der Glaskörper, die ganze Chorioidea, der Ciliarkörper und die Iris, endlich die ganze Netzhaut.

An der Papille ist eine seichte, aber doch winklig abfallende Excavation vorhanden. Am Rande der Papille finden wir einen sehr kurzen, nur mikroskopisch sichtbaren Stumpf der Retina. Der Sehnerv ist atrophisch.

Die Grösse des Augapfels ist normal.

Es ergibt sich demnach, dass in unserem Falle Glaucom vorhanden war, ferner ein grosser Theil der Hornhaut durch Exulceration zugrunde gieng und dass die dadurch entstandene intraoculare Blutung den gesammten Inhalt des Augapfels herausdrängte.

Der Zerfall der Hornhaut ist aus dem Degenerationsstadium des Glaucoms leicht zu erklären. Die durch den Abfluss des Kammerwassers herbeigeführte plötzliche Tensionsherabsetzung verursachte eine grosse Blutung im Augeninnern, die zunächst offenbar die Linse hinausschleuderte, worauf der wahrscheinlich verflüssigte Glaskörper rasch ausfloss. Weil hiedurch die Spannung des Auges noch mehr verringert wurde, musste eine weitere Steigerung der Blutung eintreten, so dass die ganze Uvea und Retina prolabierten. Wir können uns den Verlauf dieser Ausstossung folgendermassen vorstellen. Die Blutung war jedenfalls retrochorioidealen Ursprungs und löste in erster Linie die Aderhaut von der Sclera ab, indem sie zugleich die Retina in der Nähe des Sehnerven abriss, worauf die ganze, von hinten vorgedrängte Masse durch die Pupille und die Hornhautlücke durchschlüpfte.

Dass eine solche Umstülpung der Uvea und Retina thatsächlich stattfand, können wir daraus ersehen, dass wir auf dem Prolapse zuäusserst die Netzhaut mit nach einwärts sehendem Pigmentepithel, als innerste Schichte hingegen die Chorioidea finden. Die Netzhaut platzte dabei an mehreren Stellen, so dass sie an einzelnen Stellen des Prolapses fehlt, während sie an anderen reichlich gefaltet ist. Dass das Corpus ciliare und die Iris zuletzt ihren Platz verliessen, können wir aus dem Umstande folgern, dass sie sich nahe der Cornealöffnung, an der Basis des Prolapses befinden; dass endlich die ganze Masse sich durch die Pupille hindurchzwängte, können wir daraus schliessen, dass an allen Schnitten der entsprechende Theil des Strahlenkörpers und der Iris symmetrisch zu beiden Seiten des Hornhautgeschwürs sich befindet.

Der Ausgangspunkt der Blutung ist an den Präparaten nicht zu erkennen. Die Möglichkeit einer retinalen Blutung ist zwar nicht auszuschliessen, doch könnten wir einer solchen keine Bedeutung beimessen. Soviel ist sicher, dass dieser Fall — und im allgemeinen ede zu Chorioidealablösung führende Blutung — nur so zu erklären ist, wenn wir einen retrochorioidealen Ursprung der Blutung annehmen. Der Ausgangspunkt einer Blutung hinter die Chorioidea kann die Schichte der grossen Gefässe sein, vorausgesetzt, dass das Blut nach rückwärts, gegen die Sclera strömt, es ist aber auch möglich, dass irgend ein retrochorioideal verlaufendes Blutgefäss gerissen ist. Für die erstere Möglichkeit spricht

der Fall von Hosch,[1]) in welchem in der Schichte der grossen Gefässe mehrere geplatzte Blutgefässe gefunden wurden. Der anderen Auffassung huldigt Goldzieher,[2]) der im Anschlusse an einen Fall die Blutung aus den a. a. ciliares post. longae ableitet.

Unser Fall widerspricht keiner dieser Auffassungen, immerhin ist es aber wahrscheinlich, dass die Blutung nicht von einem oder zweien, sondern gleichzeitig von zahlreichen Gefässen ausgieng, sonst könnten wir uns einen so hochgradigen und heftig wirkenden Blutsturz kaum vorstellen.

Die meisten Beobachter halten die durch Druck entstandenen Veränderungen der Gefässwände für die Erklärung solcher Blutungen nicht für genügend, sondern nehmen eine frühere Erkrankung derselben (Arteriosclerose) an. Man fand auch in mehreren Fällen Arteriosclerose, meist wird jedoch davon keine Erwähnung gemacht.

Auch in unserem Falle war keine Veränderung älteren Datums an den Gefässwänden nachzuweisen, schon aus dem Grunde nicht, weil die ganze prolabierte Chorioidea und ihre Gefässe eben infolge des Vorfalles viel mehr verändert waren, als dass weniger auffallende, ältere Erkrankungen an ihnen erkennbar geblieben wären.

Auffallend ist, dass eine Blutung einer solchen Kraftentwicklung fähig ist, um einen Prolaps von ähnlicher Grösse, wie in unserem oder Purtschers Falle herbeizuführen. Bei Erklärung dieses Vorganges können wir vielleicht auch den Augenlidern eine kleine Rolle zuschreiben. Und zwar derart, dass einerseits der Kranke infolge des plötzlichen Schmerzes und der Blutung reflectorisch die Lider zusammenpresst, was auf den Bulbus einen Druck ausüben kann; andererseits kann, wie auch in unserem Falle, die bereits vorgefallene Masse sich in die Lidspalte einzwängen, wodurch eine gewisse Zugwirkung eintreten muss.

Was endlich das Sistieren der Blutung betrifft, so können wir uns in unserem Falle vorstellen, das die prolabierten Theile die Hornhautlücke sozusagen tamponierten. Dafür spricht wenigstens der Umstand, dass die Tension gesteigert war.

[1]) L. c.
[2]) L. c.

Ueber Retinitis leukaemica.[1]

Von *Dr. Cornel Scholtz*, Assistenten der Universitäts-Augenklinik zu Budapest.

Unter den Erkrankungen der Retina, die sich zu constitutionellen Leiden gesellen, ist die leukämische Retinitis eine der seltensten. Die Leukämie, welche an und für sich kein alltägliches Leiden ist, verursacht nur ausnahmsweise Veränderungen an der Retina. Ueber die Häufigkeit dieser letzteren äussern sich die Autoren sehr verschieden; denn während von den 5 leukämischen Kranken Gowers, 4 Retinitis hatten, forschten andere an einer grösseren Anzahl Kranken, welche an vorgerückterer Leukämie litten, vergebens nach Veränderungen am Augenhintergrunde. Liebreich war der Erste, der die leukämische Retinitis als besondere Krankheitsform beschrieb. Er beobachtete mehrere Fälle, und seine Beschreibungen liefern ein typisches Bild des grössten Theiles der leukämischen Retinitiden. Nach ihm theilte Becker einen interessanten Fall mit, bei welchem er ein am Augenhintergrunde sichtbares tumorartiges Neugebilde beschreibt; diese Mittheilung stiess an und für sich schon die Ansicht jener um, die das Bestehen einer speciellen leukämischen Retinitis bezweifelten, indem sie behaupteten, dass die durch Leukämie verursachten retinalen Veränderungen sich durch nichts von einer Retinitis, die aus irgend einer andern Ursache auftrete, unterscheiden. Seither sind verschiedene Fälle mitgetheilt worden; solche, bei denen nur geringgradige Veränderungen zugegen waren, die jedes specifischen Charakters entbehrten; solche, welche das Bild einer gewöhlichen Retinitis haemorrhagica darboten, und schliesslich auch solche Fälle, die der in der Mittheilung Lebers enthaltenen, sozusagen classischen Beschreibung entsprachen. Neuestens beschäftigte sich mit diesem Gegenstande Deutschmann, der allein 4 lehrreiche Fälle sammt den pathologisch-anatomischen Untersuchungen mittheilte; letztere sind besonders bezüglich der Beurtheilung des Wesens der Veränderungen sehr wertvoll. In meiner gegenwärtigen Arbeit will ich den histologischen Befund an den Augäpfeln zweier an Leukämie verstorbenen Individuen darlegen und auf

[1]) A retinitis leukaemicáról. Irta Scholtz Kornél dr. szemklinikai tanársegéd. Orvosi Hetilap. Szemészet. 1897. Jubilaeumi szám.

Grund der zahlreichen bisherigen Beobachtungen, sowie der meinigen versuchen, die Symptome der Erkrankungen der Retina, die infolge von Leukämie entstehen und die histologischen Veränderungen zu schildern, die denselben zugrunde liegen. Eine derartige Zusammenstellung scheint mir nicht überflüssig, denn die älteren allgemeinen Besprechungen sind wegen der spärlichen Anzahl der mitgetheilten Fälle, die neueren vielleicht infolge der mangelhaften Sammlung der vorhandenen Casuistik zumeist lückenhaft, — in vielen Fällen sogar einander widersprechend.

Die bisherigen Mittheilungen über diesen Gegenstand können ihrer ausserordentlichen Mannigfaltigkeit wegen in mehrere Gruppen eingetheilt werden. Bei der Augenspiegel-Untersuchung vieler an Leukämie leidender Individuen fiel die blassrothe, ein anderesmal die orange oder weisslichgelbe Farbe des Augenhintergrundes auf, die nach der übereinstimmenden Ansicht der Autoren von der Blässe des in den chorioidealen Gefässen circulierenden, an weissen Blutzellen reichen Blutes herrührt; diese Färbung hat daher keine andere Bedeutung, als z. B. die Blässe der Haut oder der Schleimhäute. Gowers beschreibt bei jedem seiner leukämischen Kranken diese blasse Farbe des Augenhintergrundes, während andere Beobachter bloss in der Hälfte der Fälle davon sprechen. In Ermanglung anderer Zeichen ist der diagnostische Wert dieser Erscheinung nicht gross; denn die Farbennuance des Augenhintergrundes wird bekanntlich durch die dichtere oder zartere Beschaffenheit des Pigmentepithels wesentlich beeinflusst, so dass man sie bloss als unterstützendes diagnostisches Zeichen in solchen Fällen benützte, in welchen die retinalen Veränderungen hinsichtlich des Ursprungs des Leidens nicht charakteristisch waren.

Wie bei jeder Erkrankung der Retina, so bildet auch bei der Retinitis leukaemica der Zustand der retinalen Gefässe, zumal der Venen, sozusagen den empfindlichsten Index. In kaum einem Fünftel der mitgetheilten Fälle fehlten die Veränderungen der Gefässe und in 5 Fällen — bei ausgesprochen leukämischen Individuen — bildeten die Veränderungen der Gefässe das einzige Zeichen der retinalen Erkrankung. Die Venen sind bald erweitert, zeigen geschlängelten Verlauf, ihre Farbe spielt ins bläulichrothe, ein andermal ist sie rosenfärbig oder bräunlich, bald werden sie von ihrer Austrittsstelle angefangen auf kleinere oder grössere Strecken von weissen, bandartigen Streifen eingesäumt. Die Arterien erscheinen entweder normal, oder sie sind etwas verengt. Diesen ophthalmoskopischen Befund zeigten unter den Fällen Beckers 3 Augen. Michel (19) beobachtete neben einem gelblichen Augenhintergrund eine starke venöse Stauung an der Retina eines leukämischen Individuums ohne jedes andere Symptom. Michel sucht die Ursache dieser Stauung in einem bei der Section entdeckten Thrombus der Vena ophtalmica

superior. Aehnlich war das Bild des Augenhintergrundes auch in dem vor kurzem mitgetheilten Falle von Kerschbaumer (22), in welchem beide Orbitahöhlen, die Thränendrüsen und Augenlider von lymphomartigen Neubildungen eingenommen und ausserdem auf dem einen Augenhintergrunde nur einige mehr als normal geschlängelte Venen zu sehen waren, während das zweite Auge das Bild einer Stauungspapille darbot. Aus den Krankengeschichten konnte man darauf schliessen, dass diese Veränderungen der Gefässe sozusagen die initialen Symptome der Retinitis bilden, zu denen sich später die übrigen hinzugesellen.

In die zweite Gruppe der Beobachtungen können jene Fälle eingereiht werden, bei denen sich die Laesion zumeist in retinalen, rothen Blutungen äusserte, welche weder in der Farbe und Grösse, noch in der Anordnung oder Gestalt einen besonderen Typus aufwiesen; bei diesen Fällen ergab daher nicht der ophthalmoskopische Befund, sondern die allgemeine klinische Untersuchung die Diagnose, so das Einzelne den specifischen Charakter der Retinitis leukaemica aus diesem Grunde sogar in Zweifel zogen. Ich fand 7 solche Fälle in der Literatur. Bei Tillauxs (14) Kranken waren ausser den retinalen Blutungen sehr weite, mit weissen Streifen umsäumte Venen zu sehen, während Perrin (12) ausser zahlreichen Hämmorrhagien und geschlängelten, pulsierenden Venen auch eine milchförmige Trübung der Retina erwähnt. Sehr interessant ist ein zweiter Fall Michels, in welchem die Ursache der Retinablutungen ein in der Vena centralis vorgefundener Thrombus war. Die Leukämie hat daher hier, sowie auch in dem früher erwähnten Falle nicht direct, sondern indirect die Veränderungen zustande gebracht. Die Mittheilungen Immermanns und Galaschs bieten das Bild einer gewöhnlichen Retinitis haemorrhagica dar. Die Rückbildungsfähigkeit der Retinalblutungen leukämischen Ursprungs bestätigen die Fälle von Deutschmann (10) und Heinzel (24). Deutschmanns Kranke war ein 14jähriges Mädchen, das wiederholt zur Beobachtung gelangte. Bei der ersten Untersuchung sah der Autor am blassrothen Augenhintergrund längliche rothe Blutungen; nach 3 Wochen war die Farbe des Augenhintergrundes gelb, die Blutungen waren schon theilweise verschwunden, und neue waren nicht entstanden. Heinzel fand bei einem an lymphogener Leukämie leidenden $4^1/_2$jährigen Kinde eine geschwellte, undeutlich begrenzte Papille und geschlängelte, weiss umsäumte Venen. Während der 4wöchentlichen Beobachtung entstanden beiderseits am Augenhintergrunde zahlreiche Blutungen, die sich wieder gänzlich resorbierten, so dass die vorgenommene histologische Untersuchung an den Augen gar nichts Pathologisches nachweisen konnte. Der Verfasser sieht diese Erscheinungen als Stauungsvorgänge an.

Das grösste Contingent der leukämischen Erkrankungen der Retina

bilden jene Fälle, bei welchen das ophthalmoskopische Bild an und für sich die Diagnose ergibt. Diese Fälle zeigen, ausser den mit den übrigen Retinitiden gemeinsamen Zügen solche Symptome, welche den leukämischen Ursprung zweifellos machen, und von welchen ein Theil bei anderen retinalen Läsionen entweder überhaupt nicht vorkommt, oder wenn ja, auf wesentlich abweichenden histologischen Veränderungen beruht. 60% der gefundenen Fälle können in diese Gruppe eingereiht werden. Nach Liebreich (1) und Leber (7) sind die charakteristischen Erscheinungen dieser Retinitis: runde Flecke mit einem weissen Centrum und einem rothen Hofe; ferner ebenfalls runde, aber einfärbige, gelblich-weisse, mehr oder minder prominente Flecke; beide Varietäten treten besonders an der Peripherie des Augenhintergrundes, in zweiter Reihe in der Gegend der Macula lutea mit Vorliebe auf. Die späteren Beobachtungen zeigen, dass diese Erscheinungen nicht immer gemeinsam auftreten; hingegen combiniert sich meist die eine oder andere Form mit einem der allgemeinen Symptomen. Es sind überhaupt nur an 3 Augen die erwähnten weissen Flecke gleichzeitig mit den roth umsäumten Flecken beschrieben worden, während die übrigen Beobachtungen zu gleichen Theilen auf die beiden Formen entfallen. Den prägnantesten specifischen Charakter zeigt ein Kranker Beckers, an dessen rechtem Auge ausser geschlängelten, erweiterten Venen keine andere Veränderung bestand; während auf seinem linken Auge in der Gegend der Macula lutea ein glänzender, gelblich-weisser Fleck von dem Durchmesser einer $^1/_4$ Papille zu sehen war, den ein schmaler rother Saum umgab. Becker hielt diesen kleinen Tumor für ein lymphomartiges Neugebilde ähnlich denen, wie sie in anderen Organen vorkommen. Dasselbe hatte, seiner Ansicht nach, hinter der Retina und theilweise in der Chorioidea seinen Sitz. Nach Verlauf einer gewissen Zeit verschwand der rothe Saum; der Knoten selbst verflachte, resorbierte sich, und an seiner Stelle blieb ein aus mehreren Flecken bestehender graulicher Plaque zurück. Inzwischen bildeten sich neben einzelnen Venen neue, kleinere weisse Flecke, welche sich ebenfalls zurückbildeten. Deutschmann beobachtete rothe Flecke von der Grösse einer $^1/_6$ Papille, mit oder ohne Saum, gleichzeitig mit gewöhnlichen gestreiften und reinen Blutungen. Die Abbildung eines solchen Falles ist auch im Atlas Liebreichs zu sehen. Hier kann auch ein Fall Lebers eingereiht werden, bei welchem sich in der Mitte vieler Blutungen weisse Flecke befanden, während in einer grösseren Blutung 2 weisse Flecke zu sehen waren.

Flecke ohne Saum, gemischt mit Blutungen beschreibt Saemisch (5) Sowohl die Flecke, als die Blutungen folgten dem Verlauf der Venen. In den Fällen Roths (9) waren die Blutungen ebenfalls in der Nähe der Venen, während die weissen Flecke eine concentrische Anordnung

um den gelben Fleck aufwiesen. Ein gleiches, der Retinitis albuminurica sehr ähnliches Bild beschreibt auch Kramsztyk (18) mit dem Unterschiede, dass in seinem Falle nur wenige punktförmige Blutungen in der Gegend des Aequators waren. Deutschmann und Gowers (23) sahen an den peripheren Theilen des Augenhintergrundes kleinere und grössere weisse Flecke, während in einem Falle Perrins (11) keine bestimmte Anordnung erwähnt ist.

Roth umsäumte weisse Flecke mit Blutungen gemischt fand Leber (6) in der oben beschriebenen Anordnung; in den Fällen von Poncet (13) und Quincke (20) lagen die Flecke um die Papille herum in radialen Richtungen. In einem Falle Kramsztyks spricht derselbe von Blutungen mit „hellerem Centrum". Hierher gehört noch die Beobachtung Littens (21), bei welcher die chocolade-braune Farbe der Venen auffallend war.

Auf der Universitätsklinik wurden die folgenden 2 Fälle beobachtet:

I. Fall.

L. S., ein 14jähriger Knabe, gelangte in nahezu moribundem Zustande zur Beobachtung. Visus auf beiden Augen = 0. Gelegentlich der in Eile vorgenommenen opthalmoskopischen Untersuchung waren bloss am rechten Augenhintergrunde grosse weisse Flecke und zerstreute rothe Blutungen zu sehen; das Innere des linken Auges schien von einer bräunlichen Masse erfüllt zu sein. Sowohl die interne Untersuchung, als der pathologisch-anatomische Befund ergaben hochgradige Leukämie.

Obductionsbefund: Die Augen zeigen bei äusserer Besichtigung nichts Pathologisches. Bei der Durchschneidung des rechten Augapfels fällt auf, dass der Querschnitt der Retina ausserordentlich dick ist und diese von der Chorioidea überall abgelöst und in Falten gelegt ist. Unter dem Mikroskope gemessen, beträgt die Dicke der Retina um die Papille herum 0·52 *mm*, in der Gegend des Aequators 0·40 *mm*, in der Nähe der Ora serrata 0·12 *mm*. Die Papille ragt 1·8 *mm* über die innere Oberfläche der Chorioidea vor und fällt 2 *mm* entfernt von der scleralen Oeffnung steil zur Ebene der Retina ab. (Fig. 1.) Diese hochgradige Prominenz der Papille wird durch zahlreiche, zwischen die Nervenfasern ausgewanderte weisse Blutkörperchen verursacht; diese Infiltration erreicht ihren höchsten Grad an der Oberfläche der Papille, wo die Zellen dicht nebeneinander liegen, die Nervenfasern vollkommen bedecken, so dass deren Verlauf nicht kenntlich ist. Gegen die Lamina cribrosa werden die Zellen immer seltener, und füllen bloss die Zwischenräume der Nervenbündel aus; in schütterer Anordnung sind sie auch zwischen den Fasern des Sehnerven sichtbar. An der Papille sind die weissen Blutzellen besonders um die Gefässe herum dichter angeordnet und bilden sie ausserdem

neben der chorioidealen Oeffnung eine grössere, unregelmässig geformte, compactere Gruppe.

Um die Papille herum sind sämmtliche Schichten der Retina, besonders aber die Faser- und die innere Körnerschicht verdickt. In der letzteren ist die Infiltration so bedeutend, dass die Grenzlinien der Schichten nicht zu erkennen sind.

Von hier angefangen bis zum Aequator ist die Retina gleichmässig dick. Die Fasern- und Ganglienschichte füllen dicht neben einander liegende Leukocyten aus, welche sich auch hier hauptsächlich um die Gefässe gruppieren. Um einzelne grössere Gefässe herum ist die Infiltration so bedeutend, dass die Faserschichte $^{9}/_{10}$ der ganzen Dicke der Retina ausmacht. Die innere moleculäre Schichte zeigt keine Infiltration, ihre Dicke ist normal. Die Dicke der inneren Körner-

Fig. 1.

schichte beträgt das 4fache des Normalen, die Vertheilung der Blutzellen in derselben ist gleichmässig, nicht gruppenweise. Die äussere moleculare und Körnerschichte sind unverändert, die Stäbchen- und Zapfenschichte, sowie das Pigmentepithel zum Theil postmortal verändert; zwischen den Trümmern des zerfallenen Epithels, den Stäbchen und Zapfen liegen auch zerstreut weisse Blutzellen. An der dem Glaskörper zugewendeten Oberfläche der Retina liegen, stellenweise in flacher Ausbreitung, Haufen rother und weisser Blutzellen mit einer Membran aus Fibringerinsel bedeckt.

Nach vorne vom Aequator vermindert sich die Dicke der Retina immer mehr. Die Extravasation beschränkt sich in der Faser- und Ganglienschichte hauptsächlich um die Gefässe, in den von Gefässen freien Gebieten sind nur einzelne Zellen zu sehen. Die Blutgefässe liegen in der Mitte der gruppierten Blutzellenhaufen (Fig. 2); die Blutzellen

umgeben das Gefäss circulär und nur manche Extravasate von grösserem Umfange breiten sich mehr in der Ebene der Retina aus. Dieselben erstrecken sich dann in der Regel auch auf die übrigen Schichten, und unterbrechen dieselben gelegentlich, stellenweise kann man sogar hinter der Retina weisse Blutzellen finden.

In der Gegend der Ora serrata ist die Retina nur etwas dicker als normal; eine spärliche rundzellige Infiltration ist nur um die Gefässe herum sichtbar. Die Retina ist in dieser Gegend in weite geschlängelte Falten gelegt, der dahinter befindliche Zwischenraum ist mit Detritus und zerstreuten weissen Blutzellen erfüllt.

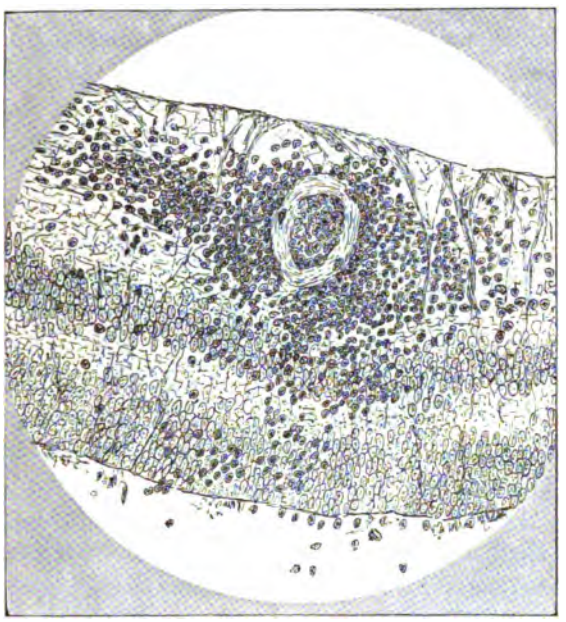

Fig. 2.

Die retinalen Gefässe sind überall wesentlich erweitert und überwiegend mit weissen Blutzellen gefüllt. Die Gefässwände weisen eine hochgradige Degeneration auf, welche in den Theilen vor dem Aequator am prägnantesten ist. Die Wände der Gefässe sind ausserordentlich dick, bestehen aus einer homogenen hyalinartigen Masse; in dieser Substanz sind Bindegewebszellen nur vereinzelt sichtbar, aber umso reichlicher in Auswanderung begriffene weisse Blutzellen.

Das Stützgewebe der Retina ist hypertrophisch. Die Müller'schen Fasern sind breit, scheinen geschwellt zu sein und sind durch einzelne grössere Extravasate auseinander gedrängt.

Die Dicke der Chorioidea ist beiläufig normal. Ihre grösseren Gefässe sind überall reichlich mit weissen Blutzellen gefüllt. Die Gefässe der choriocapillaren Schichte sind mit weissen Blutzellen vollgepfropft, einzelne stark erweitert. Im Stroma sind überall einzelne zerstreute Rundzellen zu sehen, nirgends aber bilden sie umschriebene Haufen.

Aus dem ganzen Befunde ist hervorzuheben: die riesige Schwellung der Papille und die hochgradige Infiltration der Retina, der gegenüber die Blutungen auf der Oberfläche der Retina eine bedeutend kleinere Rolle spielen.

Die auf dem linken Auge makroskopisch sichtbaren Veränderungen zeigt Figur 3. Die Retina ist nahezu in ihrer ganzen Ausdehnung von der Chorioidea abgelöst. Die abgelöste Retina zieht, wie dies bei totaler Ablation gewöhnlich der Fall ist, in Form eines dicken Stranges von der Papille nach vorne, aber nur etwa bis zur Mitte des Augenapfels; von

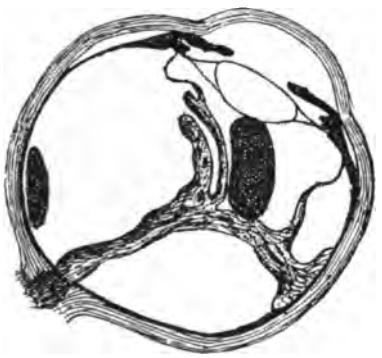

Fig. 3.

dort zieht ein Theil zum Corpus ciliare, indes sich der andere Theil in der Gegend des Aequator bulbi zur Chorioidea begibt und mit dieser in einer Ausdehnung von ungefähr $1 - 1^1/_2$ *cm* Durchmesser verwachsen ist; der von der Anwachsungsstelle nach vorn gelegene Theil der Retina ist ebenfalls abgelöst. Den Raum hinter der Retina neben der Papille, sowie zwischen den vorderen Schenkeln der abgelösten Retina, nimmt eine bräunlich schwarze, cohärente, schlecht schneidbare Masse ein, die sich bei der mikroskopischen Untersuchung als Blutung erwies. (Fig. 3). Das Auge zeigt daher das Bild einer Ablatio retinae, die infolge einer früher entstandenen Verwachsung keine vollkommene werden konnte. Unter dem Mikroskope sind in dem hinteren Strange der abgelösten Retina die Schichten noch erkennbar, obschon sie zum guten Theil eine bindegewebige Metamorphose eingiengen. Zerstreute weisse Blutzellen sind in grosser Anzahl auf dem ganzen Querschnitte zu sehen, besonders um die Gefässe, deren Wände analog dem zweiten Auge

hyalinartig degeneriert sind. Jenen Theil der Retina, der von seiner Unterlage nicht abgelöst ist, verbindet ein pathologisches Gewebe mit der Chorioidea. Dieses Gewebe ist ungefähr zweimal so dick wie die Chorioidea, mit der es fest zusammenhängt. Seine Grundsubstanz wird durch faseriges Bindegewebe gebildet, in welches spärliche Bindegewebs- und Rundzellen eingebettet sind. Das Gewebe enthält keine grösseren Gefässe und ist auch arm an Capillaren; längs eines schief ziehenden Gefässes sind zahlreiche, zum Theil formlose, zum Theil die Form der Pigmentzellen bewahrende Pigmentschollen gelegen, die dem Laufe des Gefässes folgen. Dieses narbenähnliche Gewebe ist sowohl gegen die ihrer Structur vollständig beraubte Retina, als auch gegen die Chorioidea ziemlich scharf begrenzt, hängt aber mit beiden fest und ohne Unterbrechung zusammen.

Die Structur der abgelösten Retina ist am Orte der Anwachsung überhaupt nicht zu erkennen; zum grössten Theil besteht sie aus gegen die Mitte des Bulbus hinziehenden, stark gedehnten, sozusagen ange-



Fig. 4.

spannten Bindegewebsfasern, welche stellenweise an die Gestalt der Müller'schen Fasern erinnern; ihre Zwischenräume sind mit zahlreichen zerstreuten Rundzellen ausgefüllt. Die Wände der in ziemlicher Anzahl vorhandenen Gefässe sind stark verdickt und im hohen Grade degeneriert.

Die zweite Falte der Retina zieht zum Corpus ciliare, ist geschrumpft, an Nervenelementen verarmt, die Structur ist aber im allgemeinen noch vorhanden. In einer Entfernung von 1 *cm* vom Corpus ciliare enthält diese Falte eine 1 *mm* breite und 2 *mm* lange Blutung (Fig. 4), welche sämmtliche Schichten durchdringt und durch Vorwölbung der Membrana limitans externa und interna die Dicke der Retina verdreifacht.

In ihrer Nachbarschaft befindet sich auch das oben erwähnte grosse Blutextravasat des Glaskörpers; einen directen Zusammenhang zwischen den beiden gelang es an keinem Präparat zu finden, aber es ist überaus wahrscheinlich, dass auch letzteres aus diesem atrophischen Theile der Retina hervorgieng.

Die Chorioidea behielt an der Stelle der Anwachsung im grossen und ganzen ihre normale Gestaltung; die Lage der grossen Gefässe ist normal, die Zahl der im Stroma befindlichen Pigmentzellen ist etwas

vermindert, das Pigmentepithel aber ist gänzlich verschwunden, nur hie nnd da ist eine Pigmentepithelzelle zu sehen, weshalb auch die chorio-capillare Schicht unmittelbar mit den oben beschriebenen neugebildeten Geweben in Berührung steht und mit denselben sozusagen verschmolzen ist; die Anordnung der kleineren Gefässe ist unregelmässiger, die Capillargefässe sind durch dazwischen hineingewucherte Bindegewebsfasern von einander getrennt. Die übrigen Theile der Chorioidea sind ebenfalls in beträchtlichem Maasse pathologisch verändert. Um die ausnahmslos in ihren Wänden degenerierten und mit Blutzellen überfüllten Gefässe herum liegen in mehr minder umschriebenen Haufen die ausgetretenen Lymphocyten, welche besonders in den vorderen Theilen das ganze Stroma ausfüllen. Die Dicke der Chorioidea beträgt am Orte der Anwachsung das doppelte, in der Umgebung derselben das 4—5fache des Normalen nach rückwärts wird die Dicke der Chorioidea immer geringer und ist um die Papille herum normal. Neben der Papille liegt das bereits erwähnte Blutextravasat in der Ausdehnung von 8 und der Dicke von 2 *mm*. In der Umgebung dieser Stelle sind die Gefässe der Choriocapillaris ausserordentlich dilatiert, ragen kegelförmig vor, sind beinahe ausschliesslich mit weissen Blutzellen gefüllt und einzelne unter ihnen sind geborsten.

Im Corpus ciliare, noch mehr aber in der Iris, ist eine bedeutende rundzellige Infiltration zu finden, die besonders um die Gefässe herum dicht ist.

Das Extravasat im Kelche der abgelösten Retina und die zwei Extravasate hinten auf der Chorioidea enthalten weisse Blutzellen in sehr grosser Anzahl, bestehen aber doch überwiegend aus zerfallenen rothen Blutzellen. Der Durchmesser der vor der Retina befindlichen Blutung beträgt ungefähr 7—8 *mm*.

Das Zustandekommen dieser anatomischen Veränderungen kann auf folgende Weise erklärt werden. Zufolge der Leukämie ist in der Chorioidea eine hochgradige Infiltration mit weissen Blutzellen entstanden, die sich auch auf die hinteren Schichten der Retina erstreckte, sich innerhalb einer gewissen Zeit organisierte und zu Bindegewebe umgestaltete; auf diese Weise kam zwischen der Chorioidea und Retina eine organische Verwachsung zustande.

Die Ursache der später erfolgten Retinaablösung mochte die aus der Chorioidea entstandene subretinale Blutung sein; die Blutung vor der Retina gieng von den stark degenerierten retinalen Gefässen aus, vielleicht erst nach erfolgter Ablösung.

II. Fall.

J. K., ein 32jähriger, an linealer Leukämie leidender, männlicher Kranker zeigt an beiden Augen eine prominierende Papille mit verwaschenen Grenzen; die Retina getrübt, die Arterien etwas verengt, die Venen erweitert und geschlängelt; am linken Auge, nach aussen und unten von der Papille eine längliche Blutung vom Durchmesser einer $^1/_2$ Papille. Untersuchung der Sehschärfe wurde nicht vorgenommen.

An den der Leiche entnommenen Augäpfeln sind makroskopisch keine krankhaften Veränderungen wahrzunehmen. Die Papille prominiert an beiden Augen 0·60 *mm* über die Ebene der Chorioidea, die Dicke der Retina beträgt in der Nähe der Papille 0·30 *mm*, in der Peripherie schwankt sie zwischen 0·28 und 0·32 *mm*. An den Papillen und den sie umgebenden Retinatheilen ist ein bedeutendes Oedem sichtbar, welches eine Auseinanderschiebung der Nervenfasern verursacht. Ausserdem liegen auch weisse Blutzellen zwischen den Fasern zerstreut, während sie zwischen den Fasern des Opticus sowohl diesseits als jenseits vom scleralen Ringe in dichteren Reihen gelagert sind. Neben der Papille des linken Anges sind die Nervenfasern auf einem Gebiete von $^1/_2$ *mm* an der Oberfläche der Fasernschichte ampullenförmig verdickt, uud in homogene, mit Eosin färbbare Gebilde umgewandelt. In der Nähe dieses Gebietes, in der Ganglienschichte, ist ein Blutextravasat von 0·60 *mm* im Durchmesser zu sehen, welches überwiegend aus rothen und auch zahlreichen weissen Blutzellen besteht, die indes keine bestimmte Anordnung aufweisen. Die übrigen Theile der Retina sind an beiden Augen gleich; die oedematöse Verdickung der Fasernschichte wird mit der Entfernung von der Papille immer geringer.

Einzelne zerstreute Lymphocyten sind in der ganzen Ausdehnung der Retina zu finden, besonders in der Faser- und auch in der Ganglienschichte, während die übrigen Schichten davon frei sind. Die Gefässe sind überall stark erweitert, wölben die äusseren Schichten der Retina kegelförmig nach rückwärts vor, enthalten reichlich weisse Blutkörperchen, besitzen aber normale Wandungen. Die Dicke der Chorioideen ist normal; sämmtliche Gefässe derselben sind erweitert und mit zumeist weissen Blutzellen vollgepfropft, welche einzeln zerstreut auch im Stroma zu sehen sind.

Wenn wir die Daten der ganzen Casuistik kurz zusammenfassen, so sehen wir, dass 60% der Erkrankungen der Retina, welche die Leukämie begleiten, die für die Leukämie charakteristischen und specifischen Veränderungen des Augenhintergrundes zeigen, 17% gehen bloss mit allgemeinen Erscheinungen, wie sie auch den anderen Retinitiden zukommen, einher, und in 23% der Fälle endlich ist am Augenhintergrunde das Bild der einfachen haemorrhagischen Retinitis zu sehen.

Bei den beiden letzteren Varietäten können Erscheinungen, die den Verdacht auf Leukämie erregen (Blässe des Augenhintergrundes, eigenthümliche Farbe der retinalen Gefässe), vorkommen, aber auch fehlen. Bei der Gruppierung der einzelnen Erscheinungen scheint es am zweckmässigsten nach der anatomischen Reihenfolge vorzugehen.

Retina.

Eine Trübung, welche sich auf die ganze Retina erstreckt, oder sich bloss auf die Umgebung der Papille beschränkt, wird ungefähr in der Hälfte der Fälle beschrieben. Die Trübung stimmt in ihrem Aussehen mit der bei anderen Retinitiden überein. Die Ursache derselben kann ein einfaches Stauungs-Oedem, oder ein solches entzündlichen Ursprungs sein, welches einen ziemlich beträchtlichen Grad erreichen kann, besonders wenn auch eine Papillitis zugegen ist. In solchen Fällen werden in der Umgebung der Papille die Nervenfasern der Fasernschichte auseinandergedrängt und es entstehen zwischen denselben grosse, mit Serum gefüllte Hohlräume. (II. Fall.) Deutschmann fand solche aus einem Oedem entstandene Hohlräume in der Ganglienschichte, während Roth an den peripheren Theilen der Retina „eine cystenartige Degeneration" beschreibt, welche einzelne Autoren ebenfalls für nichts anderes als für ein einfaches Oedem halten. Die Trübung der Retina kann auf diffusen rundzelligen Infiltrationen basieren, welche zumeist und hauptsächlich die Fasernschichte betreffen, und sich nur selten auf die übrigen Schichten erstrecken.

Umschriebene Herde, welche entweder einfärbig gelblichweiss, oder aber von einem rothen Hofe eingesäumt sind, wurden in 60% der leukämischen Retinitis beschrieben. Die Grösse dieser Flecke ist sehr verschieden; sie können nur mohnkorngross sein, aber auch den Durchmesser mehrerer Papillen erreichen; sie liegen manchmal in der Ebene der Retina, regelmässig prominieren sie aber mehr oder weniger. (Nach Reincke manchmal bis auf 2 *mm.*) In ihrer Anordnung zeigen sie keinen bestimmten Typus; manchmal nehmen sie in grösserer Zahl die Peripherie der Retina ein, seltener die Umgebung der Macula lutea. Ihre Lage verräth zumeist gar keine Regelmässigkeit, erwähnenswert ist indes, dass sie ziemlich häufig in der Nähe der grösseren Gefässe, besonders der Venen, zu sehen sind.

Die einfärbigen weissen Flecke können nach Leber auf dreifache Weise zustandekommen: 1. durch sclerotische Hypertrophie der Nervenfasern, 2. durch fettige Degeneration des Gewebes der Retina, und 3. durch Infiltration mit weissen Blutkörperchen. Sclerotische Nervenfasern wurden in 5 Fällen beschrieben (Roth, Deutschmann, Kram-

sztyk); solche sind auch in dem mitgetheilten II. Fall zu sehen. Der Sitz eines solchen sclerotischen Herdes ist regelmässig in der Nähe der Papille, an der Oberfläche der Nervenfasernschichte; für das Wesen desselben ist die durch Ernährungsstörung verursachte Degeneration charakteristisch. Eine fettige Degeneration von solchem Umfange, dass dieselbe einen mit dem Augenspiegel wahrnehmbaren Fleck gebildet hätte, erwähnt kein einziger Autor, und Leber selbst fand keine Spur von fettiger Degeneration in den von ihm beobachteten Fällen; im ganzen wird bloss in einigen Beobachtungen eine unbedeutende fettige Degeneration in der Adventitia einzelner peripherer Retinalgefässe erwähnt. Diese Entstehungsart der weissen Flecke ist daher bloss eine aus den histologischen Veränderungen bei anderen Retinitiden abgeleitete Hypothese, die durch die Erfahrung nicht gerechtfertigt wurde. Auffallend ist dieser Umstand gerade bei den retinalen Erkrankungen, bei denen doch die Degeneratio adiposa im allgemeinen eine grosse Rolle spielt. Hierin unterscheidet sich hauptsächlich die leukämische Retinitis von anderen Retinitiden, zumal von der Retinitis albuminurica, bei welcher die weissen Flecke überwiegend von der Degeneration des Retinagewebes herrühren; während die weissen Flecke der leukämischen Retinitis (einige aus sclerotischen Fasern bestehende Herde ausgenommen) aus mehr oder minder umschriebenen Anhäufungen von ausgewanderten weissen Blutzellen bestehen. Demnach ist das, was wir mit dem Augenspiegel in beiden Fällen gleichmässig als weissen Fleck sehen, bei der Retinitis albuminurica eine Degeneration, bei der Retinitis leukaemica eine Infiltration.

Dass dem thatsächlich so ist, bestätigen die mikroskopischen Befunde, in welchen die Infiltrationen mit weissen Blutkörperchen niemals fehlen, wenn die Krankengeschichten von weissen Flecken Erwähnung thun. Die Infiltration kann diffus (siehe oben) und circumscript sein. Die diffuse Infiltration kann die gleichmässige Verdickung einer oder mehrerer Retinaschichten verursachen; so verdickte sich in dem Falle Oellers die Retina auf's doppelte, ebenso auch in dem von uns mitgetheilten I. Fall. Die Verdickung betraf hauptsächlich die Fasernschichte, in Saemischs und meinem eigenen Falle auch die innere Körnerschichte, während Roth und Deutschmann eine Verdickung der Ganglienschichte beschrieben. Eine solche gleichmässige Infiltration ist am intensivsten um die Papille herum, von da vermindert sie sich nach vorne immer mehr. Mit dem Augenspiegel erscheint in solchen Fällen die Retina getrübt. Der Ursprung der Infiltration ist in einer durch längere Zeit stattfindenden, langsamen Diapedesis zu suchen.

Leber, Poncet, Deutschmann und Kerschbaumer beschrieben an umschriebenen Stellen angehäufte, nur aus Lymphocyten bestehende Herde; solche sind auch in meinem I. Falle zu sehen. Ihr Sitz ist nahezu

immer die Fasern- und Ganglienschichte, nur die grösseren erstrecken sich auf sämmtliche Schichten; diese drängen dann das retinale Bindegewebe auch in seitlicher Richtung auseinander. Im Centrum der meisten Herde ist ein Gefäss zu sehen, und um dieses herum zusammengedrängt liegen die weissen Blutzellen; am dichtesten unmittelbar neben der Gefässwand. Die Annahme scheint daher berechtigt, dass diese Rundzellen ebenfalls durch Auswanderung und nicht durch Zerreissung der Gefässwand nach aussen gelangt sind; dafür spricht die concentrische Anordnung, ferner der Umstand, dass darunter keine rothen Blutzellen vorhanden sind, und schliesslich, dass in den Gefässwänden in Auswanderung begriffene Lymphocyten in grosser Zahl zu finden sind.

Nicht so leicht ist die Frage der Entstehung der roth umsäumten Flecke zu lösen. Die einzelnen Autoren erwähnen ihrer schon in den Beschreibungen mit verschiedenen Namen: manche sprechen von Infiltraten mit rothem Hofe, während andere sie als Blutungen mit weissem Centrum bezeichnen. Erstere Benennung scheint die richtigere zu sein. Nach Leber entstehen diese Herde durch Diapedesis und nicht durch Blutung, denn ihre Gestalt ist regelmässig rund, während doch die in der Fasernschichte vorkommenden Blutungen streifenartig zu sein pflegen. Die Diapedesis geht nach dem letztgenannten Autor so vor sich, dass zuerst die rothen Blutzellen auswandern und sich an der Peripherie ablagern; erst nach ihnen treten die weissen aus, um in der Mitte zu bleiben. Die mikroskopischen Befunde sprechen meiner Ansicht nach für die Diapedesis. In den meisten Fällen waren nämlich auch gewöhnliche Blutungen in der Retina zu finden; man sah dann unter dem Mikroskope theils aus rothen und weissen Blutzellen bestehende unregelmässig geformte Haufen, welche gar keine bestimmte Anordnung zeigten, andererseits kreisförmige Blutzellenhaufen, in deren Mitte die weissen, an deren Rändern die rothen Blutzellen gelagert waren. Man kann sich schwer vorstellen, warum das durch die geborstenen Gefässwände ausströmende Blut sich ceteris paribus, an einer Stelle nach Art der gewöhnlichen Hämorrhagie unregelmässig ausbreiten, an einer anderen hingegen die Kreisform annehmen und nach der Qualität der Blutzellen sich ordnen sollte. Die allmähliche Entstehung ist daher auch hier wahrscheinlich, aber die Ansicht Lebers, dass die rothen Blutzellen vor den weissen auswandern, entspricht nicht den allgemeinen pathologischen Gesetzen. Vielleicht verhält sich die Sache derart, dass infolge Erkrankung der Gefässwand eine reichliche Diapedesis auftritt, und ebenso, wie bei einer hämorrhagischen Exsudation, nach den weissen auch ein Theil der rothen Blutzellen auswandert, welche dann, wie Oeller sich vorstellt, durch die gegenseitige Anziehung und active Bewegung der Leukocyten an den Rand des Herdes gleichsam hinausgedrängt werden.

Blutungen fehlen bei der leukämischen Retinitis selten, und sind, sowie andere retinale Blutungen, regelmässig streifenförmig, wenn sie in der Fasernschichte, rund, wenn sie in den tieferen Schichten liegen; manchmal ergiesst sich das ausströmende Blut auf die Oberfläche der Retina. Das Verhältnis der Blutzellen ist sehr wechselnd, bald besteht die Blutung nahezu ausschliesslich aus rothen, bald in überwiegender Zahl aus weissen Blutzellen, aber ohne jegliche Anordnung. Manchen fiel die ungewöhnlich blasse Farbe der Blutungen auf, was wahrscheinlich von der grossen Zahl der weissen Blutzellen herrührte.

Die Gefässe der Retina erleiden, wie wir dies oben sahen, zumeist Veränderungen. Die Arterien sind manchmal verengert, die Venen regelmässig erweitert, stark geschlängelt, ihre Farbe ist bald eigenthümlich blau, bald rosenfarbig oder chocoladebraun, in einem Drittel der Fälle begleitet sie ein weisser Saum. Unter dem Mikroskope ist die Erweiterung der Venen regelmässig zu beobachten. Die Venen sind mitunter so stark erweitert, dass sie die Schichten der Retina kegelförmig nach rückwärts vorwölben. Oeller beobachtete spindelförmige Gefässerweiterungen. Sämmtliche Gefässe sind mitunter mit zahlreichen weissen Blutzellen gefüllt, aber niemals in einem solchen Maasse, wie die Gefässe der Chorioidea. Pathologische Veränderungen der Gefässwände, wie Verdickung, Infiltration der Adventitia, seltener fettige Degeration derselben wurden mehrmals beobachtet. Einen sehr hohen Grad von Erkrankung der Gefässe sehen wir im Falle I., in welchem eine mehrfach verdickte Gefässwand, stellenweise in eine nahezu homogene, hyalinartige Substanz umgewandelt war. Der weisse Saum, welcher einzelne Venen begleitet, findet seine Erklärung zum Theil in der Verdickung der Gefässwand, zum Theil in der Auswanderung der weissen Blutzellen, die in erster Reihe die perivasculären Räume mit Leucocyten erfüllt. (Kerschbaumer.)

Die Veränderungen des retinalen Bindegewebes sind theils mechanischen, theils entzündlichen Ursprungs. Grössere Blutungen und Infiltrate bewirken manchmal ein kolossales Auseinanderdrängen und eine Dehnung der Müller'schen Fasern. Ausserdem ist häufig eine Hypertrophie des ganzen Stützgewebes vorhanden; an den verdickten und ausgedehnten Bindegewebsfasern ist mitunter sogar eine zellige Infiltration zu sehen. (Deutschmann.)

Von Lageveränderungen der ganzen Retina sind die Faltenbildungen um die Papille herum wiederholt beschrieben worden (Oeller), im Falle I aber erfolgte auf Grund der oben entwickelten Ursachen eine Ablatio fere totalis.

und manchmal auch der Sehnerv selbst, nehmen ebenfalls an den Veränderungen der Retina theil. Die Grenzen der Papille sind oft verwaschen, zeigen eine radiäre Streifung; die Papille prominiert manchmal in sehr bedeutendem Maasse, mitunter knopfförmig (Oeller, Poncet und mein I. Fall), so dass wir mit Recht von einer Papilloretinitis sprechen könnten. Die Schwellung der Papille könnte von den darin verlaufenden, stark gefüllten und erweiterten Gefässen herrühren (Deutschmann), zumeist indes beruht die Papillitis auf einem Oedem, oder auf einer zelligen Infiltration grösseren oder geringeren Grades. Infiltrationen wurden auch in dem Bindegewebe und den Scheiden des Sehnerven beobachtet. (Kerschbaumer.) Leber und Deutschmann fanden im Gewebe der Papille kleinere Blutungen, Oeller hingegen entdeckte in derselben zahlreiche, nach seiner Ansicht vielleicht neugebildete Capillaren.

Chorioidea.

Die blasse Farbe des Augenhintergrundes, wie sie oft zur Beobachtung gelangt, können wir aus der weissen Farbe des in den Gefässen der Chorioidea circulierenden Blutes erklären; wir müssen jedoch auch die Qualität des Pigmentepithels in Betracht ziehen, und deshalb bleibt es bei der Leukämie immer fraglich, ob nicht der Augenhintergrund auch schon vorher blässer war, oder wenn er normal gefärbt erscheint, ob er nicht vorher dunkler war? Zur präciseren Beurtheilung der Farbennuance empfiehlt Becker das Ophtalmoskopieren bei Tageslicht. —

In mehr als $^2/_3$ der Fälle der mikroskopisch untersuchten leukämischen Augen wies die Chorioidea eine sehr bedeutende Hyperämie auf. Diese Hyperämie war in den Fällen von Deutschmann und Oeller so gross, dass sie eine beträchtliche Verdickung der ganzen Chorioidea verursachte. Mehrere Autoren beobachteten eine kuppelförmige Vorwölbung der Gefässe, sozusagen eine maximale Anspannung derselben, ohne dass sie im Stroma auch nur ein einziges freiliegendes weisses Blutkörperchen gefunden hätten. Die Extravasation kommt auch ziemlich oft vor, und zwar in Form der Infiltration. Die aus den Gefässen ausgetretenen weissen Blutzellen liegen gewöhnlich gleichmässig vertheilt im Stroma, aber sie bilden auch schärfer umschriebene Herde. Den höchsten bekannten Grad der diffusen chorioidealen Infiltration zeigt Kerschbaumers Fall, in welchem die Chorioidea des einen Auges auf das dreifache, die des anderen auf das vierfache verdickt war und nebst dem auch das Corpus ciliare und die Iris von Leukocyten erfüllt waren. Eine ähnliche Veränderung, aber in geringerem Grade, zeigt auch der oben beschriebene

I. Fall, mit dem Unterschiede, dass während bei diesem die Infiltration an der Stelle der pathologischen Verwachsung mit der Retina (in der Gegend des Aequators) am grössten war, sie sonst in den meisten Fällen an den hinteren Theilen des Bulbus ihren Höhepunkt erreichte. Roth erwähnt einen umschriebenen Herd aus weissen Blutzellen; in einem Falle Deutschmanns waren zwischen den zerstreut liegenden Zellen spindelförmige, schärfer umschriebene Gruppen zu erkennen. Die Vertheilung der Blutzellen in den Gefässen ist sehr verschieden. In den grossen Gefässen sind neben vielen weissen Blutzellen immer auch rothe in ansehnlichen Massen vorhanden, aber in den Capillaren ist sehr oft überhaupt kein rothes Blutkörperchen zu sehen; das ganze Lumen ist von dicht an einender gedrängten weissen Blutzellen ausgefüllt. Das in dem mitgetheilten II. Falle beschriebene Bild der Verwachsung erinnert lebhaft an die Folgezustände der gewöhnlichen exsudativen Entzündungen.

Blutungen aus den Adern der Chorioidea sind nicht häufig. Das Blut ergiesst sich nicht in das Gewebe der Chorioidea, sondern unter die Retina (I. Fall), oder mit Durchreissung der Retina in den Glaskörper (Saemisch).

Aus den mitgetheilten Fällen erhellt, dass die Veränderungen des Augenhintergrundes bei Leukämie sehr verschiedener Natur sind. Ein Theil derselben scheint die Kennzeichen der entzündlichen Processe an sich zu tragen, während ein anderer Theil sich in einfachen Blutungen äussert; eine dritte, besonders unter dem Mikroskope wahrnehmbare Gruppe der Veränderungen hingegen hat einen degenerativen Charakter. Diese 3 Factoren begründen das so abwechslungsreiche Bild der Retinitis leukaemica. Bald tritt die eine, bald die andere Symptomengruppe in den Vordergrund: hochgradige entzündliche Producte mit geringer Blutung, andererseits zahlreiche Blutungen mit minimalen Entzündungserscheinungen kommen gleichmässig vor.

Bei der Erzeugung der leukämischen Krankheitserscheinungen wirken 2 Factoren mit: in erster Linie die hochgradig vermehrten weissen Blutzellen und deren Tendenz, aus den Gefässen auszuwandern, in zweiter Linie die durch die allgemeine Ernährungsstörung bedingte Erkrankung der Gefässwände. Der erstgenannte Factor bringt in den verschiedenen Organen die specifischen Producte der Leukämie: die lymphoiden Neubildungen zustande; der zweite Factor verursacht besonders in dem subcutanen Bindegewebe und in der, zufolge ihrer Endarterien dazu praedisponierten Retina, die Blutungen ebenso, wie das bei anderen krankhaften Veränderungen der Blutmischung, z. B. bei der Anaemia perniciosa, oder bei der Albuminurie der Fall ist. Auf diese Weise können wir die Polymorphie der leukämischen Retinitis erklären. Zu bemerken ist noch, dass

die Erkrankungen der Retina bei allen drei Formen der Leukämie auftreten können und durch den Ursprung und Grad der Erkrankung nicht beeinflusst werden.

Die Art der Sehstörungen wird durch die anatomischen Veränderungen bestimmt. Einzelne fanden, entsprechend den grösseren Blutungen und Flecken, Scotome, während Bäcker in seinem Falle an der Stelle des Gesichtsfeldes, welche dem retroretinalen Herde entsprach, Metamorphopsie beobachtete.

Ueber den Verlauf und die Prognose der Retinitis leukaemica ist wenig zu bemerken. Sowohl die Blutungen, als die Infiltrationen sind rückbildungsfähig (zumal bei Kindern), was wir in mehreren Fällen gesehen haben, aber gewöhnlich persistieren sie entweder unverändert, oder in erhöhtem Maasse bis zum Eintritte des Exitus.

Literatur.

1. Liebreich: Deutsche Klinik 1861, Nr. 50. (Graefe-Saemisch: Handbuch der Augenheilkunde.)
2. Liebreich: Atlas der Ophthalmoskopie.
3. Th. Simon: Med. Centralblatt 1868. Nr. 53. (Graefe-Saemisch: Handbuch der Augenheilkunde.)
4. O. Becker: Archiv für Ohren- und Augenheilkunde, I. 1. S. 94.
5. Saemisch: Zehenders Monatsblätter, VIII. S. 305.
6. Th. Leber: Zehenders Monatsblätter, VII. S. 312.
7. Th. Leber: Graefe-Saemisch: Handbuch der Augenheilkunde.
8. Th. Leber: Graefes Archiv für Ophthalmologie, 24. I. S. 295.
9. Roth: Virchows Archiv, XVIX. S. 441. (Jahresbericht über die Ophth. 1870, S. 341.)
10. Reincke: Virchows Archiv L. 1. S. 399. (Graefe-Saemisch: Handbuch der Augenheilkunde.)
11. Perrin: Gazette des Hôpitaux, Nr. 48, 1870. (Jahresbericht über die Ophth. 1870.)
12. Perrin: Gazette des Hôpitaux, Nr. 53, 1874. (Jahresbericht über die Ophth. 1874, S. 418.)
13. Poncet: Archiv de phys. norm. et path., S. 496. (Jahresbericht über die Ophth. 1874, S. 418.)
14. Tillaux: Jahresbericht über die Ophth. 1874, S. 418.
15. Deutschmann: Klinische Monatsblätter. XVI. S. 321.
16. Deutschmann: Beiträge zur Augenheilkunde, Heft IX.
17. Oeller: Graefes Archiv, 24. III.
18. Kramsztyk: Jahresbericht über die Ophth. 1878, S. 226.
19. Michel: Deutsches Archiv für Klin. Med., XXII. 5, 6. (Jahresbericht über die Ophth. 1878, S. 226).
20. Quincke: Deutsches Archiv für klin. Med., XXVII. 4. (Jahresbericht über die Ophth. 1880, S. 236).
21. Litten: Jahresbericht über die Ophth. 1889.
22. Kerschbaumer: Graefes Archiv, 41. III.
23. Gowers: Ophthalmosk. in d. inn. Medicin.
24. Knies: Grundriss d. Augenheilkunde, II. Band.

Ueber Sphincterolysis anterior auf Grund von 47 neueren Fällen.[1])

Von *Dr. Cornel Scholz*, Assistent an der Universitäts-Augenklinik zu Budapest.

Vor vier Jahren theilte Prof. Schulek in einem Vortrag in der ungarischen Akademie der Wissenschaften ein eigenes operatives Verfahren mit, welches er Sphincterolysis anterior benannte.[2]) Diese Operation hat seither unter den an der Universitätsklinik vorgenommenen Operationen immer mehr Terrain erobert, so dass es möglich wurde, die Indicationen für die Operation präcise zu umschreiben und ihre Wirkung nach jeder Richtung zu erproben. Zur statistischen Zusammenstellung und zur Ableitung der Folgerungen benützte ich ausser den im Jahre 1892 mitgetheilten 29 Fällen noch 47 neue.

Die Sphincterolysis anterior ist, wie dies Prof. Schulek in seiner Arbeit entwickelte, eine Operation präventiver Natur; ihr Zweck ist, den in die Narbe der Cornea eingewachsenen Sphincter iridis von dort abzulösen und hiedurch den secundären Läsionen, welche das Auge bedrohen (Glaucom, Iridochorioiditis) vorzubeugen, ohne dass hiebei die vorhandene Sehschärfe beeinträchtigt wird. Die Operation ist bei solchen seitlich gelegenen, nicht übermässig grossen, adhärenten Narben indiciert, wo die Pupille noch accommodationsfähig ist. Ihr Verlauf ist in Kürze folgender: der Operateur sticht mit einem schmalen Graefe'schen Messer am Rande der Narbe in die Cornea ein, umkreist, das Messer dabei flach haltand, mit dessen Spitze den angewachsenen Iristheil, sticht auf der anderen Seite der Narbe aus, und indem er mit sägenden Bewegungen die angewachsenen Irisschenkel abtrennt, schneidet er den peripheren Theil der Narbe in Form eines Lappens durch.

Die Operation hat ihrem Zwecke vollkommen entsprochen, wenn die Zerrung der Pupille und die zum Corpus ciliare führende Brücke

---

[1]) A sphincterolysis anteriorról. Scholtz Kornél dr. szemklinikai gyakornoktól. Orvosi Hetilap. Szemészet. 1896. 2—3 sz.

[2]) Orvosi Hetilap: Szemészet. 1892, Nr, 1, 2, 3.

aufgehoben wird; d. h. wenn die beiden Schenkel des Sphincters aus der Narbe befreit werden, und der Visus sich nicht verschlimmert. Befriedigend ist indes auch das vollkommene Freiwerden des einen Sphincterschenkels, denn die Zerrung wird im Verhältnisse zur früheren so geringgradig sein, dass das Auftreten eines secundären Glaucoms unwahrscheinlich wird. Das flächenhafte Ankleben peripherer Iristheile ist in dieser Hinsicht nahezu vollkommen indifferent.

Die Zahl der an der Universitätsaugenklinik bisher mittelst Sphincterolysis anterior operierten Fälle ist 76. Von diesen ergaben 36 ein ideales Resultat, d. h. beide Schenkel des Sphincters wurden befreit und der Visus blieb entweder derselbe, oder er besserte sich. In 5 Fällen war die Operation erfolglos, während in den übrigen 35 Fällen entweder nur der eine Schenkel des Sphincters befreit wurde, oder beide zwar befreit wurden, aber ein dünner Faden der Iris an die Cornea angeheftet blieb.

Ich theilte die Fälle nach der Zeit und Ursache der Entstehung der adhärenten Narbe, sowie nach dem jeweiligen Zustande des Auges zur Zeit der Operation in mehrere Gruppen ein. Bei mehr als der Hälfte der operierten Fälle verursachte ein längst (vor mehr als einem Jahr) abgelaufener Entzündungsprocess das Anwachsen der Iris und das Auge war zur Zeit der Operation vollkommen reizlos. Diese Fälle weisen die besten Resultate auf, insofern als unter 38 Operationen nur 2 erfolglos waren, und bei 20 ein vollkommenes Resultat erzielt wurde.

Vom Standpunkte des Erfolges reihen sich hieran die Operationen, welche zur Ablösung von adhärenten Narben nach Verletzungen ausgeführt wurden. Unter 10 Fällen lieferten 4 ein vollkommenes und 6 ein befriedigendes Resultat.

Die schlechtesten Resultate gaben Irisanwachsungen, die von erst kürzlich (innerhalb des letzten Jahres) abgelaufenen Entzündungen herrührten, insofern als unter 8 Operationen 2 erfolglos blieben; hiezu gehört auch jener einzige Fall, in welchem die Operation einen Schaden verursachte, indem sich am Tage nach der Operation ein plastisches Exsudat in der vorderen Kammer bildete. Bemerkenswert ist, dass an allen diesen Augen zur Zeit der Operation keine entzündlichen Erscheinungen vorhanden waren.

Demgegenüber ist es auffallend, dass wenn bei einer Iriseinwachsung älteren Datums irgend eine consecutive oder recidivierende Entzündung am Auge vorhanden war — wie Iridocyclitis, Keratitis phlyctaenulosa oder chronische Blennorrhoe — der Erfolg der Operation hiedurch keinen Abbruch erlitt. Die Operation, welche nach einer 1- bis 3wöchentlichen Behandlung je nach dem entzündlichen Processe vorgenommen wurde, befreite unter 8 Fällen 5mal beide Schenkel, während in 3 Fällen ein Schenkel adhärent blieb. Es scheint, dass bei den Fällen

der früheren Gruppe der noch entzündliche, daher weiche und unelastische Zustand der adhärenten Iris das Wiederankleben der durchschnittenen Schenkel erleichtert, während die später auftretende Entzündung die Qualität der Consistenz der bereits consolidierten und straff angespannten Iris in dieser Hinsicht nicht mehr ändert. Die Kranken, welche mit einer consecutiven Iritis zur Operation kamen, verliessen geheilt oder bedeutend gebessert die Klinik und keiner von ihnen hat sich später mit einem Recidiv gemeldet.

Vielleicht die wichtigsten und für den Wert der Operation am ehesten maassgebend waren jene Fälle, bei welchen schon secundäres Glaucom zugegen war. Ihre Zahl beträgt 7. Unter diesen heilten 5 nach der Operation ohne jede Störung und die Drucksteigerung verschwand. In zwei Fällen traten am 4. Tage nach der Operation Reizerscheinungen und Drucksteigerung auf, welche in dem einen Falle auf Pilocarpineinträufelung zurückgiengen, während in dem anderen Falle die Iridektomie nothwendig wurde. In diesen 2 Fällen war das Glaucom ein absolutes; in beiden Fällen wurde der Sphincter vollständig aus der Narbe befreit. Wir können daher auf das Aufhören der Drucksteigerung bei absolutem Glaucom nicht mit Bestimmtheit rechnen, da eine vollständige Verödung der Kammerbucht durch Abtrennung der Irisschenkel nicht behoben werden kann. Die Wirksamkeit der Operation gegen nicht absolutes Glaucom zeigt besonders ein anderer Fall, wo nämlich die Drucksteigerung trotz einer Iridectomie noch fortbestand und erst nach der später vorgenommenen Sphincterolysis verschwand.

In den übrigen 4 Fällen war ein durch Ulceration der Hornhaut oder Trauma entstandener Irisprolaps vorhanden, welcher in 2 Fällen vor der Operation abgetragen wurde. Erfolglos blieb die Operation einmal.

Unter den 5 erfolglosen Operationen war die Irisanwachsung in 3 Fällen frisch, in 2 Fällen alt. In diesen Fällen wuchsen die durchschnittenen Schenkel nach der Operation (in einem Falle am 9ten Tage) wieder an. In Procenten ausgedrückt blieb die Operation in kaum 3% der alten und in 33% der frischen Anwachsungen erfolglos.

Ein Zweck der Sphincterolysis ist die Erhaltung der vorhandenen Sehkraft. In dieser Hinsicht haben die Resultate den Erwartungen nicht nur entsprochen, sondern sie sogar übertroffen, insofern, als in 16 Fällen die Sehkraft schon bei der Entlassung der Kranken gebessert war, bei 32 unverändert blieb. Die Kranken wurden am 7.—10. Tage nach der Operation entlassen, ein Zeitpunkt, wo noch Lichtscheu und Wundastigmatismus die Sehschärfe ungünstig beeinflussen; wir können daher mit Recht annehmen, dass die Sehschärfe auch in den wenigen (6) Fällen, in welchen sie eine geringe Verschlechterung zeigte, später mindestens auf

ihre ursprüngliche Höhe zurückkehrte. Dass die Sehschärfe durch die Sphincterolysis nicht leidet, ist leicht verständlich: das in der Iris entstandene Colobom wird nämlich durch die Narbe der Cornea so gedeckt, dass es keine Blendung verursachen kann. Dies ist einer der Hauptvortheile der Operation gegenüber der Iridectomie, die in Fällen, bei denen die Sphincterolyse eben indiciert ist, — die vorhandene Sehschärfe regelmässig vermindert. Denn wo immer wir die Irisexcision auch vornehmen, die Augenlider werden das Colobom niemals so vollständig bedecken, wie dies die corneale Narbe thut. Die so häufige Verbesserung der Sehschärfe nach Sphincterolysis können wir daraus erklären, dass die früher spaltförmige oder birnförmig verzogene, sehr oft kaum reagierende Pupille durch die Operation eine mehr runde Gestalt annimmt, in ihre normale Lage zurückkehrt und zur Reaction befähigt wird.

Die Sphincterolysis macht es auch möglich die Cornealnarbe ohne Gefahr zu färben, da ja die Iris bereits abgelöst wurde. Dieser Umstand ist wieder — abgesehen vom cosmetischen Gesichtspunkte — ein neuer Vortheil für die Sehsehärfe, nachdem durch die Tinction die grosse Zerstreuung des Lichtes, — die bei einer zarten Hornhauttrübung stattfindet — behoben werden kann. Bei adhärenten Narben war dieser Vorgang wegen der Möglichkeit einer Irisreizung contraindiciert und es ist ein Verdienst der Sphincterolysis, dass sie diese zweckmässige Correction, die oft so dringend gewünscht wird, auch hier ermöglicht hat. Auf Grund dessen glaube ich unter die Intentionen der Operation in gewissen Fällen auch die Correctur der Sehschärfe aufnehmen zu dürfen.

Die Einfachheit der Operation und die Geringfügigkeit des erlittenen Traumas führten auf die Idee, nach einer erfolglosen oder nur mit halbem Erfolg ausgeführten Sphincterolysis die wieder angeklebten Schenkel durch eine neuerliche Operation wieder abzulösen. Unter 5 solchen wiederholten Operationen waren 3 vollkommen erfolglos; in einem Falle retrahierten sich die abgelösten Schenkel neuerdings nach einigen Tagen und in dem 5ten Falle musste man einen feinen Irisfaden, der sich nach der zweiten Operation wieder zurückzog, mit dem Sphincterotom zum drittenmale durchschneiden. Es scheint daher, dass manche Adhäsionen die Tendenz haben, in jene Stellung zurückzukehren, in welcher sie längere Zeit hindurch fixiert waren, und dass sie diese ihre Lage selbst nach wiederholter Ablösung nicht verlassen.

In 2 Fällen wurde die Operation mit Starextraction combiniert, die Iridektomie zu optischen Zwecken war 5mal, zur Bekämpfung des Glaucoms einmal nothwendig.

Auf Grund der bisher operierten 76 Fälle ist bezüglich der Prognose folgendes zu beachten:

1. Der beste Erfolg ist bei solchen adhärenten Narben zu erwarten,

die von alten (vor Jahren abgelaufenen) Entzündungsprocessen oder von Verletzungen herrühren.

2. Bei Iriseinheilungen, die durch Entzündungen jüngeren Ursprungs (vor Monaten abgelaufen) entstanden sind, sind die Erfolge am wenigsten befriedigend.

3. Ein nicht absolutes Glaucom geht zurück, wenn auch nur ein Schenkel des Sphincters befreit wurde. Das Aufhören der Drucksteigerung bei absolutem Glaucom ist selbst nach Befreiung beider Schenkel nicht mit Sicherheit zu erwarten.

4. Eine acute oder chronische Entzündung am Auge beeinflusst das Resultat nicht, wenn die Narbe älteren Ursprunges ist.

Was die Ophtalmologen zu ähnlichen Operationen angeeifert hat, war der Gedanke, bei der Bekämpfung der secundären Leiden, die das Auge bedrohen, der Indicatio causalis zu entsprechen, da das bisherige souveraine Verfahren, — die Iridektomie — dem Auge so zu sagen nur auf Umwegen einen leidlichen Zustand verschafft, während sie die Quelle der secundären Leiden, die Iriseinheilung, unberührt lässt. Das Ziel dieser Operationen ist ein ideales: die Ursache verschwinden zu machen, welche dem Auge Verderben bringen kann, oder auch schon gebracht hat; solche Verhältnisse zu schaffen, welche die Möglichkeit eines secundären Leidens ausschliessen. Die Iridektomie bekämpft zwar in vielen Fällen erfolgreich die secundären Leiden, aber oft auf Kosten der Sehschärfe, da die localen Verhältnisse nicht immer gestatten, die Operationen an einer solchen Stelle auszuführen, wo das Colobom von den Augenlidern gedeckt bleibt; die Sehschärfe leidet daher sehr oft infolge von Blendungserscheinungen. Das Entstehen eines secundären Leidens ist nach der Iridektomie nicht mit Sicherheit ausgeschlossen. Das Entstehen eines secundären Glaucoms ist zwar in den meisten Fällen ausgeschlossen; aber bietet die Iridektomie auch nur einige Sicherheit dafür, dass keine Iridochorioiditis entsteht? Bleibt doch die angewachsene Iris an ihrer Stelle, und der Weg der Infection ist damit gegeben. Dafür gibt uns einer der Fälle ein Beispiel, in welchem trotz der früher vorgenommenen Iridektomie eine chronische Iridochorioiditis auftrat, die sich später nach der Sphincterolysis wesentlich besserte. Dass die Iridektomie auch gegen secundäres Glaucom nicht immer Schutz bietet, beweist der oben erwähnte Fall.

All dies bezieht sich auf die vollkommen gelungene Sphincterolyse. Wenn die Operation nur einen der Schenkel befreit, besitzt sie noch sozusagen den Wert einer Iridektomie, ohne deren Nachtheile, da sie die Sehschärfe nicht verschlechtert. Wenn optische Zwecke es erheischen, kann dabei auch eine Iridektomie vorgenommen werden, entweder zur

selben Zeit durch die selbe Wunde hindurch, oder später an einer anderen Stelle.

Die bisherigen Operationen zur Befreiung der eingeheilten Iris fanden keine allgemeine Verbreitung theils wegen der Schwierigkeit der Ausführung, theils deshalb, weil sie nur in wenigen, besonders geeigneten Fällen ausführbar waren. Die Ausführung der Sphincterolysis anterior ist — obschon sie Geschicklichkeit erfordert — einfach; sie wird mit einem einzigen Instrument ausgeführt und bildet für das Auge ein geringfügiges Trauma. Ihre Anwendbarkeit ist gross: sind doch nur adhärente Narben von sehr grossem Umfange (welche die Hälfte der Hornhaut umfassen), oder solche, die die ganze Pupille verschliessen, von der Operation ausgeschlossen! Aus der obigen Statistik erhellt, dass ihre Resultate ausgezeichnet sind und dass sie die an sie geknüpften Erwartungen in mehr als einem Punkte übertrifft.

Der Einfluss der Iridektomie auf die Prognose des Glaucoms, auf Grund von 99 durch längere Zeit beobachteten Fällen.[1])

Von *Dr. Béla Waldmann*, Assistenzarzten an der Universitäts-Augenklinik zu Budapest.

Es ist heute schon allgemein bekannt, dass unter den Operationsmethoden, welche gegen das Glaucom empfohlen werden, sich die Iridektomie allein in der Behandlung dieser Krankheit wirklich bewährt hat. In der ausländischen Literatur finden wir in dieser Richtung erschöpfende Statistiken von v. Graefe, Hirschberg, Logetschnikow, Wagner, Sulzer, Nettelship, Stedman Bull, Gruening, Laska u. s. w., während in der ungarischen Literatur bloss Emil v. Grósz die unmittelbaren Resultate der auf der Budapester Universitäts-Augenklinik ausgeführten, antiglaucomotösen Iridektomie mittheilte. Dabei erklärte derselbe auch, dass man über die Wirksamkeit der Iridektomie bloss nach längerer Beobachtung ein sicheres Urtheil gewinnen könne. Darüber gibt es zwar keine Meinungsverschiedenheit, dass die Iridektomie das Glaucoma inflammatorium selbst für längere Zeit heilen könne; auch ist unzweifelhaft, dass sie in den seltenen Fällen von Glaucoma haemorrhagicum auch Schaden verursachen kann: aber über das Schicksal der operierten Fälle von Glaucoma simplex haben wir keine sicheren Kenntnisse.

Zum Zwecke der Entscheidung dieser Frage habe ich an diejenigen unter den auf der Universitäts-Augenklinik in den letzten 23 Jahren mittelst Iridektomie operierten Glaucomatösen (insgesammt 690) geschrieben, von denen eine verlässliche Wohnungsadresse vorlag (275), und sie über ihren dermaligen Visus befragt, die hiesigen aber ersuchte ich, sich persönlich vorzustellen. Von den Frageblättern hatten bloss 86 einen Erfolg, während die übrigen theils wegen Domicilwechsels, theils wegen des inzwischen eingetretenen Todes unbeantwortet blieben.

Ich habe meine Fälle in 3 Tabellen vertheilt, weil ich mich des

[1]) Az iridektomia befolyása a glaucoma prognozisára 99 hosszabb ideig észlelt eset alapján. Irta Waldmann Béla dr. szemklinikai gyakornok.

Vergleiches halber ausser mit dem Glaucoma simplex auch mit dem Glaucoma inflammatorium befasste. Der Kürze halber habe ich die Beschreibung der für die Diagnose entscheidenden cardinalen Symptome bei dem Auszug über den vor der Operation bestandenen Zustand vermieden, und mich bloss auf die Erwähnung der absoluten Sehschärfe, in den Fällen von Glaucoma simplex ausserdem auf Angaben über das Gesichtsfeld beschränkt; aus der gleichen Ursache skizziere ich bei der Mittheilung des unmittelbaren Operationserfolges nur die Abweichungen vom ungestörten Heilungsverlaufe unter Beifügung der Zahl der Verpflegstage und des absoluten Visus. In der Rubrik der eingelaufenen Antworten ist bei Einzelnen der absolute Visus zu finden, da die betreffenden sich persönlich vorstellten; es wäre wünschenswert gewesen, diese Prüfung in sämmtlichen Fällen vorzunehmen, aber die sociale Stellung und das Domicil der Patienten machten dies unmöglich.

In sämmtlichen 99 Fällen wurde die Iridektomie mit breitem Ausschnitte ausgeführt.

Unter den einschlägigen Arbeiten verdient diejenige von Laska das meiste Interesse, der auf Grund von 39 Fällen von Glaucoma simplex die durchschnittlich 5 Jahre nach der Operation angestellten Beobachtungen mittheilt; demgegenüber besitzt die weiter unten folgende Statistik den Vortheil, dass die nach der Operation verstrichene Zeit durchschnittlich 7 Jahre beträgt. Ich halte auch den Umstand nur für einen Vortheil, dass sie sich auf ein gleichmässiges Material bezieht; denn es handelt sich durchwegs um Fälle, die während der Zeit nahezu eines Vierteljahrhunderts, während der Prof. Wilhelm Schulek Director der Budapester Universitäts-Augenklinik ist, operiert wurden.

Aus diesen Tabellen erhellt folgendes:

Die Zahl meiner Fälle umfasst 99 primäre Glaucome an 86 Individuen; auf dem anderen Auge war bei 42 Individuen absolutes Glaucom vorhanden. Die seit der Operation verstrichene Zeit betrug im Durchschnitte 7 Jahre. Die kürzeste war 1 Jahr, die längste 20 Jahre.

A. Glaucoma in stad. prodr. 17 Fälle. Von diesen konnten:

a) lesen und schreiben, zeigten also ein Resultat I. Classe = 14 } 94%
b) Visus bloss zum Umhergehen hinreichend, also ein Resultat . . . . . II. Classe = 2 }
c) gar kein Sehen, Resultat . . . . . III. Classe = 1 — 6%

Somit war in den Fällen von Glauc. prodr. die Iridektomie in 94% von Erfolg begleitet, in 6% ohne Erfolg.

B. Glaucoma inflammatorium 35 Fälle (der grösste Theil derselben chronisch). Von diesen konnten:

a) lesen und schreiben, Resultat	I. Classe = 21	}	94%
b) Visus bloss zum Umhergehen hinreichend, Resultat	II. Classe = 12	}	
c) gar nichts sehen, Resultat	III. Classe = 2	—	6%

Von diesen 2 Fällen mit Erfolg III. Classe war der eine noch 10 Jahre nach der Operation arbeitsfähig. Somit war in den Fällen von Glaucom inflam. die Iridektomie in 94% von Erfolg begleitet, in 6% ohne Erfolg.

Die in diesen Angaben veranschaulichten Heilerfolge bedürfen keines Commentars; denn schon in den Zahlen allein gelangt jene allbekannte Thatsache genügend zum Ausdrucke, dass die Iridektomie bei den inflammatorischen Formen des Glaucoms ausgezeichnete Dienste leistet.

C. Glaucoma simplex 47 Fälle. Von diesen konnten:

a) schreiben und lesen, Resultat	I. Classe = 20	}	70%
b) Visus bloss zum Umhergehen hinreichend, Resultat	II. Classe = 13	}	
c) gar nicht sehen, Resultat	III. Classe = 14	—	30%

Von diesen letzteren Fällen mit Resultat III. Classe waren 2 noch mehr als 10 Jahre nach der Operation arbeitsfähig. Bei den Fällen I. Classe betrug die seit der Operation verstrichene Zeit durchschnittlich 7 Jahre, bei denen II. Classe 6 Jahre. Demnach war in den Fällen von Glaucoma simplex die Iridektomie in 70% von Erfolg begleitet, in 30% ohne Erfolg. Dieses günstige Procentverhältnis übertrifft bei weitem das Laska'sche, weil er unter 39 Fällen bloss bei 19, d. h. in kaum 50% ein günstiges Resultat aufweist, während bei den übrigen 20 trotz der Iridektomie das Sehvermögen verloren gieng.

Schliesslich erwähne ich, dass mehrere Autoren, wie v. Graefe, Schweigger, Hirschberg, der Meinung sind, dass wir bei Glaucoma simpl., selbst bei noch nicht sehr herabgesetzter Sehschärfe nur in dem Falle ein günstiges Resultat von der Iridektomie erwarten dürfen, wenn die engste Stelle des verkleinerten Gesichtsfeldes vom Centrum weiter als 10° entfernt ist; während im entgegengesetzten Falle das Auge trotz der Iridektomie das Sehvermögen rapid verliert. Diese Ansicht fand durch unsere Fälle keine Bestätigung. Es sehen nämlich von 7 Fällen mit mehr oder weniger nahe zum Centrum eingeengten Gesichtsfelde nur 2 nicht, während bei 5 ein Sehvermögen erhalten ist und bei diesen letzteren beträgt die seit der Operation verstrichene Zeit durchschnittlich 5 Jahre.

Daraus folgt, dass die Iridektomie auch beim Glaucoma simplex

eine sehr segensreiche Wirkung ausübt; denn sie verhindert in der Mehrzahl der Fälle auf Jahre hinaus die Erblindung des Auges; ja, wir können selbst bei sehr eingeengtem Gesichtsfelde noch Fälle mit gutem Resultate aufweisen.

Literatur.

1. A. v. Graefe: Ueber die Wirkung der Iridektomie bei Glaucom. (Archiv f. Ophtl., III. B. 2. Abtheil. 456.)
2. J. Hirschberg: Zur Prognose der Glaucomoperation. Archiv f. Ophth. XXIV. 1, 161.
3. Logetschnikow: Ueber die Indicationen zur Iridektomie und Sclerotomie bei Glaucom. (Jahresbericht 1889.)
4. W. Wagner: Einiges über Glaucom im Anschluss an einen Bericht über meine Erkrankung an Glaucom. Archiv f. Ophth. XXIX. 2, 280.
5. E. Fuchs: Lehrbuch der Augenheilkunde 1889.
6. Emil v. Grósz: Ueber die Behandlung des Glaucoms. Szemészet 1891, Nr. 5.
7. A. v. Graefe: Beiträge zur Pathologie und Therapie des Glaucoms. Archiv für Ophth. XV. 3. B.

Die Operation der Cataracta luxata.[1]

Von *Dr. Béla Waldmann*, Assistenzarzten an der Universitäts-Augenklinik zu Budapest.

In der 3. Nummer des Jahrganges 1894 der „Szemészet" berichtete Emil v. Grósz über 7 Fälle von luxierter Cataracta, die im Schuljahre 1893/94 an der Budapester Universitäts-Augenklinik zur Operation gelangten. Nach kritischer Behandlung der einschlägigen, abweichenden Ansichten, sah er auf Grund seiner Fälle die Berechtigung seiner Ansicht bestätigt, dass die möglichst frühe Entfernung der luxierten Linse jedem anderen Verfahren vorzuziehen sei. Seither hatten wir bis zum Schlusse des Jahres 1896 11 solche Fälle, in denen wir ausnahmslos der Extraction vor der Iridektomie und Iridotomie den Vorzug gaben. Mit welchem Erfolge und auf welche Weise dies geschah, wird aus Folgendem ersichtlich sein:

1. Die Sehkraft des rechten Auges des 62jährigen Mannes A. D. schwindet seit 7 Jahren aus unbekannter Ursache. Am 19. August 1894 nahmen wir ihn auf die Universitäts-Augenklinik auf. Im äusseren unteren Viertel der vorderen Kammer des mässig injicierten rechten Auges liegt die getrübte Linse. Operation am 22. August 1894. Da die Linse geschrumpft war, wurde die Wunde nach unten angelegt; hierauf Auslöffelung ohne Glaskörper-Verlust. Nach 12 Tagen wurde der Kranke entlassen; das Auge reizlos, Visus mit + 10·0D = $^4/_{70}$.

2. B. Z., ein 19jähriger Mann. Das rechte Auge ist seit 13 Jahren blind. Ursache unbekannt. Auf die Universitäts-Augenklinik wurde er am 19. November 1894 aufgenommen. Die geschrumpfte Cataracta ist nach unten dislociert und die Iris haftet unten an der Linsenkapsel. Keine Lichtempfindung. Operation am 20. November 1894. Durch die am oberen Theile der Cornea gesetzte Wunde hindurch Auslöffelung mit geringem Glaskörperverlust. Nach 17 Tagen entfernt sich der Kranke. Das Auge ist reizlos, die Pupille rund, schwarz. Visus unverändert.

3. An beiden Augen des Z. Cs., eines 20jährigen Mannes, wechselt die Linse schon seit seiner Geburt sehr oft ihren Platz. Sein rechtes Auge erlitt im Kindesalter einen stumpfen Schlag; seit 7 Jahren ist es

[1] A luxált cataracta operálásáról. Orvosi Hetitlap Szemészet 1897. 2, sz.

blind und derzeit sehr schmerzhaft. Am linken Auge besteht Ectopia lentis, Visus = $^5/_{10}$. Aufnahme auf die Universitäts-Augenklinik am 26. Jänner 1896. Rechtes Auge lebhaft injiciert, schmerzhaft, die getrübte Linse befindet sich zwischen den Rändern der erweiterten Pupille. Tension erhöht. Lichtempfindung nicht vorhanden. Operation am 27. Jänner 1896. Nachdem die Linse inzwischen in die vordere Kammer gerathen war, entfernte sie sich durch die nach oben gesetzte Wunde spontan; geringer Glaskörperverlust. Nach 18 Tagen wurde der Kranke entlassen. Das Auge war beruhigt, und die Iris der Fläche nach an die Wunde gelagert. Visus unverändert.

4. M. S., ein 21jähriger Mann, wurde am 11. November 1895 mit einem Messer ins rechte Auge gestochen. — Aufnahme in die Universitäts-Angenklinik am 2. März 1896. Die getrübte Linse des rechten Auges ist nach oben luxiert. Qualitatives Sehen nicht vorhanden; Lichtempfindung und Projection: gut. Operation am 3. März 1896. Iris-Excision durch die oben angelegte Wunde mit Hilfe eines Hakens, hernach Auslöffelung mit geringem Glaskörperverlust. Nach 17 Tagen Entlassung. Das Auge ist reizlos. Colobomschenkel frei, Visus mit 11·0 D. = $^2/_{70}$.

5. M. E., ein 69jähriger Mann, sieht mit seinem rechten Auge seit 3 Jahren nicht. Ursache unbekannt. Aufnahme auf die Universitäts-Augenklinik am 4. Mai 1896. Die getrübte Linse des rechten Auges ist nach unten dislociert; Visus beschränkt sich bloss auf Fingerzählen. Operation am 5. Mai 1896. Durch die nach oben angelegte Wunde hindurch Excision der Iris und Auslöffelung mit geringem Verlust von Glaskörper. Entlassung nach 10 Tagen. Durch inzwischen erfolgte Wundsprengung war in der Kammer noch Blut vorhanden; Colobomschenkel frei, Visus = Fingerzählen.

6. Frau P. K., 64 Jahre alt. Mit ihrem rechten Auge sieht sie aus unbekannter Ursache seit 7 Jahren nicht. Aufnahme auf die Universitäts-Augenklinik am 18. Mai 1896. Die getrübte Linse des rechten Auges ist nach unten und rückwärts dislociert. Qualitatives Sehen ist nicht vorhanden, Lichtempfindung und Projection: gut. Operation am 19. Mai 1896. Durch die oben angelegte Wunde löffelten wir mit Hilfe der Iridektomie ohne Glaskörperverlust die Linse heraus. Nach 11 Tagen entfernte sich die Kranke. Das Auge reizlos, Colobomschenkel frei. Visus mit 19·0 D. = $^5/_{70}$.

7. Das linke Auge J. H.'s, eines 48jährigen Mannes, wurde vor einem Monate durch ein Holzstück verletzt. Aufnahme auf die Universitäts-Augenklinik am 20. Juni 1896. Das linke Auge ist lebhaft injiciert, schmerzhaft, lichtempfindlich; die getrübte Linse in den unteren Theil der weiten Pupille gezwängt. Tension erhöht. Qualitatives Sehen ist nicht vorhanden, Lichtempfindung gut, aber die Projection eingeengt. Operation

am 23. Juni 1896. Durch die oben angelegte Wunde entfernte sich die Linse spontan. Nach 9 Tagen wurde der Kranke entlassen. Das Auge ist reizlos, Pupille rund, Visus unverändert.

8. K. S., 51 Jahre alter Mann. Das Sehvermögen des rechten Auges nimmt aus unbekannter Ursache seit 3 Jahren ab. Aufnahme auf die Universitäts-Augenklinik am 22. Juni 1896. Das rechte Auge ist blass, die getrübte Linse flottiert in grossen Schwingungen innerhalb des Gebietes der Pupille. Tension normal, qualitatives Sehen nicht vorhanden. Lichtempfindung und Projection gut. Operation am 23. Juni 1896. Durch die oben angelegte Wunde entfernten wir nach erfolgter Iridektomie die Linse sammt ihrer Kapsel ohne Glaskörperverlust. Entlassung nach 10 Tagen. Das Auge ist blass, Colobom freischenklig, Visus mit + 10·0 D. = $^5/_{70}$.

9. Das rechte Auge des J. L., eines 65jährigen Mannes, ist angeblich erst seit 5 Tagen schmerzhaft. Aufnahme auf die Universitäts-Augenklinik am 11. August 1896. Das rechte Auge ist lebhaft injiciert, schmerzhaft, die getrübte Linse füllt die vordere Kammer aus. Qualitatives Sehen ist nicht vorhanden. Lichtemfindung gut, Projection oben eingeengt. Operation am 11. August 1896. Die nach oben angelegte Wunde mussten wir noch mit der Schere erweitern und löffelten dann mit geringem Glaskörperverluste die Linse heraus. Entlassung nach 16 Tagen. Das Auge ist reizlos, am Boden der Kammer ist Blut, die Iris nach oben ein wenig dialysiert, Visus = Fingerzählen.

10. Das Auge der M. G., eines 15jährigen Mädchens, ist aus unbekannter Ursache seit 10 Jahren blind und in letzterer Zeit auch schmerzhaft. Aufnahme auf die Universitäts-Augenklinik am 19. August 1896. Die getrübte und geschrumpfte Linse ist nach unten dislociert und ihr oberer Theil nach rückwärts gesunken. Keine Lichtempfindung. Operation am 20. August 1896. Nach oben angelegter Lappenwunde und Iris-Excision, hoben wir mit der quer geführten Liebreich'schen Pincette die Linse sammt der Kapsel heraus. Nach 11 Tagen Entfernung. Das Auge ist vollkommen blass, Colobom freischenklig, schwarz. Visus unverändert.

11. Frau E. T., 48 Jahre alt. Die Sehkraft ihres rechten Auges verschlechterte sich aus unbekannter Ursache seit $1^1/_2$ Jahren. Im Feber 1896 nahmen wir an diesem Auge eine präparatorische Iridektomie vor, und damals schon entleerte sich flüssiger Glaskörper durch die zerrissene Zonula Zinnii hindurch. Dasselbe Auge operierten wir neuerdings am 24. October 1896, bei welcher Gelegenheit wir auch ihren, in der Zwischenzeit reif gewordenen grauen Star durch eine nach oben gesetzte Lappenwunde hindurch mit sehr geringem Glaskörperverlust auslöffelten. Nach

13 Tagen Entlassung. Das Auge ist blass, Colobom freischenklig, Visus mit + 7·0 D = $^5/_{30}$.

In der folgenden Tabelle sind die von Emil v. Grósz im Jahre 1894 mitgetheilten 7 Fälle, die ebenfalls an der Budapester Universitäts-Augenklinik operirt wurden, sammt den beschriebenen 11 Fällen gemeinsam zusammengestellt, um über die Qualität unserer Fälle, die von uns angewandte Operationsmethode und die damit erzielten Resultate eine bessere Uebersicht zu geben.

Anzahl der Fälle	Aetiologie		Ort der Luxation		Wundanlegung		Mittelst Iridektomie	Auslöffelung	Entfernung mit der Pincette	Spontan ausgetreten	Glaskörper-Verlust	Sehschärfe nach der Operation	
	Verletzung	spontan	vordere Kammer	Glaskörper	nach oben	nach unten						gebessert	unverändert
18	5	13	4	14	16	2	9	13	3	2	6	13	5[1])

Demnach wurden von December 1893 bis December 1896: 18 luxierte Cataracten der Operation unterzogen und in jedem Falle so früh als möglich die Entfernung der Linse vorgenommen.

Bezüglich der Aetiologie überwiegen die spontan entstandenen gegen jene, die von einem Trauma herrühren. Die allgemeine Giltigkeit dieser Thatsache bestätigt auch Mooren's Ausweis, demzufolge von seinen 133 luxierten Cataracten nur 57 von einer Verletzung herrührten, während die übrigen (76) spontan zustande kamen. Seltener ist die Aetiologie des 3. Falles, in welchem nämlich die ektopische Linse durch einen Schlag luxiert wurde.

Was den Ort der Luxation betrifft, so gelangte die Linse 4mal in die Kammer und füllte dieselbe entweder ganz aus, oder nahm, wenn sie geschrumpft war, den Boden derselben ein. Jeder Fall geht mit gesteigerter Reizung und Schmerzhaftigkeit des Auges einher und erfordert sorgsame Behandlung. Selten ist die Dislocation nach oben, überwiegend die nach unten; das ist leicht verständlich, da ja die Linse, zufolge ihrer Schwere, womöglich die tiefste Stelle einzunehmen sucht.

Die Anlegung der Wunde geschah, mit Ausnahme zweier Fälle jedesmal nach oben und zwar mit dem Graefe'schen Messer; wir setzten uns mit der herrschenden Auffassung nur insofern in Widerspruch, als wir auch die in die Vorderkammer gerathene Linse in zwei Fällen ebenfalls durch die nach oben angelegte Wunde entfernten, weil die Linse zufolge ihrer Lage der correcten Führung des Messers nach unten

[1]) Bei diesen war die Lichtempfindung oder die Projection mangelhaft.

im Wege stand; andererseits, weil ein Hauptziel, nämlich die möglichste Schonung des Glaskörpers, leichter mit einer nach oben angelegten Wunde zu erreichen ist; was aber die spontane Entfernung der Linse betrifft, welchen Umstand Arlt als den Hauptvortheil der nach unten angelegten Wunde bezeichnet, so hängt das nicht immer von dem Orte der Wunde ab; verursacht doch die in die vordere Kammer gerathene Linse zumeist eine solche Spannung im Innern des Auges, dass sie durch jede, wie immer gerichtete Wunde rasch herausschlüpft. Aber auch der kosmetische Standpunkt ist bei der Wundanlegung in Betracht zu ziehen, weil manche Fälle gerade aus diesem Grunde zur Operation gelangen; nun kann aber bei der Wundanlegung nach unten die heraustretende Linse leicht die Iris vor sich herschieben, und wenn diese an die Wunde anwächst, kann sie dem Auge ein auffälliges und unangenehmes Aussehen verleihen. Schliesslich ist es allgemein bekannt, dass eine oben angelegte Wunde leichter heilt und der Gefahr der Infection daher weniger ausgesetzt ist.

Die Iridektomie wandten wir in 9 Fällen an, obschon man dieselbe nach Galezowski, schon um den Glaskörper zurückzuhalten, vermeiden sollte. Da wir aber in 6 Fällen nur geringen, in 3 Fällen gar keinen Glaskörperverlust hatten, können wir deren Anwendung in jedem Falle dreist anempfehlen, wo man durch dieselbe die Zugänglichkeit der Linse, ihre rasche und sichere Entfernung befördern kann; nur erheischt die Wahl der Irispincette einige Umsicht, weil die Iris in Ermanglung einer Stütze oft vor der Pincette zurückweicht, so dass wir in manchen Fällen nur mit einem Haken zum Ziele gelangen können.

Die Auslöffelung der Linse führten wir mit dem Pagenstecherschen Löffel aus, 3mal hoben wir sie mit der quergehaltenen Liebreichschen Pincette heraus, 2mal aber wurde sie durch den gesteigerten intraoculären Druck herausbefördert.

Glaskörperverlust kam in einem Drittel der Fälle vor, und zwar jedesmal nur in geringem Grade.

Die Resultate des operativen Verfahrens sind vollkommen zufriedenstellend, weil nur in solchen Fällen der Visus unverändert blieb, in welchen die Lichtempfindung oder die Projection einen Defect aufgewiesen hatten. Nichtsdestoweniger ergab sich ein Nutzen durch die Beruhigung des Auges. In 13 Fällen erzielten wir eine wesentliche Besserung, in keinem einzigen der 18 aufeinander folgenden Fälle aber eine Verschlimmerung. Die Operationen wurden ohne Narkose ausgeführt, bloss mit Zuhilfenahme von Cocain-Einträufelungen, und bei strenger Einhaltung der Regeln der Asepsis. Der operierte Kranke verblieb zwei Tage liegend; durch 6 Tage wechselten wir alle 24 Stunden den Verband, und nach

durchschnittlich 13 Tagen entfernte sich der Patient aus der Behandlung. Auf Grund dieser Thatsachen ist es also unzweifelhaft, dass die möglichst frühe Entfernung der luxierten Linse, von einem günstigen Resultate gefolgt ist; dieselbe ist vorzunehmen: 1. womöglich jedesmal durch eine nach oben angelegte Wunde; 2. unter Zuhilfenahme der Iridektomie, wenn man dadurch die Entbindung der Linse erleichtern kann; 3. die Auslöffelung geschehe mit einem hochrandigen grossen Löffel, damit nicht durch Zurücksinken der Linse eine noch schwierigere Situation entstehe.

Neuritis retrobulbaris acuta.[1]

Von *Dr. Wilhelm Leitner,* Assistenzarzten an der Universitäts-Augenklinik zu Budapest.

Es sind bereits 30 Jahre, dass Graefe[2]) die Neuritis retrobulbaris acuta zur Kenntnis brachte; seither weist die Literatur mehrere ähnliche Fälle auf, wir verfügen auch über zahlreiche erläuternde Erklärungen, und dennoch gibt es auch heute noch viele Details, welche nicht hinreichend erörtert sind. Indes kann man sich darüber bei einer Krankheit, deren anatomisches Wesen man selten zu erforschen Gelegenheit hat, nicht wundern. Wir sind ja hauptsächlich darauf angewiesen, die Symptome möglichst präcise und so oft als möglich zu beobachten, um bezüglich ihres Zusammenhanges die richtige Erklärung zu finden. Die Ursache der Erkrankung und ihren Sitz muss man auf dem Wege rationeller Folgerung festzustellen versuchen.

Meine Absicht geht dahin, im Folgenden mit Benützung der Literaturangaben an der Hand von 4 an der Budapester Universitäts-Augenklinik beobachteten Fällen unsere Kenntnisse über die Symptomatologie der Laesion zusammenzufassen.

In Fällen von plötzlich entstandenen Herabsetzungen der Sehkraft, wo der Augenspiegel über die Beschaffenheit des Leidens keine Aufklärung gibt, ist es das centrale Scotom, welches unsere diagnostischen Erwägungen sofort in enge Grenzen bannt. Der Ausfall eines so begrenzten Theiles des Gesichtsfeldes kann nur auf die Erkrankung eines umschriebenen Bündels zurückgeführt werden. Bezüglich der chronischen Neuritiden kennen wir dieses Bündel seit Samelsohns[3]) Untersuchungen sehr gut. Nachdem das centrale Scotom ein gemeinsames Symptom der acuten und chronischen Neuritis retrobulbaris ist, so muss auch die Localisation der Erkrankung ein und dieselbe sein.

Während sich jedoch die Entzündung bei der chronischen Form

[1]) Neuritis retrobulbaris acuta, irta Leitner Vilmos dr. szemklinikai gyakornok. Orvosi Hetilap. Szemészet. 1897. Jubilaeumi szám.

[2]) Archiv für Ophthalm., XII. 2.

[3]) Archiv für Ophthalm., XXVIII. 2.

constant bloss auf die papillomaculären Fasern wenigstens im Beginne beschränkt, kommt es bei der acuten Form vor, dass der Entzündungsprocess sich auch auf die benachbarten Fasern ausdehnt, und nicht bloss das centrale, sondern auch das qualitative Sehen überhaupt zum Schwinden bringt.

Bezüglich der Ursachen des centralen Scotoms, wodurch diese Fälle von den übrigen Amblyopien mit negativem Spiegelbefund gut abgegrenzt sind, gehen die Ansichten auseinander. Selbst darüber herrscht keine Uebereinstimmung, ob die chronische und acute Neuritis retrobulbaris auf eine gemeinsame Ursache zurückzuführen sei, oder aber ob beide das Resultat ganz verschiedener Einflüsse darstellen.

Samelsohn, der die Erkrankungen, welche die Symptomengruppe der Neuritis retrobulbaris aufweisen ohne Rücksicht auf die Aetiologie, auf die Art ihres Auftretens und Verlaufes, auf eine einheitliche, anatomische Grundlage zurückführt, erklärt dieselbe in seiner Statistik als relativ häufige Erscheinung (37%) unter den Krankheiten des Nervus opticus; während Wilbrand[1]) von der Neuritis axialis als einer selteneren Krankheitsform spricht. Der Widerspruch stammt wahrscheinlich daher, dass Wilbrand mit Neuritis axialis bloss jene Neuritis retrobulbaris bezeichnet, die nicht toxischen Ursprungs ist, und auf beiden Augen plötzlich entsteht. Nach der von ihm gelieferten Beschreibung können wir seine Fälle als Neuritis retrobulbaris acuta ansehen. Er schildert das Bild der Neuritis axialis in folgender Weise: Die Verminderung der Sehkraft entsteht auf beiden Augen plötzlich, wenn auch nicht mit gleicher Vehemenz. Der fixierte Punkt wird auf einmal verschwommen und die Gegenstände erscheinen so, als wenn sie in warmer Luft vibrieren würden. Bei freier Peripherie des Gesichtsfeldes, wo auch die Farben gut erkannt werden, ist im Beginne des Leidens ein senkrechtes, centrales Scotom von ovaler Gestalt nachweisbar, dessen grösster Durchmesser auf einer die Fovea ovalis und den blinden Fleck verbindenden Geraden senkrecht steht und den fixierten Punkt nach aussen hin überschreitet. Später nimmt das Scotom die Form eines Dreieckes an, dessen Spitze gegen den Mariotte'schen Fleck blickt. Das Scotom ist immer negativ, und dies sowie der Mangel von Metamorphopsien, schliesst das retinale, positive Scotom aus. Im Gebiete des Scotoms fehlt auch das Erkennen der weissen Farbe, im Gegensetze zu den Scotomen der toxischen Amblyopien, die sich bloss auf Farben beziehen, daher relativ sind. Am Augenhintergrunde ist im Beginne keine Veränderung zu finden, später zeigt sich ein Abblassen der Papille. An einem Auge allein hatte er noch keine Gelegenheit das Leiden zu beobachten.

[1]) C. Fig. 3, 27, 38, 38, 43, 44, 47.

Demnach suchte Wilbrand die Neuritis axialis von den Amblyopien toxischen Ursprungs möglichst zu differenzieren, als zwei Krankheitsformen, die sich in ihren Symptomen mehrfach berühren. Das centrale Scotom, der negative opthalmoskopische Befund, das gleichzeitige Erkranken beider Augen ist beiden gemeinsam; während sich aber infolge von Intoxicationen mit Tabak und Alkohol das schlechte Sehen zumeist bei Personen vorgerückten Alters, die auch physisch herabgekommen, appetitlos und schlaflos sind, allmählich und stufenweise entwickelt, entsteht die Neuritis axalis eher bei jungen, starken Individuen, plötzlich und zumeist aus unbekannten Ursachen. Wenn jedoch die toxische Wirkung ausgeschlossen ist, ist er geneigt einen rheumatischen Einfluss anzunehmen.

Im Jahre 1870 nahm zuerst Schiess-Gemuseus[1]) die Erkältung als aetiologisches Moment in einem Falle von plötzlich erfolgter Erblindung an, welche das Auge einer Frau betraf. Die Papille schien etwas geröthet, die Venen etwas erweitert. Schmerzen in der Orbita und längs der Orbitalränder. Die in Begleitung relativ unbedeutender Veränderungen gefundene hochgradige Sehstörung, welche mit vollkommener Heilung endete, schrieb er der Entzündung, welche im Bindegewebe des Nervus opticus auf rheumatischer Basis entstanden war, zu. Nicht viel später führte auch schon Schweigger[2]) einen Fall, der unter dem Bilde einer Embolia arteriae centr. retinae verlief, aber rasch sich besserte, auf eine Erkältung zurück. Die Erblindung trat auf dem einen Auge plötzlich auf; nach Wiederkehr des Sehens war neben einem Gesichtsfeld von normalem Umfang ein centrales Scotom und später die Atrophie der Papille nachweisbar. Später äusserte er sich an der Hand mehrerer analoger Fälle dahin, dass die Fälle mit negativen ophthalmoskopischen Symptomen und einseitigen, plötzlichen Herabsetzungen der Sehkraft aus einer acuten retrobulbären Entzündung des Sehnerven zu erklären seien. Schmidt-Rimpler[3]) dehnt diese Auffassung auch auf ähnliche Erkrankungen aus, die auf beiden Augen auftreten, während Schweigger[4]) den Sitz derselben wegen des geringen Heilungstriebes eher über das Chiasma hinaus näher dem Centrum supponiert.

Die rheumatische Basis wurde seitdem in zahlreichen Fällen und nahezu von sämmtlichen Beobachtern [Leber,[5]) Deutschmann,[6]) Vos-

---

[1]) Klin. Monatsbl. 1878.
[2]) Jahresbericht 1871.
[3]) Klin. Monatsbl. 1877.
[4]) Lehrb. der spec. Augenheilkunde 1873.
[5]) Archiv für Ophthalm., XV. 3.
[6]) Beiträge zur Augenheilkunde, VI.

sius,[1]) Händel,[2]) Perlia,[3]) Landesberg[4])] acceptiert. Michel hält es für wahrscheinlich, dass neben dem vorausgesetzten rheumatischen Einfluss gewöhnlich auch noch ein anderer Factor eine Rolle spielt; namentlich eine tuberculöse, nephritische oder cerebrospinale Erkrankung.

Ueber Art und Ort der Einwirkung des rheumatischen Einflusses begegnen wir auch sehr verschiedenen Auffassungen. Graefe[5]) hält die Neuritis retrobulbaris acuta entsprechend anderen analogen Nervenleiden für eine rheumatische Exsudation in das Neurilemma. In dem Nerven verläuft vielleicht bloss eine Entzündung geringen Grades, die sich bloss in einzelnen Herden präsentiert; die gröbere histologische Veränderung verbreitet sich nicht in der Continuität des Nerven weiter, wie bei der descendierenden Neuritis, und daher können wir auch an der Papille, wenigstens im Beginne, keine auffallenden Abweichungen finden. Die diffuse Trübung und geringe Schwellung der Papille könnten ihrer transitorischen Natur nach als interstitielles Oedem erklärt werden. Die Enge der Arterien und die geringe Erweiterung der Venen könnte auch durch den Entzündungsprocess um das Foramen opticum verständlich gemacht werden, welcher seinen Anfang in der Nervenscheide nehmen würde, u. zw. dort, wo die Arterien und Venen noch gesondert verlaufen, wodurch dann das Entzündungsproduct einerseits durch die Compression der Arterie in der duralen Nervenscheide die Verengung der retinalen Gefässe verursacht, anderseits zufolge der Compression der Nervenelemente die Störung hervorruft.

Die durch v. Graefe auf rein theoretischem Wege erfolgte Localisation des Sitzes der Laesion finden wir durch die Untersuchungen Samelsohns auch praktisch bestätigt. Es ergab sich, dass die partielle Affection des Sehnerven durch einen Entzündungsprocess bedingt ist, der in der Höhe des Foramen opticum beginnt.

An dieser Stelle fand er zumeist jene Factoren vereint, welche die isolierte Erkrankung der im Centrum des Nervus opticus verlaufenden Fasern hervorrufen können. Der Nerv geräth zwischen knöcherne Wände, nimmt hier seine zweite Scheide auf, und wird dadurch von einem besonderen Lymphraum, dem subduralen Raum, umgeben. Im Innern des Nerven ist ein reiches Capillargefässnetz, während es an der Peripherie spärlicher ist. Hieraus folgt, dass sich die Schädlichkeit gelegentlich einer Circulationsstörung in erster Reihe in den mittleren Theilen, wo die Exsudation am lebhaftesten ist, äussern muss; an der Peripherie,

[1]) Klin. Monatsbl., XXI.
[2]) Inangur. Diss. Berlin. Jahresber. 1885.
[3]) Klin. Monatsbl., XXIV.
[4]) Klin. Monatsbl., XXIV.
[5]) L. c.

wo die Lymphcirculation ganz frei ist, wird die Störung in geringem Grade, oder überhaupt gar nicht erfolgen. Es ist auch verständlich, dass bei gegebener Ursache früher an einer solchen Stelle eine Schädigung erfolgt, wo die Lymphcirculation sich den veränderten Circulationsverhältnissen wegen der starren knöchernen Wand nicht accomodieren kann, als anderwärts, wo dieser Factor keine Rolle spielt.

So wie jene Ansicht acceptabel und mit den Symptomen in Einklang zu bringen ist, nach welcher die im Blute circulierenden Toxine den mit Blut am reichsten versorgten Theil des Sehnerven: nämlich das in der Mitte verlaufende Bündel, zu allererst und hauptsächlich angreifen; so kann mutatis mutandis diese Auffassung auch bei anderen heftiger wirkenden Ursachen auf Berechtigung zählen.

Die locale Wirkungsweise der Schädlichkeit, welche aber eine intensivere Wirkung als die Toxine äussert, kann auch derart erklärt werden, dass man als Vermittler der Laesion der papillomaculären Fasern eine plötzlich entstehende Perineuritis annimmt, die je nach der Vehemenz der einwirkenden Ursache verschieden schwer sein kann. Die Exsudation in die Scheide des Sehnerven gibt zu einer Circulationsstörung im Innern des Nerven Anlass; und obschon wir voraussetzen können, dass auch die Peripherie des Sehnervenquerschnittes unter der vermehrten subduralen Flüssigkeit leidet, so geschieht dies doch erfahrungsgemäss nicht in dem Grade, dass die Nervenfasern dadurch ihre Leitungsfähigkeit verlieren. Hingegen erleiden die in der Mitte des Nerven verlaufenden papillomaculären Bündel, die den krankhaft veränderten Circulationsverhältnissen gegenüber scheinbar empfindlicher sind, in ihrer Wirkung eine Störung, und so entsteht bei normaler Peripherie des Gesichtsfeldes das centrale Scotom, das Charakteristicon der Neuritis retrobulbaris acuta genannten Symptomengruppe. Bei der Diagnose, die sich nebst der plötzlich entstandenen Sehstörung auf dieses nachweisbare centrale Scotom stützt, dürfen wir auch die begleitenden Symptome nicht ausser Acht lassen. Diese sind bei der Neuritis retrobulbaris acuta je nach der Vehemenz der Entzündung verschieden. Ein häufiges Symptom ist die Schmerzhaftigkeit, die bei der Bewegung des erkrankten Auges auftritt, aber auch im Zustande der Ruhe fortbesteht, und sich in der Tiefe der Orbita localisiert. Mitunter strahlt sie auch auf die Umgebung aus und kann sogar den Charakter der Hemicranie annehmen; ein anderesmal wieder bezeichnet der Kranke nur das Zurückdrängen des Auges als schmerzhaft. Hock[1]) glaubt aus jener Richtung, in welcher die Bewegung des Auges die grössten, oder ganz besondere Schmerzen verursacht, auch den Sitz der Laesion bestimmen zu können. Wenn sich z. B. beim

[1]) Wiener Med. Blätter 1883.

Hinaufsehen der grösste Schmerz zeigt, so ist der Sitz der Entzündung unten, in der Vagina nervi optici. Die Schmerzhaftigkeit können wir thatsächlich in einem guten Theil der mitgetheilten einschlägigen Fälle auffinden. Wenn sie zugegen ist, so können wir sie als werthvolles Symptom gegenüber der Neuritis retrobulbaris toxica verwerten, bei der sie niemals vorkommt (Uthoff).[1]) Indes erscheint sie in Begleitung der rheumatischen, acuten Neuritiden, auch nicht constant; nach Leber[2]) begegnen wir ihr besonders bei den einseitigen Fällen.

Als Theilerscheinungen der acuten Entzündung treten manchmal Anschwellen der Augenlider, Oedem derselben und eine Protrusio bulbi in geringerem oder höherem Grade als Zeichen eines collateralen Oedems, bedingt durch den orbitalen Entzündungsprocess, auf. Diese acuten Erscheinungen fand ich bloss in einzelnen Fällen von einseitigen Laesionen erwähnt.

Die in der Literatur mitgetheilten Fälle von Neuritis retrobulbaris acuta, auf welche ich mich bisher berief, sprechen von einer Erkrankung, die bloss im Sehnerve localisiert ist. Schon Graefe[3]) äusserte sich dahin, dass diese Krankheit sich nicht mit intracraniellen Processen zu complicieren pflege. Und wenn in dem Falle Landesbergs neben der einseitig entstandenen acuten Neuritis retrobulbaris auch der Nervus facialis erkrankte, so beweist das nur, dass auch der Nervus opticus keine Ausnahme unter den rheumatischen Nervenerkrankungen bildet. Ebenso wie das Arbeiten an einem feuchten, zugigen Orte eine Parese des Facialis verursachen konnte, kann eine gleichzeitige Laesion des Opticus die Annahme einer Neuritis retrobulbaris acuta auf rheumatischer Grundlage nur unterstützen. Wir finden indess auch einige Beobachtungen, bei welchen man das in Rede stehende Nervenleiden mit anderen Erkrankungen des Nervensystems in Zusammenhang zu bringen sucht. So erwähnen Achard,[4]) Guinon,[4]) Fitzgerald,[4]) dass nach Neuritis retrobulbaris acuta Rückenmarks- respective Gehirnkrankheiten aufgetreten wären.

Neuerdings beschrieb Elschnig[5]) 4 Fälle, mit welchen sich Myelitis acuta combinierte. Im I. Falle trat nach einer heftigen Erkältung im III. nach Influenza an beiden Augen plötzliche Erblindung auf; während im II. und IV. Falle aus unbekannter Ursache ebenfalls an beiden Augen eine rasch verlaufende Amaurosis entstand. Bei allen 4 Individuen waren bei den Bewegungen des Auges, resp. bei Druck

[1]) Archiv für Ophthalm. 1887.
[2]) L. c.
[3]) L. c.
[4]) Archiv für Augenheilkunde 1893, S. 7—58.
[5]) Ibidem.

auf den Bulbus heftige Schmerzen vorhanden. Die Symptome am Augenhintergrunde waren bedeutend. Beim I. Fall war die Papille roth, verschleiert, die Retina in der Umgebung trüb; am oberen Rande der rechten Papille mehrere streifenförmige Blutungen; der Foveareflex kaum wahrnehmbar; von der Fovea nach aussen und oben zahlreiche kleine, unregelmässig situirte gelbe Fleckchen. Lichtempfindung war auf keinem Auge vorhanden. Nach 5 Monaten war die Sehschärfe am rechten Auge $^1/_4$ ($^6/_{24}$) des Normalen, am linken $^1/_3$ ($^6/_{18}$); Gesichtsfelder frei (!); die Erkennung von Grün und Roth unbestimmt.

Die äussere Hälfte der scharf begrenzten Papillen war stark, die innere Hälfte weniger blass. Gefässe eng. Im Falle II. waren die Papillen hyperämisch, im geringen Grade getrübt. Lichtempfindung erloschen. Nach Verlauf von 5 Wochen war die Sehschärfe an beiden Augen vollkommen. Gesichtsfelder frei, Farbensinn normal, Augenhintergrund gesund. Bei dem unter III. mitgetheilten Kranken waren beide Papillen getrübt, stark hyperämisch geschwellt; die Retina normal. Lichtempfindung war bloss am rechten Auge vorhanden. Nach 2 Monaten kehrte am rechten Auge die Sehschärfe auf $^1/_{10}$ des Normalen zurück, auf dem linken zählte er bloss auf 3 M. Finger. Papillen gelblich, weiss gefärbt, Gefässe verengt. Perivasculitis nicht vorhanden. Gesichtsfelder frei (!), die rothen und grünen Farben werden überhaupt nicht erkannt. Sämmtliche 3 Kranke erkrankten während der Besserung ihres Augenleidens unter den Erscheinungen der Myelitis acuta, und wurden auf die neuropathologische Abtheilung transferirt; ihre Myelitis heilte. Nicht so günstig endete der Fall IV. Die vollkommene Erblindung bei dieser Frau trat auch in Begleitung heftiger Kopfschmerzen aus unbekannter Ursache und in kurzer Zeit ein. Der Augenhintergrund zeigte beiderseits ungefähr dieselben Erscheinungen: Papillen geröthet, getrübt, geschwellt; diese Veränderungen erstreckten sich auch weit auf die Retina. Um die Papillen herum war ein concentrischer, gelber Streifen zu sehen. Retinale Venen erweitert, geschlängelt. Reflex der Fovea blass, um die Fovea herum mehrere grau-gelbe Flecke. Die Kranke wurde nach 6 Wochen, Myelitis halber, auf die neuropathologische Abtheilung transferirt, woselbst sie nach 13 Tagen, unter Steigerung der cerebralen und bulbären Symptome starb.

Die anatomische Untersuchung der der Leiche entnommenen Sehnerven ergab für beide einen analogen Befund. Der Nervus opticus zeigte sich vom Bulbus an bis zum Chiasma, und über dies hinaus bis zum Tractus opticus, in seinem ganzen Querschnitte degeneriert, ja selbst der, der Capsula interna entnommene Gehirntheil zeigte ganz ähnliche Veränderungen. Die Papille und die innere Hälfte der Retina brachte, nebst den Resten der abgelaufenen Entzündung, die Degeneration der Nervenelemente zur Ansicht. In den Sehnerven selbst waren die Veränderungen in den dem Gehirn näher liegenden Theilen ausgeprägter.

als normal, die Venen stärker gefüllt, an den Arterien war keine Anomalie zu constatieren. Retina gesund. Bei Druck auf den Bulbus war eine Empfindlichkeit geringen Grades vorhanden. Die Untersuchung des Nervensystems ergab ein negatives Resultat.

Nach erfolgter Aufnahme des Kranken auf die Klinik wurde ihm ein finsteres Zimmer angewiesen. Nach 2 Tagen hatte sich die Sehschärfe auf dem rechten Auge spontan auf $^5/_{50}$ gebessert, mit dem linken Auge konnte er indess nur auf $^3/_4$ M. Finger zählen. Während der Einreibung mit 3 Gramm Quecksilber blieb der Zustand des rechten Auges unverändert, das linke Auge verschlimmerte sich progressiv bis auf Fingerzählen auf $^1/_3$ M. Nach 20 Einreibungen trat Salivation auf, worauf die Quecksilber-Cur abgebrochen wurde. Dem Kranken wurde hierauf die Anwendung von Jodkali ordiniert und wir entliessen denselben am 23. November. Er sah damals mit dem rechten Auge $^5/_{50}$, mit dem linken in $^3/_4$ M. Finger. Gesichtsfelder unverändert. Innere Grenzen der Papillen etwas verschwommen, die äusseren Hälften decoloriert.

Am 21. December stellte er sich neuerdings vor. Am rechten Auge ist Visus $= ^5/_{30}$, am linken V. $= ^5/_{70}$. Gesichtsfeld rechts nach aussen um 15°, links nach oben und aussen um 10° verengt; Gesichtsfelder für Farben von normaler Ausdehnung. Im Centrum ein absolutes Scotom von 6°, welches von einem gürtelförmigen Gebiet umgeben wird, in welchem die Farben in dünklerer Nuance erscheinen. Papillen scharf begrenzt, ausgesprochen blass, besonders die äussere Hälfte. Venen gefüllt, Retina gesund.

II. A. G., ein 37jähriger Mann suchte am 9. Jänner 1896 unsere Klinik auf, mit der Angabe, dass das Sehvermögen auf seinem linken Auge seit einem Monate sich rapid verschlechtere. Den Verfall seines Visus nahm er eines Abends wahr, als er aus der Kirche heimgekehrt, in erhitztem Zustande von einem Luftzuge getroffen wurde; kurz darauf empfand er hinter dem linken Auge stechende, brennende Schmerzen. Die Schmerzen steigerten sich beim Blicken nach der Seite, und bald nachher schwand auch sein Sehvermögen. Er hatte den Eindruck, als ob die Luft vor ihm vibrieren würde, später erschienen ihm die fixierten Objecte dunkler, als ihre Umgebung, zumal wenn er dieselben bei stärkerer Beleuchtung oder aus der Nähe betrachtete.

Gelegentlich der Untersuchung bei der Aufnahme fanden wir die Sehschärfe am rechten Auge $= ^5/_5$, am linken $= ^5/_{30}$. Linkes Auge äusserlich gesund; die Papille mässig verschleiert, Venen etwas weiter als normal, sonst aber keine auffallende Veränderung wahrzunehmen. Rechtes Auge vollkommen gesund. Bei normalem Umfange des Gesichtsfeldes am linken Auge ein centrales relatives Scotom ungefähr von 8°, welches sich hauptsächlich auf Roth und Grün bezog. (Fig. 1.) An der Peripherie werden die Farben gut erkannt.

Nach localer Blutentziehung hinter dem Processus mastoideus und insgesammt fünf Pilocarpin-Injectionen in zweitägigen Intervallen besserte sich sein Zustand rasch, so dass er am 28. Jänner die Klinik verlassen konnte. Visus um linken Auge nahezu vollkommen ($^5/_7$); das centrale Scotom besteht noch, wenngleich in geringerem Umfange. Augenhintergrund unverändert.

Am 22. Februar stellte er sich uns neuerdings mit der Angabe vor, dass sein Sehvermögen seit dem Verlassen der Klinik gut gewesen sei und dass er unserer Anordnung gemäss, einigemale 1·5 *gr* Natr. salyc. täglich genommen habe. Vor einigen Tagen verschlimmerte sich

S

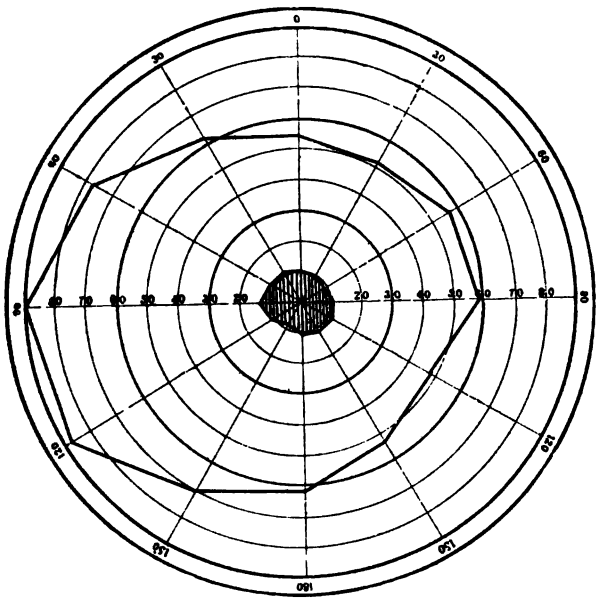

Fig. 1.

nach einer, bei schlechtem, kalten und windigen Wetter gemachten Reise der Zustand seines rechten Auges neuerdings; auch die Schmerzen stellten sich wieder ein, wenn auch in geringerem Grade, als zur Zeit seiner ersten Erkrankung. Bei der Untersuchung stellte es sich heraus, dass er am linken Auge nur in $1^1/_2$ *m* Finger zählen konnte; die Sehschärfe des rechten Auges war vollkommen. Linkes Gesichtsfeld normal; Farben werden bis zur normalen Grenze gut erkannt; centrales relatives Scotom, welches sich auch jetzt besonders auf Grün und Roth bezieht, aber einen weiteren Umfang besitzt, als zum ersten Male. Der Augenhintergrund weicht nur insofern von dem Aussehen bei der ersten Untersuchung

ab, als die Venen etwas stärker geschlängelt erscheinen; im Uebrigen ist der Befund negativ.

Nach 2 Tagen besserte sich die Sehschärfe spontan auf $^5/_{20}$; nach 10 Inunctionen aber auf $^5/_7$; nach 15 Inunctionen wurde er mit nahezu normaler ($^5/_5$?) Sehschärfe entlassen. Centrales Scotom verkleinert; objectiv kann bloss eine geringgradige Verschleierung der Papille neben Erweiterung der Venen nachgewiesen werden; es wurde die Fortsetzung der Inunctionen empfohlen.

Am 30. März war das Resultat der Untersuchung nach 30 Inunctionen folgendes: Visus am rechten Auge = $^5/_5$, am linken Auge = $^5/_5$ (?)

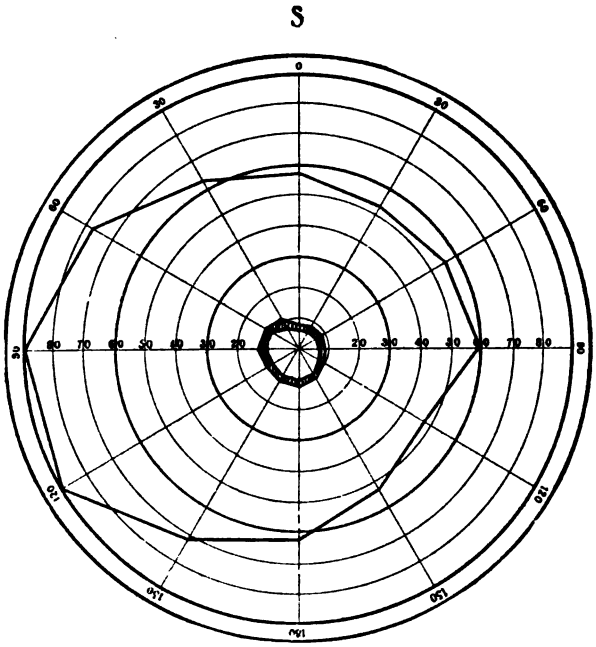

Fig. 2.

Gesichtsfeld des linken Auges normal. Farben werden sowohl an der Peripherie als im Centrum gut erkannt. Um den fixierten Punkt befindet sich ein ungefähr 2° breites Gebiet in Form eines Ringes, innerhalb dessen Roth und Grün undeutlich werden; ersteres nennt der Kranke bräunlich, letzteres grau. (Fig. 2.) Nach aussen und centralwärts von diesem Gebiet ist der Farbensinn intact. Augenhintergrund vollkommen gesund.

Nach 2 Wochen wich der Befund von dem Resultat der ersten Untersuchung nur insoweit ab, als die untere Hälfte des ringförmigen, pericentralen relativen Scotoms verschwand, und nur oben in Form eines schmalen Streifens nachgewiesen werden konnte.

Zuletzt wurde der Kranke am 29. December 1886 untersucht. Seine Sehschärfe war auf beiden Augen volkommen normal ($^5/_5$); Gesichtsfeld normal, Scotom nicht nachweisbar. Am Augenhintergrund nichts Abnormes.

Unser III. Fall betrifft S. F., einen 31jährigen Mann, der am 16. November 1896 auf der Klinik mit der Klage erschien, dass er vor 2 Wochen nach einer Erkältung linksseitiges Ohrensausen und Flimmern vor den Augen bekommen habe. Seit einer Woche nahm das Sehvermögen seines linken Auges unter Kopfreissen in hohem Grade ab. Er hatte bisher kein Augenleiden. Kein Symptom von Lues, Urinoskopie negativ.

S

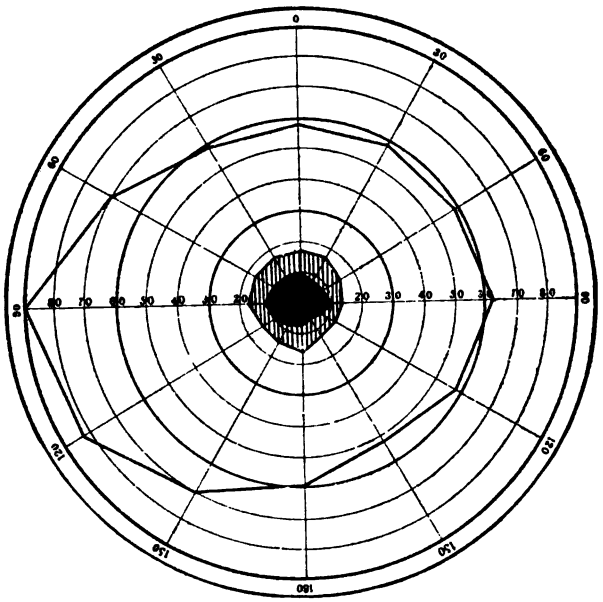

Fig. 3.

Sehschärfe am rechten Auge $^5/_5$, mit dem linken zählte er bloss in 5 *m* Finger. Linke Pupille erweitert, reagiert auf directe Beleuchtung träge, consensuell gut. Grenzen des Gesichtsfeldes normal; das farbige Gesichtsfeld in geringem Grade verengt. Centrales, absolutes Scotom von 10°, welches in einem Umfange von ungefähr 5° eine Zone umgibt, die gegen Farben verminderte Empfindlichkeit zeigt. (Fig. 3.)

Befund am Augenhintergrunde negativ. Das Zurückdrängen des linken Auges in die Orbita bereitet Schmerzen; gleichzeitig besteht eine minimale Protrusion des Bulbus.

Da wir den Kranken äusserer Umständen wegen bloss ambulatorisch behandeln konnten, wurde demselben ein graues Schutzglas und

Jodkali anempfohlen. Bei der am 22. November vorgenommenen neuerlichen Untersuchung fanden wir den Visus gebessert ($^5/_{70}$); die Bewegungen des Auges sind frei, der Druck auf den Bulbus verursacht bloss geringe Schmerzen. Protrusion ist nicht nachweisbar. Opthalmoskopischer Befund ganz negativ. Im Gesichtsfelde trat keine wesentliche Veränderung ein. Rechtes Auge vollkommen gesund. Es wurde ihm weiterhin der Gebrauch von Jodkali ordiniert.

Seither hatten wir keine Gelegenheit den Kranken abermals zu untersuchen.

IV. A. F., ein 25jähriger Mann, präsentierte sich zum erstenmale am 24. December 1894, mit der Angabe, das Sehvermögen seines linken Auges sei unter dumpfen Schmerzen in der Orbita plötzlich zugrunde gegangen.

Die Sehschärfe am rechten Auge ist normal ($^5/_5$), am linken zählt er bloss Fingerdicht vor dem Auge. Gesichtsfeld am linken Auge zumal nach innen und aussen verengt, centrales, relatives Farbenscotom von grosser Ausdehnung. Innere Hälfte der linken Papille bei verschwommenen Grenzen prominierend, geschwellt, getrübt; die temporale Hälfte scharf begrenzt. Venen erweitert, etwas geschlängelt. Die Retina zeigt keine auffallende Abweichung von der Norm. Das Zurückdrängen des Bulbus verursacht heftigen Schmerz. Keine Spur von Lues; die Untersuchung seines Nervensystems ergab nichts Pathologisches (Prof. Alex. v. Korányi).

Nach localer Blutentziehung hinter dem linken Processus mastoideus und Verabreichung von Natr. salicyl. zählte er am 3. Jänner 1896 mit dem linken Auge in $1^1/_2$ *m* Finger. Zur weiteren Behandlung wurden Einreibungen mit Quecksilbersalbe zu 3 *g* angeordnet, worauf die Heilung rascher vorwärts schritt.

Am 8. Jänner ist Visus am rechten Auge $= ^5/_5$, am linken: Fingerzählen in $2^1/_2$ M., am 26. Jänner am rechten Auge V. $= ^5/_5$, am linken V. $= ^5/_{20}$. Es wurde Jodkali ordiniert.

Die letzte Untersuchung erfolgte am 15. März 1896, bei welcher die Sehschärfe rechts vollkommen ($^5/_5$), links nahezu normal ($^5/_7$) war. Die Untersuchung des Gesichtsfeldes konnte nicht vorgenommen werden. Aeussere Hälfte der linken Papille ausgesprochen decoloriert, Retina gesund. Dieser Fall wurde mir vom Herrn Privatdocenten Dr. Emil von Grósz aus seinen Privatnotitzen zur Veröffentlichung überlassen.

Wir standen somit im ersten Falle einer an beiden Augen rasch entstandenen Verschlechterung des Sehvermögens gegenüber, deren Schwere aus dem ophthalmoscopischen Befunde nicht zu erklären war. Das gefundene centrale Scotom neben peripheren normalen Grenzen des Gesichtsfeldes führte nach Ausschliessung der hereditären Verhältnisse uud der toxischen Einflüsse, und unter Berücksichtigung der subjectiven Schmerz-

haftigkeit zur Diagnose einer Neuritis retrobulbaris acuta, welche Annahme durch den Verlauf des Falles auch rechtfertigt wurde.

Allgemeine Störungen des Nervensystems fanden sich nicht vor.

Nach Ablauf des im Sehnerven localisierten acuten Processes trat partielle Atrophie der Papille ein. Dass indes die Entzündung nicht allein auf die papillo-maculären Fasern beschränkt blieb, zeigt ausser dem centralen Scotom die später gefundene periphere Gesichtsfeldeinschränkung, sowie auch das Abblassen der inneren Hälfte der Papille wenn auch im geringen Grade. Der Fall gehört schon wegen seiner geringen Heilungstendenz zu den schwereren Formen.

Dem zweiten Krankheitsfalle verleiht der besondere Verlauf, das Verhalten des Scotoms, sowie auch der Umstand, dass diese Krankheit sich bei einem starken Raucher entwickelte, ein besonderes Interesse.

Die plötzlich entstandene hochgradige Sehstörung sank, nachdem sie sich rasch gebessert, von der erreichten, nahezu vollkommenen Sehschärfe wieder auf Fingerzählen in $1^1/_2\,m$ herab. Dieses heftige Recidiv, das vom Kranken auf eine neuerliche Erkältung zurückgeführt wurde, müssen wir bei der Neuritis retrobulbaris acuta als Seltenheit bezeichnen. In der Literatur fand ich es nur einmal von Perlia,[1]) der sie bei einem Locomotivführer beobachtete, erwähnt. Andere erwähnen darüber überhaupt nichts, während Schweigger[1]) an der Hand mehrerer Fälle erklärt, dass er nie einem Recidiv begegnete. Insofern aber, als solche Recidive bei chronischen Formen nicht zu den Seltenheiten gehören, und bei neuerlichem Missbrauch mit toxischen Stoffen auch regelmässig aufzutreten pflegen, so ist dasselbe in unserem Falle einer umso höheren Beachtung würdig, da es demonstriert, dass bei einem starken Tabakraucher eine Neuritis retrobulbaris entstehen kann, die auch das typische Bild des Recidivs darbietet, ohne dass die Laesion toxischen Ursprungs wäre. Denn, wenn auch in der Beziehung die Ansichten differieren können, ob eine Neuritis retrobulbaris acuta bloss an einem Auge oder auch auf beiden entstehen kann, oder ob die toxische Neuritis auch acut auftreten kann, wie dies Galezowsky,[2]) Hirschler[3]) und Kosminski[4]) behaupteten, oder nur chronisch: darin stimmen sämmtliche Forscher überein, dass die toxische Neuritis immer beide Augen und zwar zumeist gleichmässig befällt.

Mit Rücksicht darauf, dass unser Kranker seine Sehstörung sowohl zum erstenmale, als auch bei Gelegenheit des Recidivs ganz bestimmt von einer Erkältung herleitete; aber insbesondere weil das plötzliche

[1]) L. c.

[2]) Jahresbericht 1871, S. 342.

[3]) In der ung. wiss. Akademie abgeh. Vortrag.

[4]) Warschauer „Klinika" Jahresb. 1871, S. 345.

Entstehen der Laesion nur auf einem Auge stattfand: kann kein Zweifel darüber entstehen, dass wir es nicht mit einer toxischen, sondern mit einer anderen, sagen wir rheumatischen Neuritis retrobulbaris zu thun haben. Dafür spricht auch der Umstand, dass während der einjährigen Beobachtung — obschon der Betreffende unserem Rathe zuwider weiter rauchte — doch kein neues Recidiv auftrat, sowie dass sein rechtes Auge gesund blieb.

In den zwei letzteren Fällen finden wir in den Erscheinungen am Augenhintergrund einen extremen Gegensatz. Während beim dritten neben einem vollkommen negativen ophthalmoskopischen Befunde der Visus rapid bis auf Fingerzählen in $^1/_2$ *m* sank, zeigten sich im vierten Falle die Symptome einer wirklichen Papillitis mit fast erloschenem quantitativen Sehen. Die Diagnose wurde in beiden Fällen durch die Untersuchung des Gesichtsfeldes ermöglicht, bei welcher Gelegenheit das typische centrale Scotom aufzufinden war.

* * *

Bei der Umschreibung des Krankheitsbildes der Neuritis retrobulbaris acuta müssen wir auf die Aufstellung eines einheitlichen Bildes verzichten, da wir sowohl bezüglich der Symptome als auch der Entstehungsursachen des Leidens und der Art ihrer Wirkung zahlreiche Abweichungen fanden. Allen gemeinsame Symptome sind: plötzliches Entstehen, centrales Scotom und ein mit der Schwere der Sehstörung unvereinbarer ophthalmoskopischer Befund, wozu sich zumeist auch subjective Schmerzhaftigkeit hinzugesellt.

Die Sehstörung kann verschiedene Grade erreichen, ist aber zumeist sehr bedeutend und pflegt schnell ihren Höhepunkt zu erreichen. Wenn das quantitative Sehen nicht ganz verloren gieng, und auch nur ein geringer Theil desselben erhalten ist, gelingt es durch perimetrische Untersuchung das Scotom zu finden. Dasselbe pflegt sich gewöhnlich bis zur Macula lutea zu erstrecken, indem es den fixierenden Punkt concentrisch umgibt. Ist es grösser, so erstreckt es sich auch darüber hinaus. Jenes Scotom, welches nicht den fixierenden Punkt einnimmt, sondern sich bloss neben ihm befindet, belegt man mit dem Namen paracentral, im Gegensatz zu dem centralen. Hinsichtlich der Gestalt ist es bald quer, bald senkrecht oval; ein andermal entspricht es einem Dreiecke, dessen Spitze nach dem Mariotte'schen Fleck liegt. Diese verschieden gestalteten Scotome suchte man auch mit den einzelnen Krankheitsformen in ein bestimmtes Verhältnis zu bringen. Es ist aber, wie ich glaube, bis jetzt noch nicht gelungen, das speciell charakteristische Scotom weder für die chronische, noch für die acute Form zu finden. Bei ein und derselben

Krankheit können wir die verschiedensten Arten von Scotom finden, und seine Form kann sogar bei ein und demselben Kranken wechseln.

Die Scotome der Neuritis retrobulbaris acuta sind absolute, d. h. in ihrem Bereiche fehlt auch das quantitative Sehen; oder sie sind relative, wenn sich das Sehen bloss qualitativ, und zwar bezüglich der Farben änderte.

Diese veränderte Empfindlichkeit gegen Farben kann in zwei Richtungen zum Ausdruck kommen; entweder erkennt der Kranke die gezeigte Farbe überhaupt nicht, und gibt eine ganz andere Farbe an; oder aber er sieht zwar die fragliche Farbe, aber in einer anderen, gewöhnlich dünkleren Nuance.

Wir könnten daher im ersten Falle sagen, dass sich der Tonus der Farbe verändert hat, wenn der Kranke z. B. das Rothe braun, das Blaue grün, das Weisse blau sieht; während im zweiten Falle die Farbenempfindung bloss bezüglich der Nuance gelitten hat, indem dieselben dünkler erscheinen. Natürlich können wir die erste Gattung der veränderten Farbenerkennung nur dann als krankhaft bezeichnen, wenn wir an der Peripherie des Gesichtsfeldes, eventuell auch am anderen gesunden Auge den Farbensinn normal gefunden haben.

Gewöhnlich stehen die Verhältnisse so, dass das centrale absolute Scotom von einem gürtelförmigen relativen Scotom umgeben wird, dessen Nachweis von der Geduld des Untersuchers, aber nicht weniger von der Intelligenz des Kranken abhängt.

Die Besserung der Krankheit pflegt mit der Verkleinerung des Scotoms zu beginnen. Dies geschieht entweder so, dass der absolute Theil von der Peripherie her relativ zu werden beginnt, oder, dass das schon vom Beginne an relative Scotom von der Peripherie her sich verkleinert — bis es schliesslich nur mehr auf einem kleinen centralen Gebiete mit einem entsprechend kleinen Objecte nachweisbar ist.

Samelsohn betrachtet dies als eine Regel, von welcher er in seinen zahlreichen Fällen keine einzige Ausnahme beobachtete. Uthoff[1]) indes gibt zu, dass in seltenen Fällen auch das Gegentheil zu beobachten ist, dass sich nämlich das Scotom nicht von den Rändern, sondern von der Mitte her aufzuklären beginnt. So gestaltete sich die Veränderung des Scotoms auch in unserem zweiten Falle. Zuerst verschwand der centrale Theil, später die untere Hälfte des zurückgebliebenen ringförmigen Gebietes, bis sich schliesslich auch die rückständige obere Hälfte aufklärte. Ohne aus diesem einen Fall eine Folgerung ableiten zu wollen, finde ich es doch auffallend, dass von den 37 toxischen Neuritiden Samelsohns auch nicht eine einzige diese Erscheinung zeigte;

[1]) L. c.

während ich dieselbe unter den vier acuten Fällen meiner Mittheilung bereits in einem Falle fand. Ich bemerke noch, dass in den zwei letzteren Fällen die Wiederholung der Gesichtsfelduntersuchung nicht möglich war; so dass ich bloss von dem Scotom zu Beginn des Leidens Kenntnis habe.

Die Laesion ist unverhältnismässig öfter auf einem Auge als auf beiden zu beobachten, insbesondere bei jungen Männern.

In der Diagnose der Neuritis retrobulbaris acuta spielt der Augenspiegelbefund bloss eine negative Rolle. Der Mangel an Veränderungen gestattet eben so wenig einen Schluss auf das Wesen der Laesion, wie excessiv entzündliche Erscheinungen, welche eher die Annahme eines ernsteren Leidens gerechtfertigt erscheinen liessen.

Eine positiv beweisende Kraft besitzt dagegen das centrale Scotom, welches, wenn überhaupt eine perimetrische Untersuchung möglich, in jedem Falle von Neuritis retrobulbaris acuta nachweisbar ist. Dabei sind die Grenzen des Gesichtsfeldes normal, oder sie zeigen in seltenen Fällen eine periphere Einengung.

Für den Fall einer completen Amaurose können natürlich nur die anderen begleitenden Erscheinungen unsere Diagnose unterstützen. Unter diesen Erscheinungen ist die wertvollste die plötzliche Entstehung, welcher oftmals Schmerzen vorangehen, die neben der schon eingetretenen Sehstörung noch längere Zeit fort bestehen können. Gewöhnlich werden diese Schmerzen in die Tiefe der Orbita localisiert, und werden durch die Bewegungen des Auges oder durch Zurückdrängen des Bulbus noch gesteigert. Ein besonderes Gewicht soll auf diese Schmerzhaftigkeit nur dann gelegt werden, wenn eine gleichzeitige Erkrankung beider Augen vorhanden ist, und der Anfang, wie bei derartigen Fällen gewöhnlich, nicht stürmisch ist. In solchen Fällen kann der toxischen Neuritis retrobulbaris gegenüber die vorhandene Schmerzhaftigkeit bei der Differentialdiagnose gute Dienste leisten. Die Schmerzhaftigkeit rührt aller Wahrscheinlichkeit nach von der gleichzeitigen Laesion der Nervenscheide und nicht von der Erkrankung des Sehnerven selbst her, wie dies Elsching[1]) anzunehmen geneigt ist. Wenigstens lässt hierauf jener Umstand schliessen, dass sie nicht in sämmtlichen Fällen auftritt. Auch nach unseren physiologischen Kenntnissen ist eher anzunehmen, dass die Entzündung des Sehnerven als eines rein sensorischen Nerven bloss eine Sehstörung und keine Schmerzhaftigkeit verursacht.

Unserer Therapie ist diese Krankheit gut zugänglich. Die Fälle kommen uns zumeist frisch zu Gesicht, da offenbar hauptsächlich die Schmerzen, nicht weniger aber auch das plötzliche Auftreten der Seh-

[1]) L. c.

störung auch den weniger intelligenten und indolenten Kranken erschreckt, und ihn zur raschen Einholung unseres Rathes nöthigt. Ein rasches Eingreifen ist, da es sich um eine acute Entzündung handelt, auch im Interesse des Erfolges wichtig. Unser Vorgehen ist ein allgemein diaetätisches und ein medicamentöses; namentlich ein antiphlogistisches und resorbierendes. Wünschenswert ist, dass sich der Kranke in einem verdunkelten Zimmer aufhalte und überhaupt keine Augenarbeit leiste. Dabei ist für ausgiebige Stuhlentleerungen Sorge zu tragen, eventuell kann man auch eine locale Blutentziehung vornehmen.

Bewährte Mittel sind: Pilocarpin, subcutan angewendet; Quecksilbereinreibungen, Jodkalium, Natr. salic. u. s. w., womit oft auffallend schnell eine Resorption der Entzündungsproducte zu erreichen ist.

Die Prognose der Neuritis retrobulbaris acuta ist im allgemeinen günstig. Aus den objectiven Erscheinungen am Augenhintergrunde lässt sich kaum ein Schluss auf die Art des Verlaufes ziehen; denn trotz bedeutender Veränderungen kann die Heilung eine vollkommene sein; während wenn die Laesion beide Augen betrifft, selbst bei milderen Erscheinungen ein schlechter Ausgang zu erwarten ist. Ebenso erschwert das absolute Scotom die Prognose, da dessen vollkommene Aufhellung kaum zu erwarten ist, und zumeist eine partielle Atrophie eintritt. Die Verengung der Peripherie des Gesichtsfeldes verschlechtert an und für sich noch nicht die Prognose; indes sind ernstere Folgen zu befürchten, wenn diese Einschränkung hemianopischen Charakter annimmt, wie dies ein einschlägiger Fall Vossius'[1]) bestätigt.

Ueber die Natur der Schädlichkeiten, welche die Krankheit verursachen, befinden wir uns in ziemlichem Dunkel. Bei einem grossen Theil der Fälle lassen sich zwar Erkältungen nachweisen und am unmittelbarsten beschuldigen; bei den übrigen Fällen hingegen kann weder der Kranke, noch wir selbst eine plausible Ursache finden.

Inwiefern acute infectiöse Krankheiten, Menstruations-Anomalien, oder überhaupt sogenannte schwächende Einflüsse verantwortlich gemacht werden können, ist unentschieden. Möglich, dass diese schwächenden Factoren in einer noch nicht näher bekannten Weise einen nachtheiligen Einfluss ausüben; oder wie Deutschmann[2]) glaubt, dass das circulierende Virus des Rheumatismus, die zu einem locus minoris resistentiae gewordene Nervenscheide laediert.

Indes hat dies bloss hypothetischen Wert; ein entscheidender Beweis steht uns weder nach der einen, noch nach der anderen Richtung zu

---

[1]) Klin. Monatsbl., XXI.
[2]) L. c.

Gebote. Nach unseren bisherigen Kenntnissen kann man bloss so viel sagen, dass die Aetiologie der Neuritis retrobulbaris acuta, wie die der entzündlichen Nervenlaesionen im allgemeinen keine einheitliche ist. Mehrere Umstände können bei der Erzeugung ein und derselben Symptomengruppe zusammenspielen; und wenn einer von diesen öfter eine Rolle spielt, wie in unserem Falle die sogenannten Erkältungsmomente, so lenkt dies jedenfalls unsere Aufmerksamkeit auf sich; obschon dies möglicherweise nur ein Zufall, und dahinter die eigentliche Ursache ist. Die Erforschung dieser letzteren muss daher die Aufgabe weiterer Beobachtungen und Forschungen bilden.

Ueber hereditäre Opticusatrophie.[1]

Von *Dr. Wilhelm Leitner*, Assistenzarzten an der Universitäts-Augenklinik zu Budapest.

Seit Leber[2]) im Jahre 1871 in einer grundlegenden Arbeit seine Beobachtungen über den auf Grund einer hereditären und angeborenen Disposition sich entwickelnden Opticuserkrankungen veröffentlichte, begegnen wir in der Literatur mehreren, auf ähnliche Fälle bezughabenden Mittheilungen. Es zeugt für den grossen Scharfblick des ersten Schilderers dieser Krankheitsform, dass seine Ansichten sich seitdem in den meisten Fällen bewährt haben, so dass nur einige Fragen strittig blieben und bis heute noch unerledigt sind. Dieser Umstand findet seine Erklärung darin, dass es sich hier um eine Krankheit handelt, welche eine Beobachtung von längerer Dauer beansprucht; dass sich andererseits die auf die Familie des Patienten bezüglichen Daten über die Hereditätsverhältnisse nur selten leicht und mit entsprechender Glaubwürdigkeit ermitteln lassen. Geschieht es doch häufig genug, dass wir den Patienten bloss einmal zu Gesicht bekommen und über sein späteres Schicksal nichts erfahren können, während es uns in anderen Fällen die gesellschaftliche Stellung des Patienten erschwert, Erhebungen über die Familienmitglieder einzuholen. Zudem betrifft dieses Augenleiden meistens junge Leute, welche sich, wenn auch nur mit einem geringen Bruchtheile ihres Sehvermögens, aber immerhin lange Zeit hindurchfristen können, so dass wir kaum Gelegenheit finden, die anatomische Grundlage der Krankheit zu ergründen.

Ein Ausgleich der Meinungsdifferenzen kann daher nur durch eine genaue Aufzeichnung der Beobachtungen angebahnt werden. Jede neue Beobachtung kann für das Verständniss des Wesens dieser Affection wertvoll werden, und es dürfte daher nicht überflüssig sein, wenn ich durch die Mittheilung von einigen, insgesammt aus 5 Familien herstammenden Fällen, die auf der Budapester Universitäts-Augenklinik

[1]) Az öröklött látóidegsorvadásról. Irta Leitner Vilmos dr. szemklinikai gyakornok. Orvosi Hetilap Szemészet 1897. 3.—4. sz. és 1898. 3. sz.

[2]) Arch f. Ophth. 17 II. 1871.

beobachtet, bezw. der Eine vom Herrn Docenten Dr. E. v. Grósz gütigst überlassen wurden, etwas zur bisherigen Casuistik dieser Krankheit beitrage.

I. Der 25jährige Landmann J. H. gab an, als er unsere Klinik besuchte, sein Sehvermögen habe sich vor einem halben Jahre jählings verschlechtert und nehme seitdem — wenn auch nur langsam — stetig ab; seit seiner Erkrankung sehe er in der Dämmerung etwas besser, als bei hellem Tage. Die Ursache seines Augenleidens ist ihm unbekannt; er gibt an, ausser an zeitweiligen Kopfschmerzen nie an irgend einer Krankheit gelitten zu haben. Er raucht wenig und geniesst geistige Getränke überhaupt nicht.

Bei dem körperlich gut entwickelten Manne sind keine organischen Veränderungen nachweisbar, ein constitutionelles Leiden liegt nicht vor; die Formverhältnisse des Schädels sind regelmässig. Seine Antworten sind verständig.

Die functionelle Untersuchung des Auges ergibt, dass Patient auf $^1/_2$ *m* Finger zählt, Gläser bewirken keine Correction. Von den Farben erkennt er bloss blau, die anderen sieht er für grau an. In den Gesichtsfeldern ist bei regelmässiger peripherer Ausdehnung ein grosses, circa 20° betragendes, im ganzen quer ovales, absolutes, centrales Scotom zu finden. An den Augäpfeln fällt äusserlich nichts Abnormes auf. Beide Pupillen reagiren träge, die linke Pupille ist etwas weiter als die rechte. Die brechenden Medien sind rein. Beide Papillen sind gleichmässig grauweiss, die grauen Tüpfchen der Lamina cribrosa sind nicht zu sehen. Die Venen sind erweitert, die Arterien verengt; die Gefässe der Netzhaut werden von weissen Streifen begleitet, die sich weithin verfolgen lassen. Sämmtliche Symptome zeigen daher das typische Bild einer Opticusatrophie auf entzündlicher Basis, wie wir solche in den Endstadien der Neuritis retrobulbaris auf toxischer Grundlage (Nicotin, Blei) oder im Gefolge des Diabetes mellitus beobachten können.

Im gegenwärtigen Falle liegt aber keine dieser Ursachen vor; ebenso fehlen die Symptome einer intracraniellen oder spinalen Erkrankung, während das beiderseitige Auftreten der Affection den Verdacht einer localen, intraorbitalen Ursache nicht aufkommen liess.

Unter solchen Umständen mussten wir an ein erbliches Familienübel denken. Unsere Erhebungen haben in dieser Beziehung folgende Anamnese festgestellt. Eltern und Grosseltern haben gut gesehen, aber drei Onkel mütterlicherseits verloren in ihrem 23—25. Jahre innerhalb kurzer Zeit fast ihr ganzes Sehvermögen. Von seinen Brüdern sind zwei bei der Assentierung wegen Schwachsichtigkeit für den Militärdienst untauglich erklärt worden; der eine von ihnen hatte mit 23, der andere mit 24 Jahren ebenso schlecht gesehen, wie Patient. Sein älterer Bruder sieht gut.

Diese Daten machen es unzweifelhaft, dass wir es hier mit einer erblichen Affection auf Grund einer angeborenen Disposition zu thun haben. Die Opticuserkrankung kann, wie sich aus folgendem Familienausweise I. klar herausstellt, durch zwei Generationen nachgewiesen werden.

Familienausweis I. Eltern angeblich gesund

Mann, erblindete mit 23 Jahren	Frau gesund	Mann, erblindete mit 24 Jahren	Mann, erblindete mit 25 Jahren

Mann, erblindete mit 25 Jahren	Mann, erblindete mit 24 Jahren	Mann, erblindete mit 24 Jahren	Mann, gesund

In den zwei Generationen kommen insgesammt sechs kranke Individuen vor und zwar lauter Männer. In der ersten Generation kam nur die Frau davon, während von ihren vier Kindern drei der Krankheit anheimfielen. Die Erkrankungen der zweiten Generation wurden daher durch eine gesunde Frau vermittelt.

II. Unter ganz ähnlichen Symptomen verloren jene Individuen ihr Sehvermögen, deren Familienverhältnisse ich durch die Güte des Herrn Docenten Dr. E. v. Grósz im Familienausweise II (siehe S. 218) mittheilen kann.

Von den sechs Mitgliedern der ersten Generation sind daher ein Bruder und eine Schwester erkrankt, bei der zweiten Generation beziehen sich alle drei Erkrankungsfälle auf Männer, so dass unter den fünf Augenkranken beider Generationen bloss eine Frau vorkommt. Die Erkrankungen der zweiten Generation werden auch hier durch Frauen vermittelt.

III. G. J., 24 Jahre alt, männliches Mitglied einer anderen Familie gibt an, sein Sehvermögen habe sich vor 4 Monaten plötzlich, und seither allmählich verschlechtert. Derselbe ist seit 5 Jahren starker Raucher, jedoch im Genusse des Alkohols niemals unmässig gewesen. An überstandene Krankheiten erinnert er sich nicht.

Die Untersuchung ergab: mit dem rechten Auge Fingerzählen in $^1/_2$ *m*; am linken Auge nur Erkennen der Handbewegungen. In den Gesichtsfeldern wurde nebst einer geringgradigen, concentrischen Einengung ein erhebliches centrales Scotom — am rechten Auge von 10°, am linken von 20° — gefunden. Farbensinn nur für Blau vorhanden. Pupillen gleich weit, etwas weiter als normal, reagieren prompt auf Licht und Accomodation. Am Augenhintergrund beiderseits das Bild einer in Atrophie übergehenden Neuritis, nebst Spuren von Perivasculitis.

Familienausweis II.

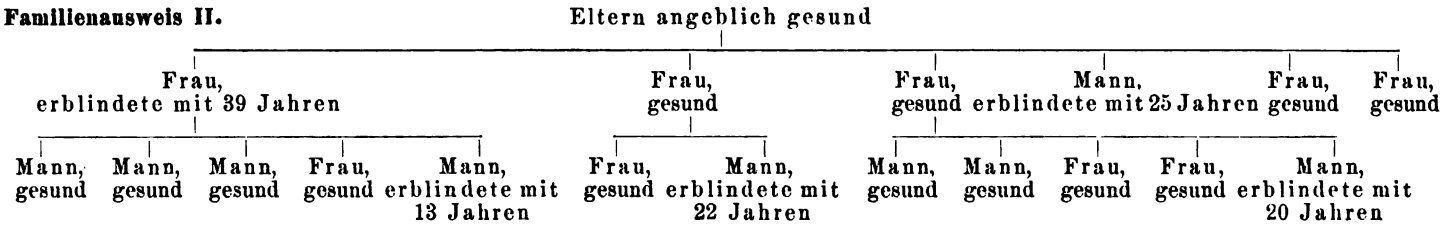

Familienausweis III.



Der Patient, über ähnliche Augenerkrankungen in seiner Familie befragt, lieferte folgende, aus der Tabelle III ersichtliche Daten.

Von 83 Abkömmlingen dieser Familie haben 5 im annähernd gleichen Alter und auf ähnliche Weise ihre Sehkraft verloren, wie der Patient selbst. Es erkrankten ausschliesslich Männer, und das Leiden wurde in allen Fällen durch ein weibliches Mitglied der ersten Generation übertragen. Auffallend ist, dass von 6 Kindern der ersten Frau nur die Knaben (3) erblindeten, hingegen von den Söhnen der übrigen Frauen nur je einer erkrankte, und dass sämmtliche männliche Sprossen einzelner Frauen von dem Leiden befreit blieben. Niemals wurden aber von diesem Leiden die Töchter, und die Abkömmlinge der Männer befallen. Die Erkrankungen fielen auf das 21.—27. Lebensjahr.

IV. Sch. J. 19 Jahre, und Sch. M. 16 Jahre alt. Das Sehvermögen der beiden Brüder hat vor 4 Jahren rapid abgenommen; sie haben keine Krankheiten überstanden. Beide Patienten fühlen sich sonst wohl; in ihrem Organismus sind keine Veränderungen nachweisbar.

Das Sehvermögen Beider beschränkt sich auf Fingerzählen in kaum 2 *m* Entfernung. Farbensinn fehlt gänzlich. Die Gesichtsfelder zeigen eine beträchtliche concentrische Einengung und centrale absolute Scotome. Reaction der mittel- und gleichweiten Pupillen träge. Bei beiden Patienten wurde eine Atrophie des Sehnerven nach Neuritis gefunden.

In der Familie ist kein ähnliches Augenleiden vorgekommen; 3 Schwestern, sowie der Bruder ihrer Mutter, ferner die Söhne und 2 Töchter des letzteren sind vollkommen gesund.

V. T. J., ein 17jähriger Knabe suchte mit der Klage die Klinik auf, dass sein Sehvermögen vor einem Jahre plötzlich und schmerzlos abgenommen habe. Derselbe hat bisher nur mässig geraucht und getrunken, und erinnert sich an keine überstandenen Krankheiten.

Die Sehschärfe reduciert sich auf beiden Augen auf Fingerzählen in 2 *m*, Farbensinn fehlt. Nebst concentrischer Einengung des Gesichtsfeldes besteht centrales, absolutes Scotom. Am Augenhintergrunde wurde Atroph. nerv. optic. e neuritide constatiert. Im Nervensystem keine krankhaften Veränderungen. Die Eltern, sowie seine 2 Schwestern sehen gut, ebenso sind auch die übrigen Verwandten mit keiner ähnlichen Augenerkrankung behaftet.

Wenn wir sämmtliche in den 5 Familienstammbäumen vorkommenden Erkrankungen betrachten, so finden wir, dass unter 19 ausgewiesenen Fällen achtzehnmal Männer und nur einmal eine Frau betroffen wurde. Diese Thatsache bestätigt die alte Erfahrung, dass die hereditäre Opticuserkrankung mit Vorliebe Männer und nur ausnahmsweise Frauen befällt. Von den Kindern derselben Eltern erkranken daher die Söhne unver-

hältnismässig häufiger an hereditärer Opticusatrophie, als die Töchter. In unserem Ausweise finden sich bereits in den zweiten Generationen nur Erkrankungen von Söhnen vor, und es fällt auf, dass auch in der Literatur kein Fall erwähnt wird, in welchem unter den Mitgliedern der zweiten Generation auch eine Tochter an dieser Krankheit gelitten hätte.

Und doch finden wir, dass der Keim der Krankheit von einer Familie auf die andere durch die Frau fortgepflanzt wird. Diese Erscheinung lässt sich wahrscheinlich durch die socialen Verhältnisse erklären. Die Verschlechterung des Sehvermögens infolge dieser Krankheit fällt nämlich gewöhnlich in die Zeit des 18.—25. Lebensjahres; das Mädchen kann sonach noch im Besitze gesunder Augen heiraten, zu einer Zeit wo die ersten Zeichen der Erkrankung sich noch nicht offenbaren. Aber da sie ein Kind einer belasteten Familie ist, besteht immerhin die Möglichkeit, dass sich auch bei ihren Kindern die Krankheit ihrer Eltern entwickelt; der Mann hingegen erblindet gewöhnlich bevor er noch an die Gründung einer Familie hätte denken können. So wird die Frau in erster Reihe zur Vermittlerin der Krankheit.

Warum aber bei der Frau eine so geringe Disposition für Neuritis retrobulbaris hereditaria vorhanden ist, darüber sind wir absolut im Unklaren.

Die Anfänge der Affection fallen gewöhnlich in die Zeit der Pubertät, seltener in die früheren, und nur ausnahmsweise in die späteren Jahre jenseits der 30. Taylor[1]) erwähnt in seinen Beobachtungen das 6., Norris[2]) das 8. Jahr als früheste Zeit; Haskell[3]) sah die Erkrankung bei einem 48jährigen Manne, Somya[4]) bei einer 34jährigen Frau sich entwickeln. In unseren Fällen erscheint das 13. Jahr als das früheste Alter, während das späteste durch die 39jährige Frau vertreten wird. Es scheint, dass die Erkrankung im vorgeschritteneren Alter, welches mit dem Ausfall der Geschlechtsfunctionen einhergeht, häufiger bei Frauen als bei Männern vorkommt.

Die hereditäre Neuritis besteht, sowie die toxische, in einer Entzündung des orbitalen Theiles des Sehnerven, und in der, auch an der Papille erkennbaren consecutiven Atrophie der Nervenelemente. Die Unterscheidungsmerkmale zwischen toxischer und hereditärer Neuritis bilden einerseits der Mangel einer Intoxication, andererseits das Alter; die Neuritis retrobulb. toxica entwickelt sich gewönhlich nur bei älteren Individuen. Diese Unterschiede machen die Aufstellung einer Diagnose

[1]) Ophthalm. Rev. 1892. Jahresb. 1892.

[2]) Transact. of the american ophth. soc. Boston 1885. Jahrb. 1885.

[3]) Brit. med. Journ. II. Jahrb. 1888.

[4]) Klin. Monatsbl. 1882.

meistens sehr leicht. Im übrigen stimmen die klinischen Symptome beider Affectionen fast ganz überein.

Bei der hereditären Opticuserkrankung schwindet das centrale Sehen allmählich, aber doch schnell genug; es entsteht Nyctalopie, sowie Dyschromatopsie, ferner bei anfänglich freien Gesichtsfeldern centrales, relatives oder absolutes Scotom. Später erfolgt auch eine periphere Einengung der Gesichtsfelder. Der Patient sieht alles für grau an, und nur für Blau scheint der Farbensinn, wie auch in unseren Fällen, längere Zeit hindurch erhalten zu bleiben (Alexander[1]), Keersmaecker[2]). Der Augenhintergrund ergibt am Anfange der Krankheit einen negativen Befund; später werden die inneren Grenzen der Papille verschwommen, und es tritt eine Decoloration der äusseren Hälfte, bei gleichzeitiger Erweiterung der Venen und Verengerung der Arterien auf; manchmal kommen längs der Gefässe auch weisse Streifen vor (Perivasculitis). Schliesslich zeigt die Papille das vollkommene Bild der Atrophie nach Neuritis und das Sehvermögen des Patienten schwindet auf ein Minimum.

Bei den von der hereditären Opticusatrophie betroffenen Familien sind auch andere nervöse Störungen, welche in unseren Fällen fehlten, beobachtet worden. So erwähnt Habersohn[3]) Epilepsie, Vesanie, spinale Erkrankungen, besonders Ataxie, Brown[4]) hingegen Sprachstörungen und Ptose. Der Zusammenhang dieser nervösen Erscheinungen mit der Erkrankung des Sehnerven ist nicht ganz klar. Wahrscheinlich bildet die nervöse Degeneration, die erbliche Belastung, die gemeinsame Ursache, als deren Folgen in einem Falle die erwähnten Störungen des Centralnervensystems, in einem anderen die entzündliche Atrophie, und wieder in anderen Fällen endlich beide zugleich vorgefunden werden.

Die Prognose der Affection ist immer eine ungünstige, da wir die Atrophie, die sich aus einer Entzündung des Opticus entwickelt, nicht aufzuhalten vermögen. Das centrale Sehvermögen geht immer verloren und im besten Falle bleibt ein geringes excentrisches Sehvermögen erhalten.

Von Medicamenten können wir nur dann irgendwelche Wirkung erwarten, wenn die Atrophie noch keine totale ist. Inunctionscuren, Jodkali, subcutane Injection von Strychnin. nitr. können — zwar meistens ohne Erfolg — versucht werden.

---

[1]) Klin. Monatsbl. 1874.
[2]) Recueil d' ophth. 1882. Jahrb. 1883.
[3]) Ophthalm. Rewiew. 1886. Jahrb. 1887.
[4]) Medic. Magazin 1892. I. Jahrb. 1892.

Klinisch-experimentelle Studien über die sogenannte Atropinconjunctivitis.[1]

Von *Dr. J. Mark*, k. u. k. Regimentsarzt, derzeit commandiert auf die Augenklinik der kön. ung. Universität zu Budapest.

Mehrere im Monate April und Mai d. J. in unmittelbrer Aufeinanderfolge auftretende Fälle von Follicularkatarrh bei längerem Atropingebrauch veranlassten den ersten klinischen Assistenten obiger Klinik, Dr. E. v. Grósz, mich zur Untersuchung dieser Fälle aufzufordern, mit dem Ersuchen, dem aetiologischen Moment ein besonderes Augenmerk zu widmen und die Frage gleichzeitig im allgemeinen zu prüfen und zu studieren.

Der erste Weg, den ich einschlug, war der, dass ich daran gieng die betreffenden Kranken der Klinik betreffs Anamnese und weiteren Krankheitsverlauf zu beobachten, weiters die verabreichten Atropinlösungen auf chemische und bacterielle Verunreinigungen zu untersuchen. All dies durchzuführen war aber viel schwerer, als es den Anschein hatte. Bezüglich der Anamnese konnte ich wohl feststellen, dass es sich grösstentheils um Patienten handelte, die schon vor ihrer dermaligen Aufnahme auf die Klinik längere Zeit — Wochen und Monate — hindurch Atropin erhalten hatten, zum geringen Theil um solche, bei denen seit kurzer Zeit Atropineinträufelungen in Anwendung kamen. Trotzdem war das Bild der Atropinconjunctivitis bei nahezu allen das gleiche: Lichtscheu, Thränenträufeln, starke Injection der Conjunctiva tarsi et bulbi, stellenweise Follikelbildung auf der unteren Uebergangsfalte, ziemlich intensive schleimige Absonderung, vereinzelt Röthung und Excoriation der Lidhaut. Zu einer intensiveren Ausbildung der Affection kam es bei Keinem, wohl aus dem Grunde, weil das Atropin alsbald ausgesetzt und eventuell ein anderes Mydriaticum — Scopolamin — in Anwendung gezogen wurde. Aber es war mir unmöglich des angewendeten Atropins habhaft zu werden. Bei der starken Krankenfluctuation nämlich, die damals auf der Klinik

[1]) Az Atropin Conjunctivitisröl, irta Mark Jakab dr. ez idöszerint a budapesti egyetem szemklinikájára vezényelt. cs. és k. ezredorvos. Orvosi Hetilap. Szemészet. 1897. 3—4.

herrschte, war es nicht selten vorgekommen, dass Kranke auf verschiedene Zimmer verlegt wurden, somit denselben nicht immer das nämliche Atropin verabreicht wurde, sondern Atropinlösungen verschiedener Herkunft. Zum Theil war das Atropin schon gänzlich verbraucht, also eine Untersuchung überhaupt nicht ausführbar.

Eine einheitliche Beurtheilung dieser Fälle war daher undurchführbar. Vorderhand konnte ich nicht mehr erheben, als dass

1. kein einziger Fall von Follicularkatarrh auf der Klinik vorgekommen war, bei dem nicht Atropin in Anwendung gekommen wäre, dass es sich somit um keine Endemie von echtem, idiopathischen Follicularkatarrh handelte;

2. dementsprechend das Aussetzen des Atropins in wenigen Tagen (5—8) das gänzliche Verschwinden der Conjunctivitis zufolge hatte;

3. Impfversuche durch directe Uebertragung des schleimigen Secretes in die normale Bindehaut von Menschen und Thieren fehlschlugen, insofern es mir nie gelang, auf diese Weise eine Conjunctivitis zu erzeugen.

Ein weiteres Studium dieser Fälle war mir damals auch aus dem Grunde unmöglich, weil mit Rücksicht auf den grossen Krankenstand Kranke, sobald es ihr Zustand gestattete, reconvalesciert wurden, um anderen Aufnahmsbedürftigen Platz zu machen.

So musste ich denn einen anderen Modus finden, um mir über diese Frage klar zu werden und ich that dies

1. durch das Studium der einschlägigen Literatur;

2. orientierte ich mich über die Häufigkeit der Atropinconjunctivitis aus den Krankengeschichten verflossener Jahrgänge der Klinik;

3. betrat ich den Weg experimenteller Versuche an Thieren und ad hoc geeigneten Kranken. Endlich wollte ich geduldig abwarten, bis mir wieder — wenn auch vereinzelt — Fälle von Atropinconjunctivitis zu Gesichte kämen, um dann dieselben nach Maassgabe der hier in Frage kommenden Gesichtspunkte zu beobachten und mir sodann ein Urtheil zu bilden.

Nach diesem meinen Plane will ich nun unser Thema nachfolgend behandeln, zunächst aber einige allgemeine Erörterungen vorausschicken, selbst auf die Gefahr hin, Bekanntes vorzubringen.

Wir wissen, dass das Atropin eine starke, einsäuerige Base ist, welche sich mit Säuren zu neutralen Salzen verbindet. Dieselben sind in Alkohol und Wasser leicht löslich, in Aether unlöslich; sie krystallisieren nur schwer und besitzen die Neigung, sich in wässeriger Lösung zu zersetzen. Nach Liebig ist die Formel des Atropins $C_{17}H_{23}NO_3$, somit für das schwefelsaure Salz desselben $(C_{17}H_{23}NO_3)_2\ H_2SO_4$. Das Atropin wird fabriksmässig aus den Wurzeln der Atropa Belladonna dargestellt und ich halte es für nöthig zu constatieren, dass bei dieser Darstellung

Alkohol, gelöster Kalk, Schwefelsäure, Chloroform, Natronlauge, eventuell auch andere Chemikalien zur Verwendung kommen. Die Darstellung ist eine complicierte und erfordert grosse Genauigkeit. Das schwefelsaure Salz wird erhalten, indem man das Atropin nach Moleculargewicht in verdünnter Schwefelsäure auflöst, sodann die Lösung einengt und das resultierende schwefelsaure Atropin aus Weingeist auskrystallisieren lässt.

Noch vor wenigen Jahren war das im Handel in Droguerien vorkommende schwefelsaure Atropin chemisch nicht rein, insofern als es häufig mit Hyoscyamin und fremden Alkaloiden vermengt war. Gegenwärtig sind die Beziehungen des Hyoscyamins zum Atropin besser geklärt, die Alkaloide überhaupt besser studiert und so ist es auch in letzterer Zeit gelungen, reine, chemisch vollkommen entsprechende Atropinpräparate darzustellen.

Nachdem nun immer wieder die Meinung auftaucht, dass es chemische und organische Verunreinigungen sind, welche die Atropinconjunctivitis verschulden, musste ich mir trotz der oben geschilderten schwierigen Verhältnisse darüber Gewissheit verschaffen, ob das Atropin, welches wir auf der Klinik verwenden, chemisch rein sei.

Auf welche Verunreinigungen haben wir zuerst Bedacht zu nehmen? Offenbar auf jene, welche durch die Anwendung von unreinen Chemikalien gelegentlich der Darstellung des Atropins absichtlich, oder durch Zufall dem Atropin beigemengt werden. Das Chloroform könnte Phosgen, Weingeist, Amyl, Propyl, Butylalkohol enthalten und insbesondere könnte bei der Darstellung des schwefelsauren Atropins unreine Schwefelsäure in Anwendung kommen, nämlich solche, die schwefelsaures Blei und Arsentrioxyd enthält.

Nun ist seit vielen Jahren auf unserer Klinik das borsaure Atropin in Gebrauch, in erster Reihe deshalb, um Verunreinigungen, welche dem schwefelsauren Präparat anhaften, nicht ausgesetzt zu sein, weiters deshalb, um ein Medicament zu haben, welches bei voller Atropinwirkung keine freie Säure enthält. Bekanntlich wird aber die Borsäure aus Borax (Natriumbiborat) mittels Salpetersäure, oder in grösserem Maasstabe mit Salzsäure dargestellt; sowohl HNO_3 als HCl können aber mit Schwefelsäure verunreinigt sein, es ist daher ein weiteres Austrocknen der Borsäurekrystalle und ein Erhitzen auf 200° erforderlich.

Immerhin aber müssen wir auch bei dem borsauren Atropin auf chemische Verunreinigungen gefasst sein, auf Cu, Pb, Fe, H_2SO_4, Chloride, Kalk, Magnesia, Salpetersäure.

Aus der Apotheke, aus welcher die Klinik beständig ihr Atropin (Merck) bezieht, verschaffte ich mir nun 3 *g* Atrop. sulf. und 3 *g* Atrop. boracicum. Diese relativ sehr grosse Menge habe ich, abgesehen von den sonstigen maassgebenden Gesichtspunkten der analytischen Chemie, genau

nach den Vorschriften der Pharmacopoea Hungar. Ed. II. untersucht; indem ich die Details dieser mühsamen Untersuchungen übergehe, constatiere ich, dass ich keine Spur einer Verunreinigung fand, speciell keine fremden Alkaloide, freie Schwefelsäure, fremde Metalle oder deren Salze.

Nachdem jedoch das Atropin nicht in Pulverform, sondern in Lösung aus der Apotheke bezogen wird, verschaffte ich mir eine Serie von Lösungen (auch aus fremden Apotheken), untersuchte dieselben und fand auch diese chemisch rein.

Ich habe demnach keinen begründeten Anlass an der Reinheit der im Monate April und Mai dispensierten Lösungen zu zweifeln. Welchem Agens sollen wir nun die Ursache des Atropinkatarrhs zuschreiben? Ist es das Atropin als solches, oder sind es die in demselben sich bildenden Mikroorganismen, die die Conjunctivitis erzeugen, oder kommt eine individuelle Disposition in Betracht?

Es ist bekannt, wie sehr Atropinlösungen und auch die verschiedenartigsten sonstigen Augentropfwässer zu Zersetzungen disponieren. Ist doch nicht selten die Atropinlösung in wenigen Tagen trübe, pilzhältig; es entwickeln sich sowohl pathogene als nicht pathogene Keime und auch chemisch tritt ja allmählich eine Decomposition ein. Die Grenze, wann dies der Fall ist, lässt sich nicht allgemein festsetzen: in mehreren Versuchen habe ich schon am Ende der 4. Woche eine chemische Zersetzung des bei Zimmertemperatur aufbewahrten Präparates constatiert, insofern ich mit Ammoniumhydrooxyd eine starke Trübung erhielt. Die Entwicklung von Bacterien, somit das Verdorbensein der Lösung vom Standpunkte der Bacteriologie beginnt natürlich sehr zeitlich, sie eilt der chemischen Decomposition voraus, sie bedingt dieselbe. Von einer 3 Tage alten, nicht sterilen Atropinlösung impfte ich mittels ausgeglühter Platinschlinge auf Fleischextract-Bouillon und stellte die Eprouvette in den Thermostat (Versuch vom 31. Mai); am 4. Tage zeigte sich an der Oberfläche ein feines weisses Häutchen und auch die Nährflüssigkeit selbst zeigte Trübungen. — Die weitere Untersuchung ergab massenhaft Pilze und Coccen.

Der Umstand also, dass sich das Atropin so bald zersetzt, dass in demselben Keime und Mikroorganismen vorkommen und gedeihen, gab mit dem Fortschreiten der Bacteriologie Anlass zu Meinungsverschiedenheiten über die nähere Aetiologie des Atropinkatarrhs, wie wir dies aus Folgendem sehen:

A. v. Graefe (Archiv für Ophthalmologie, 10, II, 200) meinte noch: wenn man auf die Conjunctiva längere Zeit hindurch ein bestimmtes, örtliches Mittel bringt, so entsteht durch die Summierung der Wirkungen eine anatomische Veränderung, welche die Sympathien und Antipathien der Conjunctiva für Arzneiwirkungen wesentlich ver-

ändert. Als ein augenfälliges Beispiel dient die Sättigung der Conjunctiva mit Atropin. Es folgt, wenn diese eingetreten ist, einer jeden neuen Instillation eine heftige blepharoconjunctivitische Reizung mit Thränen, Lidödem, selbst Eczemausbrüchen und diese Unverträglichkeit erhält sich nach dem Aussetzen des Mittels noch viele Monate lang.

Vossius: (Grundriss der Augenheilkunde, ex 1888, pag. 159.) Ausnahmsweise (— bei Besprechung der Conjunctivitis granulosa) seien noch die, nach fortgesetztem Atropingebrauch bei manchen Personen, die eine Idiosynkrasie gegen dieses Mittel haben, beobachteten sogenannten Atropingranulationen kurz besprochen: Meist ist die Lösung nicht rein, flockig, oder die Drogue an sich verdorben gewesen. Es handelt sich um eine acute, oberflächliche, folliculäre Conjunctivitis, welche mit Lidröthung und Schwellung, starker Injection der Conjunctiva bulbi, Thränen und Lichtscheu einhergeht, sich aber nie mit Pannus compliciert, ganz den Eindruck einer durch Infection erzeugten Conjunctivitis macht und sich ohne Narbenschrumpfung etc. zurückbildet.

Knies: (Grundriss der Augenheilkunde, Wiesbaden 1888.) Bei länger dauernder Anwendung von Alkaloidlösungen (Atropin, Eserin, Duboisin) beobachtete man früher nicht selten acutes Auftreten von Follikeln. Es existieren aber hier die grössten individuellen Verschiedenheiten. Seit ich die Alkaloide in aseptischen Lösungen anwendete, habe ich nichts derartiges mehr gesehen.

Schweigger: (Handbuch der Augenheilkunde, Berlin 1880.) Eine besondere Erwähnung verdient die so störende Atropinconjunctivitis . . . Atropinpräparate, welche irritierend wirken, dürfen natürlich gar nicht angewendet werden, aber auch ganz milde wirkendes schwefelsaures Atropin hat die erwähnte unangenehme Eigenschaft. . . . Individuelle Prädispositionen kommen jedenfalls mit ins Spiel. Das schleimig eitrige Secret dieser Conjunctivitis ist contagiös . . . Verschieden von dieser Atropinconjunctivitis ist eine sehr seltene Atropin-Idiosynkrasie . . .

Schmidt-Rimpler: (Augenheilkunde und Ophthalmoskopie, Berlin 1891.) In einzelnen Fällen tritt infolge einer Idiosynkrasie gegen das Atropin oder eines zu intensiven Gebrauches oder schlechter Präparate eine heftige Conjunctivitis auf.

Michel: (Lehrbuch der Augenheilkunde 1884, Wiesbaden.) . . . ob die Ursache in einer besonderen Reizbarkeit der Bindehaut zu suchen ist, oder vielleicht parasitäre Elemente eine Rolle spielen, ist noch unklar.

E. Fuchs: (Lehrbuch V. Aufl., Wien 1895.) . . . Von dem durch Atropin hervorgerufenen Follicularkatarrh ist es noch nicht festgestellt, ob der Reiz ein chemischer ist, oder von Spaltpilzen ausgeht, welche sich etwa in der Atropinlösung entwickelt haben.

Wir sehen demnach, dass die Ansicht vieler Autoren dahin neigt, das Entstehen der Atropinkatarrhe hauptsächlich, oder sogar ausschliesslich bacteritischen Einflüssen zuzuschreiben. Am weitesten geht wohl diesbezüglich Hirschberg, indem er erklärt: „Durch Pilze wird die Reizung verursacht, nicht durch das Atropin" — weiters Schweigger, der das Secret dieser Art von Bindehautentzündung für contagiös hält.

Es entsteht nun die Frage, welche Momente diese Ansicht stützen und welche Gründe vorhanden sind, ausschliesslich an eine bacterielle Infection zu denken? Diesbezüglich müssen wir uns sagen, dass diese Annahme gewiss zunächst einem rein subjectiven Eindruck entspringt und speciell durch die Errungenschaften und grossen Erfolge der Bacteriologie bezüglich der Aetiologie anderer Krankheitsformen nahe gelegt wird.

Weiters 1. dass die Atropinconjunctivitis thatsächlich hie und da nach Art kleiner Endemieen gehäuft auftritt,

2. die Atropinlösungen einer baldigen Zersetzung unterliegen und osdann zahlreiche Keime und Mikroorganismen enthalten,

3. dass Atropin an und für sich auf Schleimhäute nicht direct irritierend einwirkt.

All dies zusammen bildet aber denn doch keinen zwingenden Grund, ausschliesslich an eine bacilläre Ursache zu denken, wenn dies auch für einzelne, vielleicht für die Mehrzahl der Fälle gelten mag. Es wird doch keinem modernen Arzt beifallen, bei trüben, zersetzten Lösungen den Mikroorganismen eine ganz wesentliche Rolle abzusprechen, aber ganz unschuldig scheint mir das Atropin denn doch auch nicht zu sein und es sei mir daher erlaubt, nachfolgende Betrachtungen anzustellen:

Die Ansicht Vossius', dass die Atropinconjunctivitis ganz den Eindruck einer durch Infection erzeugten Conjunctivitis mache, will wohl nicht viel beweisen, sehen wir doch beim Trachom, also einer ganz exquisit infectiösen Krankheit, dass „die Reizerscheinungen durchaus nicht in einem bestimmten Verhältnisse zu den objectiven Veränderungen stehen" (E. Fuchs) und umgekehrt, heftige Reizerscheinungen von Seite des Auges auch bei chemisch-toxischen, beziehungsweise irritierenden Einflüssen überhaupt auftreten, und zwar auch ohne Mithilfe von Bacterien.

Gänzlich unerwiesen erscheint mir die Ansicht Schweiggers, dass das schleimig-eitrige Secret der Atropinconjunctivitis infectiös sei. Auf unserer Klinik wurde nie beobachtet, dass jemand von seinem Bettnachbar eine (Atropin-) Conjunctivitis acquiriert hätte, ohne dass er Atropin bekommen hätte; sofern mehrere Follicularkatarrhe in einem Zimmer auftraten, waren es stets solche Personen, die mit Atropin behandelt worden waren.

Wie schon oben erwähnt, habe ich versucht, auf experimentellem Wege die Contagiosität oder Nichtcontagiosität des Secretes zu studieren. Es ist mir nicht gelungen, durch directe Uebertragung desselben in die normale Conjunctiva von Kaninchen-, Hasen- oder Menschenaugen eine Conjunctivitis, geschweige denn eine Follikelbildung zu erzeugen; der Erfolg war stets negativ.

Ganz entschieden spricht gegen die Annahme, dass nur Bacterien bzw. Pilze die Ursache der Atropinconjunctivitis seien, der Umstand, dass dieselbe in einzelnen Fällen auch dann auftritt, wenn man sterilisierte aseptische Lösungen anwendet. Ahlström (Einige Untersuchungen über Atropinconjunctivitis. Klinische Monatsblätter für Augenheilkunde. Zehender XXXIII. Jahrg.) theilt 2 solche Fälle mit und deduciert aus denselben, dass man den „genannten Personen eine gewisse individuelle gesteigerte Disposition für inflammatorische Processe in den Schleimhäuten bei Anwendung von Atropin zugestehen müsse." Analoge 2 Fälle bin auch ich in der Lage mitzutheilen:

I. Am 24. Mai 1897 wurde Frau T. M. mit Cataracta senilis oc. d., Cataracta secundaria oc. sin. aufgenommen. Sie war an letzterem Auge vor 2 Jahren auf der Klinik operiert worden, und hatte schon damals eine Intoleranz gegen Atropin gezeigt. Bei der Aufnahme am 24. Mai nachmittags 4 Uhr bot dieselbe am linken Auge absolut keine Zeichen einer conjunctivalen Reizung. Sie erhielt in das linke Auge behufs Vorbereitung zu der Dislaceration der Cataracta secundaria, die am nächstfolgenden Tage stattfinden sollte, einen Tropfen Atropin. Die Operation musste jedoch unterbleiben, da die Kranke sich bei der Frühvisite am 24. über Schmerzen und Brennen im linken Auge beklagte. Die Untersuchung ergab eine heftige Injection und Auflockerung der Conjunctiva tarsi, Oedem der Lidhaut und ziemlich reichliche Absonderung eines schleimigen Secretes. Nach 7 Tagen war die Conjunctiva wieder normal, (selbstverständlich erhielt P. während dieser Zeit kein Atropin), bloss die Haut unter dem Augenlid war gegen den Canthus ext. noch leicht geröthet und etwas excoriert. Das Secret der Conjunctiva wurde am 3. Tage, als es am reichlichsten war, untersucht (Deckgläschen-Präparat, Färbung mit concentr. alkohol. Gentianaviolett) und in demselben zahlreiche in Theilung begriffene Rundzellen, Coccen und vereinzelte Bacillen gefunden. Ueber meine Bitte erhielt die Kranke am 1. Juni abends (experimenti causa) einen Tropfen einer mit Sublimat versetzten, frischbereiteten und überdies durch Kochen sterilisierten Atropinlösung.

Rp.: Atropin. bor. 0·10
Hydrargyri bichlor. corros. 0·002
Aqu. destill. 10.

Dass die Lösung vollkommen steril war, habe ich durch Impfung eines Tropfens der Lösung auf Agar-Agar und Fleisch-Extract-Bouillon dargethan. Den Bindehautsack habe ich absichtlich nicht ausgewaschen wohl aber nach erfolgter Instillation einen hermetischen Verband nach der Methode Issekutz angelegt.

Ich weilte bei der nervösen, ungeduldigen Frau $^1/_2$ Stunde und nachdem ich sah, dass sich dieselbe ruhig verhielt, verliess ich sie und ersuchte den Inspectionsarzt (Dr. Tiem) der Frau nöthigenfalls ein besonderes Augenmerk zu widmen.

Als ich zur Frühvisite kam, wurde mir vom Collegen Tiem folgendes berichtet: Die Kranke habe ungefähr 1 Stunde nach meiner Entfernung über heftiges Brennen im Auge geklagt und ehe die Wärterin es verhindern konnte, den Verband heruntergerissen und schon nach wenigen Stunden habe Dr. Tiem die Erscheinungen einer heftigen Conjunctivis constatieren können und folglich von einem erneuerten Anlegen des Verbandes Abstand genommen. Ich untersuchte die Frau und fand de facto denselben Befund wie damals, als sie nicht sterilisiertes Atropin bekommen hatte: Injection der Conjunctiva u. s. w.

Um weitere Versuche anstellen zu können, holte ich mit der ausgeglühten Platinaschlinge einiges Secret aus der Conjunctiva und impfte neuerlich auf schräg erstarrtes Agar und Fleischextract- Bouillon. Letztere stellte ich in den Thermostat, ersteres bewahrte ich bei Zimmertemperatur auf.

Die Impfung auf Bouillon hatte kein Resultat, hingegen zeigten sich auf Agar am 5. Tage drei discrete, flachrundliche gelblichweisse Herde von ungefähr 4 *mm* Durchmesser. Die Untersuchung derselben ergab, dass es sich grösstentheils um den Staphylococcus pyogenes aureus handelte (Befund von Herrn Primarius Nékám). Vorläufige Impfung dieser Culturen in die normale Conjunctiva von Hasen und Kaninchen ergab ein negatives Resultat.

II. H. L., ein überaus robuster, gesunder junger Mann, leidet seit 9 Jahren an rechtsseitiger Keratitis parenchymatosa. Nebst anderen Medicamenten (Jodkali, feuchtwarme Umschläge) erhielt er damals durch 3 Monate Atropin 1- bis 3-mal täglich in auf- und absteigender Dosis. $3^1/_2$ Jahre später erkrankte auch das linke Auge, weshalb auch dieses durch etwa 4 Monate Atropin bekam.

Am 2. April kam er zum erstenmal auf die Klinik, erhielt durch einige Tage Atropin, worauf sich allsbald eine beiderseitige Conjunctivitis mit Follikelbildung entwickelte; Atropin wurde ausgesetzt und auf Scopolamin, Jodkali u. s. w. besserte sich der Zustand nach einigen Wochen derart, dass P. gebessert die Klinik verlassen konnte.

Am 5. Juni meldete er sich jedoch neuerlich und bat um Aufnahme. Von der Beschreibung der cornealen Affection sehe ich ab, die Conjunctiven waren beiderseits mässig injiciert und leicht uneben, vereinzelt waren auch Follikel vorhanden.

Am 9. Juni erhielt P. früh um 9 Uhr einen Tropfen dieser wohl sterilisierten Atropinlösung, und zwar in das vorher mittels Sublimat desinficierte linke Auge und schon Nachmittag zeigte sich an demselben eine heftige folliculäre Conjunctivitis mit schleimiger Absonderung, welche durch 4 Tage anhielt.

Von der Agar-Staphylococcencultur nun, die ich beim ersten Fall dargestellt hatte und vor der ich mich an Hasen- und Kaninchenconjunctiven vorher überzeugte, dass die Uebertragung keine (stürmischen) Erscheinungen zufolge hatte, impfte ich mittels ausgeglühter Platinaschlinge eine Spur in das rechte Auge des Patienten (Versuch vom 13. Juni).

Aber nach 2 Stunden klagte der Kranke über Schmerzen im rechten Auge und dasselbe musste sorgtältig mit Sublimat ausgewaschen werden, immerhin aber zeigte sich auch hier noch am selben Nachmittag eine ausgesprochene Conjunctivitis mit Follikelbildung genau sowie am atropinisierten linken Auge. Die Entzündung hielt einige Tage an und verschwand ohne üble Zufälle.

Wenn ich nun diese beiden Fälle analysiere, so muss ich mir sagen, dass der I. Fall thatsächlich ein solcher war, bei dem man eine Disposition annehmen muss, denn die Frau hat schon gelegentlich ihres Aufenthaltes auf der Klinik bei Darreichung von wenig Atropin mit einer Conjunctivitis reagiert.

Nicht so verhält sich der 2. Fall. Dieser junge Mann, ein gewesener Mediciner, gibt an, dass er früher das Atropin sehr gut vertragen habe und erst nach wochen- und monatelangem Gebrauch habe er Beschwerden empfunden. Sofern man also auch hier eine Disposition annehmen wollte, müsste zugegeben werden, dass dieselbe eine erworbene, eine durch Atropin erzeugte ist.

In beiden Fällen zeigte sich, dass die Sterilisation der Atropinlösung eine vergebliche war, dem Atropin also an und für sich die directe Ursache der Entzündung zuzuschreiben war. Es könnte nun jemand den Einwand erheben, dass im 1. Falle der Conjunctivalsack vor der Instillation nicht sterilisiert wurde und, da normalerweise in der Conjunctiva verschiedene Arten von Bacterien vorkommen, diesen eine ursächliche Rolle zukommen könnte. Aber bei der relativen Gutartigkeit, die der Atropin-Conjunctivitis zukommt, ist denn doch nicht anzunehmen, dass Bacterien, die sonst friedlich in der Conjunctiva vegetieren, auf den Zusatz eines Tropfens noch dazu sterilen Atropins plötzlich „rebellisch“ würden, und übrigens habe ich es in nächstfolgendem Falle nicht unter-

Fortlaufende Zahl	Nummer der Krankengeschichte	Alter	Geschlecht	Art der Grundkrankheit	Anmerkung
1	96	67 Jahre	Mann	Aphakia, Colobom. artef. o. d. Cataract. hyperm. oc. sin.	operativer Fall
2	137	61 Jahre	Frau	Aphakia, Synech. ant. oc. d. Cataract. mat. o. sin.	operativer Fall
3	190	30 Jahre	Mann	Pannus phlyct. o. u.	
4	234	79 Jahre	Mann	Occlusio pupillae oc. d.	
5	240	58 Jahre	Mann	Cataract. fere mat. od. d. progred. o. sin.	operativer Fall
6	268	64 Jahre	Mann	Aphakia, Colob. artef. Irideucleitis, Cataract. secd. o. d. Cataract. propud. o. sin.	operativer Fall
7	431	29 Jahre	Frau	Iridocyclitis chr. o. u.	
8	283	17 Jahre	Jüngling	Cataracta ronul. o. u.	operativer Fall
9	297	81 Jahre	Mann	Aphakia, cataract. secd, Colob. artef. Hyalitis, Chorioiditis areol. oc. d. Cataract. nd. mat o. sin.	operativer Fall
10	472	28 Jahre	Mann	Myopia major. gr.	
11	481	72 Jahre	Mann	Cataract fere mat. o. d. nd. mat. o. sin.	operativer Fall
12	515	52 Jahre	Mann	Iritis oc. utr.	
13	585	16 Jahre	Knabe	Keratitis oc. sin.	
14	626	11 Jahre	Knabe	Keratitis parenchymat. o. u.	
15	837	54 Jahre	Mann	Kerato-irido-cyclitis et Hypopyon oc. sin.	

lassen, die Bindehaut mit Sublimat zu desinficieren. Ist ja überdies der problematische Wert dieser Art Desinfection genügend bekannt!

Wenn ich mich frage, wie es kommt, dass bei dem 2. Fall ein einziger Tropfen einer sterilisierten Atropinlösung im linken Auge und eine geringe Spur einer Bacteriencultur im rechten Auge einen nahezu vollkommen gleichen Effect erzielen und in beiden Augen eine heftige Conjunctivitis erzeugen, so muss ich mir Folgendes vor Augen halten: Ich habe es in diesem Falle mit Conjunctiven zu thun, welche durch lange Zeit Atropin erhielten, somit, um mit Graefe zu sprechen, mit Atropin gesättigt sind. Diese Conjunctiven sind nicht mehr normal, sie haben eine anatomische Veränderung erlitten, das Atropin hat die Gefässe und Nerven der Bindehaut geschädigt. Vergessen wir nicht, dass die Instillation an und für sich für die so oberflächlich und wenig geschützt zutage liegenden Conjunctivalgefässe ein directes Trauma bedeutet, dass auch die von jener der Conjunctiva differente Temperatur des auffallenden Tropfens für die Conjunctivalgefässe nicht gleichgiltig ist. Diese Momente zusammengehalten mit der eminent toxischen Wirkung des Atropins, setzen meiner Ansicht nach den Tonus der conjunctivalen Blutgefässe herab uud dies ist die Quelle von neuen Entzündungen, sofern ein schädliches Agens wieder einwirkt; — es ist dann einerlei, ob man sterilisiertes Atropin oder Pilze auf die Conjunctiva überträgt. Wäre übrigens die Atropinconjunctivitis eine echte Infectionskrankheit, so müsste ja eine gewisse Immunität nach einmaligem Ueberstehen zurückbleiben, hier aber sehen wir das gerade Gegentheil.

Der Vollständigkeit halber will ich erwähnen, dass die Art der Grundkrankheit, um derentwillen das Atropin zur Anwendung kommt, auf die Entstehung der Conjunctivitis keinen Einfluss zu haben scheint, ebensowenig Alter und Geschlecht des Patienten, wie ich dies durch die vorstehende kleine Zusammenstellung illustrierte. Unter 914 Kranken des Jahres 1896 (es ist hier nur das liegende Krankenmaterial gemeint mit Ausschluss der Ambulanz) waren 238 Individuen mehr oder weniger lang mit Atropin behandelt worden und von diesen wurde bei 15 (= 6·2%) das Auftreten einer Atropinconjunctivitis constatiert.

Ich habe noch nachzutragen, dass es mir bei Hasen und Kaninchen durch mehrwöchentliches Einträufeln einer 1%igen Atropinlösung 1—3mal täglich nicht gelungen ist, eine Conjunctivitis zu erzeugen, wohl aber durch Anwendung von Atropin in Pulverform. Um nach Thunlichkeit die Wirkung, die das Atropin in dieser Form als Fremdkörper ausübt, zu eliminieren, führte ich täglich bloss ein kleines Körnchen in den Bindehautsack ein, welches daselbst alsbald zerfloss und durch die Thränen gelöst wurde. In das andere Auge staubte ich ein indifferentes Pulver

ein (Amylum solani) und konnte mich in zwei Fällen überzeugen, dass durch das Atropin in 8—12 Tagen eine heftige Conjunctivitis erzeugt wurde mit reichlich schleimiger Absonderung, während das andere Auge intact blieb. Zu einer mikroskopisch nachweisbaren Follikelbildung kam es bloss in einem Falle, während es in einem Falle bloss zu einer reichlichen Rundzelleninfiltration kam; doch liess sich auch hier nachweisen (Dr. Scholz), dass sich stellenweise die Rundzellen zu rundlichen Gruppen vereinigten, wie sie einem sich bildenden Follikel entsprechen würden.

Instrumente, insbesondere eine Kapselzange zur Graefe'schen Staroperation.[1]

Von *Prof. Wilhelm Schulek.*

Seit drei Jahren bin ich wieder zur Graefe'schen Extraction zurückgekehrt. Mit dem früher geübten, concav gestutzten Lappenschnitt, bei rund erhaltener Pupille, konnte ich es nicht unter 3% Verluste bringen. Trotz vieler Vorzüge, haftete dem Verfahren der Nachtheil an, dass der primäre Wundschluss spät erfolgt und daher lange Gelegenheit zur Infection vorhanden ist. Könnte der Schnitt so geändert werden, dass ein rascher Wundschluss gesichert ist, dann wäre das Verfahren den übrigen bekannt gewordenen wohl überlegen. Die für dasselbe angefertigten Instrumente[2] boten indessen mancherlei Vortheile auch für jede andere Art der Extraction, so auch in mancher Hinsicht für die Graefe'sche. Mit Ausnützung dieser Vortheile gelingt es mir jetzt Hunderte von Fällen (einmal beinahe 600) in unmittelbarer Aufeinanderfolge ohne Verlust und im ganzen mit einer Verlustziffer unter $^1/_2$% durchzubringen; trotz kleinerer Irisausschnitte doch Einklemmungen zu vermeiden; die Nachbehandlung für den Kranken leicht zu gestalten, und ganz besonders viele rein schwarze Pupillen zu erhalten.

Ohne hier in die Methode selbst einzugehen oder die Ergebnisse zu detailieren, möchte ich nur kurz über die Instrumente einige Bemerkungen machen und eine Zange zum Ausreissen der vorderen Kapsel beschreiben.

Jener Lidhalter, wie ich ihn in der citierten Mittheilung beschrieb, und der meiner Ansicht nach theoretisch entsprechend construiert war, hat sich in der Praxis nicht bewährt, und zwar deshalb, weil die maassgebenden anatomischen Dimensionen bei den einzelnen Menschen zu sehr variieren. Der Lidhalter war also zu individuell erdacht. Dagegen ist der, zuerst von Snowden angegebene Lidhalter für allgemeinen Gebrauch geformt, entspricht daher im Einzelfalle nicht durchaus, dagegen aber in allen

[1] Müszerek és különösen tokfogó a Graefe szerint való hályogkitoláshoz. Schulek Vilmos tanártol. Orvosi Hetilap. Szemészet 1898. 4.

[2] Ungarische Beiträge zur Augenheilkunde 1895. I. Band S. 211.

Fällen annähernd. Ich kehrte also zu diesem Instrument zurück. Nur brachte mein Instrumentenmacher [3]) die Fixierschraube, die meines Wissens Graefe angegeben hat, nicht zwischen, sondern ausserhalb den Branchen an. Der Querstab geht von einer Branche fix aus, durchbohrt die andere Branche beweglich und dann erst folgen daran die Schraubengänge mit der Stellschraube. Man verhindert also ein zu weites Oeffnen. Das Schliessen wird von selbst gehindert, weil die Arme so stark verfertigt sind, dass kein menschlicher Orbicularis, wohl aber die Hand des Operateurs sie zusammendrücken kann. Man legt also das Instrument ein, verhindert durch die Stellschraube ein zu weites Auseinandergehen der Arme, und kann den Lidhalter jederzeit rasch entfernen, ohne die Stellschraube berühren zu müssen. Das hat natürlich, so klein die Verbesserung scheint, wesentliche Vorzüge gegenüber anderen Lidhaltern, die so eingestellt sind, dass die Schraube das Zu- und Aufmachen gleichmässig hindert, also beim Entfernen eine Verzögerung durch Aufdrehen der Schraube unausweichlich macht.

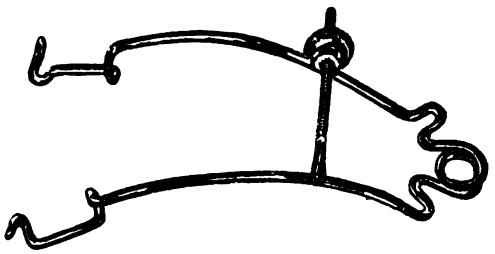

Fig. 1.

Zum Fixieren gebrauche ich die am l. c. S. 213 beschriebene Zange, die vorzüglich fasst und doch, dank der Längsriefen, nicht verletzt. Nur darf eine ganz kleine, durch den entlang gleitenden Finger eben noch wahrnehmbare Einbiegung der Enden nicht fehlen.

Zur Schnittführung benütze ich Messerchen, die viel kleiner als die Original Graefe'schen sind, indessen, wie ich aus Instrumenten-Katalogen u. s. w. ersehe, auch von vielen anderen in sehr ähnlicher, selbst in gleicher Form angegeben worden sind. Sie sind etwa $1^1/_2$ *mm* breit, 20—25 *mm* lang, sehr zart gefertigt und mit etwas ausgezogener Ferse versehen. Es lässt sich mit ihnen viel subtiler arbeiten, als mit den früher gebräuchlichen, im Verhältnis zur Aufgabe viel zu stark gebauten. Selbst der Bindehautlappen, von dem der rasche Wundschluss, damit also die Vermeidung der nachträglichen Infection, und daher die einzig dastehenden glänzenden Erfolge dieser Methode abhängen, lässt sich mit den zarten Messern freier gestalten.

[3]) Herr Tahy von der Firma Fischer, der viele Jahre in hervorragenden europäischen Ateliers gearbeitet hatte und dessen Beistand mir jetzt sehr nützlich war.

Die Regenbogenhaut fasse ich mit einer Liebreich'schen Pincette genau in der Mitte der Wunde und schneide ein kleines Stück mit einem Scherenschlage aus.

Zur Eröffnung der Kapsel dient folgendes Instrument, das ich zuerst für die Staroperation mit runder Pupille construiert hatte,[1]) jetzt aber für die Graefe'sche Extraction modificiert habe. Es ist eine Zange von gewöhnlicher Grösse. 6 *mm* vom Ende ist sie in einem Winkel von 30° abgebogen, doch nicht bogenförmig, sondern in scharfem Winkel. Die vor dem Winkel gelegenen Schenkelenden berühren sich nicht, sondern schützen vor einer Einklemmung der Iris durch eine übrigbleibende Spalte (wie aus der Abbildung ersichtlich). Das abgebogene Ende ist in seiner ganzen Länge gezähnt. Die Zähne sitzen am äussersten Rand, stehen schräg vor, um die Linsenkapsel zu fassen; in geschlossenem Zustande aber schliessen sie sich zu einem glatten First, wie die vergrösserte Abbildung dies zeigt. Die Zähne gut auszuarbeiten (aber nicht zu überkreuzen, wie an der Kapselpincette von Schweigger-Birk) ist eine besondere Aufgabe des Instrumentenmachers. Wenn sie lang und gut zugeschärft sind, so ist das ein Vortheil. Aber beim Schliessen sei sie glatt, beim Ein- und Ausführen darf sie nicht verletzen und die Kante besonders in der Iris oder im Wundrand nicht hängen bleiben oder gar dieselben zerren. So kann man damit auch unter die Iris gelangen — wie ich das meist thue — in geschlossenem oder offenem Zustande, wie es gerade nothwendig ist.

Fig. 2 u. 3.

Von der früheren unterscheidet sich diese Kapselzange dadurch, dass der Schnabel 1. länger, 2. möglichst zart ist, und 3. viel flacher abbiegt: alles, wie leicht verständlich, den Bedürfnissen der Graefe'schen Methode entsprechend. Diesen Bedürfnissen könnte man nur noch in einem Punkte entgegenkommen, nämlich darin, dass man dem abgebogenen Theil, der in sich gerade verläuft, eine nach hinten concave (also der Förster'schen Kapselpincette entgegengesetzte) Krümmung gäbe, um sie der convexen vorderen Kapsel parallel zu machen. Indessen bangt mir für die Exactheit der Ausführung, und ist ein Ersatz darin gegeben, dass man die Kapsel vor dem Schliessen der Zange etwas (vielleicht bis auf einen halben Millimeter) eindrückt.

Zum Herausschieben des Stares verwende ich den Starschieber,

---

[1]) L. c. S. 215 mit Abbildung.

eventuell den Daviel'schen Löffel. Auch leistet die Hilfsschaufel[1]) zum eventuellen Stützen des peripheren Wundrandes, und der Starfänger[1]) zum Extrahieren in Fällen, wo die Zonula platzte, ganz vorzügliches.

Die Hilfsschaufel in der alten Form, jedoch nur 4 *mm* breit, leistet bei einfacher linearer Extraction (z. B. bei discindierten und nun zu evacuierenden Linsen an myopischen Augen) so Vorzügliches, dass wohl jeder, der sie einmal in Verwendung sah, lebhaft für dieselbe eingenommen sein wird. Man legt sie an den peripheren Wundrand an und schiebt den Linsenbrei mit dem Daviel'schen Löffel ihr entgegen. Hingegen ist der sonst allgemein gebräuchliche Vorgang, den Daviel'schen Löffel in die Wunde zu stecken und mit steigender Energie zu drücken, geradezu roh und primitiv.

[1]) L. c. Seite 216.

Pupillenbefunde bei Geisteskranken.[1]

Von *Dr. Adalbert Abel*, k. u. k. Regimentsarzt, commandiert auf die Universitäts-Augenklinik zu Budapest.

Den Veränderungen in der Form, Weite und Reaction der Pupillen wurde von jeher eine grosse Bedeutung für die Diagnose der Nerven- und speciell der Geisteskrankheiten beigelegt, ein erhöhtes wissenschaftliches Interesse erlangten diese Erscheinungen, welche man exact zu beobachten und zu messen vermag, jedoch erst in den letzten Jahrzehnten, als die Gehirnphysiologie und Pathologie durch die klinische und experimentelle Forschung einen so glücklichen Aufschwung nahm. Die praktische Verwertung der Pupillensymptome kann in zwei Richtungen erfolgreich sein, entweder dadurch, dass sie uns die genaue Localisierung einzelner Krankheitsherde gestattet, oder indem wir rein empirisch ihr Fehlen, ihr selteneres oder häufigeres Vorkommen bei verschiedenen Krankheitsformen feststellen und so durch die Statistik dieser Veränderungen wichtige Fingerzeige für die Diagnose gewinnen.

Obwohl nun an Arbeiten in letzterer Richtung durchaus kein Mangel besteht und insbesondere die Sammelstatistik Siemerlings[2]) ein imposantes Beobachtungsmaterial zur Grundlage hat, hielt ich es dennoch für keine verlorene Mühe, das mir zur Verfügung gestellte mannigfaltige Material der Engelsfelder Irrenanstalt zu Budapest einer systematischen Pupillenuntersuchung zu unterziehen und die Resultate übersichtlich zu gruppieren; von den 362 Kranken der Anstalt gelang es bei 336 die Untersuchung einwandsfrei durchzuführen.

Dies geschah auf folgende Weise: Die Beobachtung der Form, dann der Gleichheit, beziehungsweise Ungleichheit der Pupillen wurde behufs Vermeidung von Täuschungen erst bei diffusem Tageslicht, dann bei mässiger Verdunklung vorgenommen. Die Reflexempfindlichkeit auf Licht wurde im allgemeinen mittelst der consensuellen Reaction geprüft, da

---

[1]) Az elmebajosok pupilláiról. Irta Abel Albert dr. ez idöszerint a budapesti egyetem szemklinikájára vezényelt cs. és k. ezredorvos. Orvosi Hetilap. Szemészet 1899, 4.

[2]) E. Siemerling. Ueber die Veränderungen der Pupillenreaction bei Geisteskranken. Berliner klin. Wochenschrift 1896, Nr. 44.

dieselbe normalerweise gleich der directen, ihr Ablauf dagegen viel genauer zu beobachten ist. In zweifelhaften und negativen Fällen wurde jedoch nach prolongierter Verdunklung und darauffolgender greller Beleuchtung bei verdecktem zweiten Auge auch direct untersucht. Bei Fehlen der Lichtreaction folgte dann die Prüfung des Reflexes auf Accomodation und Convergenz.

Die Messung der Pupillenweite geschah in allen Fällen mittelst der von Haab angegebenen Pupillenscala, die mit grösster Sicherheit Unterschiede von $^1/_4$ *mm* abmessen lässt und als harmloser Papierstreifen selbst bei Geisteskranken nie Aengstlichkeit oder Widerstand hervorrief. Obwohl die Bezeichnung Anisokorie selbstverständlich involviert, dass eine der Pupillen mydriatisch oder miotisch verändert ist, ist es doch häufig nicht zu entscheiden, welche derselben als pathologisch anzusehen ist und so wurden die das Mittelmaass beträchtlich überschreitenden und sicher classificierbaren Weitenveränderungen doch noch speciell hervorgehoben und als ausgesprochene Mydriasis eine Pupillenweite von über 5·5 *mm*, als ausgesprochene Miosis eine Pupillenweite unter 2·5 *mm* angenommen.

Um jede Voreingenommenheit und immerhin mögliche Autosuggestion auszuschliessen, wurden sämmtliche Untersuchungen ohne Kenntnis der Krankheitsdiagnose vorgenommen und die für letztere bestimmte Rubrik der Vormerkungen erst nachträglich ausgefüllt. Die an Paralysis progressiva leidenden Kranken wurden später einer sorgfältigen Ueberprüfung unterzogen, doch ergaben sich keine nennenswerten Correcturen. Exceptionelle Befunde wurden wiederholt verificiert.

Die Resultate dieser Untersuchungen sind in der auf S. 242 und 243 befindlichen Tabelle gruppiert dargestellt.

Die Reihenfolge der Geisteskrankheiten entspricht dem Kräpelinschen Schema, indem zunächst die erworbenen Geistesstörungen, dann die angeborenen oder auf ererbter Grundlage sich entwickelnden Krankheiten und schliesslich die Dementia terminalis als Schlussbild beiderartiger Affectionen angeführt erscheinen.

Die Gruppe der erworbenen Geisteskrankheiten wird durch die progressive Paralyse beherrscht, von welcher 63 Fälle beobachtet wurden. Anisokorie im allgemeinen wurde in 52·4%, unregelmässige Form einer oder beider Pupillen in 20·6% der Fälle gefunden, hiebei bestand kein wesentlicher Unterschied zwischen männlichen und weiblichen Kranken. In die Augen springend ist hingegen dieser Unterschied bezüglich der ausgesprochenen Miosis und Mydriasis, die, wie ich oben auseinandersetzte, zweckentsprechend besonders hervorgehoben wurden; unter 49 männlichen Paralytikern zeigten 20, d. i. 41% diese Veränderungen, von 14 weiblichen dagegen nur 1, d. i. 7%.

Was die Reactionsfähigkeit und Beweglichkeit der Pupille anbelangt,

zeigen die 63 Befunde fast sämmtliche theoretisch möglichen Abstufungen in der Betheiligung der pupillomotorischen Kerne und Bahnen. 25mal war die Lichtreaction normal, 2mal besonders lebhaft, 11mal sehr träge, 1mal war einseitige reflectorische Pupillenstarre vorhanden, 18mal beiderseitige, 1mal einseitige reflectorische Pupillenstarre bei totaler Pupillenstarre der anderen Seite, 2mal reflectorische Pupillenstarre bei sehr trägem Reflex auf Accomodation, endlich 3mal absolute Pupillenstarre beiderseits. In Summe gute und sehr lebhafte Reaction in 27 Fällen = 43%, dagegen beeinträchtigte Pupillenreaction in 36 Fällen = 57%, ein Ergebnis, das hinter dem von Siemerling, welcher unter Hinzuzählung der trägen Lichtreaction 68% fand, merklich zurückbleibt und durch den Umstand erklärt werden kann, dass der Befund „sehr träge Lichtreaction" bloss in ganz ausgesprochenen Fällen gestellt wurde. Bei diesem Procentverhältnis zeigt sich zwischen männlichen und weiblichen Kranken keine nennenswerte Differenz.

Unter den 36 Fällen mit pathologischer Pupillenreaction finden wir zweimal einseitige reflectorische Pupillenstarre, ein Befund, der noch vor einigen Jahren als ausserordentliche Seltenheit galt, so dass Heddaeus[1]) im Jahre 1893 bloss fünf näher beschriebene Fälle kennt. Seitdem aber diese Untersuchungen mit grösserer Präcision und häufiger von Augenärzten ausgeführt werden, mehren sich auch die diesbezüglichen Beobachtungen, so fand z. B. von Grósz[2]) unter 103 Tabetikern 6mal das Argyll-Robertson'sche Symptom bloss einseitig entwickelt. Der detaillierte Befund der beiden erwähnten Fälle ist folgender:

1. Frau L., 39 Jahre alt, progressive Paralyse, Lues vorausgegangen, die äusseren Augenmuskel intact.

R. Auge: V = $^5/_5$, Accomodation vollständig, Pupillenreaction auf Licht direct und consensuell aufgehoben, auf Accomodation prompt und ausgiebig, indem eine Verengung von 4·5 auf 3·0 *mm* eintritt.

L. Auge: Visus nicht genau bestimmbar, doch jedenfalls unter $^5/_{50}$, Accomodation erhalten, Lichtreflex lebhaft, besonders der consensuelle (wohl wegen reichlichen Lichteinfalls durch die erweiterte rechte Pupille), Reaction auf Accomodation gut, indem eine Verengerung von 3·75 *mm* auf 3 *mm* eintritt.

2. Herr A., 38 Jahre alt, Paralytiker, Lues überstanden, die äusseren Augenmuskel intact.

---

[1]) Heddaeus, Einseitige reflectorische Pupillenstarre. Archiv für Augenheilk., Band 27, 1893.

[2]) von Grósz, Symptome der Tabes am Auge. Orvosi Hetilap. Szemészet 1896. Nr. 2.

	Dementia praecox		Melancholia				Dementia senilis				Paralysis progressiva				Psychosis alcoholica				Imbecillitas			
	Männer	Frauen	Männer	Frauen	Summe	%	Männer	Frauen	Summe	%	Männer	Frauen	Summe	%	Männer	Frauen	Summe	%	Männer	Frauen	Summe	%
Zahl der untersuchten Fälle	.	1	2	3	5	.	2	2	4	.	49	14	63	.	9	2	11	.	9	4	13	.
Isokorie, abgesehen von der Form der Pupille	.	.	1	3	4	80.0	2	2	4	100.0	21	9	30	47.6	7	2	9	81.8	4	4	18	61.5
Anisokorie	.	1	1	.	1	20.0	.	.	.	.	28	5	33	52.4	2	.	2	18.2	5	.	5	38.5
Entrundung der Pupille einseitig	.	.	.	.	.	.	.	.	.	.	7	1	8	12.7	.	1	1	9.1	.	.	.	.
Entrundung der Pupille beiderseitig	.	.	.	.	.	.	.	.	.	.	3	2	5	7.9	.	.	.	.	.	.	.	.
Einseitige Miosis (Pupillen-Durchmesser unter 2·5 *mm*)	.	.	.	.	.	.	.	.	.	.	4	.	4	6.3	.	.	.	.	.	.	.	.
Doppelseitige Miosis	.	.	.	.	.	.	.	.	.	.	6	1	7	11.1	.	.	.	.	.	.	.	.
Einseitige Mydriasis (Pupillen - Durchm. über 5·5 *mm*)	.	.	1	.	1	20.0	.	.	.	.	9	.	9	14.3	.	.	.	.	1	.	1	7.7
Doppelseitige Mydriasis	.	.	.	.	.	.	.	.	.	.	1	.	1	1.6	1	.	1	9.1	2	.	2	15.4
Lichtreaction der Pupille gut	.	1	2	3	5	100.0	2	1	3	75.0	21	4	25	39.7	9	2	11	100	7	4	11	84.6
Lichtreaction der Pupille sehr lebhaft	.	.	.	.	.	.	.	.	.	.	2	.	2	3.2	.	.	.	.	2	.	2	15.4
Lichtreaction der Pupille sehr träge	.	.	.	.	.	.	.	1	1	25.0	9	2	11	17.5	.	.	.	.	.	.	.	.
Pupille reagiert auf Licht nicht, auf Accom. gut (Argyll-Robertson)	.	.	.	.	.	.	.	.	.	.	14[1]	6[2]	20	31.7	.	.	.	.	.	.	.	.
Pupille reagiert auf Licht nicht, auf Accommodation träge	.	.	.	.	.	.	.	.	.	.	1	1	2	3.2	.	.	.	.	.	.	.	.
Absolute Pupillenstarre	.	.	.	.	.	.	.	.	.	.	2	1	3	4.8	.	.	.	.	.	.	.	.

[1]) In einem Falle am rechten Auge absolute, am linken Auge reflectorische Pupillenstarre.

[2]) In einem Falle am r. Auge das Argyll-Robertsonsche Symptom, am l. Auge vollkommen normale Reaction.

Idiotismus				Mania				Vesania				Psychosis epileptica				Psychosis hysterica				Dementia terminalis				Summe			
Männer	Frauen	Summe	%	Männer	Frauen	Summe	%	Männer	Frauen	Summe	%	Männer	Frauen	Summe	%	Männer	Frauen	Summe	%	Männer	Frauen	Summe	%	Männer	Frauen	Zusammen	%
14	7	21	.	4	3	7	.	60	46	106	.	23	20	43	.	.	8	8	.	18	36	54	.	190	146	336	.
11	6	17	80.9	4	3	7	100	42	41	83	78.3	19	13	32	74.4	.	6	6	75.0	12	29	41	75.9	123	118	241	71.7
3	1	4	19.1	.	.	.	.	18	5	23	21.7	4	7	11	25.6	.	2	2	25.0	6	7	13	24.1	67	28	95	28.3
.	.	.	.	1	.	1	14.3	1	3	4	3.8	1	1	2	4.6	.	.	.	.	1	.	1	1.9	11	6	17	5.1
.	.	.	.	.	.	.	.	2	.	2	1.9	.	.	.	.	.	.	.	.	1	2	3	5.6	6	4	10	3.0
.	.	.	.	.	.	.	.	2	.	2	1.9	.	.	.	.	.	.	.	.	.	.	.	.	6	.	6	1.7
.	.	.	.	.	.	.	.	1	.	1	0.9	1	.	1	2.3	.	.	.	.	2	.	2	3.7	10	1	11	3.3
.	.	.	.	.	.	.	.	2	.	2	1.9	1	.	1	2.3	.	1	1	12.5	.	.	.	.	13	1	14	4.4
2	.	2	9.5	.	1	1	14.3	10	2	12	11.3	5	4	9	20.9	.	.	.	.	1	1	2	3.7	22	8	30	8.9
14	6	20	95.2	4	3	7	100	55	44	99	93.4	20	18	38	88.4	.	7	7	87.5	17	31	48	88.9	151	124	275	81.9
.	1	1	4.8	.	.	.	.	3	1	4	3.8	1	1	2	4.6	.	1	1	12.5	.	2	2	3.7	8	6	14	4.4
.	.	.	.	.	.	.	.	2	1	3	2.7	2	1	3	6.9	.	.	.	.	.	3	3	5.6	13	8	21	6.2
.	.	.	.	.	.	.	.	.	.	.	.	.	.	.	.	.	.	.	.	.	.	.	.	14	6	20	5.9
.	.	.	.	.	.	.	.	.	.	.	.	.	.	.	.	.	.	.	.	.	.	.	.	1	1	2	0.6
.	.	.	.	.	.	.	.	.	.	.	.	.	.	.	.	.	.	.	.	1	.	1	1.9	3	1	4	1.2

R. Auge: Visus $^5/_5$, Accomodation vollkommen gelähmt, Pupille bei einer Weite von 6 *mm* absolut starr.

L. Auge: Visus $^5/_5$, Accomodation gut, Lichtreaction direct und consensuell erloschen, auf Accomodation und Convergenz dagegen deutlich. Bei angestrengter Convergenz zieht sich die Pupille von 5·5 *mm* langsam auf 4·25 *mm* zusammen.

Obwohl nun diese beiden Befunde, was das Wesen der Sache, nämlich die Einseitigkeit der reflectorischen Pupillenstarre anbelangt, gleich zu sein scheinen und Heddaeus an der oben citierten Stelle einen unserem zweiten Falle ganz ähnlichen sogar als Paradigma der einseitigen reflectorischen Pupillenstarre aufstellt, halten wir es doch für ein charakteristisches Zeichen der Letzteren, dass an dem anderen Auge die Lichtreaction erhalten sei, wie dies in unserer ersten Beobachtung der Fall ist. Denn sobald auf dem zweiten Auge absolute Pupillenstarre und Accomodationslähmung besteht, ist es nicht ausgeschlossen und sogar wahrscheinlich, dass vor kürzerer oder längerer Zeit das Argyll-Robertson'sche Symptom beiderseits vorhanden war, bis sich der an einer begrenzten Stelle des Lichtreflexbogens localisierte Krankheitsherd auf einer Seite allmählich auf den ganzen Sphincter- und Accomodationskern ausbreitete. In solchen Fällen ist der jeweilige Befund bloss von dem Stadium abhängig, in welchem der Kranke zur Untersuchung gelangt, und es ist kein Zufall, dass unsere Tabelle uns ganz schlagende Beispiele für die weiteren Phasen dieses Entwicklungsganges bietet. Wir finden nämlich zweimal das Argyll-Robertson'sche Symptom bei sehr träger Reaction auf Accomodation und dreimal das Endstadium der zur Ausbreitung disponierten Fälle: absolute Pupillenstarre beiderseits.

Bei den übrigen erworbenen Geistesstörungen wurden wohl vereinzelte pathologische Befunde vorgemerkt, die Zahl der Untersuchten ist jedoch eine zu geringe, als dass wir den gefundenen Percentzahlen irgendwelche Bedeutung beilegen könnten.

Unter den Geisteskrankheiten, welche sich auf angeborener Grundlage entwickeln, können wir die Imbecillität und den Idiotismus, die doch nur verschiedene Grade derselben Entwicklungshemmung darstellen, zusammenziehen. Bei dieser Gruppe wäre hervorzuheben, dass unter 34 Fällen 9mal, d. i. 27% Anisokorie und 3mal = 9% eine besonders lebhafte Lichtreaction beobachtet wurde.

Bei den 106 Fällen von Vesanie war in 22% Anisokorie vorhanden, davon betrafen jedoch 30% Männer und nur 11% Frauen. Miosis fand sich 3mal, und zwar ausschliesslich bei Männern, Mydriasis ein- oder beiderseitig 14mal, darunter 2mal bei Frauen. Im ganzen ausgesprochene Veränderungen des Pupillendurchmessers bei 25% der männlichen

und 4% der weiblichen Vesaniker; 4mal wurde sehr lebhafter, 3mal sehr träger Lichtreflex beobachtet.

Die Erweiterung der Pupille bei Epileptikern ausserhalb der Anfälle wird durch die Tabelle entschieden bestätigt; obwohl für die Bezeichnung „ausgesprochene Mydriasis" eine Minimalweite von 5·5 *mm* angenommen wurde, beträgt die Zahl derselben doch noch 21% der Epileptiker, während von der Gesammtzahl der Geisteskranken bloss 9% dieses Symptom zeigen und nach Abzug der Epileptiker sogar nur 7%. Hingegen wurde eine besonders lebhafte Reaction, wie sie von Gray hervorgehoben wurde, bloss in 4·5%, also nicht häufiger, als bei den sonstigen Geisteskranken constatiert. Im Gegentheil bestand in 3 Fällen, d. i. in 7% eine sehr träge Lichtreaction und dies bei Individuen, wo man dieselbe nicht durch das hohe Lebensalter erklären könnte, denn die betreffenden Kranken standen im 23., 35., beziehungsweise 40. Lebensjahre. Pupillendifferenzen wurden in 26% der Fälle notiert, in genau demselben Verhältnisse wie beim hysterischen Irresein, aber doch etwas seltener, als dies die Gesammtzahl der Geisteskranken ergibt (28·3%).

Bei Dementia terminalis wurde in einem Viertel der Fälle Anisokorie beobachtet, ferner wäre von den 54 Befunden 2mal sehr lebhafte und 3mal sehr träge Lichtreaction hervorzuheben, die letztere bei Kranken mit einem mittleren Lebensalter von 39 Jahren. Den einen Fall von absoluter Pupillenstarre sahen wir bei einem 72jährigen Manne; die Pupillenstarre dürfte hier nicht auf Rechnung der Geisteskrankheit zu setzen, sondern als senile Erscheinung aufzufassen sein, wie sie unter Anderen von Heddaeus an Gesunden im Greisenalter beobachtet wurde.

Betrachten wir nun die Summe der bei den 336 Geisteskranken constatierten Veränderungen, so fällt zunächst die Häufigkeit der Anisokorie auf, welche 95mal, d. i. in 28·3% der Fälle beobachtet wurde, und zwar in 19% der weiblichen gegen 35% der männlichen Kranken.

Durch eine Arbeit Reches[1]) sind wir in der Lage, dieses Resultat mit den Daten über Pupillenungleichheit bei Geistesgesunden zu vergleichen. Der genannte Autor fand auf Grund von Vormerkungen über 14.392 an der Magnus'schen Augenklinik in Breslau behandelte Augenpatienten nach Abzug der an Affectionen des Centralnervensystems, sowie der an solchen Augenkrankheiten Leidenden, die die Anisokorie erklären könnten, 143 Fälle von Pupillenungleichheit, d. i. rund 1%. Da jedoch das Material einer Augenklinik im allgemeinen keiner eingehenderen Untersuchung bezüglich des Nervensystems unterzogen wird, dürfen wir annehmen, das bloss die ganz manifesten Nervenkranken abgezogen wurden und unter den restierenden 143 „reinen" Fällen sich noch manche

[1]) Reche, Pupillenungleichheit. Deutsche med. Wochenschrift 1893, Nr. 13.

nicht vorgemerkte oder überhaupt auch für den Specialisten noch latente Erkrankung des Centralnervensystems verbarg, was uns zu einer weiteren Reduction des gefundenen 1% berechtigen könnte. Aber selbst wenn wir dieses 1% Anisokorischer als vollwertig ansehen, so brauchen wir es nur den bei unseren Geisteskranken constatierten 28·3% entgegenzustellen, um den apodiktischen Schlussatz der citierten Arbeit, dass „der Anisokorie im allgemeinen gar keine Bedeutung beizulegen ist", beträchtlich zu entkräften. Ohne dass wir der Anisokorie eine absolute diagnostische Bedeutung vindicieren wollten, können wir trotz ihres ausnahmsweisen Vorkommens bei angeblich Gesunden, doch behaupten, dass ihr Vorhandensein bei $^2/_7$ aller Geisteskranken sie zu einem wertvollen Hilfssymptom der psychiatrischen Diagnostik gestaltet.

Das Auftreten hochgradiger Weitenveränderungen der Pupille zeigt bei den beiden Geschlechtern eclatante Differenzen, dieselben wurden bei Männern in 27%, bei Frauen nur in 7% beobachtet, nach Abzug der doppelseitigen Mydriasis, die am wenigsten eine organische Grundlage zu haben scheint, bei Männern in 15%, bei Frauen dagegen nur in 1·4% der Fälle. Eine beweiskräftige Erklärung für dieses Verhalten können wir nicht geben.

Die Pupillenreaction zeigte in beiläufig $^1/_5$ sämmtlicher Fälle Abnormitäten. Sehr lebhafte Reaction war in 4·4% vorhanden, ohne bemerkenswerte Bevorzugung irgend einer Krankheitsform. Sehr träge Lichtreaction kam 21mal, d. i. in 6% zur Beobachtung, darunter 10mal ausserhalb der progressiven Paralyse und ist gegenüber der viel verbreiteten Annahme hervorzuheben, dass das mittlere Lebensalter dieser 10 Kranken bloss 38 Jahre betrug.

Reflectorische Pupillenstarre wurde charakteristischer Weise ausschliesslich bei progressiver Paralyse constatiert.

Die Atropin-Conjunctivitis.[1]

Von *Dr. Franz Hauer.*

Den Augenärzten ist schon seit lange ein Leiden bekannt, welches seiner Natur nach niemals allein auftritt, sondern immer mit einer anderen Augenerkrankung, richtiger gesagt im Zusammenhange mit deren Heilung: es ist dies die Bindehautentzündung nach Atropingebrauch.

Auf die Frage, wie lange sie bekannt sei, kann ich, da ich diesbezüglich in der Literatur nichts gefunden habe, nicht genau antworten. Aber im Hinblick auf ihr recht häufiges Vorkommen unterliegt es keinem Zweifel, dass die Kenntnis derselben in die Zeit fällt, wo das Atropin in der Augenheilkunde benützt wurde. Graefe spricht von ihr in seinem Archiv für Ophthalm. (Jahrgang 1855) wie von einer gewohnten Sache und erwähnt sie nur nebenbei.

Mit dem Atropin haben sich die Forscher sowohl in toxikologischer als auch in therapeutischer Hinsicht viel befasst, aber Mittheilungen über diese specielle Frage treffen wir nur sehr zerstreut in der Weltliteratur an. Die meisten Autoren streifen sie nur und leugnen entweder diese specielle Wirkung des Atropins oder beurtheilen sie nur auf Grund individueller Eindrücke.

Ich machte es mir zur Aufgabe, die Aetiologie auf Grund histologischer Untersuchungen zu studieren und das Krankheitsbild auf Grund von Krankenbeobachtungen zu charakterisieren.

Diese Untersuchungsmethoden habe ich durch Thierversuche ergänzt, was ich um so eher thun musste, da einige aetiologische Momente (so die Frage der Infection, die Einwirkung von Traumen u. s. w.) an menschlichem Krankenmaterial nicht so exact untersucht werden können.

In Folgendem werde ich auf Grund all dieser Versuche und nach gründlicher Durchsicht der Literatur zunächst das Vorkommen des Leidens, dessen klinisches Krankheitsbild und pathologische Histologie behandeln und dann erst auf den eigentlichen Gegenstand meiner Arbeit zurückkommen, nämlich auf die aetiologischen Verhältnisse, um mich bei Beurtheilung derselben auf obige Angaben berufen zu können.

[1] Az atropin conjunctivitisröl irta Hauer Ferencz dr. Orvosi Hetilap. Szemészet. 1898. 4—5.

I. Vorkommen.

Die Frage nach der Häufigkeit ist schwerer zu beantworten als es aussieht; denn es ist sehr schwer sich die Daten zu verschaffen, insofern als die nach Einträufelung des Atropins auftretenden Reizungserscheinungen von Seite der Conjunctiva, wenn dieselben geringeren Grades sind oder sich latent entwickeln, in den Krankengeschichten nicht immer aufgezeichnet werden. Dies ist die Ursache, dass im Jahre 1896—97 auf der Budapester Universitäts-Augenklinik diese Krankheit scheinbar in viel grösserer Zahl vorgekommen ist als in den Jahren 1890—92. Dr. Mark, der sich damals gerade mit dieser Frage beschäftigte, konnte persönlich und unmittelbar sämmtliche Kranke täglich beobachten und auch solche Fälle in seine Statistik aufnehmen, welche vielleicht anderswo der geringen Entwicklung der Krankheit wegen als Complicationen von untergeordneter Bedeutung in den Krankengeschichten gar keine Rolle gespielt hätten. Nur so ist es erklärlich, dass z. B. im J. 1890 unter sämmtlichen Kranken nur 0·28%, im Jahre 1897 aber 1·97% an Atropin-Conjunctivitis litt.

Und wenn wir nun in die statistische Zusammenstellung überblicken, so sehen wir, dass wir unter dem Krankenmaterial von 5 Jahren in 43 Fällen zweifelsohne Conjunctivitis atrop. nachweisen können, was bei 3769 Kranken 1·14% entspricht.

Jahr	Atropin conj. bekamen	Zahl sämmtl. Kranken	%
1890	2	691	0·28
1891	3	672	0·44
1892	7	652	1·07
1896	14	914	1·58
1897	17	860	1·97
Zusammen .	43	3769	1·14

Wenn wir nach beiläufiger Berechnung die Zahl der mit Atropin behandelten Kranken auf die Hälfte sämmtlicher Kranken setzen, so können wir auf Grund obiger Berechnung sagen, dass nach Atropineinträufelungen in 2·28% Atropin-Conjunctivitis auftritt. Diese Zahl entspricht annähernd auch den thatsächlichen Verhältnissen, die Zahl der Erkrankungen ist eher etwas grösser.

Wenn wir uns auf solche Weise einen Begriff über die Häufigkeit der Erkrankung (in Zahlen ausgedrückt) gemacht haben, so wollen wir weiterhin sehen, welchen Einfluss gleichzeitige Krankheiten, das Geschlecht,

die Beschäftigung und das Alter ausüben. Diese Frage gehört zur Aetiologie, deshalb will ich nur diese statistischen Daten geben. (Siehe die statistische Tabelle S. 250—255.)

Daraus ist ersichtlich, dass in grösster Zahl die operierten und die lange Zeit hindurch kranken Augen Atropin-Conjunctivitis bekamen.

II. Die klinischen Symptome.

Die Symptome der Atropin-Conjunctivitis können auf drei cardinale Symptome zurückgeführt werden, welche nur das Grundleiden zu ändern pflegt. Diese sind:

1. Katarrhalische resp. folliculäre Entzündung der Bindehaut;
2. Entzündung resp. Eczem der Haut der Augenlider von grösserer oder geringerer Intensität;
3. vermehrte Disposition zu Recidiven.

Zu diesen drei cardinalen Symptomen kommen noch andere, welche indessen nicht so auffällig sind und nur untergeordnete Bedeutung besitzen. Betrachten wir nun alle drei Symptome des näheren.

1. Katarrhalische respect. folliculäre Bindehautentzündung. Dieses Symptom ist eigentlich das Leiden in seinem Wesen. Es gibt Fälle, in denen die Entzündung der Haut noch nicht aufgetreten ist, in denen auch die Pupille noch nicht so reagiert hat, wie es sonst auf Atropin der Fall ist, und doch können wir mit vollständiger Positivität das Vorhandensein der Atropin-Conjunctivitis feststellen; ein andermal hingegen sind die Veränderungen der Bindehaut gegenüber der Dermatitis von untergeordneter Bedeutung. Die Bindehaut selbst zeigt nicht immer dasselbe Krankheitsbild. Schweigger (Handbuch der spec. Augenheilkunde 1875, p. 258) unterscheidet 2 Hauptformen der Atropin-Conjunctivitis, indem er sagt, es gebe eine Atropin-Conjunctivitis und eine conjunctivale Idiosynkrasie gegen Atropin. Zu ersterer zählt er die nach langem Gebrauche von Atropin auftretenden Katarrhe oder Entzündungen, zu letzteren die Fälle, bei denen das Uebel plötzlich entsteht. Das auffälligere und vielleicht erschreckendere ist das letztere, deshalb beginnen wir mit dessen Beschreibung.

Hieher sind die Fälle zu zählen, bei denen der Kranke entweder zum erstenmale in seinem Leben, oder längere Zeit nach einer vorherigen Atropinbehandlung die erste Atropininstillation erhält. Oft zeigt sich schon im Augenblicke der Einträufelung Schmerz. Diese unangenehmen subjectiven Symptome beruhigen sich innerhalb einiger Minuten, um nach einer halben oder viertel Stunde neuerdings und gewöhnlich in erhöhtem Maasse aufzutreten. Jetzt kann man gewöhnlich schon objective Veränderungen wahrnehmen. Die conjunctivalen Gefässe treten deutlich hervor

Zahl	Jahreszahl	Nummer der Krankengeschichte	Alter des Kranken	Geschlecht des Kranken	Beschäftigung des Kranken	Diagnose der anderen Augenleiden	Seit wann augenleidend
1	1890	304	17	M.	Taglöhner	Atrophia bulbi sin. Occlusio pup. d.	8 Jahre
2	1890	386	76	M.	Seiler	Catar. nond. mat. o. d. Catar. progr. o. sin.	?
3	1891	264	64	M.	Landmann	Catar. senil. hyperm. o. sin. — Catar. senil. mat. o. d. — Ectropium luxurians palp. inf. lat. utr.	r. Auge 4, l. Auge 6 Jahre
4	1891	286	86	M.	Privatier	Catar. nond. mat. o. d. — Aphakia coloboma artef. et iritis o. sin.	Wurde schon vor einem Jahre operiert
5	1891	6	20	M.	Apotheker	Keratitis parench. o. d.	2 Monate
6	1892	20	22	M.	Mediziner	Keratitis parench. o. sin.	Über ein Jahr
7	1892	107	29	M.	Tischler	Catar. traum. o. d.	2 Jahre
8	1892	173	41	M.	Bahnwächter	Scleritis et keratitis sclerotisans o. d.	2 Jahre
9	1892	569	60	M.	Landmann	Trachoma c. panno o. utr.	$1^1/_2$ Jahre
10	1892	523	33	M.	Locomotivführer	Keratitis parench. diffusa o. sin.	4 Monate
11	1892	629	16	W.	Wirtstochter	Maculae corn. o. utr. Keratitis parench. o. sin.	3 Jahre
12	1892	89	65	M.	Landmann	Aphakia o. utr. Catar. sec. o. sin. Ectrop. sarcom. o. utr.	?
13	1896	96	67	M.	Pächter	Aphakia colob. artef. o. d. — Catar. hyperm. o. sin.	?
14	1896	137	58	W.	Weinbauersfrau	Aphakia synechia irid. o. d. — Catar. matura o. sin.	r. Auge 8, l. Auge 6 Jahre
15	1896	190	30	M.	Landmann	Pannus phlyct. o. utr.	3 Monate

Seit wann bekommt er Atropin	In welchem Monat bekam er Atropin-Conjunctivitis	Operiert oder verletzt	Vor oder nachdem trat die Krankheit auf	Anmerkung
ungewiss, im Institut 11 Tage	VI.	Iridectomia o. d.	Nach 11 Tagen	
?	VIII.	Extractio sec. Graefe	Nachher	
5 Tage	V.	Extractio lobul. o. sin.	Nach 5 Tagen	
?	V.	Nein	—	
2 Monate	I.	Nein	—	
?	I.	Nein	—	
?	III.	Discissio catar.	Nach 10 Tagen	
?	IV.	Nein	—	
?	X.	Nein	—	
4 Monate	XI.	Nein	—	Lag zweimal auf der Klinik. Zum erstenmale wurde auch die Conj. gereizt, aber nach Beseitigung der Entzündung trat sie ausserhalb des Institutes auf
Wahrscheinlich 3 Jahre	III.	Nein	—	
?	III.	Snellen	Nachher	
Hierauf 1 Woche	II.	Nein	—	Wurde ausserhalb des Institutes krank
?	III.	Extractio sec. Graefe	Nach dem 3. Tag	
3 Monate	III.	Nein	—	Nach Mark angeführt

Zahl	Jahreszahl	Nummer der Krankengeschichte	Alter des Kranken	Geschlecht des Kranken	Beschäftigung des Kranken	Diagnose der anderen Augenleiden	Seit wann augenleidend
16	1896	431	29	W.	Landmannsfrau	Iridocyclitis chron. o. utr.	4 Wochen
17	1896	472	28	M.	Böttcher	Myopia maj. gr. o. utr.	Myop. hatte er sein ganzes Leben hindurch
18	1896	515	52	M.	Diener	Iritis acuta o. d.	Einige Tage?
19	1896	585	16	M.	Böttchergehilfe	Keratitis o. sin.	1 Monat
20	1896	626	11	M.	Taglöhner	Keratitis parench. o. utr.	3 Wochen
21	1896	837	54	M.	Locomotivführer	Kerato-irido-cyclitis et hypopion o. sin.	2 Wochen
22	1896	268	64	M.	Weinwirt	Aphakia colob. artef., iridenkleisis, catar. sec. o. d. — Catar. progr. o. sin. — Distichiasis	r. Auge 3, l. Auge 1 Jahr
23	1896	283	17	M.	Tischler	Catar. zonul o. utr.	seit der Kinderzeit
24	1896	240	58	M.	Landmann	Catar. sen. mat. o. d. Catar. progr. o. sin.	r. Auge 3, l. Auge $^1/_2$ Jahr
25	1896	297	81	M.	Landmann	Aphakia catar. sec. colob. artef., hyalitis, chorioiditis areol. o. d. Catar. nond. mat. o. sin.	r. Auge vor 2 Jahren operiert, l. Auge seit 3 Jahren krank
26	1896	481	72	M.	Mehlhändler	Catar. sen. mat. o. d. Catar. nond. mat. o. sin.	r. Auge 2 Jahre, l. Auge einige Monate
27	1897	55	11	W.	Landmannstochter	Keratitis parench. o. d. Maculae corn. o. sin.	r. Auge 5 l. Auge 7 Wochen
28	1897	63	76	W.	Landmannswitwe	Catar. nond. mat. o. utr.	1 Jahr
29	1897	66	10	M.	Pferdebahnkutscher	Catar. membran. o. d. Catar. juvenil. et synech. post. o. sin.	Seit der Geburt

Seit wann bekommt er Atropin	In welchem Monat bekam er Atropin-Conjunctivitis	Operiert oder verletzt	Vor oder nachdem trat die Krankheit auf	Anmerkung
Wahrscheinlich 4 Wochen	VI.	Nein	—	
$1^1/_2$ Monate	VIII.	Discissio lentis. Punctio; extr. lin. comb.	o. sin.	Nach all diesen
Einige Tage?	III.	Iridectomia	Vorher	9 Monate später wurde er nur der Operation wegen aufgenommen. Atr. Conj. hatte er im 3. Monate, als er schon seit Wochen krank war. Hierauf erhielt er eben deshalb nur Scopalamin
1 Monat	IX.	Nein	—	Nach Mark angeführt
3 Wochen	X.	Nein	—	
2 Wochen	XII.	Punctio corn.	Nachher	Nach Mark angeführt
?	IV.	Flarer	Vorher	Ein einziger bei der Aufnahmsuntersuchung gegebener Tropfen rief die Entzündung hervor
?	IV.	Discissio et extractio linear.	Nachher	Nach Mark angeführt
?	IV.	Extractio sec. Graefe	Nach 8 Tagen	
?	V.	Extractio sec. Graefe	Nachher	
?	VII.	Extractio sec. Graefe	Nachher	
5 Wochen	II.	Nein	—	Atrop. conj. trat am rechten Auge auf
?	I.	Extractio sec. Graefe	Nach 7 Tagen	
?	II.	Extr. lin. simpl. o. d. Post iridectomiam extr. lin. o. sin.	Nachher	

Zahl	Jahreszahl	Nummer der Krankengeschichte	Alter des Kranken	Geschlecht des Kranken	Beschäftigung des Kranken	Diagnose der anderen Augenleiden	Seit wann augenleidend
30	1897	168	14	M.	Beamtenssohn	Catar. zonul. o. utr.	2 Jahre
31	1897	155	26	M.	Eisengiesser	Catar. traum. tumescens	5 Wochen
32	1897	248	27	M.	Advocat	Keratitis parench. o. d. Maculae corn. o. sin.	r. Auge 3, l. Auge 8 Jahre
33	1897	251	36	M.	Glaser	Infiltratio corn. sin.	3 Monate
34	1897	259	20	M.	Hörer der Philosophie	Anophthalm. artef. l. d. — Iridocyclitis chron. Keratitis parench. o. sin.	l. Auge 4 Jahre, aufs neue 4 Monate
35	1897	271	23	W.	Beamtin	Iridocyclitis o. utr.	1 Monat
36	1897	396	71	W.	Landmannswitwe	Catar. mat. o. d. Catar. sec., colob. artef. o. sin.	r. Auge 4, l. Auge $^3/_4$ Jahre
37	1897	436	68	M.	Fleischhauer	Catar. mat. o. d. Atrophia bulbi sin.	?
38	1897	456	24	M.	Landmann	Iritis acuta o. sin.	3 Wochen
39	1897	599	18	M.	Böttcher	Ulcus corn.	1 Jahr
40	1897	683	12	W.	Wirtstochter	Keratitis parench. o. utr.	5 Monate
41	1897	750	15	M.	Taglöhner	Aphakia catar. sec. o. d. — Myopia maj. gr. o. sin.	Myop. seit der Geburt
42	1897	775	34	M.	Schlosser (Cs. Franz)	Cicatrix adhaer. Catar. traum. — Vulnus. sciss. corn. o. sin.	3 Wochen
43	1897	574	14	W.	Schneiderstochter Sl. Josefine	Keratitis parench. o. utr.	4 Wochen
44	1897	—	26	M.	Taglöhner (Cs. Josef)	Combustio corn. et sclerae o. d.	2 Wochen
45	1897	—	36	W.	Taglöhnersfrau (G. Emerich)	Trachoma in stad cicatr. distichiasis o. utr. infiltr. corn. o. d.	2—3 Jahre

Seit wann bekommt er Atropin	In welchem Monat bekam er Atropin-Conjunctivitis	Operiert oder verletzt	Vor oder nachdem trat die Krankheit auf	Anmerkung
?	III.	Discissio catar. o. sin.	Nach 11 Tagen	
5 Wochen	III.	Eisenstück ins Auge geflogen	Nachher	
4 Wochen	IV.	Nein	—	Seit 4 Wochen besteht die Entzündung am rechten Auge. — Atrop. conj. trat eben auf
3 Monate	IV.	Cauterisatio corn.	Nachher	
Ununterbrochen 4 Monate	IV.	Nein	—	
1 Monat	V.	Nein	—	
?	V.	Extractio sec. Graefe	Nachher	
?	V.	Extractio sec. Graefe	Nach 6 Tagen	
3 Wochen	VII.	Nein	—	
4 Monate	IX.	Nein	—	
5 Monate?	X.	Nein	—	
?	XII.	Discissio per corn.	Nachher	
3 Wochen	XI.	Eisenstück ins Auge geflogen	Nachher	
4 Wochen	X.	Nein	—	
4 Tage	XI.	Geschmolzenes Eisen ins Auge gespritzt	Nachher	Ambulanz
?	XII.	Nein	—	Zur Zeit des Auftretens der Atrop. conj. ambulant, auf der Klinik lag er vom 24./IX.—20./X. 1897.

als Zeichen der Erweiterung, bald tritt Hyperaemie, welche mehr und mehr diffus wird, auf; die blassrothe Farbe der Conjunctiva wird dunkler, macht einer intensiv rothen Färbung Platz, welche vom Scharlachroth bis zum schmutzigdunklen Himbeerroth verschiedene Schattierungen zeigen kann. Das Gewebe der Conjunctiva lockert sich auf, schwillt an, die Caruncula erhebt sich, die Uebergangsfalten springen beim Herauswenden des Augenlides wurstförmig vor. Die Zeichnung der Meibom'schen Drüsen verschwindet und die ganze Conjunctiva zeigt eine speckartige Oberfläche. Dazu gesellt sich grosse Lichtscheu, der Kranke presst krampfhaft seine Augenlider zusammen, die bei der Untersuchung nicht geringen Widerstand leisten. Daneben thränt das Auge in hohem Maasse und fortwährende brennende Schmerzen quälen den Kranken.

Diese Erscheinungen, welche, wie ich erwähnte, schon $^1/_4$—$^1/_2$ Stunde nach der Einträufelung ihren Anfang nehmen können, erreichen während eines halben Tages eine bedeutende Entwickelung. In einem Theile der Fälle gehen nun die Erscheinungen zurück. In anderen Fällen wieder lassen sie, trotzdem die Atropineinträufelung nicht erneuert wird, nicht nach, sondern steigern sich mehr und mehr und die Schmerzen können einen solchen Grad erreichen, dass sie dem Kranken sogar die nächtliche Ruhe rauben.

Wenn die Erscheinungen, nachdem sie einige Stunden oder höchstens einen Tag bestanden haben, zurückgehen, entspricht das ganze Krankheitsbild einem acuten conjunct. Katarrh. Indessen kann man gewöhnlich schon sehr frühe Follikelbildung auf der Conjunctiva nachweisen. So war in zwei von mir beobachteten Fällen auch Einträufelung eines Tropfens steriler 1%er Lösung im Verlaufe von 24 Stunden die Follikelbildung schon ausgesprochen.

Ob bei solchen Kranken, die zum erstenmale in ihrem Leben eine solche Conjunctivitis acutissima acquiriert haben, die Follikelbildung ebenfalls in 24 Stunden eintreten kann, bin ich auf Grund persönlicher Erfahrungen zu beantworten nicht im Stande. Indessen erwähnen alle Autoren, wenn sie die Zeit auch nicht genau angeben, dies Symptom mit so charakteristischen und nicht misszuverstehenden Ausdrücken, dass wir mit Recht annehmen können, dass auch in solchen Fällen die Follikelbildung nicht viel mehr Zeit in Anspruch nehmen wird.

In ausgesprochenen Fällen kann man diese Follikel nicht nur in der Uebergangsfalte, sondern auch auf der tarsalen Conjunctiva, besonders in der Nähe des Canthus internus beobachten. Damit hat das Leiden seinen Gipfelpunkt erreicht. Zu dieser Zeit ist gewöhnlich auch schon die Dermatitis oder das Eczem entwickelt. Die ganze Conjunctiva, sowohl die tarsale als auch die bulbäre, ist schmutzig-fleischroth, an manchen Stellen excoriiert, auf der ganzen Oberfläche mit schleimigen Fetzen

bedeckt. Der Schleim ist trübe, in den schwereren Fällen, besonders dann, wenn die Atropininstillation trotz des ausgebildeten Katarrhs noch fortgesetzt wird, gesellt sich dazu eitriges Secret, welches, in Gemeinschaft mit dem reichen Thränenfluss das Bild einer schweren Blennorrhoë vortäuschen kann.

Die andere Hauptform der Atropin-Conjunctivitis tritt nicht mit solcher Vehemenz auf. Der Patient bekommt gewöhnlich Wochen, ja Monate hindurch Atropineinträufelungen, die ihre wohlthuende Wirkung mit grösserem oder geringerem Erfolge ausüben. Plötzlich klagt der Kranke, dass ihm das Auge besonders nach der Einträufelung schmerze; oder er klagt, dass reichlicher Thränenfluss aufgetreten sei, es belästigt ihn das Gefühl eines Fremdkörpers, oder endlich er fühlt eine Verschlechterung seines Uebels ohne eine bestimmt umschriebene Klage. Zu dieser Zeit nun kann man bei genauer Untersuchung oft schon ganz ausgesprochene Erscheinungen wahrnehmen. Ein andermal beobachtet der Patient subjectiv keine Veränderung, sondern der Arzt nimmt bei seiner Untersuchung wahr, dass auf der Conjunctiva fischeierförmige, glänzende Körner zerstreut sind, besonders dicht in der Uebergangsfalte; aber auch dieses Symptom kann fehlen, und die stärkere Hyperaemie der Conjunctiva und deren Anschwellung fällt auf, weil diese Veränderungen aus dem Grundleiden nicht zu erklären sind. Schliesslich gibt es Fälle, in denen auf der Conjunctiva weder die subjectiven, noch die objectiven Veränderungen gross sind, sondern die Augen schwellen von der einen Einträufelung bis zur anderen an, auch der benachbarte Theil der Gesichtshaut wird roth u. s. w.

Wenn wir nach diesen initialen Symptomen die Atropineinträufelungen fortsetzen, werden die Erscheinungen mit rapider Geschwindigkeit sehr vehement und es entsteht das oben beschriebene Krankheitsbild.

Wir sehen also, dass einerseits die Folge der Erscheinungen sehr veränderlich ist, andererseits diese Veränderlichkeit noch dadurch erhöht wird, dass das eine oder andere Symptom ganz ausbleibt. In jeder Beschreibung spielen aber die Follikel die prädominierende Rolle. Ich hatte Gelegenheit einen Fall zu beobachten, wo man selbst bei der genauesten Untersuchung keine Spuren von Follikeln finden konnte, obwohl dieser Fall eine chronisch verlaufende Atropinentzündung war. Die Follikel gehören also zu den charakteristischen und in den meisten Fällen vorhandenen Symptomen der Atropinconjunctivitis, aber sie bilden nicht die conditio sine qua non der Diagnose; übrigens verweist darauf auch Schweigger in seinem oben genannten Werke.

2. Die Dermatitis resp. das Eczem der Augenlider und der umgebenden Gesichtshaut bilden das zweite Hauptsymptom. Wie schon oben erwähnt, besteht es in den meisten Fällen. In den von mir be-

obachteten Fällen fehlte es in keinem einzigen gänzlich, aber wie die Autoren erwähnen und wie man aus Krankengeschichten ersehen kann, erreicht es häufig genug nur einen sehr geringen Grad. Ein andermal kommen wir zu dem entgegengesetzten Schluss und das Hautleiden bildet das dominierende Element.

In den meisten Fällen beschränkt sich die Erkrankung bloss auf die beiden Lider, besonders auf die oberen. Diese sind am Anfange der Krankheit geschwellt, pergamentartig anzufühlen und zeigen eine rothe Verfärbung, die auf Fingerdruck schwindet. Bald treten infolge des schnellen Absterbens des Epithels und infolge des Austrocknens weisse Epithelschuppen auf der rothverfärbten Haut auf, die leicht abgeschabt werden können und wenn sie nicht nur aus der oberflächlichen Schichte des mortificierten Epithels bestehen, das feuchte Corium zurücklassen. In excessiven Fällen indessen breitet sich die Hautaffection weit über die Augenlider aus; in einem von mir beobachteten Falle bedeckte sie beinahe die ganze Gesichtshälfte. Der Lieblingsort für die Ausbreitung ist nach unten. Dieses Eczem ist sehr auffällig; man darf es auch nicht als secundär ansehen, sondern es ist als ein selbständiges Symptom aufzufassen.

Schliesslich will ich bemerken, dass Fälle bekannt sind, in denen dieses Hautübel sehr schwere Formen angenommen hatte. Hieher gehören z. B. die Fälle, in denen das Eczem das ganze Gesicht bedeckte, ja selbst auf den Hals und über den Hals hinaus sich auf die Haut der Brust und des Rückens ausbreitete. M. Friedenberg (New-York, Monatsschrift 1895. — Recueil d'Ophthalm. 1896) beschreibt eine Form, welche das Krankheitsbild des Erysipelas faciei zum Verwechseln nachahmte und welche nach probeweise öfter wiederholten Einträufelungen immer pünktlich sich wiederholte und zwar — wie es scheint — ohne stärkere conjunctivale Nebenerscheinungen. Wie oben erwähnt, fällt die Blüte des Hautleidens gewöhnlich mit der Culmination der conjunctivalen Veränderungen zusammen. Wenn wir das Atropin weglassen, bilden sich gewöhnlich auch die Erscheinungen zurück.

Unser Krankheitsbild der Atropinconjunctivitis wäre unvollständig, wollten wir die Wirkung des Atropins, welche es auf die Pupille ausübt, unerwähnt lassen, welche als Erweiterung der Pupille oder als Veränderung ihrer Gestalt naturgemäss bei Atropinconjunctivitis immer auffindbar ist. Diese Veränderung der Pupille könnte vielleicht in manchen Fällen von differential diagnostischem Werte sein, denn nur in sehr seltenen Fällen fehlt dieses sichere Symptom der Wirkung des Alkaloids.

3. Nach diesen Vorgängen, die in der erwähnten Reihenfolge ablaufen, geräth die Conjunctiva wiederum in den Zustand, in dem sie vor der Entwickelung des Leidens war und welcher dem Grundleiden ent-

spricht, welches die Atropin-Einträufelungen indicierte. Aber während sie so „gesund wurde", bildet sich eine sehr eigenartige und in der Pathologie fast ohne Analogie dastehende, neue Erscheinung aus, nämlich die Neigung zu Recidiven.

Es entsteht eine grosse Disposition der Conjunctiva zu neuen Erkrankungen, eine Vulnerabilität gegen Atropin, die sehr lange Zeit hindurch fortbesteht und sowohl dem Arzte als auch dem Kranken sehr unangenehme Ueberraschungen bereiten kann.

Wie lange diese acquirierte Disposition bestehen kann, kann ich nicht genau bestimmen, aber ich werde einige hierauf bezügliche Versuche, ferner concrete Fälle aus den Krankengeschichten der Budapester Augenklinik und aus der Literatur erwähnen, die diese Verhältnisse wohl am besten illustrieren werden.

Josefine St. bekam am 16. October 1897 Atropinconjunctivitis, deren acute Symptome innerhalb einer Woche zurückgiengen. Nach zwei Wochen war sie spurlos verschwunden. Am 18. November, also nach 33 Tagen, war ein Tropfen Atropinlösung (1% Atrop. borac.) im Stande, eine acute Conjunctivitis mit ausgesprochener Follikelbildung auszulösen. Am 11. März 1898 wurde der Versuch wiederholt, und auch diesmal, also 146 Tage nach der Erkrankung, war ein Tropfen im Stande, wiederum das typische Krankheitsbild auszulösen.

Bei Franz Cs., einem Kranken der Klinik, konnte nach 39tägiger Pause ein analoger Versuch mit Erfolg ausgeführt werden.

Einen längeren Termin finden wir in einem von Saemisch angeführten interessanten Fall. Wie er in seinem grossen Handbuche detailliert erwähnt, bekam eine 38 Jahre alte Frau im Jahre 1871 längere Zeit, also Monate hindurch, Atropin wegen Cataracta centralis gegen ihre Nyktalopie. Im Jahre 1872 liess man das Mittel, welches zwar keine Unannehmlichkeiten verursachte, aber nichts mehr nützte, beiseite. Im Februar 1873 kam es dann zur Operation. Da trat auf dem linken Auge, welches seinerzeit nicht mehr Atropin erhielt als das rechte, eine acute Atropinconjunctivitis auf, während das rechte von derselben nicht befallen wurde. Dieses wurde operiert. Nach einigen Monaten wurde die Operation auch auf dem linken Auge versucht, aber sowohl im November 1873 als auch im Jänner 1874 erzeugte je ein Tropfen Atropinlösung wieder acute Entzündung, obwohl das Mittel derart war, dass man es bei andern ohne die geringste Nebenwirkung gebrauchen konnte und auch der conjunctivale Sack augenscheinlich ganz normal war. Hier dehnte sich also die Vulnerabilität, die Neigung zu Recidiven, auf zwei, resp. drei Jahre aus.

Noch länger als in diesem bestand sie in dem folgenden Falle. Am 16. März 1898 (Krankengeschichte Nr. 217) wurde wegen Iritis recid. oculi sin. ein 40jähriger Mann aufgenommen, bei dem zugleich auch

Atropinconjunctivitis bestand. In der Anamnese gibt er an, dass sein Auge vor neun Jahren zuerst erkrankt sei und dass damals nach zweimonatlicher Atropinisierung Atropinconjunctivis aufgetreten sei. Vor acht und hierauf vor drei Jahren war das Atropin von derselben schädlichen Wirkung auf sein Auge. Im Verlaufe von neun Jahren trat also viermal diese Complication auf, und seit schon neun Jahren besteht demnach die erhöhte Disposition zu Recidiven fort.

Wir sehen also, dass dies ebenfalls eine charakteristische und ständige Erscheinung und Nachwirkung der Atropinconjunctivitis ist und keine zufällige, accidentelle Erscheinung. Auf ihre Erklärung werden wir im letzten Capitel zurückkommen.

III. Pathologische Histologie.

Die Histologie der Conjunctiva bildet schon seit langer Zeit trotz ausgebreiteter und gründlicher Untersuchungen den Gegenstand der Discussion. Diese Untersuchungen drehten sich hauptsächlich um die sogenannten Trachomkörner, um zu entscheiden, ob ihr physiologisches Vorbild in der That vorkomme oder nicht? Stiedas Rinnensystem, die Henle'schen Drüsen, die Art des Epithels, waren lauter Fragen, die sowohl an der thierischen als auch an der menschlichen Conjunctiva, sowohl unter normalen als auch krankhaften Verhältnissen wiederholt zur Untersuchung gelangten.

Uns interessieren unter den Streitfragen hauptsächlich zwei: das Epithel und die Follikel. Bezüglich des Epithels ist für uns die Frage von geringerer Bedeutung, ob z. B. in der Uebergangsfalte de norma die oberflächliche Schichte durch flaches Epithel gebildet wird wie das Wolfring u. a. behaupten (und ob die tiefere Schichte cylindrisch ist) oder ob das Gegentheil richtig ist, wie das Reich fand. Uns interessieren von unserem Gesichtspunkte aus mehr die pathologischen Veränderungen des Epithels, unter denen die sog. Kelchzellen obenan stehen. Unter den Forschern halten sie viele, so Stieda und Waldeyer für normale Bildungen. Reich fand sie bei Kindern nicht, bei alten Leuten immer, besonders bei solchen, die bereits an conjunctivalen Entzündungen gelitten hatten; ihr Auftreten ist unregelmässig, ganz atypisch, woraus er schliesst, dass sie pathologische Gebilde seien. Sattler hält sie auch für Bildungen pathologischen Ursprungs. Der Unterschied zwischen den beiden Ansichten culminiert darin, ob es schleimabsondernde Zellen sind, die also ein physiologisches Ziel und eine physiologische Arbeit haben, oder ob sie, wie Reich sagt, schleimige Metamorphosen des Epithels sind? Es ist viel wahrscheinlicher, dass sie pathologische Gebilde sind. Wenn wir ein mikroskopisches Präparat einer Conj. atropinica betrachten, so sind die

Kelchzellen sofort zu erkennen. Es sind grosse, ovale, lilagraue, durchscheinende, grosskernige Zellen zwischen den oberflächlichen Schichten des Epithels. In manchen Präparaten sind besonders viele. Da ich sie in jedem Präparat gefunden habe, wäre ich geneigt, sie für ein histologisch-pathognostisches Symptom der Atropinconjunctivitis zu halten, umsomehr, da man an einigen Präparaten sehen kann, dass nicht nur zerstreut eine oder die andere Zelle, sondern ganze Reihen der aufeinanderliegenden Epithelschichten diese Veränderung zeigen, wobei nur wenige Epithelzellen unverändert sind. Stellenweise sehen wir die zerfallenden Formen derselben, welche in das Secret gelangen und wesentliche Bestandtheile der Schleimfetzen bilden. Sie sind nicht färbbar. Auf der Photographie können sie ihrer Kleinheit halber nicht erkannt werden.

Das Epithel zeigt indessen auch eine andere auffallende Erscheinung. An vielen Stellen lösen sich die obersten Schichten infolge der ödematösen Schwellung ab. Dass ein solches Oedem besteht, können wir auch aus dem Umstande ersehen, dass sich das Epithel stellenweise bullös erhebt, nach dessen Abstossung die Follikel an die freie Oberfläche gelangen. Zwischen den Epithelschichten sehen wir weiterhin vacuolenförmige Löcher. All dies beweist, dass der Charakter der Entzündung ein exsudativer ist. Wir haben es also mit einer exsudativen Entzündung zu thun, deren Product die Epithelschichten in ihrem Zusammenhange lockert.

Unter dem Epithel folgt fibrilläres und adenoides Bindegewebe. Das erstere bildet vornehmlich die tiefere Schicht.

Das physiologische Vorhandensein des adenoiden Bindegewebes bezweifelt heute wohl niemand mehr. Sattler hat gezeigt, dass es bei Neugeborenen noch nicht vorhanden ist, erst in den ersten Lebensjahren tritt es auf. Raehlmann fand weder bei jungen Menschen, noch bei jungen Thieren (Hund, Kaninchen) adenoides Gewebe, während er es bei Erwachsenen (Menschen und Thieren) antraf. Auf Grund ausgebreiteter systematischer Untersuchungen bei Menschen fand er, dass das adenoide Gewebe zuerst in der Uebergangsfalte, und zwar frühestens im zweiten Monat, erscheint. In dieser Zeit beginnt seiner Meinung nach die Bindehaut Falten und Furchen zu bilden. An die Entwickelung des adenoiden Gewebes ist nach Raehlmann die Möglichkeit des Trachoms gebunden. Und wenn die Meinung Raehlmanns richtig ist, so ist die einfache und natürliche logische Folgerung die, dass nur in diesem Alter die Conj. follicularis möglich ist.

Der andere ergänzende Theil dieser sehr wichtigen Frage ist der, ob Follikel unter normalen Verhältnissen vorkommen oder nicht? Diese Frage ist nicht nur vom allgemein biologischen Gesichtspunkte aus wichtig, sondern auch vom Standpunkte des richtigen Verständnisses des Trachoms und der Conj. follicularis.

Wir wissen, dass Bruch im Jahre 1838 die Follikel zuerst auf der Conjunctiva des Rindes beschrieben hat. Hiedurch wurde die Aufmerksamkeit auf das Thema gelenkt, und ein ganzes Heer von Forschern machte sich daran, die strittigen Punkte zu beleuchten. Ich versuche gar nicht dieses ungeheure Arbeitsmaterial auch nur in den Hauptzügen zu beschreiben, denn einestheils gehört es nur mittelbar zu meinem Gegenstande, anderentheils würde es zu viel Raum in Anspruch nehmen.

Der grösste Theil der Untersuchungen führt zu dem Ergebnis, dass die Follikel physiologisch in der Conjunctiva nicht vorhanden sind, dass aber die Möglichkeit und die Voraussetzung für ihre Bildung da ist. Denn zweifellos kann in diesen reichlichen adenoiden Bindegeweben sehr leicht eine Aggregation von Lymphzellen eintreten und wenn diese an sich auch noch keine Follikel bildet, so ist es doch der erste Schritt dazu, wie Raehlmann sagt.

Wenn wir wieder einen Blick auf das Präparat werfen oder auf die hier mitgetheilte Photographie, so sehen wir, unmittelbar unter dem Epithel Anhäufungen von Lymphzellen, die theilweise miteinander zusammenfliessen, theilweise zerstreut liegen und das Epithel ausbuchten. Die Formen der Lymphocyten bieten dasselbe Bild dar wie in den Follikeln des Darms oder in den Tonsillen. Eine besondere Bindegewebshülle kann man indessen an ihnen nicht sehen, sondern die zerstreut liegenden Lymphzellen stehen untereinander im Zusammenhang. Gefässe lassen sich darin ebenfalls nicht nachweisen.

Das pathologisch-histologische Bild zeigt im übrigen die typischen Erscheinungen der Entzündung. Die Gefässe sind stark injiciert, weit, insbesondere um die Arterien befinden sich bedeutende Infiltrationen und dies wiederholt sich mit solcher Gleichmässigkeit in sämmtlichen Präparaten, dass man es für pathognomonisch ansehen muss. Der Typus ist also kurz zusammengefasst folgender: aufgeweichtes, an vielen Stellen abgestossenes Epithel, im Epithel Vacuolen, in grosser Anzahl Schleimzellen, ferner Follikel oder umschriebene Lymphzellen-Aggregationen, allgemeine Entzündung.

Dass in den Fällen, in welchen klinisch Follikel nicht festgestellt werden konnten, solche auch bei der pathologisch-histologischen Untersuchung nicht gefunden werden, muss als sehr wahrscheinlich bezeichnet werden. Ein solcher Fall wird auch jener sein, auf den ich schon oben einmal hingewiesen habe, bei dem indessen keine Excision aus der Conjunctiva gemacht werden konnte.

VI. Aetiologie.

Nach dem bisherigen haben wir es mit einem Entzündungsprocess zu thun, welcher bei 2·28% der mit einem bestimmten Medicamente behandelten Kranken auftritt, typische Symptome hervorruft und besondere typische, histologische Veränderungen zustande bringt.

Die richtige Deutung der wahren Krankheitsursache ist viel schwerer, als man a priori erwarten könnte. Um bei unserer Abhandlung eine übersichtliche Reihenfolge einhalten zu können, setzen wir ein Schema fest, nach dem wir vorgehen werden.

A priori können wir drei Hauptgruppen von Krankheitsursachen bilden je nachdem, ob die Ursache der Entzündung 1. im Kranken, 2. im Medicament oder 3. weder im Kranken, noch im Medicamente unmittelbar zu suchen ist. Im Patienten wäre die Ursache zu finden, wenn Idiosynkrasie eine bestimmte Beschäftigung, eine allgemeine Constitutionskrankheit, ein locales Augenleiden oder ein bestimmtes Alter als solche zu finden wäre.

Das Medicament könnte die Ursache sein, durch seine chemischen oder physikalischen Eigenschaften und durch bacteritische Infection; wenn man ferner nachweisen könnte, dass das Mittel in den Fällen, wo man eine Entzündung hervorgerufen hat, entweder unrichtig oder in zu starker Dosis appliciert wurde, oder endlich dass die pharmakodynamische Wirkung des Atropins die Ursache bildet.

Etwas anderes wäre es, wenn die Ursache nicht die Medicamentation, sondern z. B. ein mechanischer Reiz wäre, der mit den Einträufelungen einhergeht.

A. Im Kranken gelegene Ursachen.

1. Das Geschlecht. Aus unserer Statistik ersehen wir, dass die Erkrankung bei beiden Geschlechtern nicht gleich häufig ist, insofern als unter den 45 Kranken nur 9 Frauen waren, also nur $^1/_5$ sämmtlicher Kranken. Wenn aber hier die Männer in grösserer Zahl betheiligt sind, muss man dies einzig und allein auf den Umstand zurückführen, dass auf der Budapester Augenklinik überhaupt mehr Männer sind. Uebrigens könnte man sich auch gar nicht vorstellen, wie das Geschlecht als solches die conjunctivalen Verhältnisse beeinflussen könnte.

2. Das Alter. Die Rolle des Alters scheint ebenfalls nebensächlich zu sein. Thatsache ist, dass sämmtliche Erkrankte erwachsen waren. Der jüngste war 10 Jahre alt. Wenn wir die 45 Fälle unserer Statistik in Gruppen von 10 zu 10 Jahren eintheilen, sehen wir, dass

1—10	Jahre	alt	waren	1
11—20	„	„	„	13
21—30	„	„	„	10
31—40	„	„	„	4
41—50	„	„	„	1
51—60	„	„	„	4
61—70	„	„	„	6
71—80	„	„	„	4
81—90	„	„	„	2

Hieraus zu schliessen, dass die Atropinconjunctivitis unter 10 Jahren nicht vorkommt, wäre ganz verfehlt.

Diese Erfahrung hängt ebenfalls bloss von äusseren Umständen ab. Die häufigsten Augenkrankheiten bei Kindern sind nicht derart, dass sie mit Atropin behandelt werden, und so ist die Gelegenheit zur Erkrankung seltener. Die meisten Kranken entfallen auf das 11.—20. Jahr. Unter diesen 13 Kranken litten 7 an Keratitis parench. und 4 machten eine Cataractaoperation durch. Die Zahl der über 30 Jahre alten Kranken ist verhältnismässig gering. Unter den 16 über 50 Jahre alten Kranken machten 10 Cataractoperationen durch. Den einzigen Vertreter aus der Gruppe von 1—10 Jahre operierte man ebenfalls wegen Cataracta.

Hieraus ersehen wir, dass die Atropinconjunctivitis kein einziges Alter präferiert, in keinem bestimmten Alter mit auffallender Häufigkeit vorkommt, sondern bloss gewisse Arten von Augenkrankheiten vorherrschen.

3. Die Beschäftigung. Wie das Alter, so steht auch die Beschäftigung in keinem directen Zusammenhange mit der Atropinconjunctivitis, wenigstens ist dies auf Grund unserer Statistik nicht nachweisbar, obgleich man theoretisch an diese Möglichkeit denken muss. Wir wissen, dass es eine ganze Reihe von Beschäftigungen gibt, die mit ununterbrochenen, täglich sich erneuernden Insulten der Conjunctiva einhergehen, auf die sie mit acuten, meistens aber mit chronischen Entzündungen reagiert. Eine solche irritierte Conjunctiva wird jedenfalls reizbarer, und wird daher schneller mit einer neuen Entzündung reagieren, als eine Bindehaut, die immer gesund war und nur einmal acut erkrankte.

Es ist in der That auffallend, dass, abgesehen von den in überwiegender Mehrzahl vorhandenen Feldarbeitern, die Handarbeiter, Handwerker u. s. w. in grosser Zahl vertreten sind. Es ist wahr, dass dies theilweise wiederum damit zusammenhängt, dass sich das grösste Contingent des Krankenmaterials der Klinik aus dieser Gesellschaftsclasse recrutiert, aber man darf besonders auf Grund obiger Ueberlegung diesen Factor nicht ganz ausseracht lassen.

4. Allgemeine Krankheiten. Ein Einfluss allgemeiner Krankheiten,

abgesehen von localen Augenkrankheiten, ist schwer nachzuweisen. Erstens, weil die klinischen Augenkranken selten an schwereren Allgemeinerkrankungen leiden, und solche Kranke auch nicht in die Ambulanz kommen, sowie auch deshalb, weil an einen unwahrscheinlichen Zusammenhang niemand denkt und uns keine diesbezüglichen Beobachtungen zur Verfügung stehen.

Wenn ich deshalb von Allgemeinerkrankungen spreche, so denke ich dabei nicht an Hepatitiden, Nephritiden u. s. w., sondern an die ihrem Wesen nach noch nicht bekannten eigenthümlichen Zustände des Nervensystems, speciell des vasomotorischen Nervensystems, das oft ganz merkwürdige Erscheinungen darbietet. Nach Glorieux, der sagt: „. . . . . effectivement nous retrouverons généreleement cette faiblesse musculaire après un examen serieux du système arteriel" bildet diese vasomotorische Nervenschwäche eigentlich schon den Uebergang zu einem allgemeineren Begriff, mit dessen Behandlung wir im nächsten Punkte beginnen.

5. Die Idiosynkrasie. Es gibt kaum einen Autor, der die Idiosynkrasie nicht unter den Ursachen der Atropinconj. erwähnen würde, und es gibt viele, die sie für die einzige Ursache des Uebels halten.

Diese Theorie ist sehr bequem, wir sagen damit einfach, dass manche Kranke Idiosynkrasie gegen Atropin besitzen und dies hilft über manche Schwierigkeit hinüber. Es würde erklären, warum nur einige Kranke Conjunctivitis bekommen, die meisten nicht. In der Frage über die Aetiologie ist diese wahrlich die schwerste. Aber weshalb ist — so können wir mit Recht einwerfen — bei so vielen Kranken beim erstmaligen Gebrauche des Atropin Idiosynkrasie nicht vorhanden, wohl aber beim zweiten- oder drittenmale; ferner, warum ist Idiosynkrasie 2—3 Monate nicht vorhanden und warum zeigt sie sich erst nach prolongiertem Gebrauch?

Die Gesetze der Idiosynkrasie sind unbekannt; man kann sie auch nicht ausforschen; der Spielraum ist frei. Man antwortet deshalb auf unsere Frage, die Idiosynkrasie könne acquiriert sein. Schweigger half sich zwar anders und mit ihm alle diejenigen, die auch an die Infection glauben, indem sie sagen, dass die Infection und die Idiosynkrasie die Ursachen der Krankheit seien. Auch diese Auffassung schiebt die Frage nur hinaus, löst sie aber nicht. Denn wie wir sehen werden, können wir gegen die Infection absolut sichere, unanfechtbare Beweise bringen und so bleibt denn doch nur die Idiosynkrasie.

Gibt es eine Idiosynkrasie und worin besteht sie? Glorieux sagt sehr geistreich: „Un mot vague, qui semble vouloir expliquer tout, ce qu'on ne peut pas fixer par des demonstrations scientifiques." Aber Glorieux scheint ein wenig zu übertreiben. De facto gibt es in der Pathologie Erscheinungen, die mit der Idiosynkrasie ganz wissenschaftlich erklärt werden können, z. B. gewisse nervöse und reflectorische Erschei-

nungen. Und vice versa sind gewisse allgemein bekannte Idiosynkrasien (Erdbeeren, Heringe u. s. w. verursachen Urticaria) als nicht erklärbare reflectorisch-vasomotorische Störungen? Wer weiss, wie feine, selbst der heutigen Mikrochemie unzugängliche, chemische Reize hier die ohnehin sehr labilen Gefässnerven beeinflussen. Und wenn wir die Sache so auffassen, und so fassten auch diejenigen die Verhältnisse auf, die die Atropinconjunctivitis mit der Idiosynkrasie erklärten, ist es dann nicht möglich, dass das Nervensystem eines Menschen labiler ist, besonders die vasomotorische Innervation, so sehr, dass das Atropin bei diesen einen acuten Reflexprocess auslösen kann? Wer weiss, wie die Atropinmolekülе bei diesen neurotischen Individuen einwirken?

Mehrere Autoren erwähnen, dass Leute, die vom Alkaloid Atropinconjunctivitis bekamen, nicht aber vom Extr. Belladonnae, und sie verwenden sogar an Stelle des ersteren das letztere, wenn die Entzündung ausgebrochen ist und man die Mydriasis fortsetzen muss. (Schweigger, Husemann.)

Welcher Chemiker kennt denn nun die Unterschiede zwischen dem reinen Alkaloid und dem im Extract enthaltenen Atropin? An ausserordentlich feine nervöse Verhältnisse und nervöse Einflüsse zu denken, ist hier völlig berechtigt.

Für die Annahme der Idiosynkrasie hat man noch andere Argumente angeführt. So hält Ahlström im Anschlusse an zwei von im beobachtete Fälle die Infection wegen der durch ihn ausgeführten Sterilisation der Lösung für ausgeschlossen, ebenso eine chemische Verunreinigung, weil er verlässliche Präparate zu einem Versuche verwandte. Bei seinem Kranken konnte er sogar auf der Nasenschleimhaut mit Atropin Hyperaemie und Katarrh erzeugen, in seiner eigenen Nase nicht, was seiner Meinung nach nur mit der Idiosynkrasie zu erklären ist, nicht minder auch die Erfahrung, dass bei manchen Kranken schon bei Einträufelung minimaler Mengen von Atropin in den conjunctivalen Sack allgemeine Erscheinungen von Atropinintoxication auftreten. Deshalb ist es seiner Ansicht nach möglich, dass das Atropin durch Unterstützung der localen Hyperaemie einen günstigen Nährboden für die Entzündung bietet, aber diese zur Ausbildung zu bringen ist nur die Idiosynkrasie imstande.

Wir sehen also, dass in dem Falle, als wir den Begriff „Idiosynkrasie“ als vorhanden annehmen, mit ihm in der That sehr viele Erscheinungen der Atropinconj. in ganz plausibler Weise erklärt werden können.

Nur ist die Atropinconjunctivitis evident keine reflectorische Erkrankung, so dass wir sie auf dieser Grundlage nicht erklären können. Kann eine Entzündung, die mit mächtiger Production einhergeht, die lange Zeit hindurch eine gewebszerstörende und gewebebildende Wirkung

hat, die nach Application eines Tropfens selbst tagelang anhält, reflectorisch sein? Die anatomische Veränderung ist so bedeutend, dass man Reflexe für ausgeschlossen ansehen kann. So mächtige Reflexe kennen wir nicht, dafür gibt es keine Analogie in der ganzen Pathologie. Und wenn wir auch von der eingangs erwähnten Schwierigkeit absehen würden, welche die Verschiedenartigkeit des klinischen Bildes und des klinischen Vorkommens darbietet, die sich auf dieser Grundlage auf keine Weise erklären lässt, so dienen die schweren anatomischen Veränderungen als entscheidender Beweis für meine Auffassung und Ueberzeugung, die sich gegen die reflectorische, idiosynkratische Natur des Leidens richtet.

Was aber die Argumentation Ahlströms betrifft, dass manchmal auch allgemeine Erscheinungen auftreten, so passen diese nicht auf die Atropinconjunctivitis, denn die Empfindlichkeit und Intoleranz mancher Individuen gegen bestimmte Medicamente fällt unter eine ganz andere Beurtheilung als diese locale Erkrankung. Diese „Empfindlichkeit" kann man übrigens in den meisten Fällen aus einer zufälligen Aufsaugung oft nach ungeschickter Anwendung erklären.

Da schliesslich die mit Atropin-Conjunctivitis behafteten Kranken nicht im geringsten neurotische Individuen sind, dürfen wir als Ursache dieser Erkrankung weder die angeborene, noch die acquirierte Idiosynkrasie annehmen.

6. Locale Krankheiten. Sehen wir nun, wie die localen oder die Augenkrankheiten sich zur Atropinconj. verhalten, und in welchem Zusammenhang, in welche Relation sie mit derselben gebracht werden können? Werfen wir wieder einen Blick auf die tabellarische Zusammenstellung (Nr. 2). Unter den Zahlen zeigt sich augenscheinlich keine Regel.

Und doch ist dies das Feld, auf dem man den meisten Erfolg erwarten könnte.

Bei der Durchsicht der Arbeit Ahlströms fiel es mir auf, dass die von ihm citierten Fälle nach der Operation auftraten. Ich erkundigte mich beim Herrn Privatdocenten v. Grósz, ob er nicht die Erfahrung gemacht habe, dass nach Operationen und Traumen die Atropinconjunctivitis häufiger wäre? v. Grósz gab thatsächlich an, dass er diese Erfahrung nach Traumen nicht gemacht habe, dass es ihm aber schon lange aufgefallen sei, dass nach Cataractoperationen die Kranken sehr oft gegen Atropin intolerant sind und dass man dann dieses Alkaloid durch andere Mydriatica ersetzt. Das ist eine wichtige Angabe, die auf jahrelangen klinischen Beobachtungen fusst, auf die man daher bauen darf. Auch in der Literatur geschieht hievon Erwähnung, allerdings nur andeutungsweise, z. B. Stellwag in seinem Werke: „Lehrbuch der prakt. Augenheilkunde" (Wien 1891, p. 39).

Die klinische Erfahrung sagt also mehr als die Statistik. Denn sie

zeigt, dass bei Traumen und nach Operationen eine Art der Atropinintoleranz sehr häufig ist und häufig genug die wahre Conj. atropinica. Auch wissen wir, dass bei diesen gewöhnlich die acuten Formen der Entzündung vorkommen; dies sind die Fälle, in denen die Entzündung zum erstenmal oder bei Atropinisierung nach langer Pause eintritt und diese sind es zumeist, die Schweigger per eminentiam für idiosynkratisch hält.

Wenn wir nun von diesem Gesichtspunkte aus geleitet, die Statistik ansehen und untersuchen, wie viele von den Erkrankten ein Trauma oder eine Operation durchgemacht haben und wir nicht die verwirrende Spalte „Diagnosis" in Augenschein nehmen, so erhalten wir ganz andere Aufschlüsse. Unter den 45 Kranken gieng bei 24 ein Trauma oder eine Operation voraus, also bei 53·3%, so dass nur 21 bleiben, bei denen hievon keine Erwähnung geschieht. Unter den 45 Kranken trat nachgewiesenermaassen bei 22 nach der Operation oder der Verletzung Atropinconj. auf, wenn wir also nur diese Fälle für maassgebend annehmen, so müssen wir sagen, dass 48·8% der an diesem Leiden Erkrankten kurze Zeit vor der Erkrankung eine Verletzung oder eine Operation überstanden. Ohne das unter Punkt *D)* zu besprechende anticipieren zu wollen, muss ich daran erinnern, dass der grösste Theil der Forscher das Atropin für ein locales Mittel hält, welches wahrscheinlich Gefässlähmung verursacht und bestimmt local reizt, sowie Hyperaemie erzeugt. Wenn beides sicher ist (ob es diese Wirkung auf dem Wege der Gefässlähmung ausübt oder anderswie) und zwar auf dem Wege der Nerven ausübt (denn nur von Nervenwirkung kann die Rede sein, da es kein ätzendes, gewebszerstörendes Mittel ist), so drängt sich von selbst der Gedanke auf, dass bei Verletzungen und nach Operationen deshalb eine acute Conjunctivitis eintritt, weil das Agens durch die verletzten Gewebe hindurch ohne Hindernis zu den Nerven gelangen kann, diese direct berührt, die chemische Affinität des Atropins, also nicht durch die physiologischen Schichten und Hüllen hindurch, sondern unmittelbar zur Geltung kommt und daher die Dynamik der Wirkung eine ganz andere sein wird.

Die Reizbarkeit der Nerven ist aber bei jeder Entzündung erhöht, was wir nicht nur aus der Pathologie, sondern aus eigener täglicher Erfahrung wissen. Die Verletzung hat zwar keine Entzündung im Gefolge, aber der Heilungsprocess erzeugt ähnliche Erscheinungen wie die Entzündung.

Wenn sich aber dies alles so verhält, wer zweifelt noch, dass wir es hier nicht mit einer besonderen Idiosynkrasie oder einer anderen, erzwungenen Ursache, sondern einzig und allein mit einem durch die Verhältnisse bedingten Process, mit der natürlichen, nur durch die äusseren Umstände erhöhten Wirkung eines Arzneimittels zu thun haben? — Auf

diese Wirkung werde ich noch zurückkommen, hier wollen wir nur untersuchen, in welchem Zusammenhang die localen Augenkrankheiten mit der Atropinconjunctivitis stehen? Auf ein wichtiges Resultat sind wir schon gestossen: dass Verletzungen (denn die Operationen sind ja von diesem Gesichtspunkte aus auch nichts anderes) infolge natürlicher Verhältnisse zur Atropinconjunctivitis prädisponieren.

Aber es könnte jemand fragen: wenn dem so ist, wie ist es zu erklären, dass *a)* nicht bei jeder Verletzung nach Atropinisierung Entzündung auftritt und *b)* warum sie auch dann auftritt, wenn keine Verletzung vorhanden ist?

Ad *a)*. Im spätern Verlaufe werde ich noch zu wiederholtenmalen auf diese Frage hinweisen, aber schon hier sei folgendes erwähnt: die die Atropinconj. ist, wie wir in der Symptomatologie und der Pathohistologie gesehen haben, kein einfacher Process, gehört nicht zu den elementaren pathologischen Erscheinungen, wie z. B. die einfache Hyperaemie, sondern sie ist ein sehr complicierter Entzündungsprocess. Wahrscheinlich genügt zu ihrer Auslösung ein Factor allein nicht. Vielleicht reagieren gewisse Gewebe, ein gewisser Theil der Conjunctiva stärker auf Verletzung und eine darauffolgende Atropineinwirkung. Vielleicht üben eine gewisse Richtung, Tiefe und Lage der Verletzung und sehr wahrscheinlich auch die früheren Zustände der Gefässe und Nerven in dieser Hinsicht einen Einfluss aus. Aber abgesehen davon erfahren wir gerade bei den energischesten Infectionen, dass oft trotz der Disposition des Individuums und Gelegenheit zur Infection, doch keine Erkrankung eintritt, oder nur eine sehr geringe. Aus der Bacteriologie könnte man manche Beispiele anführen.

Eine bacteritische Infection ist zwar nicht dasselbe, wie die Wirkung eines Arzneimittels, aber die Analogie ist nach obiger Ueberlegung berechtigt.

Ad *b)*. Wie die Fälle, bei denen Atrop. Conj. ohne vorausgegangene Verletzung oder Operation auftritt, zu erklären sind, werde ich später auseinandersetzen.

Ausser den oben beschriebenen klinischen Erfahrungen besitzen wir noch andere Belege für den Zusammenhang zwischen Verletzungen und diesem Leiden, und zwar sind es die Thierversuche. Ich wählte zu meinen Thierversuchen das Kaninchen, welches zufolge seiner leichten Zugänglichkeit und einer bequemen Behandlung, besonders aber deshalb sehr geeignet ist, weil die Conjunctiva desselben eine grosse Oberfläche besitzt und für die verschiedensten Eingriffe ein weites Feld liefert. Die Versuche, die ich in dieser Beziehung machte, sind nicht absolut beweisend, denn das Kaninchen scheint ziemlich widerstandsfähig zu sein und reagiert nur auf sehr starke Insulte mit Conjunctivitis. Nichtsdestoweniger haben die Versuche folgendes Ergebnis gehabt:

Den ersten Versuch machte ich am Kaninchen Nr. 2 (s. unten). Seit 15. October war es Gegenstand der Untersuchung; am 17. November wurde auf beiden tarsalen Bindehäuten unter liebenswürdiger Assistenz des Herrn Dr. Wilhelm Leitner ein 1 *cm* langer Einschnitt durch die ganze Dicke der Conjunctiva gemacht, nachdem vorher der conjunctivale Sack mit einer 3perc. Borsäurelösung gut ausgewaschen und mit Cocaïn anaesthesiert worden war. Nach dem Schnitte bekam es in das rechte Auge einen Tropfen einer 1perc. Lösung von Atrop. borac., die nicht steril war, in das linke Auge einen Tropfen sterilen Wassers. Dies geschah in der Früh. Zu Mittag war um beide Verletzungen Hyperaemie zu sehen, die Wunde war geschwollen. Abends localisierte sich die Entzündung am linken Auge noch immer um die Verletzung, während am rechten Auge die ganze Conjunctiva weitmaschige active Hyperaemie zeigte. Am nächsten Morgen dasselbe Bild. Es bekam wieder einen Tropfen Atropin und einen Tropfen destillierten Wassers. Am Morgen des dritten Tages waren die Bindehäute noch in demselben Zustande, der Versuch konnte indessen nicht fortgesetzt werden, weil das Thier verendete.

Diesen Versuch wiederholte ich am Kaninchen Nr. 1. Dies war ebenfalls seit dem 15. October Versuchsobject. Am 24. November wurde an beiden Augen an der Grenze zwischen tarsaler und Uebergangs-Conjunctiva in dieselbe je ein 1 *cm* langer, kräftiger Schnitt ausgeführt, ebenfalls nach vorheriger Auswaschung mit 3perc. Borwasser und unter Cocaïn-Anaesthesie. Einige Minuten nach dem Einschnitte, als die Blutung still stand, wurde in das rechte Auge ein Tropfen einer durch Kochen sterilisierten Atropinlösung, in das linke Auge ein Tropfen destillierten aber nicht sterilen Wassers instilliert. Nach 24 Stunden entwickelte sich um beide Schnitte eine starke Hyperaemie, die sich aber nicht auf die übrigen Theile der Conjunctiva ausbreitete, sondern sich nur auf die Umgebung des Schnittes, auf ungefähr $^1/_2$ *cm* beschränkte. Wieder wurde ein Tropfen von durch Kochen sterilisierten 1perc. Atrop. borac. und ein Tropfen destillierten Wassers instilliert. Nach 24 Stunden veränderte sich das Bild.

Die linke Conjunctiva (in die das destillierte Wasser eingetropft worden war) zeigt kaum noch Hyperaemie. Der Ort der Verletzung präsentierte sich als rother Streifen. Die rechte Conjunctiva hingegen bot das Bild einer diffusen, starken, activen Hyperaemie, die sich auf die ganze bulbäre Bindehaut ausbreitete. Um die Verletzung war sie geschwollen. Wieder ein Tropfen sterilen Atropins und ein Tropfen destillierten Wassers. Nach abermals 24 Stunden, also am 27. November, war die rechte Conjunctiva noch immer stark hyperaemisch, hochroth, während die linke fast gänzlich zur Norm zurückgekehrt war. Am 28. begann die rechte Conjunctiva trotz der fortgesetzten Einträufelungen abzublassen und die

Wunde heilte. Von da angefangen bekam es dreimal täglich Atropin, und zwar gewöhnliches, nicht sterilisiertes. Aber trotzdem trat keine starke Hyperaemie mehr auf und es waren nur die Veränderungen zu beobachten, welche die Einträufelungen begleiteten, die aber an dieser Stelle nicht besprochen werden sollen. Obgleich demnach die beiden Versuche kein positives Resultat hatten, da keine Conjunctivitis auftrat, so zeigten sie doch, dass nach Verletzung in beiden Fällen die atropinisierte Conjunctiva allgemeiner und heftiger reagierte, als die mit destilliertem Wasser behandelte. Destilliertes und nicht steriles Wasser wählte ich deshalb, um einerseits den chemischen Reiz auszuschliessen, anderseits um einer etwaigen bacteritischen Infection nicht ganz aus dem Wege zu gehen. Es konnten so viele Bacterien darin sein, als unter normalen Verhältnissen auch in einer genug frischen Atropinlösung vorkommen können. Die Gelegenheit zur Infection war also gegeben, wenn sie nicht erfolgte, so war das nur ein Vortheil meines Versuches.

Die eine Atropinlösung sterilisierte ich, die andere nicht. Da sowohl nach der Einträufelung des sehr gewissenhaft sterilisierten Atropins mit sterilen Instrumenten, als auch nach der Einträufelung des nicht sterilisierten Atropins, wie es auf der Budapester Augenklinik auch bei den Kranken benützt wird, gleichmässig eine ausgesprochene diffuse Hyperaemie der Conjunctiva auftrat, die sogar nach Gebrauch der sterilen Lösung stärker war, so kann man daraus mit Recht den Schluss ziehen, dass diese diffuse Hyperaemie ganz allein dem Atropin zuzuschreiben ist.

Daraus folgt, dass erstens Verletzungen der Conjunctiva bewirken, dass dieselbe auf Atropin empfindlicher reagiert, und zweitens, dass zwischen den Verletzungen des Auges und der Atropinconjunctivitis ein bestimmter causaler Zusammenhang besteht.

Gibt es nun einen Zusammenhang zwischen andern localen Augenkrankheiten und zwischen der Atropinconjunctivitis?

Wenn wir wieder die Statistik betrachten, aber nicht die Rubrik der Diagnosen, sondern jene, wo die Zeit verzeichnet ist, seit welcher der an Atropinconjunctivitis leidende Kranke Atropin bekommt, und wenn wir damit jene Spalte vergleichen, in der angeführt ist, seit wie lange der Betreffende augenkrank ist, so finden wir zwischen beiden einen innigen Zusammenhang. Denn wir wissen ja, wie oft Atropin in Anwendung kommt. Aber wie wir sehen werden, handelt es sich in der Hauptsache nicht darum, seit wann der Kranke Atropin bekommt.

Jetzt müssen wir natürlich nach obigen Betrachtungen von den Fällen absehen, die nach Operationen oder Verletzungen auftraten. Von 45 Fällen fallen infolgedessen 22 weg, es bleiben also 23. Von diesen 23 sind viele schon seit Jahren augenkrank, die meisten seit einigen Monaten, nur wenige seit 2—3 Wochen. Auch Atropin bekamen viele dement-

sprechend schon seit Jahren, die meisten seit einigen Monaten und nur wenige seit 2—3 Wochen. Und erst nach so prolongierter Behandlung trat die Entzündung auf. Unter diesen Fällen kann man nur einen finden (den 22.), bei dem schon der erste Tropfen die Entzündung auslöste. Es ist allerdings sehr wahrscheinlich, dass dieser schon früher ebenfalls Atropin bekommen hatte. Aber wenn dies auch nicht der Fall war, so beweist dies geradezu die Richtigkeit unserer sofort darzulegenden Ansicht. Dieser Kranke litt nämlich an Distichiasis. Und wer Distichiasis hat, hat der nicht auch Conjunctivitis? Daraus folgt, dass ausser den Verletzungen und Operationen, diejenigen Bindehäute Atrop. conj. acquirieren, die schon längere Zeit hindurch in entzündetem oder wenigstens hyperaemischen Zustand waren. Es ist also durch klinische Thatsachen bestätigt, was wir schon im Capitel „Beschäftigung" auf theoretischer Grundlage behaupteten. Denn acute Iritis, acute Conj. catarrh., acutes Ulcus corneae, acute Cyklitis, acute Keratitis kommt kaum vor, oder fehlt ganz unter den Erkrankungen. Und doch, wie viel Atropin bekommen diese, oft fast flaschenweise! Aber die Conjunctiva hat ihre Widerstandsfähigkeit noch nicht in dem Grade verloren, wie nach langen Entzündungen, sie hat, um den Ausdruck Marks, denn er allerdings in anderem Sinne benützt (s. unten), zu übernehmen: ihren Tonus noch nicht verloren. Sie verträgt das Atropin, die Gefässe, die glatten Muskelfasern der Gefässe sind nicht gelähmt, vielleicht gelangt zu ihnen das Atropin auch in nicht genügender Menge, denn das acute Leiden erzeugte nur Hyperaemie und Schwellung, eröffnete aber dem Atropin nicht die Wege, welche durch chronische Krankheiten, durch Degeneration der Gewebe dem Gifte eröffnet werden.

Deshalb glaube ich, können wir mit voller Berechtigung sagen, dass die chronischen Processe der Conjunctiva zu Atropinconjunctivitis disponieren.

Fassen wir nun das in diesem Abschnitte Gesagte in Sätzen zusammen, so werden diese lauten:

a) Zwischen der Atrop. conj. und den Augenleiden gibt es einen causalen Zusammenhang;

b) zu Atrop. conj. praedisponieren in erster Reihe Verletzungen und Operationen;

c) in zweiter Reihe praedisponieren dazu die chronischen Entzündungen der Conjunctiva.

B. Ursachen, die in der Lösung liegen können.

Im obigen habe ich meiner Meinung nach genügend ausführlich hintereinander all die Möglichkeiten behandelt, welche als im Kranken selbst gelegene Ursachen der Atrop. conj. in Frage kommen. Nun wollen wir die Möglichkeiten betrachten, die im Mittel liegen können.

1. Chemische Unreinheit. Ein Theil der Forscher suchte nicht im Atropin als solchen, sondern in der Lösung, beziehungsweise im Präparat die Ursache.

Wir wissen aus der Pharmakologie, dass zum Zwecke der reinen Herstellung des Atropins dasselbe eine grössere Zahl von Proceduren: Waschen, Reinigen, Bleichen, Neutralisieren u. s. w. durchmachen muss, so dass es sehr leicht geschehen kann, dass chemische Verunreinigungen zurückbleiben. Und wenn diese chemische Verunreinigung z. B. freie Schwefelsäure ist, so kann man sich über die Entwicklung einer Entzündung nicht wundern, sondern eher über das Gegentheil. Diese Ansichten sind in der Literatur in grosser Zahl vertreten. Schmidt-Rimpler, Schweigger, Vossius und Hirschberg weisen alle auf diesen Umstand hin, und mancher von ihnen spricht diesem aetiologischen Moment die grösste Bedeutung zu. Es ist kein Zweifel, dass früher, als die chemische Fabrication noch nicht ihre jetzige Vollkommenheit erreicht hatte, oft unreine Präparate in den Verkehr gekommen sein mögen. Aber heutzutage ist das anders. Ich will mich nur auf Mark berufen. Durch ausserordentlich mühsame, verwickelte und gründliche Versuche untersuchte er nicht nur die Atropinpräparate jener Apotheke, welche für die Budapester Augenklinik lieferte, sondern auch die Präparate mehrerer anderer Budapester Apotheken in dieser Richtung nach der ungarischen Pharmakopoe. Von den untersuchten Materialien nahm er immer grosse Mengen, nämlich 3 *g*, worin er unbedingt chemischen Verunreinigungen auf die Spur gekommen wäre. Vom Erfolge seiner Untersuchungen sagt er: „Ich kann constatieren, dass ich keinerlei Verunreinigung auf die Spur gekommen bin, insbesondere fand ich keine fremden Metalle oder deren Salze . . . Ich habe deshalb keinen Grund zu zweifeln, dass das auf der Klinik benützte Atropin immer chemisch rein war."

Aber wenn wir auch hievon absehen und annehmen, dass die Lösung, ehe wir einträufelten, nicht chemisch rein war, dürfen wir dies als Ursache der Atropinconjunctivitis, besonders als directe Ursache ansehen, wie das die erwähnten Autoren thun? Keinesfalls. Wir wissen, dass die chemische Unreinheit nur aus bestimmten Alumensalzen, freien Säuren und vielleicht fremden Alkalien bestehen kann. Wenn von den beiden ersten viel im Arzneimittel ist, werden sie die Conjunctiva ätzen, ist wenig vorhanden, besonders von den Alumensalzen, so wirken sie nur adstringierend, aber zwischen dieser Wirkung und einer Atropinconjunctivitis ist doch ein gewaltiger Unterschied. Aber nicht nur ein ungeheurer Unterschied, sondern die Metallsalze werden der Atropinconjunctivitis geradezu entgegenarbeiten. Denn es ist doch allgemein bekannt, dass man diese Mittel zur Heilung der Atropinconjunctivitis empfohlen hat, ja Sely sagt geradezu, dass man durch ihre gleichzeitige Anwendung mit

Atropin die Entstehung der Atrop. conj. verhindern könne. Die ätzende Wirkung der Säure ist ebenfalls ganz charakteristisch. Das Krankheitsbild erinnert in nichts an das Krankheitsbild der Atrop. conj. Oder sollten etwa fremde Alkaloide das Leiden verursachen? Dann würden sie dies eher dann thun, wenn wir sie nicht in so minimalen Mengen, zufällig und unbewusst applicieren, sondern zielbewusst und in grossen Mengen. Davon ist indessen nichts bekannt.

Als directe Ursache können wir deshalb die chemische Unreinheit keinen Augenblick acceptieren: *a)* Weil die Lösungen (wenigstens heutzutage hier in Budapest) nicht unrein sind; *b)* weil, wenn sie es auch wären, sie nicht imstande wären, solche Erscheinungen zu verursachen. Als indirecte Ursache könnte die chemische Unreinheit höchstens dadurch wirken, dass sie bei längerer Application auf die Conjunctiva in derselben lange Zeit Hyperaemie aufrecht erhalten würde.

2. Physikalische Verunreinigungen. Die Unreinheit der Lösung im physikalischen Sinne erwähne ich nicht nur als eine theoretische Möglichkeit. Unter den Autoren schreiben viele die Entzündung diesem Umstande zu. Aber andrerseits gebraucht niemand eine trübe, schmutzige Lösung bei ärztlicher Controle. Ohne ärztliche Controle aber bleibt Atropin niemals lange Zeit in der Hand des Kranken. Ausserdem verordnet man das Atropin immer in destilliertem Wasser, so dass wir uns mit dieser Möglichkeit nicht weiter zu befassen brauchen.

3. Bakterielle Verunreinigungen. Die bakteritische Inficierung der Lösung hingegen ist eine Frage, die eine umso ausführlichere Würdigung in Anspruch nimmt. Wir wissen, dass heute die Medicin im Zeitalter der Bakterien steht. In der Infection ist die Ursache vieler Krankheiten gefunden worden, und die Bacteriologie ermöglicht die richtige Beurtheilung vieler Erscheinungen, die vordem selbst durch abenteuerliche Hypothesen nicht zu erklären waren.

Diese Entdeckungen und Lehren blieben auch auf die Lehre von der Aetiologie der Atrop. conj. nicht ohne Einfluss und eine ganze Schar von Forschern stellte abweichend von den früheren Ansichten die Atrop. conj. als ein Uebel hin, das durch Infection, d. h. durch eine inficierte Lösung hervorgerufen wird. Ihre Meinung stimmt nicht nur mit der allgemeinen Auffassung unserer Zeitperiode überein, sondern sie konnte auch durch viele Erfahrungen gestützt werden, so dass diese Auffassung sich schnell verbreitete und — wie ich aus den neuesten Lehrbüchern ersehe — die bisher fast allgemein anerkannte Idisoynkrasie schon ganz hinauszudrängen beginnt.

Wer der erste war, der die Atrop. conj. als infectiöse Erkrankung auffasste, weiss ich nicht. Heute hat diese Lehre viele Apostel, unter denen — anscheinend — Hirschberg und Michel am entschiedensten

Stellung nehmen. Bevor ich mich in die nähere Zergliederung dieser Dinge einlasse, wollen wir die Ansichten einiger Autoren anführen. E. Strohschein sagt in seiner Arbeit über die Desinfection der Gläser für die in der Augenheilkunde gebrauchten Lösungen: Seitdem man auf der Würzburger Klinik die Lösungen sterilisiere, trete keine Atropin-Conjunctivitis mehr auf.

Dies ist die entschiedenste Aeusserung, die man in diesem Sinne in der Literatur finden kann. Hirschberg spricht in noch energischerem Tone, fügt aber hinzu, dass es auch eine idiosynkratische Form der Atrp. conj. gebe, die nicht durch Infection verursacht werde. Während er also einerseits die Krankheit aus dem „Schlendrian" ableitet, und als Ursache einzig und allein die inficierte Lösung hinstellt, erwähnt er andererseits sogleich die Ausnahme, und vernichtet dadurch den Wert seiner apodiktischen Aeusserung. Der Standpunkt der übrigen Autoren ist nicht mehr so exclusiv. So sagt z. B. A. E. Fick bloss, dass die Desinfection der Lösung mit Sublimat die Zahl der Erkrankungen vermindere. Schweigger betont hauptsächlich die Contagiosität. Michel selbst äussert in seinem 1885 erschienen Lehrbuche noch keine so bestimmte Meinung, wie man das aus den Worten und kühnen Behauptungen Strohscheins folgern könnte. Schmidt-Rimpler und Fuchs machen sehr vage und vorsichtige Aussprüche. Vossius schwankt zwischen Idiosyncrasie und Infection u. s. w. Welche Gründe sind es nun, die einen Theil der Autoren zu dieser Meinung veranlassten? Wie ich schon am Anfange der Besprechung dieses Abschnittes erwähnte, war, wie ich glaube, der Strom der Zeit die Hauptursache, nämlich, das allgemeine Bestreben womöglich alles was dunkel war durch positive bacteriologische Thatsachen aus der Medicin zu eliminieren. Aber es gab natürlich auch schwerwiegende Gründe. Unter diesen steht an erster Stelle die nahe Verwandtschaft der Atropin conjunctivitis mit der Conj. follicularis und wiederum die Verwandtschaft der letzteren mit dem Trachom. Vom Trachom wissen wir schon lange, dass es eine exquisite Infectionskrankheit ist, von der Conj. follicularis beginnt man es mehr und mehr zu glauben. Wir wissen, wie oft sie gehäuft in Kasernen, Schulen und einzelnen Familien auftritt, ganz ähnlich, wie wir es von den Infectionskrankheiten gewohnt sind. Das Secret ist angeblich bei der Uebertragung von Individuum auf Individuum infectiös. Und wenn auch die Symptomologie nicht dieselbe ist wie die der Atrop. conj., so kann doch eine gewisse Aehnlichkeit zwischen beiden nur in Bezug auf den Zustand der Conjunctiva sogar gänzliche Gleichheit nicht geleugnet werden. Und so ist es dann kein Wunder, dass die beiden Krankheiten zusammengeworfen wurden, und dass bei sehr vielen Autoren, vielleicht bei den meisten, wir eine besondere Atrop. conj. nicht einmal erwähnt finden; sondern dass wir unter den Krank-

heitsursachen der Conj. follicularis, unter den verschiedensten Infectionen auch das Atropin angeführt finden. Hiegegen muss man sich entschieden verwahren. Der Gleichheit eines Symptoms, nämlich der Follikel wegen, werden wir doch nicht die beiden im übrigen so heterogenen Leiden identificieren, noch viel weniger aber auf solcher Grundlage bezüglich der Aetiologie Schlüsse ziehen. Ein weiteres Argument für den infectiösen Ursprung war die schon erwähnte Erscheinung, dass der überwiegende Theil der Kranken nicht am ersten Tag der Behandlung erkrankte, sondern nach längerem Gebrauche, was vom chemischen oder bacteriologischen Standpunkte aus auf eine Verunreinigung der in der Zeit der Erkrankung benützten Lösung hinweisen würde. Mit ersterem sind wir schon fertig. Es erübrigt noch die bacteritische Infection. Die Sache stände also so, dass 10 Gläser steril waren und nur das 11. inficiert war, deshalb löste es die Entzündung aus. Die Voraussetzung ist schon a priori sehr unwahrscheinlich. Denn warum sollte gerade dieses inficiert sein, da es auf dieselbe Weise bereitet wird (besonders in grösseren Fabriken) und ebenso behandelt wird, wie die übrigen? Oder sind alle inficiert? Warum schadet dann nur das 11.? Strohschein, Hirschberg, Franke u. A. fanden die Lösungen immer inficiert. Es ist also davon die Rede, ob diese Lösungen de facto infectiöse Fähigkeiten besitzen? Abgesehen von obenerwähnter theoretischer Entgegnung, wollen wir untersuchen, was die praktische Erfahrung und die Versuche zeigen. In dieser Beziehung führte ich nur einen einzigen klinischen Versuch aus. Die Atropinlösung der Frau Emerich G., einer ambulanten Kranken, welche sie bei ihrer Erkrankung benützte, war Herr Assistent v. Blaskovics so liebenswürdig, einem klinischen Kranken zu wiederholtenmalen einzuträufeln, ohne dass sich bei diesem auch nur die geringsten Erscheinungen gezeigt hätten. Diesen negativen Versuch weiter fortzusetzen, wäre schade gewesen. Es beweist nur, was man auf Kliniken tagtäglich erfahren kann, dass, wenn aus einem Glase mehrere Kranke Einträufelungen bekommen, selbst in dem Falle, dass bei dem einen Atrop. conj. auftrat, die übrigen doch nicht die gleiche Krankheit acquirieren. Aber nicht nur diese und viele ähnliche klinische Erfahrungen zeigen, dass die Lösungen nicht inficiert sind, sondern auch die folgenden, mit bacteriologischen Untersuchungen verbundenen Thierversuche. Die obengenannte Atropinlösung, von der Frau Emerich G. ihre Krankheit bekam, übergab ich Herrn Dr. Arthur Krausz, dem Assistenten Dr. L. Nekams, Directors des Budapester bacteriologischen Institutes, der dieselbe bacteriologisch untersuchte. Ebenso untersuchte er auch die Lösung, die Franz Cs. (ein ambulanter Kranker) in der Zeit benützte, als bei ihm Atrop. conj. auftrat. In diesen beiden Lösungen waren durch die bacteriologische Untersuchung nur drei Wasserbacterien nämlich: *a)* bacillus aquabilis sulcatus, *b)* bac.

albus, *c)* micrococcus albus liquefaciens, aber keine pathogenen Bacterien nachweisbar.

Mit den Bacillen-Culturen derselben machten Dr. Krausz und ich Thierversuche, indem wir davon in das Auge eines Meerschweinchens und eines Kaninchens instillierten; aber abgesehen von einer geringen Hyperaemie, die auch bei einer gleichen Procedur mit dest. Wasser eintritt, konnten wir keine andere Veränderung oder Erscheinung beoachten. Gleiche Versuche an menschlicher Conjunctiva wurden nicht angestellt. Dies alles beweist zwar nur, dass die drei gefundenen Mikroben selbst in Rein-Cultur nicht imstande sind, die Conjunctiva der Kaninchen in einen Entzündungszustand zu versetzen; ich weiss, dass dies an sich nicht im geringsten beweist, dass die beiden untersuchten Lösungen infolge ihrer bacteritischen Infection bei den zwei Kranken die Atrop. conj. nicht verursachten; ebensowenig, dass in den beiden Lösungen keine pathogenen Keime enthalten waren, denn es ist doch möglich, dass die Verhältnisse in den Culturen, obwohl sie sehr vielseitig waren, für die fraglichen Keime nicht günstig waren: aber wenn wir diese Ergebnisse mit den klinischen Erfahrungen zusammenhalten, die in dieser Richtung ebenfalls negativ sind, so müssen wir doch soviel zugeben, dass dies wenigstens ein wahrscheinliches Argument gegen die specifische Infectiosität der Lösungen ist und nicht im geringsten darnach angethan, unsern Glauben an die inficierende Fähigkeit der Lösungen zu bestärken, selbst wenn die Grundlage hiezu das Ansehen der Autoren bildet, die sich für diese Theorie ausgesprochen haben. Deshalb kann man eine Infection der Lösungen als Krankheitsursache nicht annnehmen. Diese Lösungen sind thatsächlich nicht steril, dass sie aber infectiös wären, ist nur eine Behauptung, die niemand bewiesen hat und deshalb glaube ich, dass ich mich bezüglich der bakteriologischen Seite der Frage mit obigem Schlusse begnügen kann, der allerdings nicht unantastbar ist, aber wenigstens nicht weniger zweifelhaft als die Aufstellung der erwähnten Theorie.

Man hat noch andere Argumente für die Infectiosität der Lösungen angeführt. So machte Hirschberg, der behauptet, dass auf seiner Abtheilung schon seit Jahren keine Atropinconjunctivitis vorgekommen sei, die Erfahrung, dass bei solchen Kranken, die auf der Klinik längere Zeit hindurch Atropin ohne jede schädliche Wirkung bekommen hatten, nachdem sie entlassen worden waren, zu Hause alsbald Atropin-Conjunctivitis auftrat. Das ist Thatsache, und während eines kurzen Semesters machte ich selbst auf der Budapester Augenklinik dieselbe Erfahrung. Seiner Meinung nach ist die Ursache darin zu suchen, dass der Kranke zu Hause die Lösung nicht rein hält. Aber einestheils kann man sich nicht vorstellen, wie die Lösung, die der Kranke zu Hause allein benützt,

durch inficierende Keime der Conjunctivitis follicularis inficiert werden könnte, andererseits können wir für diese Erscheinung eine viel einfachere Erklärung geben. Solche Kranke befanden sich: 1. zur Zeit der Entlassung von der Abtheilung gewöhnlich infolge des Chronischwerdens ihres Leidens in dem Zustand, der wie wir schon im Abschnitte *A.* sahen, zum Auftreten der Atropinconjunctivitis disponiert. 2. Die meisten Kranken pflegen nicht nur die Augenwässer, sondern jedes Medicament theils aus Unverstand, theils aus leicht verständlichem Uebereifer in grösserem, gesteigertem Maasse und Menge zu gebrauchen, als es der Arzt vorschreibt, denn dadurch erhoffen sie eine schnellere Heilung. Im Abschnitte *D.* werden wir sehen, dass die Menge des Atropins zur Intensität der Entzündung und zur Zeit des Eintretens in gradem Verhältnisse steht. Zwei Factoren mehr bedrohen also den Kranken, wenn er die Klinik verlässt und das Atropin zu Hause selbst benützt. Wir sehen also, dass auch diese Erscheinung ohne die Annahme einer Infection zu erklären ist. Ein weiteres Argument, dass man an mehreren Orten angeführt finden kann, ist, dass Eserinconjunctivitis viel seltener ist, als die Atropinconjunctivitis und zwar deshalb, weil das Eserin in der Therapie weniger Verwendung gefunden habe, und so die Gelegenheit zur Infection auch seltener wäre. Abgesehen davon, ob die Eserinconjunctivitis ein mit der Atropinconjunctivitis indentischer pathologischer Process ist, muss man dieses Argument schon deshalb für das schwächste unter allen halten, denn es ist doch natürlich, dass, welcher Gestalt auch die Krankheitsursache bei den Entzündungen sei, die bei dem Gebrauche dieser Lösungen auftreten, viel häufiger das unvergleichlich öfter angewandte Atropin den Kranken in Gefahr bringen wird, als das ziemlich selten benützte Eserin. Aus dieser Thatsache kann man deshalb nach keiner Richtung hin Schlüsse ziehen. Es gibt indessen für die inficierende Fähigkeit der Lösung und für die Entstehung des Leidens auf diesem Wege einen Beweiss, den ich absichtlich zuletzt gelassen habe und der diese Theorie glänzend zu bestätigen scheint. Das ist nämlich die Behauptung Hirschbergs und Strohscheins, dass sie Atropin-Conjunctivitis kaum oder überhaupt nicht sehen, seit sie ihre Lösungen sterilisieren, richtiger gesagt desinficieren. Wenn es Thatsache ist, dass man durch die Sterilisation der Lösung die Atropin-Conjunctivitis verhindern kann, so hat zweifelsohne die inficierte Lösung die Krankheit verursacht. Wenn aber die inficierte Lösung die Entzündung verursacht hat, so steht auch ausser Zweifel, dass eine sterile Lösung sie nicht verursachen kann. Sehen wir also diese Behauptungen näher an. Beginnen wir mit der Aeusserung der erwähnten Autoren, dass es ihnen gelungen sei, die Krankheit von ihrer Klinik zu verbannen. An der Richtigkeit und Wahrheit ernster Behauptungen angesehener Forscher und Gelehrten kann und darf man

nicht zweifeln, aber man kann sich über dieselben wundern. Ueber die Atropinconjunctivitis erhalten wir Nachrichten und Beschreibungen aus allen Theilen der Welt. Ahlström in Norwegen, Reich in Odessa, Boito in Brasilien beschrieben ihre diesbezüglichen Erfahrungen. In ganz Deutschland, Frankreich und England, überall schreibt man von ihr, selbst aus Tokio kann man eine Nachricht darüber finden (deren Autor J. Innuye sich zufällig auch gegen die Theorie der Infection ausspricht. S. Centralbl. für Augenheilk. 1882), mit einem Worte auf jeder Klinik, in jedem Spital kommt sie vor, Aerzte draussen in der Praxis begegnen ihr auf Schritt und Tritt, nur gerade in Würzburg und Berlin sollte sie nicht vorkommen? Auch dann trifft man die Entzündung noch immer an, wenn man Sublimat in die Lösung gibt (Boito, Panas, und auch bei uns wurde es vergeblich versucht). Bei uns macht sie 1·14% sämmtlicher Kranken aus und dort sollte während eines Jahres kein einziger Fall vorkommen? — Aber in Berlin kommt sie auch vor, denn Schweigger schreibt ja von dort seine Erfahrungen.

Es ist schwer die Dinge aus der Ferne zu beurtheilen. Jedenfalls ist es ein auffallender Umstand, dass sie auch dort vorkommt, nur dass man sie dann etwas eigenmächtig „Abneigung gegen Atropin" nennt, wenn man freilich die Diagnose eigenmächtig macht, kann man es leicht erreichen, dass man keine Atropinconjunctivitis sieht, wenn man nicht will. Denn dieses Leiden beginnt mit „conjunctivaler Irritation", was thatsächlich noch nicht Conjunctivitis ist, und wenn wir nun ein anderes Mydriaticum geben, besteht naturgemäss keine Atropinconjunctivitis und bestand auch keine. Wenn wir also auch an der bona fides der beiden Autoren nicht zweifeln wollen, sind wir doch auf Grund dieser Thatsachen und theilweise auf Grund ihrer eigenen Aussagen gezwungen, die Behauptung, dass man durch Desinfection die Entwickelung der Atropinconjunctivitis verhindern könne, cum grano salis zu nehmen, wenn wir sie nicht ganz verwerfen. Betrachten wir nun die zweite der oben aufgeworfenen Fragen, ob eine sterile Atropinlösung keine Conjunctivitis erzeugt?

Durch einen sehr einfachen Versuch können wir uns vom Gegentheile überzeugen, was ich öfters mit dem glänzendsten Erfolge wiederholt habe und wovon ich bereits im Punkte II. Erwähnung that.

Josefine St. bekam am 16. October Atropinconjunctivitis. Nach ihrer Heilung besuchte sie noch das Ambulatorium der Klinik wegen ihrer cornealen Trübungen. — Am 18. November, also zu einer Zeit, wo ihre Bindehäute schon länger normale Verhältnisse zeigten, träufelte ich in ihr linkes Auge einen Tropfen 1% Atrop. borac., welches ich zuvor nach den Angaben Strohscheins in einem Strohschein'schen Glase 5 Minuten hindurch mittelst Kochens sterilisiert hatte. Am folgenden

Tage wurde die Conj. hyperämisch und geschwellt. Die Augen thränten stark, waren gegen Licht empfindlich und in der unteren Uebergangsfalte waren regelmässig angeordnete, typische Follikel sichtbar. Patientin gab an, dass schon $^1/_2$ Stunde nach der Einträufelung Schmerzen eingetreten seinen, die sich immer mehr steigerten. Abend thränten ihre Augen schon stark. Eczem bildete sich keines, und die Augenlider zeigten ausser einem geringen Oedem keine andere Veränderung.

Bei derselben Patientin wiederholte ich denselben Versuch am 11. März 1888 und nach 24 Stunden traten wieder ähnliche Erscheinungen auf.

Franz Cs.'s linkes Auge, an dem die Entzündung aufgetreten war, zeigte schon am 20. December 1897 ganz normale Verhältnisse. Die Conjunctiva glatt, die Lider nicht geschwellt, auch deren Haut normal. Nun bekam auch er einen Probetropfen. Bei der Sterilisation der Lösung verfuhr ich noch sorgfältiger, als im ersten Falle. Als der Patient am nächsten Tage erschien, gab er an, dass schon $^1/_4$ Stunde nach der Einträufelung Schmerzen im Auge aufgetreten seien, die so stark waren, dass er kaum nach Hause gehen konnte. Als er nach Hause kam, war sein Auge schon „ganz entzündet". Starke Schmerzen, Thränen und Jucken auf der Haut liessen ihn in der Nacht nicht ruhen. Objectiv war eine bedeutende Injection und Schwellung sowohl der bulbären als auch der tarsalen Conjuctiva wahrzunehmen. In der oberen, aber vornehmlich in der unteren Uebergangsfalte fiel die grosse Zahl der Follikel auf. Beide Angenlider, das obere bis zur Augenbraue, das untere bis zur Höhe des Jochbeines, waren angeschwollen, roth. Starke Lichtscheu. Thränen, viel schleimiges, trübes Secret.

Diese 3 Versuche sind ein unwiderleglicher Beweis dafür, dass auch eine sterile Lösung die Atropinconjunctivitis hervorzurufen imstande ist. — Und wenn es eine sterile Lösung imstande ist, haben wir in anderen Fällen auch gar keine Ursache an eine Infection zu denken. — Wir dürfen darum die Theorie, dass der Atropinkatarrh durch inficierte Lösungen entstehe, nicht annehmen, wenn sie auch die oben erwähnten Umstände noch so plausibel erscheinen lassen.

Von dieser Thatsache kann sich jedermann jede Zeit durch dies einfache Experiment leicht überzeugen; es gehört dazu nichts anderes, als ein Kranker, der vor kürzerer oder längerer Zeit die Krankheit bereits überstanden hat. Dies Experiment ist unbedingt beweisend, denn es beweist auch in dem Falle, wenn jemand an der Sterilität der angewendeten Lösung zweifeln wollte. Denn — können wir erwidern — gibt es in der ganzen Pathologie eine analoge Erscheinung, dass eine bacteritische Infection immer so prompt eintritt und ihren Gipfelpunkt allsogleich ohne Incubation erreicht, um dann gleich eben so schnell den

normalen Verhältnissen Platz zu machen? Und weiterhin erwidert auch Mark mit Recht, ob wir denn eine Infectionskrankheit kennen, die keine Immunität, sondern im Gegentheil eine erhöhte Disposition bewirke? Können wir annehmen, dass die Bacterien nur so kurze Zeit hindurch wirken und mit dem Aussetzen des Medicamentes das Feld ihrer Thätigkeit gleich räumen? Kennen wir eine locale Infection, die immer nur Hyperaemie und Entzündung, doch nie Eiterung und Nekrose verursacht? Und können wir schliesslich das mit den Erfahrungen über die Infectionskrankheiten vereinbaren, dass — wie von Grósz bemerkte — der Virus nach der stattgehabten Infection versiegt und in seiner Wirksamkeit immer nur durch erneuerte Zufuhr von neuem Virus erhalten werden kann, so dass also die Virulenz der Infection niemals von den qualitativen, sondern immer von den quantitativen Verhältnissen abhängt. — Gewiss nicht. — Daher darf man, selbst in dem Falle, wenn unsere Lösung nicht steril gewesen wäre, die Ursache der aufgetretenen Entzündung nicht in der Infection suchen, sondern muss sie eher irgend einem anderen Umstande zuschreiben. Wenn wir nun noch in Betracht ziehen, dass die nach Atropingebrauch entstandene Entzündung bei dem Gebrauche eines anderen mydriatischen, aber ebenso wenig sterilisierten Mittels fast immer aufhört, so sind wir gezwungen, diese ganze Annahme fallen zu lassen.

4. Unrichtige Anwendung. In der Lösung suchten wir vergebens die Ursache der Entzündung, darum wenden wir unsere Aufmerksamkeit dem Atropin selbst zu und untersuchen wir, ob das Alkaloid nicht durch allzulange oder unrichtige Anwendung die Krankheit hervorruft. Theoretisch hat diese Annahme viel Wahrscheinlichkeit. Es könnte der Atropinkatarrh eine Krankheit sein, die als locale Vergiftung aufzufassen wäre, indem durch den langen Gebrauch die Nerven der Bindehaut derart gelähmt werden, dass sie nachher für lange Zeit intolerant gegen das Atropin bleiben. Wenn wir die aetiologischen Möglichkeiten in chronologischer Reihenfolge besprechen würden, so hätten wir mit Graefe zuerst diese vornehmen müssen. Graefe sagt nämlich: „Durch die Summierung der Wirkungen entsteht eine anatomische Veränderung, welche, so wenig sie sich äusserlich zu verrathen braucht, die Sympathie resp. die Antipathie der Conjunctiva für Arzneiwirkungen wesentlich verändert. Als auffälliges Beispiel dient die Sättigung der Conjunctiva mit Atropin."

Ich glaube Graefe nicht misszuverstehen, wenn ich seine Worte so deute, dass er das Hauptgewicht auf die lange Dauer des Gebrauches legt. Die unrichtige Anwendungsweise erwähnt er also nicht, doch treffen wir sie in der Literatur häufig an, hauptsächlich in der französischen, wo — wie es scheint unter dem Einfluss Glorieux' — der Infectionstheorie kaum Erwähnung geschieht, sondern die specielle Atropinwirkung, die Idiosynkrasie und vorwiegend der Abusus hervorgehoben wird.

Kann die prolongierte oder die unrichtige Anwendung die Ursache des Atropinkatarrhs werden? — Das ist eine Frage, die man nicht kurz beantworten kann, umsoweniger, da sie in das Gebiet der Frage der speciellen Atropinwirkung gehört und weiter unten behandelt wird. Thatsächlich kann sie die Ursache sein.

Wenn man also einestheils die prolongierte resp. unrichtige Anwendung als Krankheitsursache theoretisch annehmen darf — und dies sogar mit Thierversuchen zu demonstrieren vermag (u. s. w.), — so fragt sich, was denn eigentlich unter dem „Abusus" der Franzosen zu verstehen ist; da Atropin ein Mittel ist, welches gewöhnlich unter penibler ärztlicher Controle angewendet wird.

Ich will nicht vorgreifen, doch können wir jetzt schon annehmen, dass eine zu lang fortgesetzte, ebenso wie eine unrichtige Anwendung (zu starke Concentration, zu grosse Quantitäten u. s. w.) die Ursache der Krankheit sein kann, doch ist ersteres noch kein Abusus (und genügt auch meistens allein nicht, um den Katarrh hervorzurufen) und letzteres kann bei richtiger klinischer Behandlung nicht in Betracht kommen.

5. Der mechanische Insult. — Schliesslich müssen wir noch einer Möglichkeit gedenken, die zwar schon einen Uebergang zur nächsten Gruppe bildet aber doch hier bei der Untersuchung der Lösung besprochen werden muss, da das Atropin heutzutage fast überall in dieser Form appliciert wird. — Diese Möglichkeit wäre, dass die Ursache der Entzündung der mit der Instillation verbundene mechanische Insult ist. — Dieser ziemlich theoretischen Annahme begegnen wir jedoch auch in der Literatur. Einige Ophthalmologen verabreichen das Atropin nicht in Lösung, sondern in Pulver- oder in Salbenform. Samelsohn z. B. (Centralblatt für Augenheilk. 1888, p. 286) will beobachtet haben, dass sich die Anzahl der Atropinkatarrhe in seiner Praxis bedeutend vermindert habe, seitdem er das Atropin in Salbenform verordnet. Dass die Form der Verabreichung, die ich zwar auf Grund persönlicher Erfahrungen nicht beurtheilen kann, mit geringerem mechanischen Insult verbunden ist, steht ausser Zweifel, dass aber dies allein die Ursache der Entzündung wäre, darf man keinen Moment annehmen.

C. Ursachen, die nicht im Kranken oder in der Lösung zu suchen sind.

Hieher gehört in erster Linie

1. die Meinung Treacher Collins', der er in einem Artikel „Atropine irritation" Ausdruck verlieh, die ich aber nur aus dem Referat des Centralbl. für Augenheilk. 1889 kenne. Er berührt auch die Theorien der Infection, der chemischen Verunreinigungen etc., glaubt aber die richtige Ursache in jener Eigenschaft des Atropins zu finden, derzufolge

die Thränensecretion nach Atropin abnehme, so dass die in den Conjunctivalsack gelangenden Mikroorganismen einen günstigeren Nährboden finden und ihre entzündungerregende Wirksamkeit leichter entfalten können. Er beobachtete 18 Fälle und behauptet, dass der Atropinkatarrh hauptsächlich bei Kranken mit Störungen in der Thränensecretion aufgetreten sei, oder bei solchen, die an Ectropium litten, wodurch der Thränenabfluss ebenfalls behindert war. Als weiteren Beweis führt er an, dass er bei Kranken mit verbundenen Augen die Erkrankung häufiger beobachten konnte und umgekehrt.

Diese Theorie entbehrt jeder Wahrscheinlichkeit. Wir kennen zwar seine 18 Fälle nicht genau, doch ist es auffallend, dass sich in unseren 45 Fällen nur 2 mit Ectropium vorfanden und dass die eigentliche Thränenabsonderung in allen 45 Fällen ohne Hindernis vor sich gieng. Wenn es aber auch so wäre, so bleibt der Zusammenhang zwischen einer Thränenstauung und einer specifischen Atropinentzündung noch immer unklar. Uebrigens vermindert das Atropin nur im Falle einer Resorption die Thränensecretion, das eigentliche Conjunctivalsecret wird ja durch die hervorgerufene Hyperaemie gesteigert. Und dass das Verbinden der Augen begünstigend auf die Entwicklung der Entzündung einwirkt, müssen wir auf Grund unserer Beobachtungen auch bezweifeln — obwohl wir diesbezüglich keine Versuche unternahmen. Da bei den von uns angeführten 22 Operierten resp. Verletzten die meisten erst am 6.—8. Tage erkrankten, also zu einer Zeit, wo der Verband gewöhnlich (wenigstens nach den Katarakt-Operationen) schon längst entfernt war, so wären wir gezwungen, wenn wir schon bei diesem Zusammenhange verharren wollten, den entgegengesetzten Schluss zu ziehen.

2. Infectionen anderer Art, d. h. abgesehen von den früher besprochenen, könnten sehr mannigfaltig sein. Die Autoren weisen zwar nirgend auf eine bestimmte Art der Infection hin, sondern ihre Aeusserungen sind ziemlich allgemein gehalten. Schweigger erwähnt in seinem Lehrbuche an der Stelle, wo er die Vorsichtsmaassregeln gegen die Erkrankung bespricht, die Contagiosität. Doch entbehrt diese Annahme noch mehr der Wahrscheinlichkeit, als die Infection durch die Lösung. An Contagiösität könnte man denken, wenn es häufiger vorkäme, dass in einem Krankenzimmer gleichzeitig mehrere erkranken oder, wenn sich nur eine einzige Beobachtung vorfände, dass einer erkrankt wäre, der gar kein Atropin bekommen hat.

Mark untersuchte die Frage experimentell, indem er öfters Conjunct.-Secrete von an Atropinkatarrh Erkrankten in gesunde Augen übertrug, aber auf diese Weise nicht einmal eine conjunctivale Irritation erzielen konnte. Aehnliche Versuche stellte er auch mit Thieren an, jedoch mit

demselben negativen Erfolge. Ich wiederholte diesen Thierversuch mit der Abänderung, dass ich die Bindehaut des Kaninchens, auf die ich das Secret übertrug, früher verletzte. Conjunctivalkatarrh trat aber trotzdem nicht auf, obwohl ich während der Zeit des Versuches fleissig Atropin instillierte.

Wenn wir also die negativen klinischen Erfahrungen, die negativen klinischen Experimente und Thierversuche, sowie auch das sub B. 3. gesagte in Betracht ziehen, so glaube ich berechtigt zu sein, die Möglichkeit einer Contagiosität auszuschliessen.

D. Pharmakodynamische Wirkung.

Mit dem bisher Gesagten habe ich alle in der Literatur erwähnten oder theoretisch denkbaren Eventualitäten erschöpft, die als Ursache der Atropinconjunctivitis in Betracht kommen. Wir sehen, dass der grösste Theil von ihnen mit Unrecht einen Platz in der Aetiologie dieser Krankheit einnimmt und fanden nur zwei, die mit Recht in Combination gezogen werden, u. z.: 1. die Krankheit des Auges, welche die Atropininstillation indiciert, 2. die Anwendungsweise des Atropins.

Die meisten Ursachen waren derart, dass man sie gerade so gut von einer Morphin- oder Chininlösung hätte behaupten können, wenn diese eine Bindehautaffection hervorrufen würden. Es war nämlich darin von allem möglichen die Rede, nur von Atropin nicht. Und doch wäre es am rationellsten und logischesten zu untersuchen, ob die angewendeten Lösungen nicht darum die Krankheit erzeugen, weil in ihnen Atropin, und nicht irgend ein anderes Mittel enthalten ist.

Mit dieser Frage befassten sich aber sehr wenige. Venemann scheint sie zuerst im Jahre 1882 in der Revue Medic. erörtert zu haben. Diese Abhandlung, die Glorieux zu seinen Untersuchungen inspiriert zu haben scheint, konnte ich nicht in die Hand bekommen.

Glorieux veröffentlichte seine Versuche und die darauf fussende Theorie über die Ursache der Krankheit im Jahre 1885. Meines Wissens ist er der erste, der den Satz aussprach: „— c'est l'atropine, qui est cause de la conjunctivite atropinique“, und der, da er bei der Entstehung des Leidens die Atropinwirkung für das wichtigste hält, diese Krankheit zuerst von ähnlichen, durch Medicamente verursachten Leiden (z. B. nach Quecksilber, Eserin etc.) unterscheidet und ihr in der Ophthalmologie den Platz einer selbständigen Krankheit einräumt.

Glorieux führte seine Versuche in zwei Serien aus. In der einen unterband er den Fuss eines Frosches ober dem tibio-tarsalen Gelenke mit einer elastischen Ligatur, steckte die eine der so vorbereiteten Extremitäten in Atropinlösung verschiedener Concentration, die andere in

destilliertes Wasser, und beobachtete dabei folgendes: Wenn der Fuss 24 Stunden hindurch in einer 1%igen Lösung gehalten wurde, zeigte er nach dem Herabnehmen der Ligatur starke, diffuse Hyperaemie und die Circulation erschien behindert. Die Gefässe waren erweitert, doch traten die weissen Btutkörperchen nicht durch. Diese Hyperaemie hielt 4—5 Tage lang an. Wenn die 1%ige Lösung nur 18—20 Stunden einwirkte, so erschienen ähnliche Folgen, nur in geringerem Maasse. Eine 2%ige Lösung erzielte diesen Effect bereits in 12—8 Stunden, eine 4%ige in 6 Stunden. Dabei füllten die weissen Blutkörper die kleinen Gefässe ganz aus und die Extremität schwoll an. Der andere Fuss dagegen zeigt gar keine entzündlichen Erscheinungen. Eine 5%ige Lösung wirkte schon nach 3 Stunden so heftig, dass die Zehen abstarben. Nach einer einstündigen Einwirkung entstand eine heftige 4—5 Tage lang anhaltende Entzündung.

In der anderen Serie unterband er das Ohr des Kaninchens, wodurch dies anaemisch wurde. Dann injicierte er mit steriler Pravaz'scher Spritze 0·005—0·02 *g* Atrop. sulf. In das andere Ohr ebensoviel Kochsalzlösung. Nach der Injection nahm er die Ligatur zu verschiedener Zeit herunter (2—4 Stunden). Dabei zeigten beide Ohren Hyperaemie. Das linke Ohr (mit Kochsalz injiciert) zeigte am folgenden Tag bereits normale Verhältnisse, das rechte blieb aber einige Tage hindurch geschwollen und blutreich. Diesen Erfolg konnte er auch dann erzielen, wenn er Quantitäten, die in umgekehrten Verhältnissen zur Grösse des Kaninchens standen, einspritzte. Dieser Grad der entstandenen Entzündung war immer der injicierten Quantität entsprechend. Schliesslich injicierte er auch ohne früher zu unterbinden 0·02 *g* Atropin, wobei sich ebenfalls Blutreichthum und Schwellung einstellten, die Entzündung aber ausblieb.

Auf Grund dieser exacten Versuche schreibt Glorieux dem Atropin eine gefässlähmende und sogar eine locale entzündungerregende Wirkung zu.

Wegner untersuchte ebenfalls die locale Wirkung des Atropins, wenn auch nicht wegen seiner Beziehung zum Atropinkatarrh und sagt als Resultat seiner Untersuchung: „. . . . Das Atropin muss im allgemeinen einen, die Gefässmusculatur lähmenden Einfluss haben." (Arch. f. Ophthalm. XII. 2.) Diese Behauptung unterstützte er auch durch ähnliche Versuche am Kaninchenohr, wobei er dasselbe wahrnehmen konnte, wie später Glorieux.

Bezold und Blocbaum (nach Surminsky citiert) führten ausgedehnte Versuche mit Atropin aus; unter ihren Resultalten ist interessant, dass dieses Alkaloid auf die glatten Muskelfasern einen lähmenden Einfluss ausübt, so dass sie unter der Einwirkung desselben ihre Contractilität verlieren.

Surminsky (Ueber die Wirkung des Nicotin und Atropin. Erlangen

1877) behauptet, dass die gefässerweiternde locale Wirkung des Atropin die Folge seiner reizenden Wirkung auf die sensiblen Nerven wäre. Doch steht dies im Widerspruch mit der allgemeinen Auffassung, die dem Atropin eine kleine anästhesierende Eigenschaft auf Grund langer klinischer Erfahrungen zuschreibt.

Die hier nur kurz erwähnten Untersuchungen wurden mit Ausnahme jener von Glorieux, hauptsächlich vom pharmakologischen Standpunkte aus ausgeführt. Nur Glorieux untersuchte zugleich die Beziehung des Atropins zur Entzündung. Seine Versuche waren aber immer zur Untersuchung der Atropinwirkung während kürzerer Zeit eingerichtet. Es schien mir darum nothwendig, Versuche anzustellen, die die Atropineinwirkung längere Zeit hindurch, also den prolongierten Gebrauch desselben zu beobachten, ermöglichen. Zwar unternahm schon Mark solche Versuche, da er aber über sie nur kurz berichtet, erschien es mir zweckmässig, sie mit gewissen Abänderungen zu wiederholen. Wegen Mangel an Raum werde auch ich meine Experimente nicht detailiert anführen, sondern nur kurz über ihren Erfolg berichten. Da ich schon im Vorhergehenden auf einige Versuche zu sprechen kam, werde ich auf diese, um Wiederholungen vorzubeugen, nur kurz reflectieren.

Ich machte drei Versuchsserien: 1. instillisierte ich in Kaninchen-Augen gewöhnliche, auch auf der Budapester Augenklinik gebräuchliche, nicht sterilisierte 1% Lösung von Atrop. borac. Wochen, ja Monate hindurch dreimal täglich; 2. instillierte ich ebenfalls in Kaninchen-Augen während gleich langer Zeit mit penibler Sorgfalt sterilisierte 1% Lösung mittelst sterilisierter Instrumente; 3. gab ich in den Conjunctivalsack der Kaninchen reine Atropinkrystalle und concentrierte Lösungen derselben (circa aa partes mit destilliertem Wasser).

Bei den zwei ersten Versuchen machte ich beständig Controlversuche, indem ich in das andere Auge ebenso oft destilliertes Wasser träufelte, bei dem 3. Versuch bestand die Controle in Application von Krystallen des Saccharum lactis.

Das Resultat der zwei ersten Versuche ergab, dass Veränderungen auf der Bindehaut kaum zu bemerken waren, ich könnte darum behaupten, dass das Atropin auf die gesunde Bindehaut gar keinen Einfluss auszuüben vermag. Zeitweilig konnte ich zwar eine vorübergehende Erweiterung der Gefässe, eine kleine Hyperaemie beobachten, die aber einestheils baldigst verschwand, anderntheils trat sie auch auf dem mit destilliertem Wasser behandelten Auge auf, so dass man diese Wirkung der mechanischen Irritation zuschreiben muss.

Was die Wirkung des concentrierten Atropins anbelangt, so zeigte sich folgendes: Atropin in Substanz verursachte auf einem früher niemals mit Atropin behandelten Auge nicht einmal nach 10 Tagen (bei täglicher

Wiederholung) eine auffällige Veränderung. Wenn ich aber die Atropinkrystalle auf ein Auge, in welches früher längere Zeit hindurch 1% Lösung instilliert wurde, applicierte, oder den Versuch über 10—12 Tage fortsetzte, so traten constant folgende Erscheinungen auf: Einige Minuten nach der Application erweiterten sich sämmtliche Gefässe der Bindehaut ad maximum, das Thier presste die Augenlider stark zusammen und es stellte sich hochgradige Lichtscheu ein. Diese grosse Hyperaemie hielt 20—30 Minuten an, dann verschwand sie allmählich. Einige Stunden später zeigte die Bindehaut schon ein normales Bild. Als ich diesen Versuch einige Tage hindurch fortsetzte, stellte sich die Wirkung immer pünktlich ein, sogar mit einer von Tag zu Tag sich steigernden Vehemenz, aber immer derartig, dass die entstandene Hyperaemie 1—2 Stunden hindurch knapp nach der Application ihren Höhepunkt erreichte und dann allmählich abnahm. Doch gewann die so behandelte Bindehaut ihre blasse Rosenfarbe nicht wieder. Je häufiger ich den Versuch wiederholte, umso heftiger wurde die Wirkung und es gelang mir die Dauer und Intensität der maximalen Hyperaemie so zu steigern, dass die entstandene schleimige Secretion und der starke Thränenfluss bis zum anderen Tag anhielten. In diesem Sinne könnte ich die Behauptung Marks, dass es ihm gelungen ist, durch Atropin purum bei Kaninchen Conjunctivitis zu erzeugen, auch für meine Versuche bestätigen, doch möchte ich den oben beschriebenen Zustand nicht eine eigentliche Conjunctivitis nennen, da sämmtliche Erscheinungen sehr bald (in einigen Stunden) nachlassen, wenn mann die Application des Atropins aussetzt. Im übrigen erreichte diese Wirkung ihren Höhepunkt, als ich die Atropinkrystalle in einem früher künstlich verletzten Conjunctivalsack brachte. Da entstand eine mehrere Tage anhaltende Entzündung, die eine trübe, eitrige Secretion erzeugte.

Es unterliegt wohl keinem Zweifel, dass alldies nicht die Folge des mechanischen Insultes oder einer Infection ist, sondern einzig und allein die der Atropinwirkung, und zwar einer, durch hohe Concentration gesteigerten Wirkung.

Wenn ich das Atropin in concentrierter Lösung anwendete, konnte ich dieselben Erscheinungen beobachten, mit dem Unterschiede, dass sich die Wirkung noch früher und schneller zeigte, was wahrscheinlich den günstigeren Diffusionsverhältnissen zuzuschreiben ist.

Was darf und muss man aus diesen Versuchen schliessen?

1. Dass die 1%ige Lösung auf der Conjunctiva nicht einmal nach längerer Zeit Entzündung hervorzurufen im Stande ist. (Diese Versuche entsprechen daher jenen klinischen Fällen, wo sich auch nach prolongiertem Atropingebrauch keine Erkrankung zeigt.) Wir dürfen also be-

haupten, dass in diesen Fällen darum keine Entzündung auftritt, weil *a*) die Bindehaut gesund, *b*) die Lösung nur 1%ig ist.

2. Dass concentrierteres Atropin wann immer eine der Entzündung nahestehende Hyperaemie hervorzurufen vermag, wenn wir es auf eine Bindehaut bringen, die schon seit längerer Zeit Schädlichkeiten und Reizen ausgesetzt war, wenn auch das Atropin selbst in Form seiner wiederholten Anwendung diesen Reiz abgab.

3. Dass die genannten Veränderungen der Bindehaut einzig und allein durch die pharmakodynamische Wirkung des Atropins entstehen und mit der Quantität und Qualität des eingedrungenen Mittels sowie mit der Zeitdauer der Einwirkung im geraden Verhältnisse stehen.

Die Ursache der Krankheit ist also das Atropin, und es wäre auch im Stande, bei jedermann diese Wirkung hervorzubringen. Dies beweisen ja die Thierversuche, bei welchen es ja durch entsprechende Anwendung nach Belieben immer gelingt, die Krankheit hervorzurufen. Warum entsteht trotzdem die Krankheit in der Mehrzahl der Fälle nicht? Weil die anderen dazu nöthigen Factoren fehlen, die bei der Entwickelung der Krankheit mitwirken. So z. B. wenden wir das Atropin bei Kranken nie so concentriert, sondern nur in 0·5—1%iger Lösung an. Aber auch in dieser Concentration kann es seine Wirkung entfalten, wenn ihm die Möglichkeit geboten ist, zu den Gefässen und Nerven vorzudringen. Dies zeigen jene Thierversuche, wo eine schwache Atropinlösung subcutan angewendet wurde (Glorieux, Surminsky etc.). Diesen Thierversuchen entsprechen folglich jene Erkrankungen, die nach Verletzungen und nach Operationen auftreten. Und dass nicht nach jeder mit Atropin behandelten Verletzung und Operation diese therapeutische Complication auftritt, hat seinen Grund einfach in der unerschöpflichen Verschiedenheit der Verletzungen und Behandlungen, mit einem Wort, in der Individualität jedes einzelnen Falles.

So bleiben nur noch jene klinischen Fälle übrig, wo die Entzündung ohne Verletzung auftritt. Die reine Analogie dieser Erkrankungen konnte bei Thieren nicht hervorgerufen werden, denn auch nach mehrmonatlicher Instillation trat an den gesunden Bindehäuten der Kaninchen keine Entzündung auf. Wenn wir jedoch in Betracht ziehen, dass auf so lange behandelten Bindehäuten schon die ersten Atropinkrystalle die oben beschriebene Wirkung erzielten, bei anderen erst am 11.—12. Tage, so müssen wir diese Erfahrung dem Umstande zuschreiben, dass die lang anhaltende Atropinisierung die Widerstandsfähigkeit der Bindehaut veränderte und sie zu Entzündungen disponierte. Was bei den Thieren die lange Atropinisierung bewirkt, dasselbe bewirkt bei den Kranken stets die chronische Krankheit, welche die Atropininstillation indiciert. Durch die lange Dauer der Krankheit erschlaffen die Gewebe und nach einer bestimmten, jedoch

fallweise sehr verschiedenen Zeit, bekommt das Atropin gegenüber der Widerstandsfähigkeit der Gewebe Uebergewicht und es entsteht die Atropinconjunctivitis.

Auf dieser Grundlage kann man die Ursache jeder Atropinerkrankung interpretieren; und da die gegen diese pharmakodynamische Theorie dargebrachten Argumente (Boitto etc.) nicht geeignet sind, die von Glorieux aufgestellten Lehren zu stürzen, so müssen und können wir auch mit Recht an ihnen festhalten, umsomehr, als sie nicht nur mit den klinischen Erscheinungen im Einklang stehen, sondern sich auch durch Thierversuche bestätigen lassen.

Beiträge zur Entstehung des grauen Altersstares.[1])

Von *Dr. Hugo Schwitzer.*

Bei Beurtheilung der Entstehungsweisen der Stare müssen wir in Betracht ziehen, dass es zweierlei Arten von Katarakten gibt, u. zw.:

1. Primäre Katarakte, bei denen wir weder im Körper im allgemeinen noch local im Auge solche Veränderungen antreffen, welche uns hinsichtlich der Aetiologie einen Fingerzeig geben würden, und

2. secundäre Katarakte, welche die Folgen eines körperlichen Leidens oder einer Affection des Auges sind.

Bei den secundären Katarakten wird die Trübung der Linse durch Ernährungsstörungen verursacht, wie solche bei Allgemeinerkrankungen — Diabetes, Rhachitis, Nephritis — ferner bei localen Affectionen des Auges — Hornhauteiterungen, Iritis, Cyclitis, Myopie, Netzhautablösung, Glaucom, Cysticercus und Tumoren — nachzuweisen sind.

Secundäre Katarakte sind ferner jene, welche aufzutreten pflegen, wenn gewisse Gifte (z. B. Naphtalin) in den Organismus gelangen, desgleichen jene Stare, die bei Krankheiten, welche mit Convulsionen einhergehen — bei Kindern infolge von Ecclampsie, bei Erwachsenen im Anschluss an Hysterie, Tetanus und Epilepsie — entstehen.

Secundäre Katarakte sehen wir ferner nach Einwirkung von directen und indirecten Traumen entstehen.

Unter den secundären Katarakten sei noch jene Starform angeführt, welche man bei Leuten beobachtet, die bei grossen Feuern (besonders in Glashütten) arbeiten.

Das Prototyp der primären Katarakte ist der Altersstar. Man kann durchaus nicht behaupten, dass das Leiden durch vorzeitigen Marasmus verursacht wird. Der Altersstar ist nicht die senile Involution der Linse — die ja ein physiologisches Attribut des Greisenalters ist — sondern ein pathologischer Zustand, dessen Entstehungsursache im Auge selbst liegt.

Was nun jene specielle pathologische Ursache betrifft, welche das Auftreten der senilen Katarakte veranlasst, so stellen die Autoren ver-

[1]) Auszug aus der Arbeit: A szürke hályog keletkezéséről. Orvosi Hetilap. Szemészet. 1898. 3. 4.

schiedene Theorien auf, ohne dass jedoch auch nur eine einzige zu befriedigen vermöchte.

So sucht Becker das Wesen des Altersstares in Störungen, die bei Bildung des Linsenkernes auftreten, während Wilhelm Schön die fortwährende Accommodation in aetiologischen Zusammenhang mit dem senilen Katarakte bringt und Michel in einem sehr bedeutenden Percentsatz der Kataraktösen, Endarteritis in der Wandung der Carotis communis fand.

Wichtige Beiträge zur Erklärung der Entstehung der senilen Katarakte liefert das im Jahre 1857 erschienene Buch: „Die Augenkrankheiten der grossen Ebenen Ungarns" von Dr. Friedrich Grósz, welcher den Sonnenstrahlen eine wichtige Rolle bei der Entstehung des Altersstares zuschreibt und Behauptungen, die er vor ungefähr fünfzig Jahren auf Grund persönlicher Erfahrungen und Beobachtungen aufstellte, werden auch durch neuere Untersuchungen bestätigt.

Widmark und Ogneff haben auf Grund möglichst exacter Versuche in einer jeden Zweifel ausschliessenden Weise dargelegt, dass die Sonnenstrahlen, und zwar deren hypervioletter Antheil, bei längerer Dauer der Einwirkung auf die Linse imstande sind, ein Katarakt hervorzurufen.

Dies gab uns den Schlüssel zur Erklärung der Thatsache an die Hand, dass sich der senile Katarakt im Sommer rascher und zwar hauptsächlich bei Feldarbeitern entwickelt.

Die Statistik über 3764 Fälle seniler Katarakte, die in den Jahren 1875 bis 1896 an der Budapester Universitäts-Augenklinik zur Aufnahme und Behandlung gelangten, beweist folgendes:

1. Was das Alter betrifft, so sehen wir, dass der Altersstar bei uns am häufigsten zwischen dem 61.—65. Lebensjahr auftritt (18·1%). Darnach kommt ein Lebensalter von 66—70 Jahren (17%), hierauf das 56.—60. J, (6·9%), dann das 51.—55. (13%) und zum Schlusse das 71.—75. Lebensjahr (8·6%). (Die Vertheilung der Bevölkerung nach dem Alter gestaltet sich in Ungarn folgendermaassen: 50—59: 7.82%; 60—69: 4·69%: 70 bis 79: 1·88%.)

2. Bezüglich des Geschlechtes finden wir, dass Männer häufiger an senilem Katarakt erkranken als Frauen. Das Verhältnis beträgt 2 : 1·3.

3. In der Rubrik der Beschäftigung fällt auf, dass die Feldarbeiter [und auch hier wieder mehr Männer als Frauen (Verhältnis: 1·2 : 0·7)] mehr als ein Drittel des Krankenmateriales ausmachen (38·4%).

Nach den Feldarbeitern liefern die Taglöhner und Taglöhnerinnen die grösste Häufigkeitsziffer (19·8%). Hierauf folgen die Gewerbetreibenden und Fabriksarbeiter (15·8%), dann die Diener und Dienstboten (4·6%), Kaufleute (3·4%), Beamte (3·6%) und zum Schlusse Lehrer und Grundbesitzer mit je 1·6%.

4. Bezüglich der Häufigkeit des Auftretens der Katarakte an dem

einen oder anderen Auge zeigen die Angaben, dass das rechte Auge in 4·3%, das linke in 4·7%, beide Augen in 91% der Fälle befallen wurden, woraus hervorgeht, dass die Krankheit in der überwiegenden Mehrzahl der Fälle an beiden Augen auftritt.

5. In den Fällen wo die Kataraktbildung beide Augen betraf, lässt sich statistisch erheben, dass sie am rechten Auge früher als am linken zu beginnen pflegt. Der Procentsatz beträgt im ersteren Falle 49·7 im letzteren 39·4. An beiden Augen zugleich trat der Katarakt in 10·2% der Fälle auf.

6. Hinsichtlich der Frage, in welchem Theile der Linse, ob im Aequator oder im Centrum der senile Katarakt beginnt, ergeben die statistischen Daten, dass beiderlei Erscheinungsformen ungefähr in gleicher Zahl vertreten sind, dass jedoch die in der Aequatorialgegend beginnenden Katarakte zumeist (26·9%) innen unten und weit seltener (7·6%) am äusseren Rande des Aequators ihren Ausgangspunkt nehmen.

7. Die Frage, nach welcher Zeit die Linsentrübung am zweiten Auge, der Katarakt an dem einen Auge folgt, beantwortet die Statistik dahin, dass dieselbe

in	24·7%	der	Fälle	nach	einem	Jahre
„	16·4%	„	„	„	zwei	„
„	10 %	„	„	„	einem halben	„
„	8·7%	„	„	„	anderthalb	„
„	7·5%	„	„	„	drei	„
„	7·2%	„	„	„	vier	„
„	6 %	„	„	„	zwei und einhalb	„
„	4 %	„	„	„	fünf	„

zu beginnen pflegt.

Auf die Frage, wann sich vom Beginne der Linsentrübung an gerechnet vollkommene Erblindung des betreffenden Auges einstellt, gibt die Statistik dahin Aufschluss, dass dies

in	26·4%	der	Fälle	nach	einem	Jahre
„	14 %	„	„	„	anderthalb	„
„	12·8%	„	„	„	zwei	„
„	10 %	„	„	„	einem halben	„
„	8 %	„	„	„	drei	„
„	6 %	„	„	„	zweieinhalb	„
„	3·8%	„	„	„	über drei	„
„	7·6%	„	„	„	sechs bis zwölf	„

der Fall ist.

8. Was den Zusammenhang der senilen Katarakte mit den geographischen Verhältnissen anbelangt, so müssen wir in Betracht ziehen,

dass die weiter entfernt liegenden Comitate (natürlich ist grösstentheils von Kranken der ärmeren Volksclasse die Rede) mit einer kleineren Patientenzahl vertreten sind. Nichtsdestoweniger kann man sagen, dass besonders die in der Ebene wohnende ungarische Race das grösste Contingent stellt.

Alle diese Daten zusammengenommen, speciell aber die Thatsache, dass der senile Katarakt hauptsächlich bei Feldarbeitern vorkommt, ferner besonders am rechten Auge innen unten zu beginnen pflegt, und zwar namentlich bei solchen, die in der Ebene wohnen, liefern den Beweis, dass die Sonnenstrahlen und zwar wie Widmarks Versuche zeigten, die hypervioletten Strahlen eine wesentliche Rolle in der Aetiologie der Katarakta senilis spielen.

Die Keratitis neuroparalytica.[1]

Von *Dr. Emil von Grósz*, Privatdocenten und Adjuncten an der Universitäts-Augenklinik in Budapest.

Seitdem Magendie die zuerst von Fodera im Jahre 1822 gemachte Durchschneidung des Trigeminus an Thieren planmässig übte, bildete die auf diese Art entstandene Keratitis den Gegenstand eifrigen Studiums. Während dieser Zeit, die fast ein ganzes Jahrhundert umfasst — und zwar ein Jahrhundert, das mit Rücksicht auf die Anwendung der naturwissenschaftlichen Methoden doppelt zu rechnen ist — hat sich eine Unmenge von Versuchen und Beobachtungen angehäuft, ohne dass es gelungen wäre, die Frage endgiltig zu lösen. Eine Uebereinstimmung ist nur insoferne zu finden, als die Unabgeschlossenheit der Sache allgemein anerkannt wird.

Da sich nun neuerlich den Thierversuchen Beobachtungen angeschlossen haben, die wohl mit Versuchen am Menschen gleichwertig sind, so namentlich die Exstirpation des Ganglion Gasseri, ferner die Neurectomia opticociliaris, so ist es an der Zeit, die Frage wieder zum Gegenstande unseres Studiums zu machen und wir wollen dabei mit Berücksichtigung der älteren und neueren Angaben, wie auch mit Benützung unserer eigenen Beobachtungen und Untersuchungen dieselbe zu lösen versuchen. Meine Ueberzeugung geht dahin, dass die Frage bisher darum nicht geklärt werden konnte, weil man — wie dies in unserer Wissenschaft so häufig geschieht — nicht zusammengehörige Thatsachen aneinander reihte und für dieselben eine einheitliche Erklärung suchte.

Jene Keratitis nämlich, welche beim Kaninchen nach der Trigeminusdurchschneidung entsteht, ferner jene, welche beim Menschen entsteht, wenn der erste oder sämmtliche Aeste des Trigeminus infolge Verletzung oder Erkrankung gelähmt sind, wurden mit den Veränderungen, die an der Hornhaut abgemagerter, schlecht genährter Individuen nach dem Ueberstehen schwerer Krankheiten auftreten und die nur eine Folge der auf die Hornhaut beschränkten Anaesthesie sind, für identisch gehalten.

Auf diese Art wurde die Meinungsverschiedenheit, die bezüglich der

[1] A keratitis neuroparalytica. Orvosi Hetilap. Szemészet. 1899. 3.

Entstehungsart, wie die Keratitis beim Kaninchen seit fast einem Jahrhundert besteht und die zu einer heftigen Polemik Anlass gab, auch auf die Keratitis neuroparalytica des Menschen übertragen.

Zur Klärung der Frage betrachte ich es daher als meine erste Aufgabe, die Krankeitsformen nach ihrer Zusammengehörigkeit zu gruppieren, denn ich huldige der Ansicht Buckles, des grossen englischen Philosophen: Verwicklungen zu vereinfachen ist in allen Zweigen der Wissenschaft der erste wesentliche Erfolg.

Zu diesem Zwecke will ich zuerst den gegenwärtigen Stand der Frage der durch Thierversuche erzeugten Keratitis neuroparalytica skizzieren, danach werde ich die infolge von Lähmungen, Verletzungen oder Resection des Trigeminus entstandene Keratitis abhandeln, und zum Schlusse werde ich auseinandersetzen, dass von diesen Formen die Keratitis neuroparlytica vera zu trennen sei und deren Aetiologie zu erforschen suchen.

I.

Die Keratitis der Thiere nach der Trigeminusdurchschneidung.

Magendie[1]) ist es nach seinem bekannten Verfahren gelungen, den Trigeminus so zu durchschneiden, dass die Thiere am Leben blieben und die Veränderungen am Auge beobachtet werden konnten. Er schrieb die Alterationen an der Hornhaut dem Umstande zu, dass der Trigeminus, welcher auf die Ernährung dieses Gewebes Einfluss übe, in seiner Leitung unterbrochen wurde.

Claude Bernard[2]) wiederholte Magendies Versuche und kam auch zur Ueberzeugung, dass die Hornhautaffection eine unmittelbare Folge der Trigeminusdurchschneidung sei, obschon auch er an die Berührung der Hornhaut mit der Luft dachte; da jedoch das Auge nach der Facialisdurchschneidung in den Fällen Magendies ebenso wie in seinen eigenen intact blieb, liess er diese Annahme bald wieder fallen. Das Resultat der beiden grossen Experimentatoren stimmte auch darin überein, dass die Ernährungsstörungen ausblieben, wenn der Nerv ober dem Ganglion Gasseri durchschnitten ward, woraus Claude Bernard den Schluss zog, das trophische Centrum befinde sich nach Analogie der Intervertebralganglien im Ganglion Gasseri; er erwähnt auch eines Kranken (den er in der Salpetrière beobachtete), dessen Trigeminuslähmung von schweren trophischen Störungen begleitet war und bei dem die Autopsie die Compression und Zerstörung des Ganglion durch eine Geschwulst feststellte. Weiters fiel auf, dass die trophischen Veränderungen

[1]) Journal de physiol. exper. et path. T. IV. 178. 1824.

[2]) Leçons sur la physiologie et la pathologie du système nerveux. Paris, 1858, II. 48.

an geschwächten Thieren viel früher auftraten als an kräftigen, dass ferner die Exstirpation des Halsganglion des N. sympathicus ihre Entstehung behindert. Sehr bemerkenswert ist seine Erfahrung, wonach bei Vergiftungen die Hornhaut und Bindehaut ihre Sensibilität nicht zu gleicher Zeit verlieren; so ist in Fällen von Strychninvergiftung die Hornhaut schon anaesthetisch, während die Bindehaut es noch nicht ist. Auch für das Gegentheil weiss er Beispiele. Er gedenkt eines von ihm beobachteten Falles, wo die Hornhaut bei totaler Trigeminuslähmung empfindlich und intact blieb; diesen Fall hat im Jahre 1843 Demeaux beschrieben.[1]) Hieher gehört auch Claude Bernards Versuch, die Hornhaut durch Exstirpation des Ganglion ciliare unempfindlich zu machen.

Wir werden auf diese Versuche und Beobachtungen des grossen Physiologen noch zurückkehren und sehen, dass dieselben eine ausnehmend reiche Ausbeute wissenschaftlicher Folgerungen gestatten. Wenn je, so gilt in erster Reihe in Bezug auf Claude Bernard der Satz, dass die Entdeckungen des Genies bleibend sind; sie sind für alle Zeitalter und für immer, nie jung, nie alt, tragen den Samen ihres eigenen Lebens in sich (Buckle).

Den trophischen Einfluss des Trigeminus hat auch v. Graefe[2]) anerkannt, doch fiel seiner scharfen Beobachtung die Rolle der Vertrocknung der Cornea schon damals auf. Da jedoch das Experiment der Facialisdurchschneidung nicht das erwartete Resultat ergab, so betrachtete er die Vertrocknung bloss als einen wichtigen Factor, doch nicht als ausschliessliche Ursache. Doch betonte er schon, dass das trophische Centrum nicht im Ganglion Gasseri liegen könne, da auch Affectionen von centraleren Theilen des Trigeminus nicht selten fürs Auge verhängnisvoll wurden.

Snellen[3]) zog im Jahre 1857 den trophischen Einfluss der Nerven in Zweifel und ihm gelang es in der That, die Hornhaut nach der Trigeminusdurchschneidung bloss dadurch intact zu erhalten, dass er über die anaesthetische Gesichtshälfte, bezw. über dem Auge das sensible Ohr annähte, wodurch er es vor Verletzungen bewahrte. Den traumatischen Einfluss erwies er dadurch, dass er die im Gefolge einer totalen Trigeminuslähmung entstandene Keratitis durch Beschützung des Auges mittelst einer Muschel mit engem Loche zur Heilung brachte.

---

[1]) Gazette des hôpit. 1867. Nr. 54. Citiert nach Saemisch: Krankheiten der Cornea. Handbuch der ges. Augenheilk. IV. 285.

[2]) Neuroparalytische Hornhautaffection. Archiv für Ophthalmol. I. 1. 306 — Zur neuroparalytischen Ophthalmie. Archiv f. Ophth. III. 2. 426 — Syphilitischer Tumor an der Basis cranii. Arch. für Ophth. VII. 2. 29.

[3]) Holländische Beiträge für Natur- und Heilkunde: Utrecht I. 206. 1857. Die neuroparalytische Augenentzündung von Dr. Snellen. Klin. Monatsbl. für Augenheilkunde II. 242. 1864.

Schiff[1]) betrachtet die Entzündung als eine Folge der neuroparalytischen Gefässerweiterung, indem diese die Entstehung der Traumen veranlasst.

Die Versuche von Büttner und Meissner[2]) gaben der trophischen Theorie eine neue Grundlage, indem sich in einzelnen Fällen trotz der Anaesthesie der Hornhaut keine Keratitis entwickelte, wo sich denn bei der Autopsie herausstellte, dass die medialen Trigeminusfasern bei der Durchschneidung verschont geblieben waren. Meissner machte sogar die Erfahrung, dass die Veränderungen auch bei erhaltener Sensibilität der Cornea auftreten, wenn eben diese Fasern durchschnitten werden.

Derselben Auffassung bezüglich der trophischen Nerven huldigte auch Samuel,[3]) indem er das trophische Centrum der Hornhaut in das Ganglion Gasseri verlegte, dessen Zerstörung eine verringerte Widerstandskraft der Hornhaut zur Folge hat.

Sinitzin[4]) kommt auf Grund seiner in 1871 veröffentlichten Kaninchenversuche zu der Ueberzeugung, dass, wenn das obere Halsganglion exstirpiert wird, die Hornhaut an der operierten Seite gegen äussere Reize widerstandsfähiger ist und die Trigeminusdurchschneidung keine Keratitis neuroparalytica zur Folge hat; der schon begonnene Process kommt sogar zum Stillstande.

Von einem neuen Gesichtspunkte behandelt die Frage Eberth,[5]) der die Trigeminuskeratitis auf zwei schädigende Momente zurückführt, nämlich auf die Vertrocknung der Hornhaut und die Einwanderung von Bacterien, welche eben durch ersteren Umstand erleichtert wird. Dass die Veränderung bei verschiedenen Thieren in verschiedener Form auftritt, hat darin seinen Grund, dass die Vertrocknung durch die Lage des Auges, die Weite der Lidspalte und auch noch durch andere äussere Umstände beeinflusst wird.

Dieser Auffassung schloss sich auch Koloman Balogh[6]) an, der sich davon überzeugt hatte, dass nach Durchschneidung des Ganglion Gasseri die Eiterung der Hornhaut auch dann erfolgt, wenn das Ganglion

---

[1]) Lehrbuch der Physiologie des Menschen. Lahr. I. 387. 1858—59. Moriz Schiffs gesammelte Beiträge zur Physiologie. I.—III. Lausanne 1894—1896.

[2]) Ueber die nach Durschneidung des Trigeminus am Auge des Kaninchens eintretende Ernährungsstörung. Zeitschrift für ration. Medicin. XXIX. 96. 1867.

[3]) Die trophischen Nerven. 1860.

[4]) Zur Frage über den Einfluss des Nervus sympathicus auf das Gesichtsorgan. Centralblatt für die medicin. Wissenschaft. IX. 161. 1871.

[5]) Die Keratitis nach Trigeminusdurchschneidung. Centralblatt für die medicin. Wissenschaften. XI. 502. 1873.

[6]) Das Ganglion Gasseri und Augenentzündung. Orvosi Hetilap. XX. 1. 1876. Sphärobacterien in der entzündeten Hornhaut. Centralblatt für die medicin. Wissenschaften. XIV. 99. 1876.

des Nervus sympathicus mitexstirpiert wird, doch kann dieselbe durch eine gut ausgeführte Naht der Lidspalte verhütet und auch dann noch hintangehalten werden, wenn die Entzündung bereits eingesetzt hat. Von Wichtigkeit ist seine Versuchsreihe, mit der er bewies, dass nach Facialisexstirpation das Auge keine Entzündung zeigte; hatte er jedoch auch die zum Blinzeln dienende Membran hinausgenäht, so entstand eine der Trigeminuskeratitis ähnliche Eiterung, was schon darauf hinweist, dass die Facialislähmung beim Kaninchen dem Auge noch nicht allen Schutz benimmt.

Dagegen beruft er sich auf Etele Szilágyis[1]) Fälle, wo der Mangel der Augenlider Keratitis zur Folge hatte. Koloman Balogh war schon damals der Meinung, dass „die nach Durchschneidung des Ganglion Gasseri am Auge entstehende Entzündung keinen besonderen Process darstellt, welcher bloss nach Nervenlähmung entsteht, sondern dass dieselbe Affection in allen den Fällen auftritt, in welchen das Auge aus welchem Grunde immer in einen derartigen wehrlosen Zustand geräth, dass die traumatischen Einflüsse auf dasselbe frei einwirken." Er kommt daher zu dem Schlusse, dass die Durchschneidung des Ganglion Gosseri die Augenentzündung dadurch herbeiführt, dass dieselbe zur Verletzung des Hornhautepithels führt, was sodann zur Einwanderung der Mikroorganismen Anlass gibt.

Senftleben[2]) machte die Frage auf Cohnheims Veranlassung zum Gegenstande eingehenden Studiums und in seiner 1875 erschienenen Arbeit kommt er zu folgenden Resultaten: 1. Die nach Trigeminusdurchschneidung entstehende Keratitis ist unabhängig von den throphischen Nerven, deren es im Trigeminus wahrscheinlich überhaupt keine gibt; 2. die an der Hornhaut entstehende primäre Veränderung ist eine Nekrose, veranlasst durch Verletzungen, denen das Auge infolge seiner geschwundenen Sensibilität ausgesetzt ist; diese Nekrose führt eine Entzündung herbei, welche von der Hornhaut ausgeht; 3. die Exstirpation des Halsganglion des Sympathicus ist auf die Augenaffection von keinem Einflusse. Senftleben hält diese Auffassung auch in seiner späteren Arbeit aufrecht und leugnet auch den Einfluss der Vertrocknung.

Feuer[3]) hingegen legt gerade auf diese Vertrocknung das Haupt-

[1]) Plastische Lidoperationen nach Exstirpation von Carcinom. epithel. Orvosi Hetilap. 1874.

[2]) Ueber die Ursachen und das Wesen der nach Durchschneidung des Trigeminus auftretenden Hornhautaffectionen. Archiv für path. Anatomie und Physiologie und für klin. Medicin. Bd. 65. 69. 1875. — Nachträgliche Bemerkungen zur sogenannten Trigeminuskeratitis. Archiv für path. Anat. und Phys. und für klin. Medicin. Bd. 72. 278. 1878.

[3]) Sitzungsbericht der k. k. Akademie der Wissenschaften. Wien. III. Juli 1876. Keratitis neuroparalytica. Orvosi Hetilap. Szemészet 1877, I.

gewicht, indem er auf Grund seiner an Kaninchen angestellten Versuche zu folgenden Ergebnissen kommt: 1. die Durchschneidung des Trigeminus stört die Ernährung des Auges nicht; 2. die Ursache der Entzündung ist die durch Aufhören des Lidschlages veranlasste Vertrocknung; 3. der Process wird auch durch eine Abnahme der Thränensecretion befördert und kommt auch bei erhaltener Sensibilität zustande, wenn die Augenlider abgeschnitten oder durch Nähte fixirt worden; 4. die über dem Auge angebrachte Drahtdecke und ähnliche Apparate verhüten die Keratitis dadurch, dass mit Hilfe desselben die Lider doch ab und zu über die Hornhaut gezogen werden; 5. das Zusammennähen der Augenlider verhütet die Entstehung der Affection; 6. Hiebe führen keinen mit der Keratitis neuroparalytica identischen Process herbei. Feuer bringt auch die im Gefolge der Trigeminuslähmung entstehende Keratitis mit der Verringerung des Lidschlages und mit dem Vertrocknen in Zusammenhang und weist darauf hin, dass die Xerose auch bei Facialislähmung, Morbus Basedowii, Ectropium und in soporösen Zuständen eine bedeutende Rolle spielt.

Auch Andreas Högyes[1]) sah die Vertrocknung als Ursache der Entzündung an; derselbe studierte an dem Auge die nach Durchschneidung und Exstirpation des Facialis auftretenden Veränderungen und bewies bei dieser Gelegenheit, dass die so entstandene Keratitis mit jener, die nach Trigeminusdurchschneidung auftritt, identisch ist. Er beschreibt genau die bei Beginn der Vertrocknung erscheinenden kleinen Grübchen, die auch Feuer schon erwähnt, und stellt fest, dass die Entstehung derselben durch Anblasen befördert, durch Anfeuchten behindert werden kann. Wir werden später sehen, dass Gaule diesen Grübchen eine falsche Deutung gab und daraus falsche Consequenzen zog.

Gudden[2]) veröffentlichte 1889 eine wertvolle Versuchsreihe, auf Grund deren er den trophischen Einfluss verwirft und für das Uebel einen traumatischen Ursprung annimmt. Er wies nach, dass die an neugeborenen Kaninchen ausgeführte Blepharoraphie die nach Trigeminusdurchschneidung gewöhnlich auftretende Keratitis verhütet. Die Durchschneidung des Seh- und der Ciliarnerven führte zu keiner Entzündung, da die Sensibilität der Lider erhalten blieb, und daher für den Schutz genügend gesorgt war. Wenn er die palpebralen Zweige des Trigeminus durchschnitt, gleichzeitig aber auch den Oculomotorius, so wurde die Entzündung durch die Ptose verhütet. Die Exstirpation des Halsganglion des Sympathicus behindert die Entwicklung der Hornhautaffection insoferne, als

[1]) Ueber die Veränderungen des Auges nach Facialisexstirpationen. Archiv für experimentelle Pathologie und Pharmakologie. IX. 258. 1879.

[2]) Ueber die neuroparalytische Entzündung. Bernhard Guddens gesammelte und hinterlassene Abhandlungen. Wiesbaden 1889.

das obere Lid etwas herabsinkt (Lähmung des Müller'schen Muskels) und so einen grösseren Schutz gewährt.

Wenn man die Kaninchen nach der Trigeminusdurchschneidung isolierte, dieselben in gut ausgepolsterten Kisten hielt und das Auge sorgsam reinigte, so entstand keine Keratitis; sobald jedoch diese Vorsichtsmassregeln weniger genau ausgeführt wurden, erschien die Entzündung von Neuem. Dass an der Hornhaut nach Facialisexstirpation keine Veränderung auftritt, ist darin begründet, dass der Retractor bulbi sich sehr stark entwickelt, so dass das Auge dennoch gut geschützt wird. Auf Grund dieser Thatsachen verwirft Gudden die Annahme eines trophischen Einflusses und erklärt sich als Anhänger der traumatischen Theorie, obwohl auch er die Entstehungsart des Herpes zooster als überraschend bezeichnet.

Hippel jun.[1]) äussert sich auch gegen den trophischen Einfluss der Nerven und betrachtet die Vertrocknung als die Ursache der Keratitis. Es schien, als hätten Guddens Versuche die Frage gänzlich erschöpft und eine Zeit lang gab es in der That keinen Widerspruch. Doch erneuerte sich bei Gaule[2]) 1891 jene von Magendie gemachte Erfahrung, dass die Veränderung der Cornea sehr von dem Umstande abhängt, ob der Trigeminus ober oder unter dem Ganglion Gasseri durchschnitten wird. Es treten wohl in beiden Fällen die schweren Symptome der Keratitis supurativa auf, doch entstehen bei intactem Zustande des Ganglion Gasseri nicht jene kleinen feinen Grübchen, die schon nach 15 Minuten sichtbar werden, wenn dasselbe verletzt wird. Diese Grübchen erwiesen sich unter dem Mikroskop als Epithelveränderungen, die in Necrose, kleinzelliger Infiltration und Endothelwucherung der Membrana-Descemeti bestanden. Nach Gaule hätten hier die Nervenfasern die Aufgabe, den Stoffwechsel der Epithelzellen zu vermitteln. Die Nervenfasern werden jedoch durch eine Verletzung ihrer Zellen hart mitgenommen. Es besteht nach Gaule ein grosser Unterschied zwischen einer insensiblen und einer trophisch veränderten Hornhaut. Die erstere leidet nur durch Einwirkung irgend einer abnormen Schädigung und ist gegen eine solche zu schützen, während die letztere sofort eine Veränderung erleidet, da die stetig einwirkenden, wenn auch kleineren Schäden gar nicht vermieden werden können.

Nur wenige theilten Gaules Auffassung, namentlich Scheier,[3])

---

[1]) Zur Aetiologie der Keratitis Neuroparalytica. Leipzig, 1889. Inanguraldissertation.

[2]) Der Einfluss der Trigeminus auf die Hornhaut. Centralblatt für Physiologie. 1891. Nr. 15, 16. Zur Frage über die trophische Function des Trigeminus. Centralblatt für Physiologie. Nr. 13.

[3]) Beitrag zur Kenntnis der Geschmacksinnervation und der neuroparalytischen Augenentzündung. Zeitschrift für Klin. Medicin, 1895.

ferner Long und Egger[1]), doch sprach sich die Mehrheit dagegen aus. Turner[2]) hält auf Grund seiner mit Ferrier gemachten Versuche die Keratitis für die Folge einer Infection, Hanau[3]) hingegen beweist, dass Gaules Grübchen infolge der Vertrocknung entstehen und die Ursache aller Hornhautveränderungen ist nach ihm ausschliesslich in der Einwirkung äusserer Schäden auf die Cornea zu suchen.

Die Richtigkeit der Gaule'schen Auffassung wird ebenso auch von Hagelstamm in Abrede gestellt, der klinische Beobachtungen und anatomische Untersuchungen publiciert. Uebrigens haben wir gesehen, dass bereits Koloman Balogh[4]) und Nathan Feuer die wahre Bedeutung von Gaules Grübchen erkannt haben, und Andreas Högyes dieselben schon sehr genau beschrieben hat.

Angelucci[5]) und Spallita[6]) wiederholen die Versuche von Claude Bernard und Sinitzin und kamen auch zu dem Ergebnis, dass die Exstirpation des Halsganglion des Sympathicus das Entstehen der Keratitis verhütet. Nach Angelucci sind Trigeminus und Sympathicus in Bezug auf Erweiterung und Verengerung der Gefässe Antagonisten, daher die Beschädigung des einen auf die Ernährung des Auges störend einwirkt. Nach dem, was wir aus den Versuchen anderer, besonders aber Koloman Baloghs und Guddens wissen, können wir die Untersuchungsergebnisse der beiden italienischen Forscher als widerlegt betrachten.

Wenn wir nun diese Thierversuche und deren Ergebnisse überblicken, so finden wir, dass die Experimentatoren, aber auch die nichterwähnten, in zwei grosse Lager getheilt werden können; in dem einen befinden sich jene, welche den Nerveneinfluss, sei es durch Ver-

---

[1]) Contribution à l'étude des paralysies du trijumeau chez l'homme. Archives de Physiologie, octobre 1897.

[2]) The results of section of the trigemine nerve with reference to the so called „trophic" influence of the nerve of the cornea. Read in the section of physiology at the annual meeting at the Brit. med. assoc. Brit. med. Journal 1895, 1821.

[3]) Experimentalkritische Untersuchungen über die Ursache der nach Trigeminusdurchschneidung entstehenden Hornhautveränderungen. Zeitschrift für Biologie XXXIV. 146. 1896.

[4]) Lähmung des Trigeminus und Entartung seiner Wurzeln infolge einer Neubildung in der Gegend des Ganglion Gasseri; Beitrag zur Frage nach der trophischen Bedeutung des Trigeminus. Deutsche Zeitschrift für Nervenheilkunde. XIII. 205. 1898.

[5]) Studie sulle influenze fiziologiche del ganglio cervicale superiore del simpatico nell occhio in riquardo all esottalmo, alla curvatura della cornea, alla resistenze ai processi inflammatorii e astenici. Arch. di Ottal. vol I. 71.

[6]) Effetti della Estirpazione del ganglio di Gasser dopo le strappo del ganglio cervicale superiore. Archivia di Ottal. Ann. II. fasc. 1—4. Beide letztere citiert nach Lubarsch und Ostertag: Ergebnisse der spec. patholog. Morphologie und Physiologie der Sinnesorgane. Wiesbaden 1896.

mittlung besonderer trophischer, sei es durch vasomotorische Fasern anerkennen, in dem anderen jene, welche die Hornhautveränderungen aus äusseren Schädlichkeiten erklären und als Gelegenheitsursache entweder die Verletzungen oder die Vertrocknung ansehen. Ich muss nun schon nach Erwägung dieser Angaben zu der Ueberzeugung kommen, dass die nach der experimentellen Trigeminusdurchschneidung entstehende Keratitis suppurativa die Folge einer ectogenen Infection ist, wozu die infolge der geschwundenen Sensibilität entstehenden Epithelabschürfungen und die Vertrocknung reichliche Gelegenheit bieten.

Eberth hatte diese Auffassung zuerst präcis formuliert, auch hatte Koloman Balogh für dieselbe Stellung genommen, deren Details sind auch von zwei unserer einheimischen Forschern: Nathan Feuer und Andreas Högyes ausgearbeitet worden.

II.

Die Keratitis des Menschen nach Lähmung, Verletzung oder Exstirpation des Trigeminus.

Unsere nächste Aufgabe ist nun die Frage zu studieren, wie sich das Auge des Menschen verhält, wenn die Hornhaut desselben ihre Sensibilität infolge einer Krankheit, Verletzung oder Operation verliert. An solchen Fällen ist die Literatur sehr reichhaltig. Rhein[1]) stellte 1880 46 Publicationen tabellarisch zusammen und es scheint, dass die erste wirklich von Landman[2]) herrührt. Seitdem sind nun natürlich noch viel mehr Beobachtungen zu unserer Kenntnis gelangt.[3])

Auch in diesen Arbeiten begegnen wir den Ansichten und Erklärungen, die wir im früheren Capitel überblickt hatten, ich möchte daher in Folgendem nur die Haupttypen skizzieren. Von den Krankheiten, welche eine Trigeminuslähmung herbeiführen können, ist in erster Reihe die Syphilis zu erwähnen. Dieselbe wurde in dieser Beziehung von Alexander[4]), Uthoff[5]) und neuestens von Fromageot[6]) studiert.

In hundert Fällen von Hirnsyphilis fand Uthoff den Trigeminus 14mal afficiert, doch entwickelte sich Keratitis nur in einem Falle. Unter 150 aus der Literatur zusammengestellten Fällen fand er 22 Trigeminus-

[1]) Ueber Keratitis neuroparalytica. Inaugural-Dessertation. Bonn 1880.

[2]) Commentatio pathologico-anatomica exhibens morbum cerebri oculique singularem. Leipzig 1820.

[3]) a) Wecker et Landolt: Traité çomplet d'ophthalmologie II. 156. 1886 b) Panas: Traité des maladies des yeux. I. 254. 1894.

[4]) Syphilis und Auge. 175. Wiesbaden 1889.

[5]) Ueber die bei der Syphilis des Centralnervensystems vorkommenden Augenstörungen. Leipzig 1894.

[6]) De la Kératite neuroparalytique d'origine syphilitique. Thése. Paris 1898.

affectionen und 6mal Keratitis. Fromageot kommt auf die Folgerung, dass in Fällen von Syphilis die Trigeminusanaesthesie am häufigsten durch Meningitis basilaris gummosa verursacht wird.

Solche Fälle kamen auch mir zur Beobachtung.

1. Frau J. Sz.[1]), 28 Jahre alt, meldete sich zuerst am 25. November 1895 an der Budapester Universitäts-Augenklinik. Sie gab damals an, ihr linkes Auge habe sich vor einem halben Jahr geschlossen, an dem rechten hingegen sei das Sehvermögen seit zwei Monaten geschwunden. Die Untersuchung ergab, dass das rechte Auge nicht einmal Lichtsinn hatte, die Sehschärfe des rechten Auges betrug bei freiem Gesichtsfelde und gutem Farbensinne die Hälfte der normalen ($^5/_{20}$). An den Papillen waren Symptome von Neuritis descendens nervi optici, an dem rechten Auge Abducens- und Oculomotoriusparese, an dem linken totale Oculomotoriusparalyse vorhanden. Der rechte Facialis war paretisch.

Auf Grund dieser Befunde musste eine Affection an der Hirnbasis von chronischer Natur und progressivem Charakter angenommen werden. Da an der Patientin auch andere Zeichen von Lues sich vorfanden, stellten wir die Diagnose auf Meningitis basilaris gummosa. (Diese wurde auch durch Alexander v. Korányi bestätigt.) Nach einer energischen Hg.-Inunctionscur besserte sich das Sehen am rechten Auge auf $^5/_{30}$, die grüne Farbe wird nicht erkannt, Gesichtsfeld ist sectorförmig, während das Sehen des linken Auges auf $^5/_{30}$ sank. Die Augenmuskellähmungen blieben unverändert. Im Laufe des Jahres 1896 traten linksseitige Trigeminusparese und rechtseitige Hemiparese auf. Letztere wurde durch eine Quecksilbercur behoben. Am 30. November 1896 nahmen wir Patientin wieder in die Klinik auf, wobei wir ausser der Parese der äusseren motorischen Augennerven auch eine dem I. und II. Trigeminusaste entsprechende totale Anaesthesie fanden, namentlich war die Sensibilität der Cornea total geschwunden. An dem rechten Auge kein Objectsehen, am linken $^5/_{15}$, der Augenhintergrund zeigte das Bild einer Atrophia nervi optici ex neuritide. Nach einer Schmiercur ist die Sensibilität der Haut — wenn auch nicht vollkommen — zurückgekehrt.

Am 16. Februar 1897 meldete sie sich wieder und klagte, sie hätte sich vor 3 Tagen beim Holzfällen das linke Auge verletzt. Die linke Hornhaut war trüb, an dem unteren Theile von Epithel entblösst, an den Lidern Quetschungen. Linke Gesichtshälfte und Hornhaut sind anaesthetisch. An dem rechten Auge ist kein Objectsehen, mit dem linken zählt sie auf 1 *m* Finger.

Nach einer Behandlung von 6 Wochen war das Geschwür der

[1]) Krankengeschichten Nr. 818/1895, 12/1896, 865/1897, 121/1897, 769/1897 der Budapester Kgl. ungarischen Universitäts-Augenklinik.

linken Hornhaut noch nicht vernarbt; später besserte sich ihr Zustand, doch im Juni 1897 entzündete sich das linke Auge von neuem, wogegen sich das Sehen am rechten Auge besserte.

Am 10. November 1897 meldete sie sich wieder mit einer festen Narbe auf der linken Hornhaut, welche die zwei unteren Drittel derselben einnahm; an dem rechten Auge war das Sehen $= {}^{5}/_{60}$; auf Einreibungen besserte sich dasselbe auf ${}^{5}/_{15}$.

4. Mai 1899: Am rechten Auge V. $= {}^{5}/_{70}$, links ${}^{3}/_{70}$. Von dem Gesichtsfelde des rechten Auges blieb bloss das obere innere Viertel erhalten. Beide nn. oculomot. sind paretisch.

2. Frau S. R., 38 Jahre alt, litt vor acht Jahren an heftigen Kopfschmerzen, darauf stellten sich bei ihr Augenmuskellähmungen ein, ihre Augen wurden entzündet und das Sehvermögen abgeschwächt.

Am 7. März 1898 in die Klinik aufgenommen, wurde bei ihr ausser einer beiderseitigen Facialis- und Oculomotoriusparese auch eine Anaesthesie beider Hornhäute gefunden. Die unteren Theile der Hornhäute nahmen Narben ein, mit denen die Iris verwachsen war. Die Affection wurde als eine Destruction luetischen Ursprungs erkannt und die Pat. nach einer Inunctionscur und beiderseitigen Iridektomie gebessert entlassen.

In ansehnlicher Zahl werden auch Geschwülste erwähnt (z. B. Graefe,[1]) Haase,[2]) Long und Egger;[3]) Van Millingen nimmt wieder ein angebornes Fehlen der I. und II. Trigeminusäste an. Desgleichen werden auch von Hippel,[4]) Jany[5]) und Müller[6]) Fälle von spontan entstandener Trigeminuslähmung und consecutiver Keratitis neuroparalytica mitgetheilt.

In diese Gruppe gehört auch der folgende, von mir beobachtete Fall:

3. Der 46-jährige J. B.[7]) wurde am 31. October 1898 in die Klinik aufgenommen. Die Lähmung seiner linken Gesichtshälfte entstand vor 3 Jahren, während sein linkes Auge stark entzündet war; seither ist er an diesem Auge erblindet. Bei der Aufnahme war rechtsseitige Paralyse des Trigeminus, Facialis und Trochlearis nebst Phtisis bulbi anterior zu finden. Die Sehschärfe des rechten Auges betrug die Hälfte des Normalen.

---

[1]) L. c.

[2]) Zu neuroparalytischen Hornhautentzündung. Archiv für Ophth. XXVII. I. 255.

[3]) Contribution à l'étude des paralysies du trijumeau chez l'homme. Archives de Physiologie. XXIX. 905. 1897.

[4]) Ernährungsstörungen der Augen bei Anaesthesie des Trigeminus. Archiv für Ophth. XIII. 1, 49.

[5]) Keratitis neuroparalytica. Centralbl. für Augenheilk. 1881. 193.

[6]) Zwei Fälle von Trigeminuslähmung. Archiv für Psychiatrie und Nervenkrankheiten XIV. 263. 1883.

[7]) Krankengeschichte Nr. Nr. 852. 1898.

Das linke Auge wurde am 1. November 1898 enucleiert, doch meldete er sich am 4. Februar 1899 wieder mit rechtsseitiger Neuritis optica.

Zahlreich sind die Fälle traumatischen Ursprungs, in welchen der Trigeminus entweder unmittelbar oder par contre coup verletzt wird. [Graefe,[1]) Andreas Takáts,[2]) Baudry,[3]) Kuthe,[4]) Fedoroff.][5]) In diese letztere Rubrik gehört folgender, von mir beobachtete Fall:

4. Der 32-jährige K. B.[6]) wurde am 9. März 1897 in die Augenklinik aufgenommen. Vor anderthalb Jahren fiel er auf eine Axt, worauf er an seiner rechten Gesichtshälfte sofort eine Empfindungsstörung bemerkte („als wenn ihm der Wind anwehen würde"); das rechte Auge schloss sich und seit 4 Tagen sieht er auch mit demselben nicht mehr. Bei der Aufnahme fanden wir die rechte Lidspalte geschlossen und das rechte Auge total unbeweglich. Sensibilität der Hornhaut total geschwunden, an den Rändern derselben ein ringförmiges Infiltrat, das stellenweise exulceriert war. Am 26. Februar 1899 schrieb er auf meine Anfrage als Antwort, dass sein Auge sich geöffnet habe und sich wieder gut bewegt, es sei zur Ruhe gekommen. Doch sieht er nur schwach damit (wahrscheinlich ist die Hornhaut narbig), im Gesicht besteht noch das Kältegefühl.

Neuerlich sind uns auch Fälle zur Kenntnis gelangt, in welchen die Resection des Ganglion Gasseri die Trigeminusanaesthesie und im Anschlusse daran die Keratitis herbeiführte.

Krause,[7]) mit dessen Namen die Verbreitung dieses Verfahrens verbunden ist, machte die Erfahrung, dass nach der Resection unter normalen Verhältnissen an der Hornhaut gar keine Veränderungen auftreten. Die Anaesthesie ist eine totale und besteht auch nach Jahren unveränderlich. Auch das Blinzeln wird nicht seltener, da es in der Form einer Associationsfunction gleichzeitig mit der gesunden Seite geschieht.

Bei intelligenten Patienten verursachte sogar der gleichzeitig bestehende Lagophthalmus, in anderen Fällen auch der Bindehautkatarrh keine üblen Folgen. Doch trat bei einem Patienten, der an Thränensack-Eiterung litt, Keratoiritis suppurativa auf; hier ist also die Infections-

[1]) L. c.

[2]) Das Verhältnis der Trigeminuslähmung zur neuroparalytischen Augenentzündung. Orvosi Hetilap. XXI. 796. 1875.

[3]) Contribution à l'étude de la kératite neuroparalytique. Archives d'ophthalmologie. VI. 69. 1886.

[4]) Klinische Beiträge zur Lehre von der Keratitis neuroparalytica. Centralbl. für Augenheilk. 1894, 300.

[5]) Ein Fall von neuroparalytischer Keratitis nach Trigeminus-Durchschneidung beim Menschen. Centralblatt für Augenhheilk. 1898, 198.

[6]) Krankengeschichte Nr. 176, 1897.

[7]) Die Neuralgie des Trigeminus. Leipzig. 1896.

quelle klar. Aus den Erfahrungen, die Krause an 14 Fällen machte, ergibt sich, dass die Aufhebung des Trigeminuseinflusses auf der Cornea keine Veränderung herbeiführt.

Die Hornhautveränderung, welche andere nach der Resection des Ganglion Gasseri beobachteten, verläuft unter dem Bilde einer Keratoiritis suppurativa mit infectiösem Charakter. Von dieser Art waren die Fälle von Gallemaerts,[1]) Depage,[2]) Wölffler[3]) und Hippel,[4]) in welcher das bestehende Ectropium oder andere äussere Schädlichkeiten der Entstehung der Hornhautentzündung Vorschub leisteten.

Dass in diesen Fällen auch eine typische Keratoiritis suppurativa vorkommt, davon konnte ich mich selbst überzeugen.

5. Eine 69-jährige Frau litt seit 12 Jahren an Trigeminusneuralgie; es wurde also an ihr die Resection des II. und III. Trigeminusastes ausgeführt. Diese Operationen brachten ihr Leiden Jahre hindurch zum

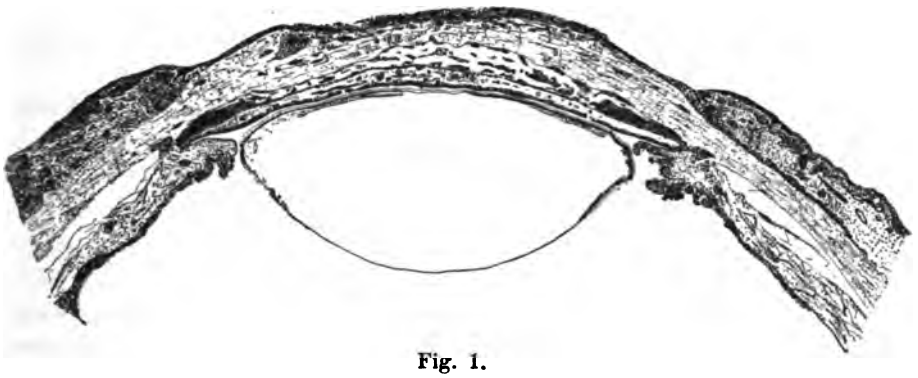

Fig. 1.

Stillstande, doch kehrten die Schmerzen wieder, weshalb das Ganglion Gasseri reseciert wurde. Nach der Operation hörten die Schmerzen auf, es trat totale Anaesthesie auf und es blieb Paresie des Oculomotorius mit Phtose. Ein halbes Jahr nach der Operation entstand eine schwere Keratoiritis suppurativa, der zufolge das Auge enucleiert wurde. Die Untersuchung des Auges wurde mir überlassen. Wie aus den Präparaten zu ersehen ist, ist die Bindehaut um den Limbus ungemein geschwollen, mit Eiterzellen infiltriert, an der Hornhaut befindet sich im unteren Theil derselben ein Geschwür, dessen Grund von necrotischem Gewebe gebildet

[1]) Kératite neuroparalytique suite d'exstirpation du ganglion de Gasser. Société belge ophthalmologie le 28. nov. 1897. La clinique ophthalm. 1898. Nr. 1, 6.

[2]) Un cas de resection du ganglion de Gasser. Bullet. de l'acad. roy. de méd. de Belgique 1897. Nr. 9. Centralblatt für Chirurgie. 1897.

[3]) Demonstration eines Falles von Resection eines Ganglion Gasseri. Prager med. Wochenschrift 1898. Nr. 15.

[4]) Anatomische Befunde bei eitriger Keratitis des Menschen. Archiv für Ophth. XLVII. 1. 157.

und um das die Hornhaut kleinzellig infiltriert ist. Die Descemet'sche Membran ist intact. In der Kammer ist ein an Eiterzellen reiches Exsudat, durch eine Fibrinmembran zusammengehalten. Auch die Regenbogenhaut ist kleinzellig infiltriert. Mikroorganismen sind keine nachweisbar. (Fig. 1.)

Die anatomische Untersuchung der Keratitis neuroparalytica des Menschen wurde bis jetzt bloss in drei Fällen ausgeführt, und zwar zum erstenmal im J. 1876 von Treitel[1]), der ein nach dem Tode enucleirtes Auge untersuchte. Die Keratitis war infolge Compression des ersten Trigeminusastes durch eine Geschwulst herbeigeführt. Den zweiten Fall untersuchte Schweinitz[2]), in diesem bestand ausser der Trigeminusanaesthesie auch eine Facialislähmung derselben Seite und das an der Hornhaut entstandene Geschwür brach durch. Die dritte Untersuchung stammt von Hippel.[3]) In diesem Falle ist die Keratitis am Tage nach der Exstirpation des Ganglion Gasseri entstanden, am zweiten Tage war schon ein Geschwür entwickelt und am dritten ein Hypopion. Am 9. Tage ist Patient (auf der chirurgischen Klinik zu Heidelberg) gestorben, und so kam das Auge zur anatomischen Untersuchung.

In der Literatur gibt es daher meines Wissens nur drei Fälle, die dem von mir früher beschriebenen Fall ähnlich sind; identisch mit demselben ist einzig und allein nur der Fall Hippel's, doch handelte es sich auch hier nur um ein Cadaverauge, während meines ein enucleiertes war. Ich erwähne dies nur behufs Orientierung, ohne diesem Umstande einen übermässigen Wert beizulegen.

Die erwähnten drei Fälle, besonders aber der Hippels, geben wie der meinige ein vollkommen ähnliches Bild, doch ist der Befund auch jenen ähnlich, die andere (Uthoff und Axenfeld,[4]) Elschnig[5]) und auch ich) bei der anatomischen Untersuchung solcher Augen gewonnen haben, welche an Keratoiritis suppurativa anderen Ursprungs erkrankt waren. Namentlich zeigen auch die suppurativen Keratoiritiden, die im degenerativen Stadium des Glaucoms, bei Facialislähmungen und Thränensackeiterungen entstehen, ein ähnliches Bild.

Das Krankheitsbild ist also identisch, ebenso der anatomische Befund, aber auch der Krankheitsverlauf und das Verhalten gegenüber der Therapie sind dieselben. Eine solche Keratitis ist der Behandlung ebenso zugänglich, wie die sensible Hornhaut (Atropin, warme Umschläge,

[1]) Die neuroparalytische Keratitis. Archiv für Ophth. XXII. 2. 1876

[2]) Ein Fall von Keratitis neuroparalytica mit mikroskopischer Untersuchung des erkrankten Auges. Archiv für Augenh. XXV. 152. 1892.

[3]) L. c.

[4]) Beiträge zur patholog. Anatomie der eitrigen Keratitis des Menschen. Archiv für Ophth. XLII. 1. und XLIV 1. 172.

[5]) Zur pathologischen Anatomie der Keratitis suppurativa des menschlichen Auges. Archiv für Ophth. XLV. 400.

Cauterisation), wird jedoch eine Operation nothwendig (Iridektomie, Punktion, Enucleation), so heilt die Wunde ebenso zu wie an gesunden Augen (Graefe[1]), Saemisch[2]), wovon ich mich selbst überzeugen konnte, da Professor Wilhelm Schulek während meiner 12jährigen Dienstzeit an der Augenklinik 7 Iridektomien, 2 Sphincterolysen, 1 Koremorphose und 2 Enucleationen an anaesthetischen Augen theils allein ausführte — theils ausführen liess — ohne dass wir in deren Verlaufe die geringste Störung gesehen hätten.

Auch steht es ausser Zweifel, dass die trophischen Nerven, wenn es solche überhaupt gibt, nicht im Ganglion Gasseri wurzeln können, denn sonst könnte je nach Exstirpation dieses letzteren die Hornhaut nicht intact bleiben; es ist in der That unverständlich, dass in einer unter Dejerines Aufsicht erschienenen Arbeit[3]) Schiffs Standpunkt von neuem verfochten wird, zum Zeichen, dass auch hier „the deep slumber of a decided opinion", der tiefe Schlaf der einmal entschiedenen Meinung eine Rolle spielt.

Auf Grund all dessen können wir mit Bestimmtheit behaupten, dass die nach Lähmung oder Verletzung des Trigeminus oder nach Resection des Ganglion Gasseri entstehende eitrige Keratitis mit jener die bei Thieren nach Trigeminusdurchschneidung entsteht, identisch ist. Ebenso ist dieser Process identisch mit jenem, der an dem Auge solcher Individuen entsteht, die an Facialislähmung leiden oder an Glaucom erblindet sind. Die Ursache ist daher auch hier ectogene Infection, welche durch die Epithelabschürfungen infolge der Hornhautanaesthesie und eventuell durch die Vertrocknung befördert wird. Letzterer Factor spielt beim Menschen weniger eine Rolle als bei Thieren, da mit der Vertrocknung infolge des synergischen Lidschlages mit dem anderen gesunden Auge behindert wird, doch kommt dieselbe sofort zur Geltung, wenn gleichzeitig auch Lagophthalmus paralyticus besteht. Diese Form der Keratitis bedarf keiner weiteren Erklärung.

III.

Die wahre Keratitis neuroparalytica des Menschen.

Von den früheren vollkommen verschieden ist jene Krankheit, welche beim Menschen gewöhnlich in Begleitung einer auf die Cornea beschränkten Anaesthesie entsteht.

---

[1]) L. c.

[2]) Die Krankheiten der Cornea, Handbuch der gesamten Augenheilkunde IV. 283.

[3]) In der Arbeit von Long und Egger. L. c.

Claude Bernard[1]) sagt schon, dass die Keratitis neuroparalytica des Menschen mit jener der Thiere nicht ganz identisch ist; dass es jedoch eine identische und eine davon verschiedene Form gibt, scheint auch er nicht gewusst zu haben. Diese nur zu nothwendige Unterscheidung, beziehungsweise Trennung vermissen wir auch in den späteren Publicationen. Aus Saemischs[2]) Beschreibung ist nicht schwer zu erkennen, dass er beide Formen gesehen hatte, doch behandelt er dieselben nichtsdestoweniger zusammen.

So machen es auch Panas[3]) und Schmidt-Rimpler[4]), während Wecker[5]) die torpide Form, die er angeblich nicht gesehen hat, nur erwähnt.

Fuchs[6]) geht schon um einen Schritt weiter, indem er von der wahren Keratitis neuroparalytica des Menschen ein getreues Bild entwirft, dieselbe auch separat behandelt, doch befindet er sich hinsichtlich der Aetiologie in einem Irrthume, indem er als Ursache die trophischen Nerven des Trigeminus annimt. Auch ist es nicht zutreffend, dass er die Keratitis e lagophalmo von der Keratoiritis suppurativa bei Trigeminusanästhesie trennt; während es doch viel richtiger wäre, bei der Besprechung der eitrigen Keratitis zu betonen, dass die alleinige Ursache derselben, die Infection, beim Lagophthalmus im Wege der Vertrocknung, bei der Anaesthesie durch Epithelabschürfungen befördert wird.

Das Krankheitsbild der Keratitis neuroparalytica des Menschen lässt sich in folgendem zusammenfassen:

Ohne vorhergehende Reizerscheinungen (also Thränenfluss, Photophobie und Schmerzen) wird die Oberfläche der Hornhautmitte ungleichmässig, matt, in ihrem Gewebe getrübt; das Grundgewebe selbst leidet erst später, wobei dann die ganze Cornea durchbrechen kann, die Regenbogenhaut prolabiert und ein festes Leucoma adhaerens entsteht.

In manchen Fällen kommt es nicht dazu, sondern es tritt früher Vernarbung ein. Die Sensibilität der Hornhaut ist gewöhnlich geschwunden, doch kann dies auch nur temporär sein. Der Verlauf ist nur sehr wenig zu beeinflussen, die Reparation wird auch durch den Verband kaum beschleunigt. Gewöhnlich werden abgemagerte, schlecht genährte Individuen, nach dem Ueberstehen schwerer Krankheiten von derselben befallen.

---

[1]) L. c.

[2]) L. c.

[3]) L. c.

[4]) *a*) Augenheilkunde und Ophthalmoskopie, VI. Aufl. 1894, *b*) Die Erkrankungen des Auges im Zusammenhang mit anderen Krankheiten. Wien, 1898.

[5]) L. c.

[6]) Lehrbuch der Augenheilkunde, VII. Auflage, 1898.

Einen Fall dieser Art mit Alopecia areata und Otitis media beschreibt Sachsalber[1]), ähnlich dürften auch Wheelocks[2]) Fälle gewesen sein, doch schreiben beide das Uebel dem Umstande zu, dass der trophische Einfluss des Trigeminus aufhörte. In diese Gruppe gehören folgende unter meinen Fällen:

6. A. V.[3]), 68 Jahre alt, wurde am 27. October 1893 auf die Augenklinik aufgenommen, wobei er angab, dass seine Augen seit 4 Wochen thränen und seine Sehschärfe abnehme. Beide Lidspalten sind weit, der Lidschlag selten, die unteren Lider stehen ab, Katarrh der Bindehäute, $^2/_3$ der rechten Hornhaut grau verfärbt, an der Oberfläche ein quer verlaufendes tiefes Geschwür, an dessen äusserem Ende die Regenbogenhaut prolabiert ist; totale Anaesthesie der Hornhaut; sieht Handbewegungen. Die linke Hornhaut ist trübe, ihre Oberfläche matt, in der Richtung der Lidspalte ein längliches Geschwür, Sensibilität geschwunden; Pupille durch eine Membran verschlossen; zählt auf 1 *m* Finger. Patient hielt die Augen auch unter dem angelegten Verbande offen. Nach drei Wochen waren die Geschwüre bei verklebten Augenlidern vernarbt. Patient wurde am 27. November 1897 nach Ausführung der Iridektomie an dem rechten Auge mit $^5/_{30}$, an dem linken mit $^5/_{70}$ Sehschärfe entlassen. Im März 1899 schrieb er auf unsere Anfrage, seine Augen seien gesund und er sehe.

7. Die 25jährige Taglöhnerin J. K.[4]) wurde am 26. October 1898 sammt ihrem Brustkinde in die Klinik aufgenommen. Vor 7 Monaten hatte sich das Sehen beider Augen schmerzlos verschlechtert; bei der Aufnahme zählte sie Finger, mit dem rechten Auge auf 1, mit dem linken auf $^1/_3$ *m*; Oberfläche der Hornhaut ist grau verfärbt, uneben, Sensibilität geschwunden.

8. A. G., 78 Jahre alt, erlitt im Jahre 1848 eine schwere und tiefe Kopfwunde, deren Sitz heute noch zu sehen ist. Seit 1870 leidet er an Wechselfieber. Anfang December 1894 entstand an seinem rechten Auge eine subconjunctivale Blutung. Ende December 1894 wurde auch das Sehen dieses Auges immer schlechter und am 13. Jänner 1895 zählte er nur mehr Finger auf .3 *m*.

In der Mitte der rechten unempfindlichen Cornea fand ich damals ein oberflächliches Geschwür. Am 18. Jänner 1895 trat eine rechtsseitige Trigeminusneuralgie auf, welche den verschiedensten, vom Hausarzte empfohlenen antineuralgischen Mitteln widerstand. Das Auge blieb auch währenddem schmerzlos und insensibel. Am 12. Februar 1895 wurde auf Antrag des Consiliarius Morphin angewendet, worauf der Schmerz nach-

[1]) Keratitis neuroparalytica, Centralblatt für Augenheilkunde, 1893, 331.

[2]) Société d'ophthalmol. de Chicago, 14. Dec. 1897. La clinique ophthalm. 1898, 5, 56.

[3]) Krankengeschichte Nr. 626/1893.

[4]) Krankengeschichte Nr. 816/1898.

gab und schnelle Besserung eintrat. Das Epithel der Hornhaut regenerierte sich, das Sehen besserte sich auf $^5/_{30}$ und Patient ist seitdem vollkommen gesund.

Nach dem Gesagten kann darüber kein Zweifel obwalten, dass diese Form von der im früheren Capitel behandelten zu unterscheiden ist. Dies erscheint schon vom klinischen Standpunkte nothwendig. Bei der früheren Form entstand die Affection im Zusammenhang mit der Anaesthesie und besserte sich mit derselben; sie ist der Keratoiritis suppurativa mit infectiösem Charakter in jeder Richtung ähnlich und therapeutisch nicht unzugänglich, während sich bei dieser Form die Anaesthesie gewöhnlich auf die Cornea beschränkt, die Geschwürsbildung nur ein secundäres Symptom ist und die Affection selbst local kaum zu beeinflussen ist.

Wie die Keratoiritis suppurativa nach Lähmung, Verletzung oder Durchschneidung des Trigeminus von der wahren Keratitis neuroparalytica zu trennen ist, so ist im Gegensatze hiezu das mit Keratomalacie bezeichnete Krankheitsbild derselben anzureihen. Wie bekannt, geht diese Krankheit, welche schlecht genährte, durch schwere Krankheiten geschwächte Kinder befällt, mit Hemeralopie, Xerose der Bindehaut, abgeschwächter Sensibilität und Trübung der Hornhaut einher und führt endlich zur Erweichung und zum Zerfalle derselben. Das Krankheitsbild scheint zuerst von Johann Nepomuk Fischer[1]) beschrieben worden zu sein und nach Arlt[2]) soll schon Fischer auf die Aehnlichkeit hingewiesen haben, welche diese Affection mit jener gemein hat, die an Thieren nach Exstirpation des oberen Halsganglion des Sympathicus oder nach der Trigeminusdurchschneidung entsteht! Graefe[3]) hingegen, der das Krankheitsbild genau beschrieb, leugnete dies, offenbar durch einen unrichtig gedeuteten Hirnbefund (Encephalitis chronica Klebs) beirrt, und brachte diese Krankheitsform mit der Hirnaffection in Zusammenhang.

Doch ist die von Virchow aufgestellte Theorie dieses encephalitischen Krankheitsprocesses durch Jastrowitz widerlegt worden, so dass damit natürlich auch der angenommene Zusammenhang erschüttert wurde.

Inzwischen mehrten sich auch die klinischen Beobachtungen und es steht fest, dass die von Gama Lobo[4]) und Gouvèa[5]) beschriebene Ophthalmia braziliana, welche Kinder schlecht genährter Negersclavinnen

[1]) Lehrbuch der gesammten Entzündungen und organischen Krankheiten des menschlichen Auges, seiner Schutz- und Hilfsorgane. Prag, 1846. 275.

[2]) Die Krankheiten des Auges. I. 211. 1851.

[3]) Hornhautverschwärung bei infantiler Encephalitis. Archiv für Ophthalm. XII. 2. 250. 1866.

[4]) Brazilianische Augenentzündung. Klinische Monatsblätter für Augenheilk. IV. 65. 1866.

[5]) Beiträge zur Kenntnis der Hemeralopie und Xerophthalmie aus Ernährungsstörungen. Archiv für Ophth. XXIX. 1. 167.

befällt, sowie auch die von Thalberg[1]) bei elenden herabgekommenen Brustkindern russischer Mütter, während der langen Fastenzeit beobachtete Affection mit dem Fischer'schen Krankeitsprocess indentisch sind. Magendie und Nettleship (Holmes Spicer)[2]) ist es gelungen, die Affection bei Thieren experimentell herbeizuführen.

Schliesslich kann noch jene Art Hornhautnekrose in diese Gruppe eingereiht werden, welche bei Pellagrakranken[3]) in Begleitung von Hemeralopia cornealis hyp. oder Anaesthesia vorzukommen pflegt.

Daraus geht zur Genüge hervor, dass die Scheidung dieser soeben beschriebenen Krankheit mit Rücksicht auf das Krankheitsbild wohl motiviert ist. Aber noch mehr ist diese Trennung vom aetiologischen Standpunkte nothwendig.

Ich betonte, dass wir zur Erklärung der in Begleitung von Trigeminuslähmung entstehenden Keratitis nicht die Annahme eines Nerveneinflusses nöthig haben, umsomehr ist dagegen die Annahme eines solchen Einflusses zur Erklärung der soeben geschilderten Form gerechtfertigt. Die Affection kann durch Verbände, durch Fernhalten der äusseren Schädlichkeiten nicht beeinflusst werden und ebenso weisen auch die vorhergehenden sowie die Begleitsymptome auf eine Störung der Nervenfunction hin.

Niemand bezweifelt den Einfluss, den die Nerven auf die Entstehung des Herpes zoster ausüben und es mehren sich auch die Fälle, in welchen die Keratitis neuroparalytica in Begleitung des Zoster, oder nach demselben entstand. Solche Fälle haben Hippel,[4]) Hirschberg,[5]) Panas,[6]) Kroll,[7]) Goldzieher[8]) und Koster[9]) beschrieben.

Für die nervöse Natur spricht auch die Erfahrung, dass gleichzeitig auch Anaesthesie der Cornea zugegen ist.

Jetzt handelt es sich nur um die Frage, mit welchen Nerven die Affection in Zusammenhang gebracht werden kann. Dass das Ganglion

[1]) Zur Casuistik der durch Inanitionszustände bedingten Hornhautgangraen. Archiv für Augenh. XII. 315. 1883.

[2]) Keratomalacia in young children. Transactions of the ophthalmological. Society of the United Kingdom. XIII. 45. 1893.

[3]) Orvosi Hetilap. 1898. 307.

[4]) L. c.

[5]) Herpes zoster frontalis mit neuroparalytischer Hornhautzerstörung. Archiv für Augenheilk. VIII. 166. 1879.

[6]) Kératite neuroparalytique. Recueil d'ophthalmologie. 1893. 47.

[7]) Ein Beitrag zur Lehre von der Keratitis neuroparalytica. Centralblatt für Augenheilk. 1882. 72.

[8]) Trophoneurosis oculi nach Herpes Zoster. Krankenvorstellung im Budapester kgl. Aerzteverein 28. November 1896. Orvosi Hetilap 1896. 603.

[9]) Un cas de zona ophthalmique avec kératite interstitielle sans lésions épithéliales. Annales d'oculistique. CXXI. 96. 1899.

Gasseri und der Trigeminuskern nicht als trophisches Centrum angesehen werden können, ist nach dem Gesagten klar; da wäre also die nächste Annahme, dass wir den Sympathicus beschuldigen.

Den Beweis, dass es besondere trophische Nerven gäbe, konnte noch kein physiologisches Experiment erbringen, dagegen ist es aber unzweifelhaft, dass die Nervenzelle ihren ernährenden Einfluss nicht bloss auf die Nervenfaser, die mit derselben zusammenhängt (Waller, 1852), sondern auch auf die Gewebe ausübt, die durch dieselbe versorgt werden. Bei den Muskeln wird dieser Einfluss durch die motorischen Nerven vermittelt, bei der Hornhaut allem Anschein nach durch den Sympathicus. Der Umstand, dass die trophischen Störungen mit den vasomotorischen gewöhnlich gleichen Schritt halten, unterstützt noch diese Annahme. Auch bezüglich des Herpes zoster hält man es für wahrscheinlich, dass der trophische Einfluss den Sympathicuselementen zukommt, welche den Trigeminus begleiten (Strzeminski).[1])

Zahreiche Forscher waren in der That der Meinung, dass sich das trophische Centrum der Hornhaut im Halstheile des Sympathicus befinde. Wir sahen, dass Claude Bernard, Sinitzin, Angelucci und Spalita nach Durchschneidung des Halstheiles des Sympathicus Ernährungsstörungen beobachteten, und Durduffi[2]) behauptet, dass die Sympathicusdurchschneidung bei jungen Thieren eine Trübung der Cornea zur Folge hatte. Doyon[3]) demonstrierte ein Kaninchen, bei dem sich nach Durchschneidung des Sympathicus trophische Störungen zeigten. Auch Gaule[4]) hebt hervor, dass die Verletzung des Sympathicusganglion eine bedeutende Veränderung in den Geweben nach sich zieht.

Wir sahen ferner, dass diese Thierversuche zum Theile nicht tadellos und ihre Ergebnisse auch nicht ohne weiteres auf den Menschen übertragbar sind. Bezüglich des Menschen hat übrigens Jonnesco[5]) die Frage endgiltig entschieden, indem er auch nach beiderseitiger Resection des Halssympathicus nicht die mindeste trophische Störung an dem Auge sah. Zu denselben Ergebnissen kam auch Julius Donáth[6]) in den Fällen, in denen er den Cervicaltheil des Sympathicus durchschneiden liess.

---

[1]) Complications oculaires du zona ophthalmique. Rec. d'ophth. 1898. mars.

[2]) Experimentelle Untersuchungen zur Lehre von den trophischen Nerven Centralbl. für allgem. Pathologie und path. Anatomie. XLVIII. 509. 1894.

[3]) Troubles trophiques de l'oeil après section du grand sympathique au cou. Bullet med. Juli. Zeitschrift für Augenh. I. 1. 77. 1899. La clinique ophthalm. 1897. 186.

[4]) Die trophischen Eigenschaften der Nerven. Centralbl. für Nervenheilkunde. 1893. 550.

[5]) La resection totale et bilaterale du symp. cervical. Annales d'oculist. CXVII. 161. 1897.

[6]) Der Wert der Resection des cervicalen Sympathicus bei genuiner Epilepsie.

Diese Beobachtungen, welche Experimenten gleichwertig sind, haben mich überzeugt, dass der cervicale Theil des Sympathicus nicht beschuldigt werden kann, daher lenkte ich meine Aufmerksamkeit auf das Ganglion ciliare. Die Natur des Ganglion ciliare war bis in die neuesten Zeiten strittig. Wohl hat Retzius gegenüber Schwalbe schon 1880 den Sympathicuscharakter desselben betont, und dasselbe bestätigte auch Onodi[1]), aber endgiltig wurde die Frage erst mit der Golgi'schen Methode entschieden, mittelst welcher Michel, Retzius und d'Erchia nachwiesen, dass das Ganglion ciliare aus grossen multipolaren Zellen bestehe, welche viele Dendriten und einen Nervenfortsatz besitzen. Diesen Standpunkt nahmen auch Köllicker[2]) und Jendrassik[3]) ein.

Damit hat nun die räthselhafte und in der Natur sonst beispiellose Thatsache, dass glatte Muskelfaser durch cerebrospinale motorische Nerven innerviert werden (nämlich die Pupillarmuskeln durch den Oculomotorius), auf einmal ihre Erklärung gefunden. Es stellte sich nämlich heraus, dass diese Muskeln thatsächlich von dem sympathicusartigen Ciliarganglion innerviert werden, welch letzteres vom Oculomotorius nur den Reiz erhält. Dass in diesem Ganglion wirklich ein Neuron endet, hat Apolant[4]) mittelst Marchis Methode auch bewiesen, denn er fand, dass die Nerven nach der Oculomotoriusdurchschneidung nur bis zum Ganglion ciliare degenerieren. Auf diese Art wird auch der Versuch Langendorfs[5]) verständlich, der nach Tödtung des Thieres auf Reizung des Oculomotoriusstammes die äusseren Muskeln sich contrahieren sah, die Pupille aber nicht, was vielleicht darin begründet ist, dass die eingeschalteten Zellen des Ganglion ciliare den Dienst versagen. Bei all diesen Folgerungen dürfen wir aber nicht vergessen, dass es bei den verschiedenen Thierarten grosse Verschiedenheiten gibt. Dies hat besonders Holtzmann[6]) gezeigt, der nach Untersuchung der Ciliarganglien von Katzen, Hunden, Kaninchen, Fröschen und Vögeln, sich wenigstens bezüglich einiger Thierarten wieder auf den Standpunkt Schwalbes stellt, der dem Ganglion ciliare, wie bereits erwähnt, einen spinalen Charakter zuschrieb.

Auf Grund einiger auf Sympathicuslähmung bezüglicher Beobachtungen und physiologischer Versuche. Jahrbuch der Budapester Spitäler. 1898.

[1]) Neurologische Untersuchungen an Selachiern. 1. Das Ganglion ciliare. Archiv für Anatomie und Physiologie. 1887. 179.

[2]) Handbuch der Gewebelehre des Menschen. VI. Auflage. II. 850. 1896.

[3]) Ueber die Innervation der Eingeweide. Magyar Orvosi Archivum. V. 65. 1896.

[4]) Ueber Beziehungen des Nerves Oculomotorius zum Ganglion ciliare. Archiv für mikrosk. Anatomie und Entwicklungsgeschichte. Bonn, XLVII. 655. 1896.

[5]) Ciliarganglion und Oculomotorius. Archiv für die ges. Physiologie. LVI. 522. 1894.

[6]) Untersuchungen über Ciliarganglion und Ciliarnerven. Schwalbe, Morphologische Arbeiten. I. 114. 1896.

Für uns ist in erster Reihe die Thatsache von Interesse, dass das Ciliarganglion höherer Säugethiere übereinstimmend als von sympathischem Charakter bezeichnet wird.

Auf Grund der Bernheimer'schen [2]) Versuche können wir noch um einen Schritt weiter gehen; dieselben bewiesen nämlich, dass beim Affen diesem Ganglion nicht bloss solche Fasern entstammen, welche zur Iris und zum Ciliarkörper, sondern auch solche, die zur Hornhaut gehen. Um nämlich zu beweisen, dass die von den Zellen des Ganglion ciliare ausgehenden Nervenfasern bloss die Iris und den Ciliarkörper innervieren, hat er die Hornhaut mittelst Galvanocauters bis zur Descemet'schen Membran zerstört. Am 11. Tage tödtete er das Thier und untersuchte das Ciliarganglion nach Nissl. In dem Ganglion der gesunden Seite fand sich keine Veränderung vor, während auf der Seite, wo die Cornea zerstört war, die Zellen zum Theile (nicht alle) eine hochgradige Degeneration zeigten. Daraus schliesst er, dass aus dem Ganglion ciliare des Affen auch zur Hornhaut Fasern gehen. Seine Untersuchungen verfolgten einen anderen Zweck, daher legte er dieser Erscheinung keine grössere Bedeutung bei. Wenn es jedoch wahr ist, dass das Ganglion ciliare seinem Wesen nach zum Sympathicus gehört und dass die Trigeminusfasern dasselbe nur passieren, so dürften diese degenerierten Bahnen mit den Fasern, welche die Ernährung der Cornea beeinflussen, identisch sein.

Auf Grund dessen glaube ich nur mit Recht annehmen zu können, dass die Ursache der Keratitis neuroparalytica ihren Sitz im Ganglion ciliare hat. Die Fasern des Trigeminus passieren nur das Ganglion, daher geht die Durchschneidung des Ganglion Gasseri oder des Trigeminusstammes nur mit Anaesthesie einher, und kann im Ganglion oder an der Cornea keine Veränderung herbeiführen. Hingegen kann die Sensibilität der Cornea wohl in Mitleidenschaft gezogen werden, wenn das Ganglion erkrankt, wie dies thatsächlich der Fall ist.

Für meine Auffassung kann ich noch folgendes anführen: die Affection tritt manchmal einseitig auf; in diesem Falle mag dieselbe durch eine locale Affection des Ganglion bedingt sein (in meinem Falle Nr. 8 kann an eine Blutung gedacht werden), doch tritt sie zumeist beiderseitig, und zwar bei abgemagerten, körperlich herabgekommenen Individuen auf, in welchem Falle dann die Ursache in der Sensibilität der Zellen des Ganglion ciliare liegt. Diese ist aber durch die Versuche von Claude Bernard (Vergiftung), Magendie und Nettleship (Hornhautnecrose bei fastenden Hunden) und Langendorff (Oculomotoriusreizung) thatsächlich bewiesen.

[2]) Ein Beitrag zur Kenntnis des Beziehungen zwischen dem Ganglion ciliare und der Pupillarreaction. Archiv für Ophth. XLIV. 526.

Ebenso kann ich als Argument jenen Fall Krauses[1]) erwähnen, wo bei einem 62jährigen, an Trigeminusneuralgie leidenden Manne der Nervus supraorbitalis nach Thiersch exstirpiert wurde und als Resultat ausser einer Anaesthesie der Hornhaut und Conjunctiva sich eine schwere Keratitis einstellte, was er so erklärte, dass die Exstirpation bis zur Verästelung des Nervus nasociliaris gegangen sei. Da jedoch die Anaesthesie der Bindehaut und der Cornea in anderen ähnlichen Fällen keine üblen Folgen nach sich zog, so ist es möglich, dass die Keratitis durch eine Verletzung des Ganglion ciliare verursacht war. Aehnlicher Fälle gedenken auch Kretschmer[2]) und Langenbeck.[3])

Ferner ist hier auch der Fall Parisottis[4]) zu verwerten. Derselbe bezieht sich auf eine abgemagerte, im neunten Monate gravide Frau, deren Keratitis neuroparalytica mit einer auf die Cornea beschränkten Anaesthesie und Mydriasis, also mit einer Affection der Fasern, welche dem Ciliarganglion entstammen, oder durch dasselbe hindurchgehen, verbunden war.

Schliesslich sehe ich noch ein schwerwiegendes Argument für meine Auffassung in dem Standpunkte, den Jendrassik[5]) der Gesichtsatrophie gegenüber einnimmt. Nach ihm soll diese Affection ihren Sitz in den sympathischen Ganglien des Kopfes haben. Ihm ist sogar auch ein solcher Fall bekannt, wo die Hemiatrophia facialis gleichzeitig mit Keratitis neuroparalytica auftrat.

Dass die Neurektomia opticociliaris in der überwiegenden Zahl der Fälle an der Cornea keine trophische Veränderung herbeiführt, spricht nicht gegen meine Auffassung, da wir, wie schon Schmidt-Rimpler[6]) hervorhebt, gar keinen Beweis dafür haben, dass die Nervenverbindung total und für immer aufgehoben ist. Viel mehr spricht die Thatsache, dass Schmidt-Rimpler[7]) nach dieser Operation in der Cornea intacte Nerven nachwies, ferner dass auch der Cornea die Sensibilität gewöhnlich nicht aufgehoben wird, geschweige denn für immer schwindet (Schweigger,[8]) Scheffels,[9]) gerade für das Fortbestehen der Verbindung. Dem gegen-

---

[1]) L. c.

[2]) Keratitis neuroparalytica und Panophthalmitis nach einer Neurektomie des Nervus infraorbitalis. Centralblatt für Augenheilk. 1880. 65.

[3]) Citiert in obiger Arbeit. Berliner klinische Wochenschrift. 1868. Nr. 48.

[4]) Cheratite neuroparalytica. Gaz. med. di Roma. XX. 25. 1894. Jahresbericht für Ophthalmologie. XXV. 1894. 332.

[5]) Ueber die Gesichtsatrophie. Orvosi Hetilap. 1897. 411.

[6]) L. c.

[7]) Beitrag zur Aetiologie und Prophylaxe der sympathischen Ophthalmie. Archiv für Ophth. XXXVIII. 1. 199.

[8]) Ueber Resection der Sehnerven. Archiv für Augenheilk. XV. 51. 1885.

[9]) Ueber Sehnervenresection. Klin. Monatsbl. für Augenh. XVIII. 197. 1890.

über sind auch solche Fälle bekannt, in welchen die Cornea nach der Resection litt (Scheffels). Was nun die Frage anbelangt, welche Umstände die Erkrankung des Ganglion ciliare veranlassen, so bin ich auf Grund meiner Fälle zur Annahme zweier ätiologischen Momente berechtigt, nämlich die Cachexie (6. und 7. Fall) und die locale Blutung (8. Fall).

Die Cachexie wird durch schlechte Ernährung (Ophthalmia braziliana, Keratonecrose russischer Kinder), angeborene Krankheiten (Keratomalacia infantum) oder durch Krankheiten und gleichzeitige schlechte Ernährung (Pellegra) bedingt. Die Blutung kann die Folge einer Erkrankung des Blutes oder der Gefässwandung sein.

Conclusionen: 1. Jene Keratitis suppurativa, die an den Augen von Thieren nach Durchschneidung des Trigeminus und an den Augen von Menschen nach Verletzung, Compression, Erkrankung oder Resection des Trigeminus, ferner im Anschlusse an Facialisparalyse entsteht, ist eine vollkommen identische Affection und wird durch Infection verursacht.

Diese wird durch den Bindehaut-, häufiger noch durch den Thränensack oder durch Berührung mit der Aussenwelt vermittelt. Die Infection wird begünstigt durch die infolge der Anaesthesie entstandene Vertrocknung und durch den verringerten Schutz gegen Traumen.

2. Die Ursache der wahren Keratitis neuroparalytica des Menschen und der damit identischen Keratomalacie und Keratonecrose ist eine Degeneration der Zellen des Ganglion ciliare, die durch Cachexie, locale Blutung oder Verletzung hervorgerufen wird.

Ich war bestrebt, die Frage der Keratitis neuroparalytica unbefangen und ohne vorgefasste Stellungnahme zu studieren, denn ich halte stets an dem Locke'schen Satze fest, es sei der beste Weg zur Wahrheit zu gelangen, wenn mann die Dinge so untersucht, wie sie wirklich sind und nicht schliesst, sie wären so, wie wir uns dieselben vorzustellen von anderen gelernt haben.[1])

[1]) Die Arbeiten von Marina (Deutsche Zeitschrift für Nervenh. XIV) und Seydel (Archiv für Ophthalmologie XLVIII. 1. 142) konnten nicht mehr berücksichtigt werden.

Ueber das Verhalten des Kammerwinkels bei Glaucom.[1])

Von *Dr. Eugen Alexander Pólya*, Assistenzarzt der Universitäts-Augenklinik in Budapest.

(Mit 10 Tafeln im Anhange.)

Der Zweck vorliegender Arbeit ist: Die Veränderungen zu skizzieren, welche bei Glaucom im Winkel der vorderen Augenkammer entstehen. Die häufigste und bis in die jüngste Zeit einzig bekannte Art dieser Veränderungen, die Obliteration des Kammerwinkels, bildete seit dem Jahre 1876, in welchem dieselbe zuerst von Knies und Weber gewürdigt wurde, den Gegenstand zahlreicher Discussionen und in Bezug auf die Häufigkeit des Vorkommens, das anatomische Wesen, sowie die Bedeutung und Art der Entstehung wurden seitens der verschiedenen Autoren die mannigfachsten Ansichten laut. Auf diese werden wir nur insofern reflectieren, als sie sich auf anatomische Thatsachen beziehen. Ueber die zahlreichen Theorien, die sich an diese Thatsachen knüpfen, halten wir uns nachdem dieselben nicht nur auf mikroskopischen, sondern auch auf klinischen, experimentellen und physikalischen Untersuchungen beruhen, nicht berechtigt, ein Urtheil zu fällen, da ja unsere Untersuchungen nicht einmal die Anatomie des glaucomatösen Auges vollkommen umfassen, sondern sich auch nur auf einen kleinen, wenngleich sehr interessanten und wichtigen Theil erstrecken.

Als unsere einzige Aufgabe betrachten wir nur die anatomische Beschreibung des Kammerwinkels im glaucomatösen Auge, und um dieser Aufgabe gut entsprechen und sämmtliche Veränderungen feststellen zu können, erachten wir es für nothwendig, in erster Reihe über die normalen Verhältnisse des Kammerwinkels in's Reine zu kommen. Ich bin der Ueberzeugung, dass zahlreiche in der Literatur über den Kammerwinkel des glaucomatösen Auges aufgestellten unrichtigen Ansichten auf die mangelhafte Kenntnis der normalen Verhältnisse dieser complicierten Region zurückzuführen sind. Wir wollen daher die Beschreibung des

[1]) A mellsö csarnok zugának állapota glaucomás szemekben. Magyar Orvosi Archivum. VIII. 2. 1899.

normalen Kammerwinkels vorausschicken und dann nach Zusammenstellung der Literaturangaben, welche auf unser Thema Bezug haben und nach Mittheilung der von uns selbst untersuchten Fälle, die glaucomatösen Veränderungen des Kammerwinkels besprechen.

I. Theil.

Die normale Anatomie des Kammerwinkels.

Unter Kammerwinkel[1]) verstehen wir den hintersten, am meisten peripher gelegenen Theil der vorderen Augenkammer, dessen Wände vorne von der Corneasclera peripher von der Kammerfläche des Ciliarmuskels, hinten vom bindegewebigen Antheile der Ciliarfortsätze und der Iris gebildet werden. Gegen die Augenachse zu steht der Kammerwinkel in offener Communication mit dem Kammerraume. In engen morphologischen und functionellen Zusammhang mit dem Kammerwinkel steht — ohne an dessen Bildung direct theilzunehmen — der Schlemm'sche Canal, der Sinus venosus sclerae.

Nachfolgend wollen wir vorerst die Zusammenstellung der Literatur, welche auf diese Gebilde Bezug hat, geben, und dann das Resultat unserer eigenen Untersuchungen mittheilen.

I. Literatur.

Die Region des Auges, welche uns beschäftigt, wurde von den älteren Autoren nicht für einen ergänzenden Theil der vorderen Augenkammer, sondern im Sinne ihres ersten Beschreibers, des Florentiner Abtes und Museumdirectors Felix Fontana, für einen von dieser unabhängigen Canal angesehen. Die Entdeckung Fontanas ist in einem an Professor Murray in Upsala gerichteten Briefe[2]) enthalten, in welchem er mittheilt, dass er am Ochsenauge einen neuen, im Ligamentum ciliare verlaufenden Canal entdeckt habe, in welchen Wasser und Quecksilber injiciert werden konnte, ohne dass ein Riss entstanden wäre. Murray

[1]) Winkel der vorderen Kammer (Schwalbe, 1870). Synonymen: Kammerwinkel, Iriswinkel (Waldeyer, 1874), Kammerbucht (Müller 1857); iriszug, irisszöglet; l'angle irienne, l'angle de la chambre anterieur, espace ciliosclèral, arcade ciliosclèral (Rochon Duvigneaud, 1892) space of the angle of the iris.

[2]) Ist im Buche Fontanas „Sur le venin de la vipère, sur les poisons americaines, sur le laurocerise et quelques autres poisons végétaux; on y joint des observations sur la structure primitif du corps animal, différentes expériences sur la reproduction des nerfs et la description d'un nouveau canal de l'oeil" im Jahre 1781 in Florenz erschienen. Die deutsche Uebersetzung 1787 in Berlin. Zu meinem grössten Bedauern konnte ich zu keinem der beiden gelangen, so dass ich das Buch nur aus den übereinstimmenden Referaten und Citaten anderer Autoren kenne.

berichtete über diesen Canal der wissenschaftlichen Gesellschaft in Upsala, indem er der Ansicht Ausdruck verlieh, dass derselbe beim Menschen nicht existiert.[1]) In der Beschreibung und Deutung jenes Canales wurden von späteren Autoren zahlreiche Fehler begangen. Besonders häufig wurde derselbe mit dem von Friedrich Schlemm entdeckten Canal verwechselt, welchen dieser Autor folgendermaassen beschreibt. „Die hintere concave Seite (der Cornea) endigt mit einem kreisrunden Rande, hinter welchem die Sclera eine rinnenförmige Vertiefung hat, worin sich der Orbiculus ciliaris einfalzt. In dieser Vertiefung verläuft ein kreisförmiger, dünnhäutiger Canal, den ich im Jahre 1827 in einem Auge eines erhängten Mannes dadurch entdeckte, dass er mit Blut angefüllt war, in den sich aber auch eine kleine Borste, nachdem die Cornea und Sclera von vorn nach hinten durchschnitten wurden, leicht einführen liess. Man muss diesen Canal nicht mit dem Fontani'schen verwechseln, der sich im Rinderauge in der Substanz des Orbiculus ciliaris findet.“[2]) Trotz dieser ausdrücklichen Warnung hat Arnold[3]) bereits zwei Jahre später jene beiden Canäle nicht nur miteinander, sondern auch mit dem Sinus venosus Hovii verwechselt, welcher nichts anderes als der durch Anastomose der Venae vorticosae entstandene venöse Kreis ist.[4]) Arnold führt aus, dass der Canal in der Scleralrinne verläuft und dass darin die Irisvenen münden. Nach dem genannten Autor wäre er bereits vor Fontana von Hovius, Ruisch, Heisler und Zinn beschrieben, nach Fontana jedoch noch vor Schlemm von Kieser und Treviranus ausführlicher ausgearbeitet, von Tiedemann, Lauth und Weber dagegen durch die Arterien injiciert worden.[5])

---

[1]) S. Pelechin: Ueber den Canalis Schlemmi. Arch. f. Ophth. XIII. 2.

[2]) Rusts Handbuch der Chirurgie 1830., III., 333. im Abschnitte: „Bulbus oculi.“

[3]) Anatomische und physiologische Untersuchungen über das Auge des Menschen 1832. 10. u. ff.

[4]) S. Brücke. Anatomische Beschreibung des menschlichen Augapfels. 1847. S. 53.

[5]) Arnold l. c. S. 13. In den von Arnold citierten Autoren nachzulesen, konnte ich nicht als meine Aufgabe betrachten. Es wäre auch schwer gewesen, mir diese alten Werke zu verschaffen. In einem oder andern habe ich trotzdem nachgelesen. Unter anderem ist bei Zinn (Descriptio anatomica oculi humani 1780) thatsächlich von einem Circulus venosus iridis die Rede (Cap. XI. § 5). Doch fand er ihn nicht am Menschen-, sondern Ochsenauge. Kieser (Commentatio phisiologica de anamorphorsi oculi) äussert sich in ähnlichem Sinne. Auch er fand denselben nicht beim Menschen, sondern nur bei einer Reihe von Säugethieren und sehr gross beim Falco opifraga. Königstein hat in seiner Abhandlung „Ueber den Canalis Schlemmi“ (Arch. f. Ophth. XXVI. 2) eine schöne Zusammenstellung der älteren Literatur über den Schlemm'schen Canal gegeben. Nach ihm hätte Lauth, dem die Franzosen die Entdeckung dieses Canales zuschreiben, denselben injiciert, jedoch für den Fontana'schen

Pelechin verwechselt in seiner oben citierten Arbeit die zwei Canäle auf Schritt und Tritt und gelangt zur Schlussfolgerung, dass der Canalis Fontanae beim Menschen, dem Hunde und der Katze durch Insertion des Ciliarmuskels an die corneosclerale Verbindung zustandekommt, im Ochsen-, Pferde- und Vogelauge hingegen durch Auseinanderweichen der Ciliarmuskelfasern entsteht und der Fontana'sche Canal weder ein Lymphsinus, noch ein Blutgefäss, sondern irgend eine Accomodationszwecken dienende Einrichtung sei. Auch Luschka[1]) verwechselt den Fontana'schen Canal mit dem Schlemm'schen, dem Sinus venosus iridis, obgleich er den Kammerwinkel des menschlichen Auges selbst wahrhaft schön beschreibt.

Brücke,[2]) Hueck,[3]) Leber,[4]) Müller[5]) und Henle[6]) haben noch vor der Pelechin'schen Abhandlung einen zutreffenden Unterschied zwischen den zwei Canälen gemacht.[7])

Canal gehalten. Die Engländer vindicieren Albinus die Entdeckung des Sinus venosus sclerae.

[1]) Anatomie des menschlichen Kopfes. 1867. S. 397.

[2]) l. c. S. 49.

[3]) Ueber die Bewegung der Kristallinse. 1839. Hueck irrt nur insoferne, als er den im übrigen richtig beschriebenen und gezeichneten Schlemm'schen Canal Sinus Hovii benennt.

[4]) Ueber Verlauf und Zusammenhang der Gefässe im Auge. Arch. f. Ophth. XI. 1.

[5]) Handbuch der Anatomie des Menschen, Eingeweidelehre 1866.

[6]) Anatomische Beiträge zur Ophthalmologie, Archiv für Ophthalm. III. 1.

[7]) Wedl und Bock (Pathologische Anatomie des Auges 1886, S. 75, gelangen beim Citieren der folgenden, der deutschen Uebersetzung des Fontana'schen Werkes entnommenen Stelle: „Sie müssen sehen, dass dieser Canal durch das Strahlenband gebildet wird, oder besser gesagt, dass er in dessen Substanz eingehüllt ist" zum Schlusse, dass der heutigen Tages nach Fontana benannte Raum mit Unrecht diesen Namen trägt, da Fontana nicht von einem Raume, sondern einem Canale sprach, welchen er wahrscheinlich vor den Glaskörper arteficiell hervorgebracht hat. Diese Ansicht trifft jedoch nicht zu; denn Brücke, Hueck, Ivanoff und Rollett, aus deren Beschreibung und Zeichnung klar hervorgeht, dass der von ihnen nach Fontana benannte Canal dem heutigen Kammerwinkel entspricht, haben sich auch der Benennung Canal bedient und nur Schwalbe, der erkannt hat, dass dieser sogenannte Canal frei mit dem Raume der Kammer communiciert, nannte ihn „Fontana'scher Raum" (s. Ueber die Grenzen der Lymphbahnen des Auges. Arch. für mikr. Anat. II. 1870. S. 272), welcher Bezeichnung sich später auch Waldeyer anschloss, und dadurch, dass er sich im Graefe-Saemisch'chen Sammelwerk ständig dieses Ausdruckes bediente, zu dessen Verallgemeinerung beigetragen hat. Was hingegen die Bezeichnung Ligamentum ciliare = Strahlenband betrifft, so ist unter derselben nicht im entferntesten die Zonula Zinnii gemeint, wie dies Wedl und Bock anzunehmen scheinen, sondern, ehe noch die Muskulatur des Musculus ciliaris von Brücke und Bowmann entdeckt worden war, wurde der Ciliarmuskel selbst so benannt. (S. Brücke l. c. S. 50.) Andere Synonyme sind: Ligamentum sclerochorioideum, Circulus, Orbiculus, Annulus ciliaris, Plexus ciliaris, Annulus ganglioformis, Ganglion annulare Soemmeringii, die Benennung der Zonula: Lamina ciliaris (Strahlenplättchen), und

Ein nennenswertes Gebilde dieser Gegend beschreibt Hueck: das Ligamentum pectinatum; dasselbe tritt deutlich hervor, wenn die Iris ein wenig zurückgeschlagen und deren Anheftung von der Kammer aus betrachtet wird, wobei dann der an der Kammerperipherie durchscheinende Kranz von Fasern, die von der Iriswurzel gegen den Cornealrand ziehen, zum Vorschein kommt; sie können in ihrer Gesammtheit mit den Zähnen eines Kammes verglichen werden; und zwischen denselben kann man in einen dreiseitigen Canal: den Canalis Fontanae anticus[1]) hereinblicken.

Diese Beschreibung gilt insbesondere mit Bezug auf das Ochsenauge, an welchem Hueck jenes Gebilde entdeckt hat, denn hier ist das Band sehr stark. Dieses Band lässt Hueck aus der Descemet'schen Membran entstehen. Brücke beschreibt das besagte Gebilde auch am Menschenauge, hält es jedoch für den Ursprung des M. dilatator pupillae.[2]) Ivanoff und Rollett[3]) haben diese Ansicht widerlegt und ein klares Bild von den topographischen Verhältnissen dieser complicierten Gegend entworfen.[4]) Sie stellten fest, dass der Fontana'sche Canal nicht aus einem einzigen Lumen, sondern aus zahlreichen kleinen Räumen besteht, welche durch ein Balkenwerk voneinander geschieden sind, dass die Sondierung mit Schweinsborsten, sowie die Injection nur mit der Zerstörung dieses Balkenwerkes gelingen konnte und dass der Schlemm'sche Canal nicht mit dem Fontana'schen Canal identisch, sondern ein venöser Sinus ist; das Hueck'sche Ligamentum pectinatum endlich nichts anderes als den untersten und grössten Balken des Balkenwerkes im Fontana'schen Canal darstellt, welcher sich dadurch charakterisiert, dass er derb, breit und pigmentiert ist.

Nachdem wir im vorhergehenden die Feststellung der wichtigsten topographischen Verhältnisse der uns hier näher interessierenden Gegend

---

wenn wir bedenken, dass in dem von Fontana untersuchten Ochsenauge das Balkenwerk, welches den nach ihm benannten Raum ausfüllt, thatsächlich nichts anderes als ein Haufen von die Ciliarmuskel und die Ciliarfortsätze verbindenden Bindegewebssträngen ist, so können wir nicht umhin, der richtigen Localisation seitens Fontana Anerkennung zu zollen.

[1]) Als Canalis Fontanae medius bezeichnet er einen Spalt zwischen Sclera und Ciliarmuskel, ein Kunstproduct, welches Brücke (l. c. S. 52) für identisch mit dem echten Canalis Fontanae hält. Nach der Beschreibung und Zeichnung Huecks jedoch entspricht entschieden der Anticus dem Kammerwinkel (Taf. I Fig. 7). Der Canalis Fontanae externus ist eine Lücke der Suprachorioidea, die vor der Ora serrata liegt.

[2]) l. c. S. 18.

[3]) Zur Anatomie der Irisanheftung und des Annulus ciliaris, Arch. f. Ophth. XV. 1.

[4]) Bemerkenswert ist indessen, dass die hier obwaltenden Verhältnisse von Brücke, Gerlach, Henle, Haase, Heiberg und hauptsächlich von Müller bereits vor Ivanoff und Rollet richtig beschrieben worden sind.

historisch geschildert haben, lassen wir jetzt die Literatur über die einzelnen Bestandtheile dieser Gegend Revue passieren.

Arnold[1]) und Cruveilhier[2]) beschreiben den Fontana'schen Canal als eine zwischen Orbiculus ciliaris, Sclera und Cornea gelegenen, engen Spalt. Nach Hueck wird der Canal vorne vom Orbiculus ciliaris, hinten vom Corpus ciliare, gegen die Kammer zu vom Ligamentum pectinatum begrenzt. Brücke betrachtet als Grenzen vorne die Sehne des Ciliarmuskels, welche mit dem freien Ende der Descemet'schen Membran verwächst, hinter die Iris, kammerwärts das Ligamentum pectinatum. Ivanoff und Rollet constatieren, dass das Fontana'sche Dreieck beim Menschen viel kleiner als bei Thieren ist. Kammerwärts wird dieser Raum vom Ligamentum pectinatum begrenzt, das sie als eine Anheftung der Iris an der Membrana Descemeti mittels Zähnen ansehen, welch letztere von ihnen als Irisfortsätze bezeichnet werden. Beim Menschen und den verschiedenen Thierspecies wurden wesentliche Unterschiede im Verlaufe und der Grösse dieser Irisfortsätze entdeckt. Während beim Ochsen und beim Pferde der Ursprung dieser Balken aus der Iris mit der Endigung der Membrana Descemeti correspondiert, geschieht die Umbiegung des Lig. pectinatum aus der Iris beim Menschen und den Raubthieren viel mehr peripherwärts, wodurch sein Verlauf hakenförmig wird. Durch diese Lagerung der Irisfortsätze ist es auch bedingt, dass der Fontana'sche Canal beim Menschen und den Raubthieren viel weiter peripher zu liegen kommt, als beim Ochsen und Pferde. Die Irisfortsätze werden gegen den Kammerraum zu vom „Epithel" der Descemet'schen Membran bedeckt, welches sich auch in dem Raume zwischen den Irisfortsätzen ausbreitet. Der Fontana'sche Canal wäre demnach durch eine aus Epithelzellen bestehende Wand von der Kammer geschieden. Zwischen Mensch und Thieren liegt hier der Unterschied darin, dass sich bei letzteren hinter diesen Zellschichten eine zusammenhängende gezähnte Lamelle befindet, beim Menschen dagegen nur dünne Fasern, so dass sie nicht einmal auf jedem Schnitte wahrzunehmen sind. Bei Kindern sind diese Fäden, die Irisfortsätze, dicker und massiger als bei Erwachsenen.

Das Balkenwerk, welches den Fontana'schen Canal ausfüllt, wurde bereits von Brücke[3]) beschrieben. Nach seiner Angabe entsteht es durch dichte Verflechtung starker kernloser Fasern. Reichert und Bowman[4])

---

[1]) L. c. S. 13.

[2]) Anatomie descriptive 1836. S. 464.

[3]) L. c. S. 51.

[4]) Citiert in dem Werke Haases „Ueber das Lig. pectinatum." Arch. f. Ophth. XIV. 1. S. 48, und Gerlach, Beiträge zur normalen Anatomie des menschlichen Auges 1880, S. 52—53.

haben jedoch schon vor ihm beschrieben, dass die Descemet'sche Membran am Rande der Cornea in Lamellen zerfällt, welche an der Innenseite des Schlemm'schen Canals verlaufen. Gerlach[1]) behauptete, dass das Ligamentum pectinatum aus der Auffaserung der Descemetis entsteht, welche Ansicht trotz späteren Widerrufes seitens des Verfassers von vielen Handbüchern übernommen wurde. Henle[2]) beschreibt dieses Faserwerk sehr schön. Er unterscheidet zwei Theile an demselben: ein elastisches Lamellensystem, welches von der Membrana Descemeti auf der inneren Seite des Sinus venosus iridis zum M. ciliaris zieht, mit seinen innersten Lamellen die der Augenkammer zugekehrte freie Seite des circulären Theiles des M. ciliaris überzieht, sich sodann zum Insertionsrand der Iris begibt, und das bindegewebige Ligamentum pectinatum, welches sich den innersten elastischen Lamellen anschliesst. Die Bündel desselben legen sich bisweilen enge aneinander, zuweilen jedoch bilden sie ein weitmaschiges Netz. Nach Henle besteht das elastische Netz im ganzen aus 6—8 Lamellen. An ihrer Bildung nimmt auch die Membrana Descemeti Theil, doch ziehen die Fasern auch hinter der Membrana Descemeti dem Centrum der Cornea zu. Jede dieser Lamellen besteht aus einem Netze breiter und flacher Fasern, dessen Maschenräume oval sind, mit aequatorial gerichtetem Längsdurchmesser.

Den beim Menschen thatsächlich vorhandenen Verhältnissen, wenn auch nicht der Bezeichnung Ligamentum pectinatum, entspricht die Beschreibung Haases besser als die Henles. Haase versteht unter Ligamentum pectinatum jenen Bandapparat, welcher die Fortsetzung der Membrana Descemeti bildet und den der Kammer zugewandten Theil des M. ciliaris überzieht, um sich dann an der vorderen Oberfläche der Iris zu verlieren. Dieses Band besteht aus Bindegewebssträngen, auf welchen Zellen sitzen — bei jüngeren Individuen mehr als bei Erwachsenen — und hätte den Zweck, einerseits zwischen Iris und der Membrana Descemeti, andererseits zwischen Iris und Ciliarmuskel eine Verbindung herzustellen.

Ivanoff und Rollet führen aus, dass am Balkenwerke des Fontana'schen Raumes zahlreich ovale Kerne sitzen, die sich lebhaft färben und zu welchen flache, mit Fortsätzen versehene Zellen gehören, die miteinander anastomosieren. Die genannten Autoren unterscheiden genau dieses Netz vom eigentlichen Ligamentum pectinatum, den Irisfortsätzen.

Sie theilen auch dieses Balkenwerk in ein klein- und ein grossmaschiges ein, wovon das erstere die innere Wand des Schlemm'schen Canales bildet, das letztere der Iris zu liegt.

---

[1]) Handbuch der allg. und spec. Gewebelehre.

[2]) Handbuch der Anat. des Menschen 1866.

Heilberg Hjalmar[1]) hat jene Fasern — gleichzeitig mit Ivanoff und Rollet, jedoch unabhängig von ihnen — in nahezu ähnlicher Weise beschrieben, er hebt jedoch den Ursprung des Faserwerkes aus der Membrana Descemeti besonders hervor.

In der Kenntnis dieser Gegend bedeutet das Werk Schwalbes[2]) einen grossen Fortschritt. In demselben wird nachgewiesen, dass der Fontana'sche Canal nicht durch eine zusammenhängende „Epithel"-Lamelle vom Kammerraume geschieden ist, wie dies Ivanoff und Rollet glaubten, sondern mit demselben direct communiciert,[3]) also kein Canal, sondern ein Raum, ein ergänzender Theil der Kammer, der Kammerwinkel, ist. Ferner weist Schwalbe nach, dass das Ligamentum pectinatum beim Ochsen nicht aus einer zusammenhängenden Lamelle, sondern aus drei Reihen von gesonderten Balken besteht, welche nicht nur auf einer, der Kammer zugewandten Seite, sondern ebenso wie die Balken des Fontana'schen Raumes allerseits mit Endothel bedeckt sind. Zwischen der letzten Reihe der Balken des Ligamentum pectinatum und der ersten Reihe jener des Fontana'schen Raumes hat er keinen wesentlichen Unterschied gefunden. Beim Menschen ist diese Unterscheidung nicht einmal möglich, weshalb er beim Menschen die ganze Fasermasse mit dem Namen „Ligamentum pectinatum" bezeichnet.

Waldeyer[4]) stimmt dem bei. Bereits Schwalbe erwähnt, dass die Irisfortsätze des Menschen nicht den Rand der Membrana Descemeti erreichen. Waldeyer geht noch weiter und erklärt, dass beim Menschen eigentlich Irisfortsätze, oder wie er sie nennt, Pallisaden gar nicht vorhanden sind. Der Kammerwinkel wird von Waldeyer Iriswinkel genannt. Dieser Autor erwähnt, dass sich an der Bildung der hinteren Wand des Winkels auch das Bindegewebe der Processus ciliares, jedoch in verschiedener Weise, betheiligen kann, indem das Bindegewebe der Processus ciliares durch Annäherung von Iris und Ciliarmuskel aus der Bildung des Kammerwinkels ausgeschlossen zu werden vermag. (Nach Henle und Haase haftet die Iris direct am Ciliarmuskel. Luschka hat jedoch bereits vor Waldeyer beobachtet, dass sich das Bindegewebe der Ciliarfortsätze zwischen Iris und Ciliarmuskel einhielt, und auch darauf aufmerksam gemacht, dass aus diesem der Kammer zugewandten Theile des

[1]) Periferien of Tunica Descemeti og dens Inflydise par Acomodation (Ref. Zehenders Monatsblätter 1879, S. 80).

[2]) Untersuchungen über die Lymphbahnen des Auges und ihre Begrenzungen. Arch. f. mikr. Anat. VI. 1870.

[3]) L. c. S. 273. Die directe Communication war auch schon Hueck bekannt. Eine classische Darstellung des Kammerwinkels hat noch vor Schwalbe Müller geboten. Arch. für Ophth. III. 1. S. 48, desgleichen Luschka (Anat. des menschlichen Kopfes).

[4]) Graefe Saemisch, Handb. der ges. Augenheilk. 1874, 1. S. 28.

Bindegewebes der Ciliarfortsätze im Falle einer Entzündung das Exsudat direct in die vordere Kammer gelangen kann.)[1])

Mit Bezug auf das Faserwerk des Kammerwinkels schliessen sich sowohl Schwalbe als auch Waldeyer der Eintheilung von Ivanoff und Rollet an. Schwalbe macht zwischen dem klein- und grossmaschigem Netz vom genetischen Standpunkte aus einen scharfen Unterschied. Ersteres bezeichnet er als „kernreiches Plattenwerk der inneren Wand des Schlemm'schen Canals“ [2]) und hält es für eine directe Fortsetzung der Membrana Descemeti. Es besteht aus dem die Scleralrinne überdachenden Faserwerke und bildet die innere Wand des Schlemm'schen Canals, welche Hohlräume mit aequatorialer Längsaxe einschliesst; es endigt in der am peripheren Rande der Scleralrinne gelegenen Fasermasse, welche zahlreiche circuläre Fasern enthält und von Schwalbe als hinterer Grenzring[3]) bezeichnet wurde, an dessen anderer Seite sich die meridionalen Fasern des Ciliarmuskels inserieren.

Das grossmaschige Netz nennt Schwalbe beim Menschen Ligamentum pectinatum. Nach seiner Auffassung entsteht aus der Auffaserung der Iriszipfel, wobei er unter Iriszipfel einen Fortsatz der Iris von derselben Gewebsstructur versteht; bei Thieren gehen sie in das wahre Hueck'sche Ligamentum pectinatum über, beim Menschen hingegen lösen sie sich im grossmaschigen Netze auf. Bei Waldeyer lesen wir, dass dieses grossmaschige Netz beim Menschen häufig fehlt und nur in vereinzelten Fällen die den Fontana'schen Räumen entsprechenden Lücken angetroffen werden.

Gerlach[4]) hat sich gleichfalls mit dieser Gegend befasst und eine Verwirrung in der Literatur dadurch hervorgebracht, dass er die hier befindlichen verschiedenen Gebilde für ein Band ansah, und das „ringförmige aus Bindesubstanz bestehendes Gebilde, welches topographisch mit allen Constituentien der Ciliargegend in Verbindung steht und den Einigungspunkt für Corpus ciliare, Iris, Ciliarmuskel, Sinus venosus iridis und die Verbindungsstelle von Sclera und Hornhaut bildet“,[5]) als Ligamentum annulare bulbi bezeichnet hat, insofern als der zur Bezeichnung dieses Gebildes am geeignetsten scheinende Terminus „Ligamentum ciliare“ bereits früher für die Bezeichnung des Ciliarmuskels angewendet war. Wenn dieses Band dicht und stark entwickelt ist, so ist es prismatisch, hat drei Seiten und drei Winkel. Die Vorderseite bildet die

[1]) Anatomie des menschlichen Kopfes 1867.

[2]) Diese Benennung gebrauchte er erst später im Jahre 1885 in seinem Werke „Anatomie der Sinnesorgane“.

[3]) L. c., S. 301. Wird in seiner „Anatomie der Sinnesorgane“ als Scleralwulst bezeichnet (S. 172).

[4]) Ueber das prismatisch gestaltete Ringband der Ciliargegend des Menschen. (Beiträge zur Normalen Anat. des menschlichen Auges, 1880, S. 36.)

[5]) L. c., S. 40.

hintere Wand des Schlemm'schen Canals, an der peripheren Seite haften die meridionalen Fasern des Ciliarmuskels, die vordere Hälfte der Innenseite sieht in die Kammer, an der hinteren Hälfte entspringt die Iris; in den Winkel, welcher der Augenaxe zu gerichtet ist, fällt die Membrana Descemeti und an ihren peripheren Winkeln haften u. zw. am vorderen die meridionalen Fasern des Ciliarmuskels, am hinteren hingegen, welcher sich zwischen Iris und Ciliarmuskel in den sogenannten Sulcus ligamenti annularis einkeilt, die des Müller'schen Ringmuskels. Die Entwickelung des ganzen Bandes weist übrigens grosse Varietäten auf, indem seine Aussen- und Innenseiten zuweilen kleiner sind und der hintere Winkel oft weniger prominiert. Die wichtigste Varietät ist diejenige, wenn das gewöhnlich dichte Gewebe des Ligamentum annulare bulbi locker wird, besonders in der Gegend des hinteren Winkels, wobei dann in demselben grosse Lücken auftreten. Diese sind die Fontana'schen Räume und das Maschenwerk, welches dieselben begrenzt, das Ligamentum pectinatum.

Das Gerlach'sche Ligamentum annulare bulbi darf man also nicht wie dies einzelne Handbücher thun, mit dem Ligamentum pectinatum identificieren. Wir sehen ja auch, dass Gerlach das Ligamentum pectinatum im Schwalbe'schen Sinne, nämlich das Vorhandensein eines den Kammerwinkel ausfüllenden Maschenwerkes, eher als Ausnahme betrachtet. Bezüglich der vorhandenen Varietäten glaubt er, dass dieselben ebenso wie diejenige im Bau des Ciliarmuskels vom Refractionszustande des Auges abhängen;[1]) den Zusammenhang zwischen den Gebilden des Kammerwinkels und der Accomodation haben übrigens schon Pelechin und Heiberg behauptet, worin derselbe jedoch bestände, darüber haben sie sich nicht geäussert.

Gleichzeitig mit dem Werke Gerlachs hat auch Heisrath[2]) eine Arbeit über diesen Gegenstand publiciert. Mit der Benennung Ligamentum pectinatum wünscht er das Maschenwerk des Fontana'schen Raumes bezeichnet zu wissen, während er dem Hueck'schen Bande die Bezeichnung „Anheftungsfasern der Iris" verleiht. Im übrigen erklärt er, dass beim Menschen das Maschenwerk des ganzen Fontana'schen Raumes äusserst gering sei und kaum ein paar Lücken einschliesse.

Straub,[3]) der sich laut eigener Angabe nur den von van Recken im Jahre 1857 publicierten Untersuchungen anschliesst, geht noch weiter, in dem er das Vorhandensein eines Ligamentum pectinatum im Kammerwinkel des Menschen rundweg negiert. Die M. Descemeti

[1]) L. c. 45.

[2]) Ueber die Abflusswege des humor aquaeus etc. Arch. f. Ophth. XXVI. 1.

[3]) Notizen über das ligamentum pectinatum und die Endigung der Membrana Descemeti. Arch. f. Ophth. XXXIII. 3.

zerfällt nach seiner Ansicht beim Menschen in eine oberflächliche und eine tiefe Schichte. Die tiefe theilt sich abermals in fächerförmig divergierende Lamellen, welche grösstentheils zum Ciliarmuskel, zum kleineren Theile zur Iris ziehen. Dies ist das Maschenwerk, welches sich an der Innenseite des Schlemm'schen Canales ausbreitet. Die oberflächliche (der Kammer zugewendete) Lamelle zerfällt in keine weiteren Lamellen, sondern bildet nur der Fläche nach ein Netz, welches auf genauen Meridionalschnitten gar nicht sichtbar ist. Werden die Schnitte jedoch schief geführt, so kommen einzelne Theile des Netzes zur Ansicht, und dies wurde von den Autoren für das Ligamentum pectinatum gehalten: diese Auffassung ist jedoch irrig, denn beim Menschen gebe es kein Ligamentum pectinatum, und zwar deshalb nicht, weil sich der Irisursprung beim Menschen höher als die Endigung der Descemet'schen Membran befindet; der menschliche Kammerwinkel ist frei von jedwelchem Bandapparate, die Balken des Fontana'schen Raumes, Ivanoffs und Rollets Irisfortsätze, Waldeyers Pallisaden, sind nur bei Thieren vorzufinden. Dem gegenüber behauptet Königstein,[1]) dass die Verhältnisse des Ligamentum pectinatum beim Menschen und beim Thiere die gleichen wären.

Die Anatomie des Kammerwinkels wurde von Rochon-Duvigneaud[2]) ausführlich behandelt und embryologisch sowie vergleichend anatomisch beleuchtet. Die zwei Netzsysteme, welche nach Ivanoff und Rollet von einer grosser Reihe der Autoren als gross- und kleinmaschig, von Henle, Straub und van Recken als oberflächliche und tiefe Auffaserung der Membrana Descemeti beschrieben wurden, hat er auf vergleichend anatomischer Grundlage benannt. Das den Kammerwinkel — im engeren Sinne — ausfüllende bezeichnete er als Netz des espace cilioscléral. Das andere, welches sich zwischen Endigung der Descemet und dem Schwalbe'schen hinteren Grenzring (Scleralwulst, anneau limitant postérieur) ausbreitet, als reticulum sclerocornéen. Von einem cilioscleralen Raume spricht er deshalb, weil im Thierauge, die mit dem Kammerwinkel homologe Stelle zwischen dem bindegewebigen Theile der Processus ciliares und der Sclera liegt. Dieser Raum wird gegen die Peripherie zu vom Ciliarmuskel in der Richtung der Augenaxe vom Ligamentum pectinatum Hueck begrenzt und von derben Bindegewebsbündeln ausgefüllt, welche sich allmählich in das zwischen Ciliarmuskel und Ciliarfortsätzen befindliche Bindegewebe fortsetzen, das vorne locker ist, weiter hinten allmählich stärker wird. Dadurch wird die Grenze des cilioscleralen Raumes gegen die Peripherie zu sehr unbestimmt und ist

[1]) Ueber die Endigung der Membrana Descemeti. Arch. f. Ophth. XXV. 3. 1879.

[2]) Recherches anatomiques sur l'angle de la chambre antérieure et le canal de Schlemm (Arch. d'Ophth. XII. S. 732. 1892).

bei den Carnivoren am wenigsten ausgesprochen, wo das ciliosclerale Spatium in das suprachorioideale, die Fasern des Ligamentum pectinatum in einer histologisch nicht zu unterscheidenden Weise in die der Lamina fusca übergehen.[1]) Demnach wäre das Ligamentum pectinatum mit der Lamina fusca homolog und auch der Zweck beider identisch: nämlich die fibröse Hülle des Auges an die uveale zu fixieren. Beim Menschen und den höheren Affenspecies jedoch, bei denen mit der Accomodation auch deren Organ, der Ciliarmuskel, kräftig entwickelt ist, hat dieser die fixierende Rolle des Ligamentum pectinatum übernommen, welches daher entbehrlich und beim Menschen und den höheren Affenspecies zu einem rudimentären Organ wurde.[2]) Der menschliche Typus des Kammerwinkels, welcher übrigens beim Macacus am besten ausgesprochen ist,[3]) wird durch den Mangel des Ligamentum pectinatum und der Faserung des Spatium ciliosclerale charakterisiert. Die Kammerbucht ist leer, frei von jedwelchem Bandapparate und peripher vom Ciliarmuskel scharf begrenzt; es ist kein Winkel, sondern ein vom scharfen Kammerrande des Ciliarmuskels gebildetes Bogengewölbe arcade ciliosclerale.[4]) Dessenungeachtet gibt er zu, dass es Ausnahmen von dieser Beschreibung gibt, und in einzelnen Augen feine Trabekeln zu finden sind, welche pigmentiert sein können und vom Irisrande zum Ansatz des Ciliarmuskels ziehen, gewissermaassen dessen Sehne verdoppelnd. Sie liegen gewöhnlich der Sehne dicht an, haben jedoch zuweilen auch erweiterte Lücken und bilden dann die Andeutung des Ligamentum pectinatum. Auch beim Menschen fehlt erst nach der Geburt das Ligamentum pectinatum. Beim Foetus ist es, wie die embryologischen Untersuchungen Rochon-Duvigneauds nachwiesen, vorhanden.

Bei einem 3 monatlichen Embryo, bei welchem die Iris noch sehr klein und die Pupille so weit wie die Kammer selbst ist, wird der ganze Kammerwinkel von einem zelligen Maschenwerke ausgefüllt, dessen der Augenachse zu liegender Rand zwischen der Iris und der feinen Endigung der Membrana Descemeti liegt; dasselbe Bindegewebe zieht sich auch auf den die Iris bildenden vorderen Rand der secundären Augenblase

---

[1]) Précis iconographique d'anatomie normale de l'oeil. 1895 S. 38.

[2]) Schon Angelucci (Ueber Entwickelung und Bau des vorderen Uvealtractus der Vertebraten, Arch. f. mikr. Anat. XIX.), hat die schwache Entwicklung des Lig. pectinatum beim Menschen der kräftigen Entwicklung des Ciliarmuskels zugeschrieben.

[3]) Recherches anatomiques sur l'angle de la chambre antérieure etc. Arch. d'Ophth. 1892 S. 736. Nach Hans Virchov (Ueber die verschiedenen Formen des Lig. pect. Arch. f. Anatomie u. Physiologie. 1885. S. 587) ist das Lig. pect. beim Affen besser ausgebildet als beim Menschen.

[4]) Ibidem S. 733. Schon Luschka führt aus, dass die periphere Wand des Kammerwinkels von der vorderen, rinnenförmig vertieften Seite des Ciliarmuskels gebildet wird. Anat. des menschlichen Kopfes 1867. S. 435.

und überbrückt das Gebiet der Pupille. Das Bindegewebe der Iris, die Membrana pupillaris und das Ligamentum pectinatum entstehen also aus einer gemeinsamen embryonalen Anlage. Die beiden letzteren verschwinden beim Menschen im Verlaufe der weiteren Entwicklung.[1])

Bei einem Embryo von 6 Monaten besteht zwischen Iris und Descemet keine Verbindung mehr. Der Raum zwischen Sclera und den Ciliarfortsätzen ist jedoch noch mit Trabekeln ausgefüllt und weist den bei Thieren vorkommenden Typus auf. Das Reticulum sclerocornéen lässt er aus der Sclera entstehen und glaubt auch damit zwischen dem Faserwerke des sclerocornealen Reticulums und des Fontana'schen Raumes einen Unterschied machen zu können, insoferne als ersteres zu den fibrösen, letzteres zu den uvealen Hüllen des Auges gehören würde. Letztere Thatsache widerspricht jedoch den Untersuchungen von Angelucci und Gabrielides. Diese Autoren haben ihre Folgerungen aus Erfahrungen an Hühnerembryonen abgeleitet, wo die Entwicklung der einzelnen Gebilde leichter mit Aufmerksamkeit als an menschlichen Embryonen verfolgt werden konnte, an welchen Rochon-Duvigneaud seine Forschungen angestellt hat.

Nach Angelucci[2]) befindet sich anfangs vor der Linse eine Bindegewebemasse, in welcher mit der Entwicklung der Iris, wenn sich nämlich der vordere Rand des Augenbechers in Form einer Falte nach unten biegt, oedematöse Gewebslücken entstehen. Diese bilden die ersten Andeutungen der Kammer. Durch ihre Confluenz kommt letztere zustande, indem sich die Cornea von der Pupillarmembran trennt. Der Anfang der Kammer zeigt sich immer an der Peripherie. Für die weitere Entwicklung ist ein an der Kammerperipherie (beim Hühnerembryo am 4. Tage) auftretender Zellhaufen von Bedeutung, an dessen peripheren Partien sich die Zellen zu Fasern differencieren, während sie an dem der Kammer zu gelegenen Theile sternförmig bleiben. Aus ersteren entsteht der Ciliarmuskel, aus letzteren der Fontana'sche Raum, dessen Lücken später durch das sich bildende Kammerwasser auseinandergedrängt werden. Angelucci leitet demnach sämmliche Gebilde des Kammerwinkels von der Uvea ab.

Gabrielides[3]) ist der gleichen Ansicht, nur enthält seine Schilderung noch einige neuere Daten. Nach ihm entwickelt sich das Endothel der

[1]) „La même membrane de tissu conjonctif embryonnaire constitue donc successivment le systeme trabéculaire ciliosclèral (ligament pectiné), la trame conjonctive de l'iris et la membrane pupillaire. La partie irienne est seul destinée à persister chez l'homme." Recherches etc. Arch. d'Ophth. 1892. S. 741.

[2]) Ueber Entwicklung und Bau des vorderen Uvealtractus der Vertebraten. Arch. f. micr. Anat. XIX. S. 160.

[3]) Recherches sur l'embryogenie et l'anatomie comparée de l'angle de la chambre antérieure chez le poulet et chez l'homme. Arch. d'Ophth. 1895.

der Membrana Descemeti am 6. Tage der Bebrütung. Am 7. Tage tritt in dem Winkel zwischen Cornea und dem vorderen Rande der Augenblase ein Zellhaufen auf, welcher die erste Andeutung der Iris bildet. Das gegenüberliegende Endothel der Membrana Descemeti zerfällt jetzt in 2 Zellgruppen, deren innere aus einer Reihe von Endothelzellen besteht und auf die Iris[1]) übergeht. Die äussere enthält 4 Reihen Endothelzellen und verharrt auf ihrem Platze. Zur selben Zeit treten noch zwei Zellgruppen auf, deren eine aus lichten ovalen Zellen besteht, aus welcher sich das Ligamentum pectinatum, und eine hinter derselben befindliche, aus der sich der bindegewebige Theil der Ciliarfortsätze entwickelt, während die obenerwähnte Endothelzellengruppe die embryonale Anlage des sclerocornealen Netzes bildet. Ueber diesen tritt am 11. Tage eine neuere Zellgruppe auf, aus welcher der Ciliarmuskel entsteht. Aus diesen Beobachtungen von Gabrielides geht hervor, dass das sclerocorneale Netz als directe Fortsetzung der Membrana Descemeti betrachtet werden kann, während das Ligamentum pectinatum keinesfalls eine Fortsetzung der Descemet'schen Membran ist; beide sind aber aus der Uvea entstanden.

In neuerer Zeit hat sich Panaghis Jeannulatos[2]) mit der Embryologie des Kammerwinkels befasst. Seine Untersuchungen hat er hauptsächlich an Kaninchen-, Schaf- und Schweins-Embryonen angestellt. Beim Kaninchenembryo existiert am 15. Tage noch keine Kammer. Zwischen Linse und Hornplatte befindet sich eine Bindegewebsmasse: das „intercristallocorneale Mesoderm", welche an den Rändern des Augenbechers mit dem periretinalen Bindegewebe, ferner mit einem die Linse umgehenden Fortsatze (pedicule hyalociliaire) des Glaskörperbindegewebes in Contact ist. Der Ort wo diese verschiedenen Bindegewebmassen confluieren, ist das ciliare Mesoderm (carrefour anastomotique). Die Kammer beginnt mit der Spaltung des intercristallocornealen Bindegewebes, und zwar entwickelt sich zuerst ihr centraler Theil, nicht wie Angelucci angab, ihr peripherer Theil. Durch diese Spaltung, welche beim 17tägigen Kaninchenembryo bereits beendet ist, zerfällt das intercristallocorneale Bindegewebe in Cornea und iridopupillare Platte. Durch die in der Basis der iridopupillaren Platte und im ciliaren Mesoderm auftretende Zellvermehrung entsteht das Ligamentum pectinatum.

In dem Bindegewebe, welches gegen den Schlemm'schen Canal

---

[1]) Diese Beschreibung stimmt mit den Angaben von Henle, van Recken, Straub vollkommen überein, besonders wenn wir in Betracht ziehen, dass man sich die Entstehung der Fasern der Descemet und des sclerocornealen Netzes als cuticulare Ausscheidung jener Endothelzellen vorstellt.

[2]) Recherches embryologiques sur le mode de formation de la chambre anterieur chez les mammiferes et chez l'homme. Thèse de Paris 1896.

zu gelegen ist, treten dann längliche Zellreihen auf, welche ein Maschenwerk bilden. Dieses ist die embryonale Anlage des sclerocornealen Maschenwerkes oder, wie es Jeannulatos nennt, système amphiblistroide keratosclérotical. Er lässt also nicht einmal das scelerocorneale Netz aus der Membr. Descemeti entstehen. An jungen (42tägigen) menschlichen Embryonen hat er dieselben Verhältnisse gefunden, wie bei 13tägigen Kaninchen-Embryonen. Die Beschreibung der aus einer späteren Periode entstammenden menschlichen Embryonen stimmt vollends mit der von Gabrielides und Rochon-Duvigneaud überein.

Wir wollen die Histologie des Kammerwinkels, die feineren Verhältnisse des darin befindlichen Faserwerkes nur der Vollständigkeit halber und bloss flüchtig berühren, da sich die diesbezüglichen Daten hauptsächlich auf Thieraugen beziehen. Beim Menschen gibt es eigentlich gar keinen Bandapparat im Raume des Kammerwinkels, weswegen wir uns bei unseren Untersuchungen auch nicht in diesen Gegenstand vertiefen konnten.

Wir haben bereits früher erwähnt, dass Brücke zuerst die Balken des Fontana'schen Canales beschrieben hat. Seiner Ansicht nach waren diese Fasern kernlos, doch haben Leber, später Ivanoff und Rollet — aus deren Werken die Kenntnis dieses Balkenwerkes ins allgemeine Bewusstsein übergangen ist — nachgewiesen, dass auf ihnen Kerne liegen, zu welchen lange Zellen mit Fortsätzen gehören.

Schwalbe[1]) hat die Verhältnisse sowohl der Irisfortsätze als auch des Trabekelsystems des Fontana'schen Raumes sehr umständlich beschrieben. Die Irisfortsätze des Ochsen entspringen mit einem conischen Stück von der Iris und setzen sich mit einer cylindrischen Endigung an der Membr. Descemeti an. Ihr Anfangsstück zeigt die Gewebsstructur der Iris (daher der Name Iriszipfel) und ist pigmentiert. Die Endigungen zeigten eine homogene, feine Längsstreifung, welche darauf hinweist, dass sie aus feinen Fasern zusammengesetzt sind; sobald dieselben zur Membr. Descemeti gelangen, gehen sie nach Schwalbe in circuläre Richtung über, verflechten sich daselbst und bilden am Rande der Descemet'schen Membran einen Wulst, welchen er als vorderen Grenzring bezeichnet. Von diesem gehen Fasern nach oben, welche die innere Wand des Schlemm'schen Canales bilden. Andererseits endigen in letzteren die Balken des Fontana'schen Raumes. Alle diese Fasern sind von einer Endothelscheide bedeckt, deren Kerne oval, während die der Membr. Descemeti rund sind. Die beiden Endothelschichten gehen ineinander über. Die Descemet'sche Membran selbst endigt auch nicht frei, sondern übergeht, indem sie ihre glasartige Constitution verliert, in das Faserwerk

[1]) Ueber die Lymphbahnen des Auges. Arch. f. mikrospische Anat. II.

der inneren Wand des Schlemm'schen Canales. Waldeyer schreibt im Graefe-Saemisch'schen [1]) Sammelwerk — und von hier haben es auch die meisten Verfasser von Lehrbüchern übernommen — dass das Ligamentum pectinatum — darunter versteht er beim Menschen das den Kammerwinkel je nach seinem kleineren oder grösseren Entwicklungsgrade mehr oder weniger abrundende cavernöse Gewebe — durch Auffaserung der M. Descemeti entsteht, setzt jedoch hinzu, dass auch die übrigen Constituenzien des Kammerwinkels, Sclera, Cornea, Iris, Ciliarmuskel und auch das Bindegewebe der Ciliarfortsätze Fasern zu diesem Maschenwerk entsenden. Mit Bezug auf die Endigung der Irisfortsätze des Thieres theilt er die interessante, an einem Präparate von Mihálkovics, seinem damaligen Assistenten, gemachte Beobachtung mit, dass die Membr. Descemeti den ihr anliegenden Theil der Irisfortsätze überzieht.[2]) Ein Jahr später haben Ciaccio, ferner Macdonald[3]) die Durchbohrung der Descemet'schen Membran durch die Irisfortsätze beschrieben. Im Jahre 1879 hat Exner an einem Präparate seines Schülers Ellery-Briggs[4]) gleichfalls die Perforation der Membrana Descemeti durch das Ligamentum constatiert.

Königstein[5]) beschreibt diese Verhältnisse ausführlicher. Er gibt an, dass die Irisfortsätze, welche er mit Waldeyer Pallisaden nennt, die Membr. Descemeti durchbohren und nicht an deren Rand inserieren, sondern vorher in Ringfasern übergehen und so den vorderen Grenzring Schwalbes bilden. Der vordere Grenzring liegt daher nicht am Rand der Membr. Descemeti, sondern vor derselben. Die Descemet'sche Membran hat überhaupt keinen freien Rand, sondern ihre Fortsetzung überzieht als glasartige Substanz die Irisfortsätze und die Trabekeln des Fontana'schen Raumes. Bei jungen Thieren (Kälbern, Fohlen) besitzt die Membr. Descemeti einen scharfen Rand. Bei diesen verlaufen die Fasern des Ligamentum pectinatum über dem Rand der Membr. Descemeti und sind auch mit keiner glasartigen Substanz überzogen, woraus er schliesst, dass die Membr. Descemeti sich erst nachträglich auf die obenerwähnten Fortsätze ausbreitet. Beim Menschen seien diese Verhältnisse vollkommen gleich.

Angelucci beschreibt in seiner citierten Arbeit die Endigung der Irisfortsätze in ähnlicher Weise. Auch er glaubt nicht, dass der Schwalbesche vordere Grenzring zur Membr. Descemeti gehört. Auch beim Menschen beschreibt er die Irisfortsätze, die Perforation der Membr. Descemeti

---

[1]) Graefe-Saemisch. Handbuch der gesammten Augenheilkunde 1874. S. 226. Dies hat übrigens, wie wir bereits erwähnt haben, zuerst Gerlach behauptet.

[2]) L. c. S. 228.

[3]) S. Nagels Jahresberichte 1875.

[4]) S. Nagels Jahresberichte 1879. Original-Sitzungsberichte der k. k. Akademie zu Wien. XXIX.

[5]) Ueber die Endigung der Membrana Descemeti. Arh. f. Ophth. XXV. 1879.

durch dieselben und führt aus, dass sich die Irisfortsätze an ihren Enden zu Platten verbreitern, welche untereinander durch Fasern zusammenhängen. Die Perforation käme so zustande, dass die Membr. Descemeti die Fasern umwächst, wie er dies an Kaninchen-Embryonen nachgewiesen hat.

Nach Straub[1]) wird die Membr. Descemeti bei Thieren nicht ganz von den Pallisaden durchbohrt, sondern nur bis zur Mitte ihrer Dicke. Daselbst ändern sie plötzlich ihre Richtung und ziehen in der Ebene der Membr. Descemeti gegen die Augenachse zu und hängen miteinander durch parallele Fasern (Querstücke) zusammen. Beim Menschen gibt es natürlich keine Durchbohrung, weil es auch kein Ligamentum pectinatum gibt. Der vordere Grenzring bildet jedoch das Rudiment und einzige Residuum desselben, und diente einst diesem Band zur Insertion. Bezüglich der Natur der Balken des Fontana'schen Raumes ist die Ansicht der Autoren sehr verschieden. Reichert, Haase haben Bindegewebsfasern, Bowmann, Frey, Heiberg elastische, Kölliker Fasern der Uebergangsform angenommen.[2]) Henle hält die Fasern der inneren Wand des Schlemm'schen Canales für elastisch, die des Ligamentum pectinatum für bindegewebig. Schwalbe, sowie Waldeyer halten die Grenzringe und das dazwischen ausgespannte Netz für elastisch, das Ligamentum pectinatum für Bindegewebe. Nach Angelucci sind die von der Iris entspringenden Fäden des Ligamentum pectinatum bindegewebig, die von den Ciliarfortsätzen kommenden elastisch. Nach Gerlach ist sein Ligamentum annulare bulbi aus aequatorialen, meridionalen und radialen Fasern zusammengesetzt. Aequatorial sind die Fasern des vorderen und hinteren Grenzringes (nach seiner Terminologie der innere und äussere). Erstere sind hauptsächlich elastisch, während im letzteren viel Bindegewebsfasern vorhanden sind. Die Meridionalfasern sind vornehmlich bindegewebig. Sie bilden zum Theil die Sehne der Meridionalfasern des Ciliarmuskels; zum Theil ziehen sie von den Ciliarfortsätzen und von der Iris zur Gegend des hinteren Grenzringes. Von letzteren sind es die vorderen, welche sich auf der Oberfläche der Iris des eigentlichen Ligamentum pectinatum verlieren, während die hinteren zum Theile im Gefäss-Stroma der Iris endigen, zum Theil als Sehne des Musculus dilatator pupillae fungieren. Ein anderes Faserbündel zieht in radialer Richtung von der Endigung der Membr. Descemeti zum hinteren Grenzring. Dessen Fasern sind untereinander netzartig verbunden und elastisch. Schliesslich sind die radial verlaufenden Fasern bindegewebig und fixieren die Iris an den Ciliarkörper.

[1]) Notizen über das Lig. pect. Arch. f. Ophth. XXXIII. 3.

[2]) S. zusammengestellt in Haase l. c. S. 48 u. Gerlach, „Ueber das prismatisch gestaltete Band" etc. S. 53.

* * *

Nachdem wir in dieser Weise die Literatur des Kammerwinkels überblickt haben, gehen wir zur Besprechung der Literatur des Schlemmschen Canales[1]) und der Fasernmasse über, welche ihn von der Kammer trennen. Der Umstände der Entdeckung des Schlemm'schen Canales und der darüber entstandenen Prioritätsstreitigkeiten haben wir bereits zu Beginn dieses Capitels gedacht. Wir haben erwähnt, dass ihn der Entdecker dieses Canales, Friedrich Schlemm, für eine in der Sceleralrinne gelegene dünnwandige Vene gehalten hat.

Spätere Autoren: Weber, Arnold, Brücke haben denselben gleichfalls für einen venösen Sinus angesehen. Arnold[2]) hat in demselben bei Erstickten Blut gefunden, hat ihm von den Arterien und Venen aus sowie unmittelbar injiciert und glaubt, dass die Venen der Iris hineinmünden. Auch hat er nachgewiesen, dass auf ihm feine Venenzweige entstehen, die in die vorderen Ciliarvenen münden. Brücke hat ähnliches gelehrt, gesteht jedoch, dass er selbst nicht im Stande war, die Einmündung der Irisvenen in dem Schlemm'schen Canale zu constatieren[3]) und dass er sich nur an die Angaben Arnolds und Retzius gehalten habe. Die Communication der vorderen Ciliarvenen konnte er indessen mittels Quecksilber-Injectionen nachweisen. Rouget[4]) hat den Ausspruch gethan, dass der Schlemm'sche Canal keine einfache Vene (obgleich er mit freiem Auge oder bei geringer Vergrösserung eine solche zu sein scheint), sondern ein mit der Uvea in keiner Verbindung stehender Venenplexus sei. Die Irisvenen können von demselben aus nicht injiciert werden, sondern derselbe dient nur zur Ernährung der Scelerocornea und von ihm aus führen die vorderen Ciliarvenen nach aussen.

Leber[5]) gelangte im Jahre 1865 zu dem Resultate, dass sich an der Stelle des Schlemm'schen Canales thatsächlich ein Plexus und nicht bloss eine Vene befindet. Er hat ferner nachgewiesen, dass jener Plexus mit den Gefässen der Uvea communiciert, indem er aus derselben feine Zweige aufnimmt. Diese communicierenden Zweige stammen aus den vom Ciliarmuskel kommenden kleinen Venen, welche miteinander netzartig communicieren. Ein Theil dieser Zweige mündet in den Plexus, während ein anderer im oberflächlichen Venenplexus der Sclera endigt. Der Plexus selbst habe auch keine ausführenden Venen, sondern das Blut

[1]) Canalis Schlemmi seu Lauthi, seu Albini, plexus ciliaris Leberi, plexus Leber Rougeti, sinus venosus iridis (Arnold), sinus venosus sclerae, sinus sclerae (Rochon Duvigneaud).

[2]) Ibidem S. 11.

[3]) Ibidem S. 50.

[4]) Comptes rendus de la Societé de Biologie 1856. Citiert in Lebers Historische Notizen über den Plexus ciliaris venosus. Arch. f. Ophth. XXI. 2. S. 169.

[5]) Ueber den Verlauf und den Zusammenhang der Gefässe im Auge. Arch. f. Ophth. XI. 1.

des Plexus ergiesse sich nur durch die oberwähnten uvealen Anastomosen nach aussen. Leber meint, der Zweck des Plexus sei, als Reservoir des aus dem Ciliarmuskel bei dessen Contraction hinausgedrängten Blutes zu dienen, doch mit Bestimmtheit getraut er sich bloss das zu behaupten, dass der Ciliarmuskel auf den Füllungszustand des Schlemm'schen Canales einen Einfluss ausüben muss. Nach Henle ist der Schlemm'sche Canal bloss ein Venenplexus. Er setzt auseinander, dass sich bei der Contraction der meridionalen Fasern des Ciliarmuskels die Sinuswände voneinander abheben müssen und der Sinus sich so erweitere.

Pelechin, Haase waren der Ansicht, dass der Schlemm'sche Canal eine für die Accomodation wichtige Vorrichtung sei. Heiberg glaubte, dass dieser Canal für den Musculus ciliaris die Bedeutung einer Bursa subtendinea habe. Ivanoff und Rollet gelangten auf Grund ihrer extensiven Untersuchungen zur Ueberzeugung, dass im Thierauge thatsächlich mehrere Venen vorhanden sind, beim Menschen jedoch nur eine. Bei diesem gibt es höchstens 2—3 kleinere Lumina, welche indessen auch so erscheinen, als ob der vorhandene grössere Hohlraum wie durch eine Brücke in 2—3 Theile getheilt worden wäre. Sie haben den Canal nicht nur bei Erhängten, sondern auch in den Augen von auf andere Weise verstorbenen Individuen mit Blut gefüllt gefunden und sie konnten den Canal auch sondieren, ohne dass sie an demselben einen Riss hervorgebracht hätten. Später hat auch Leber anerkannt, dass die Venen des Plexus häufig zu einem grösseren Zweige confluieren und sich in die vorderen Ciliarvenen ergiessen. Schwalbe hat im Jahre 1870 in seinem bereits mehrfach citierten Werke die Zugehörigkeit des Schlemm'schen Canals zum Blutgefässsystem in Zweifel gezogen, indem es ihm gelang, den Canal von der vorderen Augenkammer aus mit Berlinerblau zu injicieren. Leber[1]) hat im Jahre 1873 diese von Schwalbe gemachte Injection als dadurch entstanden erklärt, dass die Wand des Schlemmschen Canals infolge überstarken Injectionsdruckes gerissen ist. Bei seinen Versuchen gieng bloss das diffundible Carmin in den Canal über, das colloide Berlinerblau nicht. Schwalbe brach eine Lanze dafür, dass der Schlemm'sche Canal ein Lymphsinus sei, welcher nur unter exceptionellen Verhältnissen (Erhängen, Erstickungstod) Blut führt und mit dem Raum der Kammer in directer Verbindung steht. Demgegenüber hält Leber daran fest, dass der Schlemm'sche Canal ein Venenplexus ist, welcher mit dem Kammerraum nur durch Filtration communiciert. An dieser Discussion der beiden grossen Meister nahm eine grosse Anzahl von Schülern theil. Es entstand über dieses Thema eine ganze Literatur, welche aus dem Resultate verschiedenerlei Injectionsversuche über die Natur dieses

[1]) Flüssigkeitswechsel im Auge. Arch. f. Ophth. XIX. 2.

Canals und dessen Verhältnis zur Kammer ein Urtheil zu fällen bestrebt war und welche sich durch die scharfe Beurtheilung der beiderseitigen Methoden ausgezeichnet hat. Ich kann mich über jene Literatur nicht näher verbreiten, sondern will bloss mit einigen Worten das Resultat des langen und bis heute noch nicht entschiedenen Streites streifen. Dieses Resultat besteht ungefähr darin, dass die Anhänger Schwalbes die Venennatur des Sinus anerkennen,[1]) während die Anhänger Lebers, obzwar sie auch in ihren jüngsten Arbeiten den Ausdruck Filtration gebrauchen, zugeben, dass auch sehr feine Pigmentkörnchen aus der Kammer in den Schlemm'schen Canal gelangen können, sich also der Idee der freien Communication nähern. Der Unterschied zwischen diesen beiden Auffassungen besteht nach dem Stande unserer anatomischen Kenntnisse heute bereits nur noch darin, dass diese Pigmentkörnchen durch die äusserst feinen Lücken der äussersten Lamellen des sclerocornealen Netzes oder durch die Stomata der Endothelwand des Schlemmschen Canals hindurch gelangt sind —, was fürwahr nur eine Frage von akademischem Werte ist, besonders wenn wir bedenken, dass das sclerocorneale Netz infolge der Feinheit seiner Lücken und des Verschobenseins derselben übereinander ein so vollkommener Filtrirapparat ist, dass es nach den genauen experimentellen Forschungen Niesmanoffs[2]) auch die feinsten Partikelchen fremder Substanz zurückbehält, ja sogar nicht einmal für rothe Blutzellen durchgängig ist. Letztere Thatsache wird an einem von mir untersuchten glaucomatösen Auge (Fall 20) auch pathologisch-histologisch demonstriert.

Nehmen wir den Faden der Literatur des Schlemm'schen Canals dort wieder auf, wo wir ihn verlassen haben. Nach Schwalbe entsteht der Schlemm'sche Canal in der Weise, dass eine Rinne der Sclera[3]) (sulcus sclerae internus, Scleralrinne) von einem engmaschigen Netze von Fasern, welche die directe Fortsetzung der Membrana Descemeti bilden (kernreiches Plattenwerk der inneren Wand des Schlemm'schen Canals) überbrückt wird. Der Canal wird enger oder weiter sein, je nachdem das obgenannte Faserwerk von der Wand der Rinne in grösserer oder geringerer Entfernung verläuft, jedoch entsteht nie mehr als ein Canal. Nach aussen von diesem sind im Gewebe der Sclera Venen ver-

[1]) Auch Schwalbe selbst in seiner Anatomie der Sinnesorgane (S. 176), desgleichen Waldeyer, der am längsten dabei verharrte, dass der Schlemm'sche Canal ein Lymphweg sei, äussert sich in der Guttmann'schen Arbeit (Ueber die Natur des Schlemm'schen Sinus, Arch. f. Ophth. XLI. 1, S. 52) dahin, dass der Schlemm'sche Canal eine Vene sei.

[2]) Quantitative Verhältnisse der Filtration und Secretion des Kammerwassers. Arch. f. Ophth. XLII. 4.

[3]) Dies haben bereits Schlemm, Leber, Rouget (s. Historische Notizen etc. Arch. f. Ophth. XXVI. 2. S. 169) beschrieben.

streut, welche den Plexus ciliaris Leberi bilden. Der Plexus ciliaris und der Schlemm'sche Canal sind demnach nicht identisch. Der Schlemm'sche Canal wird zuweilen von feinen Fäden überbrückt, wodurch er in 2—3 Hohlräume getheilt wird. Mit Bezug auf das Netz, welches die innere Wand des Schlemm'schen Canals bildet, hebt er bereits hervor, dass einzelne Lamellen-Systeme desselben so gelagert sind, dass ihre Hohlräume nicht einander gegenüber, sondern übereinander verschoben liegen, was, wie schon eben erwähnt, von hervorragender Wichtigkeit ist. Die äussere Wand des Canals wird von dichtem Scleralgewebe gebildet, jedoch so, dass die innerste Lamelle der Cornea gleichfalls zur Bildung derselben beiträgt, indem sie sich zu einer elastischen Platte umwandelt, welche die innere Oberfläche der Rinne überzieht. Die Wand des Canales selbst ist mit netzförmig verdicktem Endothel überzogen. Schwalbe schreibt dem Schlemm'schen Canal eine grosse Rolle bei der Erhaltung der constanten Tension des Auges zu: Jede Contraction des Ciliarmuskels muss in der vorderen Hälfte der Uvea die Circulation stören, Stauungen hervorrufen, wobei dann die Tension steigen müsste. Dass es doch nicht dazu kommt, liegt seiner Ansicht nach daran, dass der Ciliarmuskel bei seiner Contraction die Wände des Canals von einander abhebt und in dieser Weise aspirierend auf das Kammerwasser wirkt. Die Beschreibung Waldeyers stimmt mit jener Schwalbes vollkommen überein, nur hebt Ersterer hervor, dass der Canal ganz in der Sclera liegt und nicht in der sclerocornealen Vereinigung, wie dies Schwalbe annahm. Bezüglich der kleinen Venen vor dem Schlemm'schen Canal hat er nachgewiesen, dass dieselben in den Canal münden. Klappen hat er jedoch an ihnen nicht gesehen und ebensowenig konnte er den directen Zusammenhang zwischen dem Endothel des Schlemm'schen Canales und jenem des Faserwerkes, das die innereW and bildet, demonstrieren, obzwar er es mit Schwalbe für wahrscheinlich hält, dass eine directe Communication zwischen den Lücken des Maschenwerkes und dem Canal vorhanden ist.

Angelucci hat bezüglich des Schlemm'schen Canals embryologisch nachgewiesen, dass derselbe eine Vene ist, und bereits in einem früheren Stadium der Entwicklung in Gestalt eines vor der sclerocornealen Verbindung befindlichen Gefässes auftritt, welche Lage er bis zu Ende behält, während der Verlauf der übrigen Gefässe ein wechselnder ist. Nach Gabrielides tritt der Schlemm'sche Canal unter den Gebilden des Kammerwinkels zuletzt auf und zwar bei Hühnerembryonen am 15ten Tage.

Heisrath[1]) weist auf Grund seiner am Menschen- und Schweins-

[1]) Ueber die Abflusswege des Humor aqueus mit besonderer Berücksichtigung des sog. Fontana'schen und Schlemm'schen Canals. Arch. f. Ophth. XXVI. 1.

auge angestellten Untersuchungen nach, dass sich Schwalbe und Waldeyer in der Deutung der Scleralrinne geirrt haben, und erklärt die Darstellung Lebers für die richtige. Der Schlemm'sche Canal theilt sich an zahlreichen Stellen in 2—3 kleinere Theile, welche sich dann neuerlich zu einem grossen Sinus vereinigen. Auch neben diesem kann es kleine Zweige geben. Der Schlemm'sche Canal ist ein Blutgefäss und nicht nur bei Erstickungstodesarten mit Blut gefüllt. Wenn er gleich nach dem Tode den ganzen Kopf in Müller'scher Flüssigkeit fixierte, war er stets im Stande, Blut im Schlemm'schen Canale, oder wie er denselben nennt, Plexus ciliaris Leberi nachzuweisen (übrigens behauptet er auf Grund seiner Injectionsversuche die directe Communication der Kammer mit dem Canal).

Königstein[1]) gelangt im Wesen zu dem gleichen Resultat. Er hält den Schlemm'schen Canal beim Menschen für ein Blutgefäss mit einem dichten Plexus kleinerer Gefässe.

Im Jahre 1885 hat Schwalbe, im Jahre 1891 auch Waldeyer, wie wir bereits erwähnt haben, die Venennatur des Schlemm'schen Canals anerkannt, doch haben sie dabei seine directe Communication mit der Kammer betont. Diese directe Communication einer Vene mit einem Lymphraume haben Schwalbe und später Guttmann in eine Parallele mit den Pacchioni'schen Granulationen gestellt, deren Lymphspalten direct in die Sinuse der Dura mater einmünden.

Die Homologie des Schlemm'schen Canals mit den Sinusen der Dura mater hat Rochon-Duvigneaud[2]) noch mehr hervorgehoben. Für Hauptcharakteristica dieser Homologie hält er:

1. dass der Canal keine eigene Wand besitzt, wie die anderen Venen, sondern nur wie die Sinuse aus Intima besteht, welche sich unmittelbar an das umgebende Gewebe, nämlich das Gewebe der Sclera anlegt, das mit der Dura mater homolog ist;

2. dass das Lumen desselben, ebenso wie das der Sinuse an vielen Stellen durch einzelne Endothelfäden überbrückt wird.

Rochon-Duvigneaud beschreibt die innere Wand des Schlemmschen Canals sehr genau, und ist der Ansicht, dass sie aus Trabekeln zusammengesetzt sei; diese Trabekeln confluieren gegen die Spitze des Fasersystems (reticulum sclerocornéen, triangle reticulé) zu Platten, die Platten hinwieder zu einer vor der Endigung der Membrana Descemeti liegenden Masse, dem vorderen Grenzringe. Die Zahl der Platten beträgt 12—20. Von den in denselben enthaltenen Hohlräumen sind die der Kammer zu gelegenen die grössten. Gegen den Canal zu werden die Hohlräume dieses Gitterwerkes allmählich kleiner und kleiner, wobei

[2]) Arch. f. Ophth. XXVI. 2.

[3]) Arch. d'Ophth. XIII.

gleichzeitig auch die schwere Durchgängigkeit durch die verschobene Lage der Lücken in den verschiedenen Platten übereinander noch erhöht wird. An Meridionalschnitten ist das sclerocorneale Netz im ganzen dreiseitig. Seine Trabekeln erscheinen aus kleinen Stäbchen zusammengesetzt, welche in schöner Reihenfolge angeordnet sind. Die einzelnen Reihen convergieren gegen die Augenaxe zu; zwischen den Stäbchen befinden sich kleine Hohlräume und das Endothel des Schlemm'schen Canales sendet gegen dieses System zu kleine Fortsätze; aber eine directe Verbindung zwischen den Lücken des sclerocornealen Netzes und jenen des Schlemm'schen Canales war er nicht im Stande nachzuweisen.

II.

Eigene Untersuchungen.

Im Obigen habe ich die Literatur über den normalen Bau des Kammerwinkels zusammengestellt, und war bestrebt, nach Möglichkeit eine Uebersicht über die Fragen zu bieten, welche bei Beurtheilung der Verhältnisse dieser complicierten Gegend auftauchten. Im Folgenden beabsichtige ich über meine eigenen Untersuchungen, die ich an den Kammerwinkeln normaler, theils wegen Tumoren enucleierter Augen, theils an Leichenaugen anstellte, zu berichten. — Diese Untersuchungen geschahen bloss an Meridionalschnitten. Ihr Zweck war nicht die Ermittlung raffinierter histologischer Feinheiten, sondern die topographische Bestimmung der Lage der in grosser Anzahl hier befindlichen Gebilde, die Feststellung der normalen Configuration des Kammerwinkels und die gründliche Erkenntnis der Gebilde, welche für den Flüssigkeitswechsel an dieser Stelle in Betracht kommen; lauter Aufgaben, deren Lösung vom Standpunkte der richtigen Beurtheilung der glaucomatösen Veränderungen des Kammerwinkels unumgänglich nothwendig war.

Die Definition des Kammerwinkels haben wir bereits am Eingange unserer Arbeit gegeben. Wir haben erwähnt, dass der Kammerwinkel der peripherste Theil der Augenkammer ist, in welchem sich die fibrösen und vasculösen Membranen des Auges verbinden und zu dessen Bildung diese Membranen mit allen ihren hier liegenden Theilen beitragen. Betrachten wir nun die Grenzen des Kammerwinkels, und zwar in erster Reihe die Grenze gegen die Kammer zu.

Im Auge des erwachsenen Menschen besteht keine natürliche Grenze zwischen Kammer und Kammerwinkel, der Raum des Kammerwinkels wird durch nichts von dem der Kammer geschieden. Unter sämmtlichen von mir untersuchten Augen fand ich bloss an einem wegen Gliom enucleierten Auge eines $2^1/_2$jährigen Kindes den Kammerwinkel durch ein pigmentiertes bindegewebiges Balkenwerk von der Kammer

abgegrenzt (siehe Fig. 4). Auf künstlichem Wege können wir jedoch den Kammerwinkel gegen die Kammer zu abgrenzen, da wir aus den Untersuchungen Rochon-Duvigneauds wissen, dass der menschliche Kammerwinkel dem „espace ciliosclèral“ der Thiere homolog ist und dass die Grenze sowohl dieses als auch des Kammerwinkels beim menschlichen Embryo gegen die vordere Augenkammer zu durch das wahre Hueck'sche Ligamentum pectinatum gebildet wird. Da jedoch letzteres von der Umschlagstelle der Iris bis zur Endigung der Membrana Descemeti zieht, so kann auf Grund der Embryologie und vergleichenden Anatomie die Linie, welche man sich von der Umschlagstelle der Iris bis zum vorderen Grenzring, der ja nach Straub ein Rudiment des Ligamentum pectinatum ist, gezogen denkt und welche gegen die Peripherie zu schwach convex ist, als Grenze von Kammerwinkel und Kammer betrachtet werden. Nach den Lehren der Embryologie und der vergleichenden Anatomie dürfte man daher den Anfangstheil der Iris nicht mehr zum Kammerwinkel hinzurechnen. In Anbetracht der Störung jedoch, welche die physiologische Function des Kammerwinkels bei Glaucom erleidet, müssen wir von dieser Thatsache absehen und jenen Theil der Iris, der dem sclerocornealen Netze gegenüber liegt und nach Umständen im Stande ist, sich demselben anzulegen oder das Hineingelangen der Flüssigkeit in dieselbe zu verhindern, gleichfalls als Constituens des Kammerwinkels ansehen. Nach dieser Feststellung der Kammergrenze vom akademischen Standpunkte übergehen wir nun zur Besprechung der natürlichen Wandungen des Kammerwinkels. Es gibt deren drei: eine periphere, vordere und hintere Wand.

Die Bildung der hinteren Wand wurde von Hueck nur dem bindegewebigen Antheil des Ciliarkörpers, von Ivanoff und Rollet, Schwalbe hingegen der Iris zugeschrieben. Waldeyer erwähnt, dass an der Bildung des Kammerwinkels auch das Bindegewebe des Ciliarkörpers theilnehmen kann. Nach Rochon-Duvigneaud hingegen wird die hintere Wand beim Menschen zufolge der peripheren Anhaftung der Iris von Iris und Ciliarkörper zusammen, bei Thieren hingegen nur von der Iris gebildet.

Ehe wir diesbezüglich eine Meinung äussern, müssen wir vorher noch die Frage aufwerfen, was für Kriterien wir hiefür haben, ob es solche überhaupt zur genauen Feststellung der Grenze von Iris und Ciliarkörper gibt? Die Antwort auf diese Frage lautet: Bezüglich der Pigmentschichten retinalen Ursprunges der Iris und des Ciliarkörpers gibt es solche, bezüglich der Bindegewebschichte uvealen Ursprungs dieser beiden Gebilde gibt es keine genauen Grenzen, was embryologisch ganz gut gedeutet werden kann. Wir wissen aus der Embryologie, dass sich das Irispigment vom vorderen Rande des Augenbechers in Form einer Falte bildet, die von der Ebene der übrigen Retina unter stumpfem Winkel

umbiegt. Wir werden daher das Irispigment daran erkennen, dass es der vorderste, senkrecht abgebogene Theil des retinalen Pigmentes ist und daher die Stelle, wo die Pigmentschichte der Corona ciliaris jäh in die Verticale umbiegt, als die Grenze des retinalen Theiles beider Gebilde bezeichnen. Uebrigens gibt es auch einen histologischen Unterschied zwischen der retinalen Schichte der Iris und des Ciliarkörpers: während nämlich diese Schichte von der Ora serrata bis zur Umschlagstelle der Iris durch eine Reihe von Zellen der Pars ciliaris retinae gebildet wird, ist auf der Iris auch statt Zellen eine Pigmentzellenschichte, zusammen also zwei Reihen Pigmentzellen. Dieser Unterschied ist jedoch kein so scharfer, denn auf einem kleineren oder grösseren der Iris zu gelegenen Theil der Ciliarfortsätze enthalten die Zellen der Pars ciliaris retinae gleichfalls Pigment. Das Hauptkriterium bezüglich der Grenze wird daher die Umschlagstelle sein, bezüglich welcher wir nur noch Eines bemerken müssen, dass dieselbe nicht nur individuell, sondern auch an ein und demselben Auge im Verhältnis zur Umgebung verschieden situiert ist. Die Iris entspringt nämlich entsprechend den Firsten der Corona ciliaris näher zur Augenachse als ihren Thälern entsprechend.

Während wir auf diese Weise die Grenze des ectodermalen Theiles des Corpus ciliare und der Iris mit grösster Genauigkeit bestimmen können, tauchen sehr grosse Schwierigkeiten auf, wenn wir dasselbe bezüglich der mesodermalen Bestandtheile der beiden Gebilde thun wollen. Diese haben sich mit einander und mit dem Bandapparate des Kammerwinkels aus einem gemeinsamen Bindegewebe entwickelt und gehen in einander über. Dem Gewebe nach besteht zwischen ihnen kaum ein wesentlicher Unterschied und Varietäten kommen in grosser Zahl vor, und zwar nicht nur individuell, sondern auch innerhalb eines Auges, je nachdem die betreffende Stelle den Firsten oder Thälern der Corona ciliaris gegenüberliegt, ferner je nachdem sich die von Fuchs[1]) beschriebenen Irisspalten, d. h. der mittlere lockere Theil des Irisstromas, an dieser Stelle gegen die Kammer zu öffnet.

Waldeyer, Rochon-Duvigneaud haben diese Frage nicht erörtert, sondern sie begnügten sich mit dem Ausspruche, dass an der Bildung des Kammerwinkels auch das Bindegewebe des Ciliarkörpers theilnimmt.

Andere vereinfachen die Sache dadurch, dass sie behaupten, die Iris entspringe am Ciliarmuskel, oder wenigstens scheinen sie sich es so vorzustellen, indem sie sagen, dass das Irisgewebe sich entsprechend den Firsten der Ciliarfortsätze verdickt, entsprechend den Thälern verdünnt. (Fick Eving[2]) Schwalbe, Fuchs äussern sich diesbezüglich nicht

[1]) Beiträge zur normalen Anatomie der menschlichen Iris. Arch. f. Ophth. XXX. 3.

[2]) Ueber ein Bauverhältnis des Irisumfanges beim Menschen. Arch. f. Ophth. XXXIV. 3.

genau. Wenn wir trotzdem den Versuch unternehmen, wenn schon keine für alle Fälle passende Darstellung (denn eine solche ist unmöglich), sondern eine schematische Besprechung der hinteren Wand des Kammerwinkels zu liefern, also ein Schema aufzustellen, in dessen Rahmen die einzelnen Varietäten eingefügt werden können, so thun wir dies deshalb, weil unserer Ansicht nach diese Varietäten von grossem Einfluss auf die Configuration des Kammerwinkels sind und wir es eben mit Bezug auf das Glaucom nicht für indifferent halten, ob die hintere Wand des Kammerwinkels, dessen Obliteration für die erwähnte Krankheit von so hervorragender Wichtigkeit ist, von einem beweglichen oder nichtbeweglichen Gebilde dargestellt wird.

Versuchen wir nun die hintere Wand des Kammerwinkels zu skizzieren.

Der jähen Umbiegung der Pigmentschichte der Corona ciliaris in diejenige der Iris folgt auch das Bindegewebe der Membrana vitrea und der Corona ciliaris, erstere biegt in die hintere Grenzhaut, letztere in das Gefässtroma der Iris um. Diese Schichten sehen wir oft unmittelbar an der Umschlagstelle alleinstehend und oft fehlen noch an dieser Stelle die vorderen Schichten der Iris (vordere Grenzhaut und die vordere capillare Schichte des Stroma) und schliessen sich erst später in grösserer oder geringerer Entfernung von der Augenaxe an, ein anderesmal hingegen sind auch an dieser Stelle bereits sämmtliche Schichten beisammen. Dies wechselt selbst an ein und demselben Auge. Die Ursache dieser Inconstanz ist in der peripherstен, von Fuchs als siebartig charakterisierten Partie der Iris zu suchen. An Schnitten, wo sich die Irisspalten öffnen, fehlen die vorderen Schichten der Iris oder kommen nur unterbrochen in Form kleiner Inseln vor, während sie am dazwischenliegenden Stücke in ihrer Integrität erhalten sind, ja sogar auch das Niveau der Umschlagstelle der hinteren Pigmentschichte überschreiten können und in Form eines verschieden langen und breiten Fortsatzes, zuweilen nur eines feinen einzelnen Fadens mit Pigmentzellen zum Scheitel des Kammerwinkels ziehen.

Dieser Fortsatz kann klein, wulstartig, ein anderesmal länger und spitz endigend sein und kann ebenso in feine Fäden übergehen, welche auch die periphere Wand des Kammerwinkels erreichen können. In einem unserer Fälle schliesslich bog der Fortsatz zur Endigung der M. Descemetium und bildete ein wahres Ligamentum pectinatum. Dort, wo sich die ciliaren Oeffnungen der Irisspalten (ciliare Krypten) befinden, sitzt dieser kleine Fortsatz an dem der Augenachse zugekehrten Rande derselben und erscheint in Form eines kleinen Wulstes, der nur wenig über die vordere Fläche der Iris erhaben und in der Fortsetzung der vorderen Grenzschichten der Iris gelegen ist. Der Fortsatz ist auf den meisten

Schnitten sichtbar. Seine Structur entspricht dem histologischen Bau der Iris, also einem Schwalbe'schen Iriszipfel. Von diesem unterscheidet er sich bloss darin, dass er wenigstens am Auge des Erwachsenen nicht in ein Faserwerk übergeht.

Sämmtliche Schichten der Iris, ausser wenn der Iriszipfel länger ist, die vordere Grenzschichte und das anschliessende geringe Stroma, hören an der Umschlagstelle des hinteren Irispigments auf, beziehungsweise gehen in ein lockeres Gewebe über. Die Umschlagstelle der hinteren Pigmentschichte der Iris kann man daher, ohne viel fehlzugehen, auch als Umschlagstelle der Iris bezeichnen. Das erwähnte lockere Gewebe, in welches sich die Iris peripher fortsetzt, ist das lockere Bindegewebe der Corona ciliaris, das sich zwischen Ciliarmuskel und Iriswurzel einkeilt, indem es gewissermaassen die zwischen beiden befindliche Rinne (Sulcus ligamenti annularis Gerlach) ausfüllt. Durch sein lockeres Gefüge und seine Armut an Gefässen lässt es sich gewöhnlich leicht vom Irisgewebe unterscheiden, zuweilen ist es jedoch dichter und es ziehen Gefässe durch dasselbe zur Iris, in welchem Falle dann der Unterschied kein auffallender ist. Gewöhnlich besteht er aus feinen Bindegewebsbündeln, welche grosse Lücken einschliessen; auch finden sich Pigmentzellen in demselben zerstreut. Schliesslich verläuft hier vor dem circulären Theile des Ciliarmuskels der Circulus arteriosus major. Das beschriebene Gewebe entspricht sowohl zufolge seiner Localisation, als auch seines Baues dem Balkenwerke des Fontana'schen Raumes, des Espace ciliosclerale. Die Lücken desselben konnten sowohl von Schwalbe, als auch von Leber von der Kammer aus injiciert werden. Wir halten uns jedoch an die Bezeichnung Waldeyers und Rochon-Duvigneauds, die es als Bindegewebe des Ciliarkörpers beschrieben haben. Es ist von wechselnder Entwickelung: entspringt die Iris näher der Augenachse, so ist es kräftig entwickelt, gross (s. Fig. 2), ist der Irisursprung mehr peripher gelegen, so ist es sehr schwach (s. Fig. 1) und kann sogar gänzlich fehlen, in welchem Falle sich dann die Iris thatsächlich am Ciliarmuskel anheftet. Ist das Bindegewebe des Ciliarkörpers weniger locker und der Iriszipfel dabei lang und zieht es als Fortsetzung der vorderen Grenzschichte der Iris auf die vordere Fläche des in Rede stehenden Bindegewebes, so hat es den Anschein, als ob auch die Iris am Muskel entspringen würde, doch befindet sich die Umschlagstelle der Iris tiefer. Dann dient die Berücksichtigung der Umschlagstelle der hinteren Pigmentschichte als Directive bezüglich der peripheren Grenze der Iris. Diese Umschlagstelle der Iris muss deshalb besonders in Betracht gezogen werden, weil die Contractionsfurchen der Iris stets bis zur Umschlagstelle derselben reichen und jenseits derselben aufhören. Nach Fuchs reichen diese Contractionsfurchen nur bis zum centralen Rand der ciliaren Oeffnung der Irisspalten,

weshalb er auch den peripher davon gelegenen Theil als glatten Theil der Iris bezeichnet. Dies scheint sich jedoch nicht ganz so zu verhalten. An Präparaten, wo die Oeffnung der Irisspalte der Augenachse näher als gewöhnlich liegt, können wir von der Krypte gegen die Peripherie zu bis zur Umschlagstelle der Iris Contractionsfurchen wahrnehmen. Wenn, freilich die Oeffnung der Spalten, den periphersten Theil der Iris bildet, dann sind die Furchen an diesen Stellen nicht sichtbar. Wir können jedoch aus jedem Auge leicht Schnitte erhalten, bei denen sich in geringer Höhe kein Irisspalt öffnet, sondern die vordere Grenzschichte intact erhalten ist, und an denen die Contractionsfurchen bis zur Umschlagstelle gut sichtbar sein werden. Aus diesem anatomischen Bilde möchte ich schliessen, dass die Iris bis zu ihrer Umschlagstelle contractionsfähig ist, und ich könnte keinen anatomischen Umstand anführen, welcher im Stande wäre, die Contraction dieser äussersten Irispartie zu verhindern. Und wenn wir den Dilatator pupillae als Ursache der Erweiterung der Pupille annehmen, wird es leicht verständlich sein, dass auch die peripherstenTheile der Iris contractionsfähig sind, da derselbe, wie die Untersuchung von Gerlach, Ewing, und in jüngster Zeit von Juler und Grunert[1]) beweisen, und wie auch ich in Fig. 5 zeigen kann, im lockeren Bindegewebe des Ciliarkörpers endigt.

Wenn wir nach Zurechtlegung der angeführten Thatsachen die Kriterien festgestellt haben, nach welchen wir das Bindegewebe der Iris von dem des Ciliarkörpers abzugrenzen im Stande sind und wir zu unserer zuerst aufgeworfenen Frage, wodurch die hintere Wand des Kammerwinkels gebildet wird, zurückkehren, und nach dieser Richtung hin unsere Präparate durchmustern, so gelangen wir zu dem Ergebnisse, dass der Bau derselben ein variabler ist. Bald wird die hintere Wand von der Iris allein, bald von der Iris und vom Bindegewebe des Ciliarkörpers gebildet. Diese Varietäten hängen von der Configuration des Kammerwinkels ab, von der später die Rede sein wird. Jetzt will ich nur auf die Extreme in Fig. 2, wo der Ursprung der Iris mit der Endigung der M. Descemeti zusammenfällt, und in Fig. 3, wo derselbe noch weiter als der Scheitel des Kammerwinkels zu liegen kommt, aufmerksam machen.

Gehen wir nun zur Besprechung der Verhältnisse der vorderen Wand über, die in vieler Hinsicht wichtiger ist und literarisch allenfalls weit mehr gewürdigt wurde. Dieselbe wird vom sclerocornealen Netz gebildet, von dem allgemein angenommen wird, dass es aus der Auffaserung der M. Descemeti entsteht.

Es ist dies eine Lehre, welche von Flächenpräparaten abgeleitet wurde. Solche habe ich nicht angefertigt, weshalb ich in dieser Frage

[1]) Der dilatator pupillae des Menschen. Wiesbaden, 1848. Daselbst ist auch Juler citiert. S. 13.

auch kein Urtheil abgeben kann. Auf Grund der Beobachtung meiner Meridionalschnitte jedoch schliesse ich mich mehr der Beschreibung Henles an. Ich sehe nämlich, dass die M. Descemeti zugespitzt endigt. Vor der Spitze sitzt ein ovoides Gebilde, über welchem die Endothelzellen abgeplattet sind. Dies ist der vordere Grenzring Schwalbes. Die Spitze des sclerocornealen Netzes befindet sich vor diesem Gebilde, also nach vorne von der Endigung der M. Descemeti liegt der Punkt, von welchem die Fasern des sclerocornealen Netzes ihren Ausgang nehmen. In fächerförmiger Verzweigung verlaufen sie erst vor dem vorderen Grenzringe und erst nach Passieren desselben gelangt die innerste Faserplatte an die Oberfläche der Kammer. Das sclerocorneale Netzwerk scheint aus 15—20 Fasern zu bestehen, welche zahlreiche, winzige Hohlräume einschliessen, die sich gegen den Schlemm'schen Canal zu verkleinern, und miteinander nicht correspondieren, wobei sowohl die Fasern als auch die Hohlräume miteinander zahlreiche Anastomosen bilden. Die Lücken sind mit Endothelzellen ausgekleidet. In Betreff der Anheftung zeigen diese Fasern viererlei Verhalten: 1. Ein bis zwei Fasern, und zwar die innersten, verlaufen bis zum Ciliarmuskel und verlieren sich, indem sie sich genau an die Kammerfläche des Muskels halten und in diesem Stücke keine Hohlräume einschliessen, im Bindegewebe der Ciliarfortsätze.

2. Einige Fasern inserieren sich an der radialen Portion des Ciliarmuskels. Die Zahl derselben ändert sich im Verhältnis zum Entwickelungsgrade dieser Portion. Jene Fasern schliessen ab und zu in der äusseren Ecke des Kammerwinkels einige grössere Hohlräume ein.

3. Der grösste Theil der Fasern haftet an der Sehne der Meridionalfasern des Ciliarmuskels, der selbst gleichfalls aus meridionalen Fasern gemischt mit aequatorial verlaufenden Bündeln besteht (Schwalbes hinterer Grenzring).

4. Nach aussen von der Sehne heften sich auch sclerocorneale Netzfasern an das Gewebe der Sclera, welches hier an aequatorial verlaufenden Bündeln reich ist. Diese Netzfasern stehen dichter und sind auch länger als die am hinteren Grenzring haftenden, weshalb sie auch an der äusseren Seite des hinteren Grenzringes sitzen.

Zu diesen Fasern gesellte sich in einem unserer Fälle auch noch eine 5. Art, welche zur Iris zog: das Ligamentum pectinatum, von welchem bereits Erwähnung geschah.

In Betreff des Schlemm'schen Canales habe ich noch einige Bemerkungen zu machen. Meine Auffassung darüber stimmt mit einer geringen Abweichung vollends mit der Leber-Königstein-Heisrath'schen überein. — Auf den meisten Präparaten sieht man den Schlemm'schen Canal, sowie derselbe von Schwalbe und Rochon-Duvigneaud ideal beschrieben wurde, in der Scleralrinne verlaufend. Die Endothelzellen

Canals und dessen Verhältnis zur Kammer ein Urtheil zu fällen bestrebt war und welche sich durch die scharfe Beurtheilung der beiderseitigen Methoden ausgezeichnet hat. Ich kann mich über jene Literatur nicht näher verbreiten, sondern will bloss mit einigen Worten das Resultat des langen und bis heute noch nicht entschiedenen Streites streifen. Dieses Resultat besteht ungefähr darin, dass die Anhänger Schwalbes die Venennatur des Sinus anerkennen,[1]) während die Anhänger Lebers, obzwar sie auch in ihren jüngsten Arbeiten den Ausdruck Filtration gebrauchen, zugeben, dass auch sehr feine Pigmentkörnchen aus der Kammer in den Schlemm'schen Canal gelangen können, sich also der Idee der freien Communication nähern. Der Unterschied zwischen diesen beiden Auffassungen besteht nach dem Stande unserer anatomischen Kenntnisse heute bereits nur noch darin, dass diese Pigmentkörnchen durch die äusserst feinen Lücken der äussersten Lamellen des sclerocornealen Netzes oder durch die Stomata der Endothelwand des Schlemmschen Canals hindurch gelangt sind —, was fürwahr nur eine Frage von akademischem Werte ist, besonders wenn wir bedenken, dass das sclerocorneale Netz infolge der Feinheit seiner Lücken und des Verschobenseins derselben übereinander ein so vollkommener Filtrirapparat ist, dass es nach den genauen experimentellen Forschungen Niesmanoffs[2]) auch die feinsten Partikelchen fremder Substanz zurückbehält, ja sogar nicht einmal für rothe Blutzellen durchgängig ist. Letztere Thatsache wird an einem von mir untersuchten glaucomatösen Auge (Fall 20) auch pathologisch-histologisch demonstriert.

Nehmen wir den Faden der Literatur des Schlemm'schen Canals dort wieder auf, wo wir ihn verlassen haben. Nach Schwalbe entsteht der Schlemm'sche Canal in der Weise, dass eine Rinne der Sclera[3]) (sulcus sclerae internus, Scleralrinne) von einem engmaschigen Netze von Fasern, welche die directe Fortsetzung der Membrana Descemeti bilden (kernreiches Plattenwerk der inneren Wand des Schlemm'schen Canals) überbrückt wird. Der Canal wird enger oder weiter sein, je nachdem das obgenannte Faserwerk von der Wand der Rinne in grösserer oder geringerer Entfernung verläuft, jedoch entsteht nie mehr als ein Canal. Nach aussen von diesem sind im Gewebe der Sclera Venen ver-

[1]) Auch Schwalbe selbst in seiner Anatomie der Sinnesorgane (S. 176), desgleichen Waldeyer, der am längsten dabei verharrte, dass der Schlemm'sche Canal ein Lymphweg sei, äussert sich in der Guttmann'schen Arbeit (Ueber die Natur des Schlemm'schen Sinus, Arch. f. Ophth. XLI. 1, S. 52) dahin, dass der Schlemm'sche Canal eine Vene sei.

[2]) Quantitative Verhältnisse der Filtration und Secretion des Kammerwassers. Arch. f. Ophth. XLII. 4.

[3]) Dies haben bereits Schlemm, Leber, Rouget (s. Historische Notizen etc. Arch. f. Ophth. XXVI. 2. S. 169) beschrieben.

streut, welche den Plexus ciliaris Leberi bilden. Der Plexus ciliaris und der Schlemm'sche Canal sind demnach nicht identisch. Der Schlemm'sche Canal wird zuweilen von feinen Fäden überbrückt, wodurch er in 2—3 Hohlräume getheilt wird. Mit Bezug auf das Netz, welches die innere Wand des Schlemm'schen Canals bildet, hebt er bereits hervor, dass einzelne Lamellen-Systeme desselben so gelagert sind, dass ihre Hohlräume nicht einander gegenüber, sondern übereinander verschoben liegen, was, wie schon eben erwähnt, von hervorragender Wichtigkeit ist. Die äussere Wand des Canals wird von dichtem Scleralgewebe gebildet, jedoch so, dass die innerste Lamelle der Cornea gleichfalls zur Bildung derselben beiträgt, indem sie sich zu einer elastischen Platte umwandelt, welche die innere Oberfläche der Rinne überzieht. Die Wand des Canales selbst ist mit netzförmig verdicktem Endothel überzogen. Schwalbe schreibt dem Schlemm'schen Canal eine grosse Rolle bei der Erhaltung der constanten Tension des Auges zu: Jede Contraction des Ciliarmuskels muss in der vorderen Hälfte der Uvea die Circulation stören, Stauungen hervorrufen, wobei dann die Tension steigen müsste. Dass es doch nicht dazu kommt, liegt seiner Ansicht nach daran, dass der Ciliarmuskel bei seiner Contraction die Wände des Canals von einander abhebt und in dieser Weise aspirierend auf das Kammerwasser wirkt. Die Beschreibung Waldeyers stimmt mit jener Schwalbes vollkommen überein, nur hebt Ersterer hervor, dass der Canal ganz in der Sclera liegt und nicht in der sclerocornealen Vereinigung, wie dies Schwalbe annahm. Bezüglich der kleinen Venen vor dem Schlemm'schen Canal hat er nachgewiesen, dass dieselben in den Canal münden. Klappen hat er jedoch an ihnen nicht gesehen und ebensowenig konnte er den directen Zusammenhang zwischen dem Endothel des Schlemm'schen Canales und jenem des Faserwerkes, das die innereW and bildet, demonstrieren, obzwar er es mit Schwalbe für wahrscheinlich hält, dass eine directe Communication zwischen den Lücken des Maschenwerkes und dem Canal vorhanden ist.

Angelucci hat bezüglich des Schlemm'schen Canals embryologisch nachgewiesen, dass derselbe eine Vene ist, und bereits in einem früheren Stadium der Entwicklung in Gestalt eines vor der sclerocornealen Verbindung befindlichen Gefässes auftritt, welche Lage er bis zu Ende behält, während der Verlauf der übrigen Gefässe ein wechselnder ist. Nach Gabrielides tritt der Schlemm'sche Canal unter den Gebilden des Kammerwinkels zuletzt auf und zwar bei Hühnerembryonen am 15ten Tage.

Heisrath[1]) weist auf Grund seiner am Menschen- und Schweins-

[1]) Ueber die Abflusswege des Humor aqueus mit besonderer Berücksichtigung des sog. Fontana'schen und Schlemm'schen Canals. Arch. f. Ophth. XXVI. 1.

Canals und dessen Verhältnis zur Kammer ein Urtheil zu fällen bestrebt war und welche sich durch die scharfe Beurtheilung der beiderseitigen Methoden ausgezeichnet hat. Ich kann mich über jene Literatur nicht näher verbreiten, sondern will bloss mit einigen Worten das Resultat des langen und bis heute noch nicht entschiedenen Streites streifen. Dieses Resultat besteht ungefähr darin, dass die Anhänger Schwalbes die Venennatur des Sinus anerkennen,[1]) während die Anhänger Lebers, obzwar sie auch in ihren jüngsten Arbeiten den Ausdruck Filtration gebrauchen, zugeben, dass auch sehr feine Pigmentkörnchen aus der Kammer in den Schlemm'schen Canal gelangen können, sich also der Idee der freien Communication nähern. Der Unterschied zwischen diesen beiden Auffassungen besteht nach dem Stande unserer anatomischen Kenntnisse heute bereits nur noch darin, dass diese Pigmentkörnchen durch die äusserst feinen Lücken der äussersten Lamellen des sclerocornealen Netzes oder durch die Stomata der Endothelwand des Schlemmschen Canals hindurch gelangt sind —, was fürwahr nur eine Frage von akademischem Werte ist, besonders wenn wir bedenken, dass das sclerocorneale Netz infolge der Feinheit seiner Lücken und des Verschobenseins derselben übereinander ein so vollkommener Filtrirapparat ist, dass es nach den genauen experimentellen Forschungen Niesmanoffs[2]) auch die feinsten Partikelchen fremder Substanz zurückbehält, ja sogar nicht einmal für rothe Blutzellen durchgängig ist. Letztere Thatsache wird an einem von mir untersuchten glaucomatösen Auge (Fall 20) auch pathologisch-histologisch demonstriert.

Nehmen wir den Faden der Literatur des Schlemm'schen Canals dort wieder auf, wo wir ihn verlassen haben. Nach Schwalbe entsteht der Schlemm'sche Canal in der Weise, dass eine Rinne der Sclera[3]) (sulcus sclerae internus, Scleralrinne) von einem engmaschigen Netze von Fasern, welche die directe Fortsetzung der Membrana Descemeti bilden (kernreiches Plattenwerk der inneren Wand des Schlemm'schen Canals) überbrückt wird. Der Canal wird enger oder weiter sein, je nachdem das obgenannte Faserwerk von der Wand der Rinne in grösserer oder geringerer Entfernung verläuft, jedoch entsteht nie mehr als ein Canal. Nach aussen von diesem sind im Gewebe der Sclera Venen ver-

[1]) Auch Schwalbe selbst in seiner Anatomie der Sinnesorgane (S. 176), desgleichen Waldeyer, der am längsten dabei verharrte, dass der Schlemm'sche Canal ein Lymphweg sei, äussert sich in der Guttmann'schen Arbeit (Ueber die Natur des Schlemm'schen Sinus, Arch. f. Ophth. XLI. 1, S. 52) dahin, dass der Schlemm'sche Canal eine Vene sei.

[2]) Quantitative Verhältnisse der Filtration und Secretion des Kammerwassers. Arch. f. Ophth. XLII. 4.

[3]) Dies haben bereits Schlemm, Leber, Rouget (s. Historische Notizen etc. Arch. f. Ophth. XXVI. 2. S. 169) beschrieben.

streut, welche den Plexus ciliaris Leberi bilden. Der Plexus ciliaris und der Schlemm'sche Canal sind demnach nicht identisch. Der Schlemm'sche Canal wird zuweilen von feinen Fäden überbrückt, wodurch er in 2—3 Hohlräume getheilt wird. Mit Bezug auf das Netz, welches die innere Wand des Schlemm'schen Canals bildet, hebt er bereits hervor, dass einzelne Lamellen-Systeme desselben so gelagert sind, dass ihre Hohlräume nicht einander gegenüber, sondern übereinander verschoben liegen, was, wie schon eben erwähnt, von hervorragender Wichtigkeit ist. Die äussere Wand des Canals wird von dichtem Scleralgewebe gebildet, jedoch so, dass die innerste Lamelle der Cornea gleichfalls zur Bildung derselben beiträgt, indem sie sich zu einer elastischen Platte umwandelt, welche die innere Oberfläche der Rinne überzieht. Die Wand des Canales selbst ist mit netzförmig verdicktem Endothel überzogen. Schwalbe schreibt dem Schlemm'schen Canal eine grosse Rolle bei der Erhaltung der constanten Tension des Auges zu: Jede Contraction des Ciliarmuskels muss in der vorderen Hälfte der Uvea die Circulation stören, Stauungen hervorrufen, wobei dann die Tension steigen müsste. Dass es doch nicht dazu kommt, liegt seiner Ansicht nach daran, dass der Ciliarmuskel bei seiner Contraction die Wände des Canals von einander abhebt und in dieser Weise aspirierend auf das Kammerwasser wirkt. Die Beschreibung Waldeyers stimmt mit jener Schwalbes vollkommen überein, nur hebt Ersterer hervor, dass der Canal ganz in der Sclera liegt und nicht in der sclerocornealen Vereinigung, wie dies Schwalbe annahm. Bezüglich der kleinen Venen vor dem Schlemm'schen Canal hat er nachgewiesen, dass dieselben in den Canal münden. Klappen hat er jedoch an ihnen nicht gesehen und ebensowenig konnte er den directen Zusammenhang zwischen dem Endothel des Schlemm'schen Canales und jenem des Faserwerkes, das die innereW and bildet, demonstrieren, obzwar er es mit Schwalbe für wahrscheinlich hält, dass eine directe Communication zwischen den Lücken des Maschenwerkes und dem Canal vorhanden ist.

Angelucci hat bezüglich des Schlemm'schen Canals embryologisch nachgewiesen, dass derselbe eine Vene ist, und bereits in einem früheren Stadium der Entwicklung in Gestalt eines vor der sclerocornealen Verbindung befindlichen Gefässes auftritt, welche Lage er bis zu Ende behält, während der Verlauf der übrigen Gefässe ein wechselnder ist. Nach Gabrielides tritt der Schlemm'sche Canal unter den Gebilden des Kammerwinkels zuletzt auf und zwar bei Hühnerembryonen am 15ten Tage.

Heisrath[1]) weist auf Grund seiner am Menschen- und Schweins-

[1]) Ueber die Abflusswege des Humor aqueus mit besonderer Berücksichtigung des sog. Fontana'schen und Schlemm'schen Canals. Arch. f. Ophth. XXVI. 1.

Canals und dessen Verhältnis zur Kammer ein Urtheil zu fällen bestrebt war und welche sich durch die scharfe Beurtheilung der beiderseitigen Methoden ausgezeichnet hat. Ich kann mich über jene Literatur nicht näher verbreiten, sondern will bloss mit einigen Worten das Resultat des langen und bis heute noch nicht entschiedenen Streites streifen. Dieses Resultat besteht ungefähr darin, dass die Anhänger Schwalbes die Venennatur des Sinus anerkennen,[1]) während die Anhänger Lebers, obzwar sie auch in ihren jüngsten Arbeiten den Ausdruck Filtration gebrauchen, zugeben, dass auch sehr feine Pigmentkörnchen aus der Kammer in den Schlemm'schen Canal gelangen können, sich also der Idee der freien Communication nähern. Der Unterschied zwischen diesen beiden Auffassungen besteht nach dem Stande unserer anatomischen Kenntnisse heute bereits nur noch darin, dass diese Pigmentkörnchen durch die äusserst feinen Lücken der äussersten Lamellen des sclerocornealen Netzes oder durch die Stomata der Endothelwand des Schlemmschen Canals hindurch gelangt sind —, was fürwahr nur eine Frage von akademischem Werte ist, besonders wenn wir bedenken, dass das sclerocorneale Netz infolge der Feinheit seiner Lücken und des Verschobenseins derselben übereinander ein so vollkommener Filtrirapparat ist, dass es nach den genauen experimentellen Forschungen Niesmanoffs[2]) auch die feinsten Partikelchen fremder Substanz zurückbehält, ja sogar nicht einmal für rothe Blutzellen durchgängig ist. Letztere Thatsache wird an einem von mir untersuchten glaucomatösen Auge (Fall 20) auch pathologisch-histologisch demonstriert.

Nehmen wir den Faden der Literatur des Schlemm'schen Canals dort wieder auf, wo wir ihn verlassen haben. Nach Schwalbe entsteht der Schlemm'sche Canal in der Weise, dass eine Rinne der Sclera[3]) (sulcus sclerae internus, Scleralrinne) von einem engmaschigen Netze von Fasern, welche die directe Fortsetzung der Membrana Descemeti bilden (kernreiches Plattenwerk der inneren Wand des Schlemm'schen Canals) überbrückt wird. Der Canal wird enger oder weiter sein, je nachdem das obgenannte Faserwerk von der Wand der Rinne in grösserer oder geringerer Entfernung verläuft, jedoch entsteht nie mehr als ein Canal. Nach aussen von diesem sind im Gewebe der Sclera Venen ver-

[1]) Auch Schwalbe selbst in seiner Anatomie der Sinnesorgane (S. 176), desgleichen Waldeyer, der am längsten dabei verharrte, dass der Schlemm'sche Canal ein Lymphweg sei, äussert sich in der Guttmann'schen Arbeit (Ueber die Natur des Schlemm'schen Sinus, Arch. f. Ophth. XLI. 1, S. 52) dahin, dass der Schlemm'sche Canal eine Vene sei.

[2]) Quantitative Verhältnisse der Filtration und Secretion des Kammerwassers. Arch. f. Ophth. XLII. 4.

[3]) Dies haben bereits Schlemm, Leber, Rouget (s. Historische Notizen etc. Arch. f. Ophth. XXVI. 2. S. 169) beschrieben.

streut, welche den Plexus ciliaris Leberi bilden. Der Plexus ciliaris und der Schlemm'sche Canal sind demnach nicht identisch. Der Schlemm'sche Canal wird zuweilen von feinen Fäden überbrückt, wodurch er in 2—3 Hohlräume getheilt wird. Mit Bezug auf das Netz, welches die innere Wand des Schlemm'schen Canals bildet, hebt er bereits hervor, dass einzelne Lamellen-Systeme desselben so gelagert sind, dass ihre Hohlräume nicht einander gegenüber, sondern übereinander verschoben liegen, was, wie schon eben erwähnt, von hervorragender Wichtigkeit ist. Die äussere Wand des Canals wird von dichtem Scleralgewebe gebildet, jedoch so, dass die innerste Lamelle der Cornea gleichfalls zur Bildung derselben beiträgt, indem sie sich zu einer elastischen Platte umwandelt, welche die innere Oberfläche der Rinne überzieht. Die Wand des Canales selbst ist mit netzförmig verdicktem Endothel überzogen. Schwalbe schreibt dem Schlemm'schen Canal eine grosse Rolle bei der Erhaltung der constanten Tension des Auges zu: Jede Contraction des Ciliarmuskels muss in der vorderen Hälfte der Uvea die Circulation stören, Stauungen hervorrufen, wobei dann die Tension steigen müsste. Dass es doch nicht dazu kommt, liegt seiner Ansicht nach daran, dass der Ciliarmuskel bei seiner Contraction die Wände des Canals von einander abhebt und in dieser Weise aspirierend auf das Kammerwasser wirkt. Die Beschreibung Waldeyers stimmt mit jener Schwalbes vollkommen überein, nur hebt Ersterer hervor, dass der Canal ganz in der Sclera liegt und nicht in der sclerocornealen Vereinigung, wie dies Schwalbe annahm. Bezüglich der kleinen Venen vor dem Schlemm'schen Canal hat er nachgewiesen, dass dieselben in den Canal münden. Klappen hat er jedoch an ihnen nicht gesehen und ebensowenig konnte er den directen Zusammenhang zwischen dem Endothel des Schlemm'schen Canales und jenem des Faserwerkes, das die innereW and bildet, demonstrieren, obzwar er es mit Schwalbe für wahrscheinlich hält, dass eine directe Communication zwischen den Lücken des Maschenwerkes und dem Canal vorhanden ist.

Angelucci hat bezüglich des Schlemm'schen Canals embryologisch nachgewiesen, dass derselbe eine Vene ist, und bereits in einem früheren Stadium der Entwicklung in Gestalt eines vor der sclerocornealen Verbindung befindlichen Gefässes auftritt, welche Lage er bis zu Ende behält, während der Verlauf der übrigen Gefässe ein wechselnder ist. Nach Gabrielides tritt der Schlemm'sche Canal unter den Gebilden des Kammerwinkels zuletzt auf und zwar bei Hühnerembryonen am 15ten Tage.

Heisrath[1]) weist auf Grund seiner am Menschen- und Schweins-

[1]) Ueber die Abflusswege des Humor aqueus mit besonderer Berücksichtigung des sog. Fontana'schen und Schlemm'schen Canals. Arch. f. Ophth. XXVI. 1.

ist es, dass diese Thatsache den Gegenstand einer ausgedehnten literarischen Discussion bildete und noch bildet. Sporadische Hinweise auf die Thatsache des Verschlusses des Kammerwinkels, welchen jedoch gar keine Bedeutung beigemessen wurde, finden wir bereits vor Knies und Weber.

Sichel[1]) hat im Jahre 1841 die Augen eines glaucomatösen Individuums untersucht. Am rechten Auge gelang es ihm nicht, den Annulus ciliaris von der Cornea abzulösen und als er dies dennoch forcierte, gieng auch die Membrana Descemeti mit. Am linken Auge hat er gleichfalls beobachtet, dass der Annulus ciliaris (der der Kammer zugewandte Theil der Corona ciliaris) enge an die Sclera angewachsen war.

Müller[2]) beschreibt im Jahre 1858 die Augen eines 83jährigen seit lange erblindeten Individuums, an denen sich eine Excavation vorfand. Die Iris haftete mit ihrem Ciliarrande fest am Cornealrande und war daselbst sehr atrophisch, so dass an dem lockeren Balkenwerk, welches vom Ligamentum pectinatum stammte, nur eine atrophische Pigmentschichte zurückblieb, die bloss durch spärliches intermembranöses Gewebe von derselben getrennt war.

Althof[3]) beschreibt 1861 ein Auge, an welchem mehrere Anfälle von Glaucom beobachtet worden waren und an welchem er eine tiefe Excavation mit Scleralstaphylom fand. Die vordere Kammer und der Glaskörper waren mit Blut gefüllt. Den Kammerwinkelverschluss beschreibt Verf. in der Weise, dass sich die Irisanheftung vom Ciliarkörper entfernt habe und nach vorne geschoben worden sei.

Im J. 1862 beschreibt Schiess Gemuseus[4]) an einem hydrophthalmischen Auge das Weiternachvornekommen der Irisinsertion und hebt hervor, dass sich zwischen Iris und Cornea ein auf entzündlichem Wege neugebildetes Gewebe (Intercalarmasse) aus der Proliferation des Descemet-Endothels befand.

Berthold[5]) hält (1871) dieses zwischen Cornea und Iriswurzel gelagerte Gewebe nicht für ein Entzündungsproduct, sondern für ein Residuum des Embryonalzustandes.

Pagenstecher[6]) führt im selben Jahre bei einem Falle von hae-

[1]) Mémoir sur le glaucome. Annales d'oculistique VI. 1841.

[2]) Ueber Niveauveränderungen an der Eintrittsstelle des Sehnerven. Arch. f. Ophth. IV. 2. 1858.

[3]) Intraocul. Blutung. Scleralstaphylom etc. Arch. f. Ophth. VIII. 1. 1861.

[4]) Zur path. Anat. des Kerataglobus. Hydrophthalmus. Arch. f. Ophth. IX. 3. S. 173.

[5]) Beiträge zur path. Anatomie des Auges. Totales Sclerochorioidalstaphylom etc. Arch. f. Ophth. XVII. 1.

[6]) Beiträge zur Lehre vom haemorrhagischen Glaucom. Arch. f. Ophth. XVII. 2.) Fall II.)

morrhagischem Glaucom an, dass die Irisperipherie an die Cornea gedrückt sei.

Raab[1]) schildert 1873 einen Fall von Luxation der Linse in die vordere Kammer und Staphyloma ciliare, in welchem die Irisinsertion nach vorne gerückt und das Ligamentum pectinatum verschwunden war. Die Stelle desselben wurde von Bindegewebe eingenommen, welches aus dem Irisstroma und dem Endothel der Membrana Descemeti herzurühren schien. Die Membrana Descemeti reichte gerade bis zur Irisanheftung. Der Leber'sche Venenplexus war kaum ausgesprochen.

Der Fall Raabs ist auch im Atlas von Becker[2]) abgezeichnet. In demselben Atlas theilt Becker einen Fall von Intercalarstaphylom (Buphthalmus) mit, wo der Irisursprung mit der Endigung Membrana Descemeti theils unter Vermittlung von Bindegewebe, theils ohne solches verwachsen ist.

Auch Schmidt Rimpler[3]) erwähnt, dass an glaucomatösen Augen die Iriswurzel häufig an die Cornea angedrückt ist.

Auch der Atlas von Pagenstecher und Genth[4]) enthält die Abbildung eines Falles (glaucoma secundarium nach leucoma adhaerens mit Sclerectasie), wo die atropische Irisperipherie an die Hinterfläche der Cornea angedrückt ist. Im J. 1876 beschreibt Pagenstecher[5]) bei einem Fall von primärem Glaucom, dass die Irisperipherie 1 *cm* weit an die Innenfläche der Cornea angedrückt war. In demselben Jahre beschreibt auch Manfredi[6]) die Obliteration des Kammerwinkels.

Dies wären die Arbeiten, in welchen vor Knies des Verschlusses des Kammerwinkels Erwähnung geschah, in welchen jedoch, wie bereits früher hervorgehoben wurde, der Veränderung des Kammerwinkels keine Wichtigkeit beigemessen und der Verschluss des Kammerwinkels als einfache Folge der Steigerung des intraoculären Druckes hingestellt wurde (nach H. Müller). Erst nach dem Erscheinen der Knies'schen Arbeit wandte sich die Aufmerksamkeit der Glaucomforscher dem Kammerwinkel zu. Es entwickelte sich eine ganze Literatur über dieses Thema, welche ich, soweit mir dieselbe zugänglich war, zusammengestellt habe und aus

[1]) Zur path. Anat. des Auges. Sitzung der Heidelberg. Ophth. Ges. 1873 Zehenders klin. Monatsbl. 1874, p. 386.

[2]) Atlas der topograph. Pathologie des Auges. 1875. II. Lief. Raabs Fall Taf. XVII. u. XVIII., Beckers Fall Taf. XVIII.

[3]) Graefe-Saemisch. Handbuch der ges. Augenheilkunde 1874, p. 61.

[4]) Atlas der pathologischen Anatomie des Augapfels Taf. XI. Fig. 7. u. 8.

[5]) Ueber Erweiterung des sog. Petitschen Canals. Arch. f. Ophth. XXII., 2.

[6]) Ann. d'Ottalm. fasc. 2—3 citiert bei Saltini im Jahresbericht der Modenaer Augenklinik (ref. Centralbl. f. Augenheilkunde 1879, S. 15.) Nach Saltini hätte Manfredi und vor diesem bereits im J. 1871 Quaglino die Bedeutung des Kammerwinkelverschlusses erkannt und das Glaucom ähnlich wie Weber erklärt.

welcher sich die auf die Anatomie des Kammerwinkels bei Glaucom Bezug habenden Details nach der chronologischen Reihenfolge der einzelnen Arbeiten in folgendem wiedergeben.

1. Knies[1]) theilte im J. 1876 den Sectionsbefund von 15 Augen mit. In 4 Fällen von absoluten Glaucom constatierte er eine Anwachsung der Irisperipherie an die Corneal - Innenfläche. Der Fontana'sche Raum wurde von einem gegen den Schlemm'schen Canal zu verzogenen Narbengewebe eingenommen. In einem Falle von absolutem Glaucom, wo Keratitis suppurativa und Panophthalmie aufgetreten war, löste sich die vorher bestandene Kammerwinkelverwachsung zufolge der Eiterung (Fall II). Dasselbe geschah in einem seiner Fälle von Glaucoma simplex, welcher später in entzündliches Glaucom übergangen war, wozu sich dann ein Hornhautgeschwür hinzugesellte. Die Verwachsung wurde durch eitrige Iritis gelöst (Fall IX). In zwei Fällen von chronischem Glaucom war die Irisperipherie mit der Cornea verlöthet. Totale Anwachsung der Irisperipherie lag auch in Fall XV vor, bei welchem acute Glaucom auf Iridektomie heilte und durch 14 Monate nicht recidivierte (V. = $^5/_{20}$); worauf der Patient starb und sein Augapfel zur Untersuchung gelangte. In einem Falle von entzündlichem Glaucom (Fall IV) begann die Verwachsung des Kammerwinkels, eine totale Obliteration kam jedoch nicht zustande und die ganze Gegend des Kammerwinkels, die Umgebung des Schlemm'schen Canales und die ganze Iriswurzel war rundzellig infiltriert. Am anderen Auge desselben Patienten, welches intra vitam gar keine Symptome von Glaucom darbot, bestand die einzige pathologische Veränderung in der Rundzelleninfiltration der Umgebung des Schlemm'schen Canales (Fall V). An einem anderen Auge, dessen Paar an absolutem Glaucom erblindet war, fand er gar keine Veränderung (Fall III). Endlich fehlten die Veränderungen in der Umgebung des Schlemm'schen Canales auch im Falle X, wo nach Wundinfection glaucomatöse Chorioiditis entstanden war. Die Iris war mit ihrer ganzen Fläche an die Cornea angewachsen. Iris und Chorioidea waren entzündet, die Umgebung des Schlemm'schen Canales jedoch nicht.

2. Weber[2]) theilt im Jahre 1877 den anatomischen Befund von 4 Fällen mit. I. Glaucoma inflammatorium chronicum. Als Hauptmoment betrachtet er die starke Anschwellung der Ciliarfortsätze, deren Gefässe stark gefüllt waren. Die Ciliarfortsätze drängten die Iriswurzel an die Cornea und die Sehne des Ciliarmuskels circa 2 *mm* weit. Eine Verwachsung bestand nicht. II. Glaucoma simplex, die Ciliarfortsätze mächtig geschwellt. Sie erreichten zwar die hintere Irisfläche nicht, doch machte das Bild den Eindruck, als ob sie lange Jahre hindurch ange-

[1]) Ueber das Glaucom. Arch. f. Ophth. XXII. 3.

[2]) Die Ursache des Glaucom's. Arch. f. Ophth. XXIII. 1.

presst gewesen wären. Die Iris schien mit der Cornea verwachsen. Erst durch das Hin- und Herschieben des Deckgläschens gelangte er zur Ueberzeugung, dass bloss eine innige Anlagerung und keine Anwachsung bestand. Jedoch gibt er zu, dass an einzelnen Stellen thatsächlich eine Verlöthung vorlag. Die Wände des Schlemm'schen Canales waren gegeneinander gedrückt. Stellenweise war gar kein Canal sichtbar. III. Secundärglaucom nach Scleritis. Iris mit der corneoscleralen Grenze fest verwachsen. Der Fontana'sche Raum an mehreren Stellen frei, obgleich die Iris auch an diesen Stellen mit der Endigung der membrana Descemeti verwachsen ist. Die Ciliarfortsätze atrophisch. IV. Glaucoma in stadio degenerationis, ectasia bulbi. Kammerwinkel verschlossen. Die Iris haftete so fest an der Sehne des Ciliarmuskels, dass eine optische Abgrenzung gar nicht möglich war. Schlemm'scher Canal sehr enge. Ciliarfortsätze sehr geschrumpft.

3. Del Monte[1]) schildert im selben Jahre einen Fall von entzündlichem Glaucom mit 4 Sclerectasien, wo die Iris mit der Cornea $^1/_2$ *mm* weit verwachsen war. Von einem Ligamentum pectinatum oder Schlemm-schen Canal war keine Spur vorhanden.

4. Gosetti[2]) hat in einem Falle von chronischem Glaucom den Kammerwinkel verschlossen gefunden.

5. Saltini[3]) hat in zwei Fällen von Glaucom die Verwachsung des Kammerwinkels constatiert.

6. Larsen[4]) hat in einem Falle von Glaucoma chronicum absolutum und in einem Fall von Iridochorioiditis und Seclusio pupillae nach Trauma die Verwachsung des Kammerwinkels nachgewiesen.

7. Knies[5]) hat ebenfalls im Jahre 1877 in drei Fällen von Secundärglaucom nach Chorioidealsarcom und in einem nach Linsenluxation sowie bei einem primären absoluten Glaucom die Obliteration des Fontana-schen Raumes constatiert. An einem Auge, über welches klinische Daten fehlten und Occlusio pupillae mit hinteren Synechien, aber keine Excavation vorhanden war, konnte sich Verfasser gleichfalls vom partiellen Verschluss des Kammerwinkels überzeugen (Fall XIX).

8. Schnabel[6]) hat in demselben Jahre 5 Fälle von vorderer Synechie beschrieben, bei denen keine Drucksteigerung nachweisbar und der Kammer-

[1]) Sul glaucoma. Ref. in Nagels Jahresberichte 1878, S. 315.

[2]) Citiert in Knies „Der heutige Stand unserer Kenntnisse über die path. Anat. des Glaucoms. Centralblatt f. allg. Pathologie und pathologische Anatomie 1890."

[3]) La clinica oc. di Modena nell trivio 1875—77. Ref. in Nagels Jahresberichte 1878, S. 315.

[4]) Om glaucom ets. pathologiske Anat. Ref. in Nagels Jahresberichte 1878, S. 316.

[5]) Ueber das Glaucom. Arch. f. Ophth. XXIII. 2.

[6]) Beiträge zur Lehre vom Glaucom. Archiv für Augen- und Ohrenheilk. VI. 1.

winkel gänzlich oder partiell (in Fall IV bloss dem Gebiete der Synechie entsprechend) verschlossen war. In 2 mit Glaucom combinierten Fällen von Staphylom war totaler Verschluss und die Iriswurzel atrophisch. Schnabel fand in einem Falle von luetischer Iritis und in einem von traumatischer Iridochorioiditis, sowie in 2 Fällen von Hornhautgeschwür Eiter, in einem traumatischen Falle hingegen, der auch Sympathicusreizung hervorgerufen hatte, das Maschenwerk der Scleralrinne mit Blut gefüllt. In einem Falle von chronischer Iridochorioditis fand er in dem Lückensystem zwischen dem Rande der M. Descemeti und dem Ciliarmuskel theils frei, theils intracellular Pigment (Fall X).

9. Pagenstecher[1]) hat in der Heidelberger Ophthalmologen-Gesellschaft den Knies'schen Kammerwinkelverschluss besprochen. Er demonstrierte zwei Fälle von Glaucom (der eine war ein Glaucoma simplex), wo der Kammerwinkel frei, ferner zwei Fälle, in denen trotz Kammerverschlusses kein Glaucom vorhanden war. An dem einen Auge bestand Occlusio pupillae, im anderen Netzhautablösung. Bei einem haemorrhagischen Glaucom, welches 20 Tage nach Auftreten der ersten Erscheinungen enucleiert wurde, war der Kammerwinkel zum Theile obliteriert, zum Theile offen (Fall V). In einem Falle von haemorrhagischem Glaucom und in dreien von primärem Glaucom war die Iris in ihrem ganzen Umfang an die Peripherie der Cornea angedrückt. Auch in einem Falle von Occlusio pupillae und Secundärglaucom fand er den Kammerwinkel obliteriert.

10. Becker[2]) beschreibt in seinem Atlas einen Fall von Buphthalmus congenitus mit Intercalarstaphylom. Der Kammerwinkel war obliteriert, seine Bestandtheile nicht mehr zu erkennen und sämmtliche Gewebe der Umgebung infiltriert (Taf. XIX). Ferner beschreibt er bei einem mit Occlusio und Seclusio pupillae combinierten Fall von Secundärglaucom die Adhaesion der Iris an die Peripherie der Membrana Descemeti (Taf. XXII). In einem dritten Falle, wo sich zu chronischer Cyclitis und Chorioiditis Secundärglaucom gesellte, war die Irisperipherie infiltriert, verdickt und lag der Membrana Descemeti an, ohne jedoch mit derselben zu verwachsen. Im Atlas ist noch ein von Sattler beschriebener Fall von chronisch entzündlichem Glaucom abgebildet, in welchem die Iridektomie mit Erfolg vorgenommen worden war und das Individuum zwei Monate später starb. Die Irisperipherie ist allenthalben, auch an der Iridektomiestelle an das Netzwerk des Fontana'schen Raumes bis zum Grenzring, jedoch nicht weiter angewachsen. Die Fontana'schen Räume selbst sind zu feinen Spalten comprimiert und an der Verwachsungsstelle ist die Iris sehr atrophisch.

[1]) Bericht der Heidelberger Ophthalmologen-Gesellschaft, 1877, S. 7.

[2]) Atlas der topographischen Pathologie des Auges. III. Lief. 1878.

11. Schnabel[1]) hat bei Glaucoma simplex, welches iridectomiert worden war und wo nachher Atrophie des Sehnerven eintrat, den Kammerwinkel nur an der Iridectomiestelle obliteriert gefunden. Am zweiten Auge dieses Individuums, welches gleichfalls auf Grund der Diagnose Glaucoma simplex iridektomiert worden war und an dem die Sehschärfe bis zu dem fünf Jahre später erfolgten Tode eine gute blieb, war der Kammerwinkel vollkommen normal. Am ersten Auge zeigte die Papille gewöhnliche Atrophie, während am zweiten bloss eine physiologische Excavation vorhanden war. In fünf Fällen von acutem, einem von chronischem und zweien von absolutem Glaucom fand er den Kammerwinkel infolge Verwachsung obliteriert. An zwei Augen, deren Krankengeschichte nicht bekannt war, an denen jedoch eine glaucomatöse Excavation gefunden wurde, constatierte Schnabel die periphere Synechie. In zwei Fällen von Leucoma adhaerens wurde durch die Iridektomie nach der Ansicht des Verfassers eine Lösung der bestandenen Obliteration des Kammerwinkels herbeigeführt. Betreffs der feineren Verhältnisse der peripheren Synechie constatierte er, dass die Irisanwachsung über den Rand der Membrana Descemeti reichte. Ferner wurde eine Compression der Lamellen des scleralen Canales und eine Infiltration derselben mit weissen und rothen Blutzellen, sowie mit Pigment gefunden. In dem Falle von Hypopyonkeratitis (Fall VIII) hat er keine Lösung der peripheren Synechie durch den Eiter beobachtet.

12. Fuchs[2]) behauptet, ohne eine genauere Darstellung zu geben, dass er den Kammerwinkel bei Glaucoma simplex offen fand.

13. Deutschmann[3]) beobachtete in einem Falle von haemorrhagischem Glaucom nach Atropineinträufelung, dass der Kammerwinkel in der äusseren Hälfte der Kammer frei war, an der Innenseite der Cornea anliegt; das Exsudat, welches die Vorderfläche der Iris überzog, nahm hier im Kammerwinkel bindegewebigen Charakter an. In seinem II. Falle (Glaucoma absolutum) fand er gleichfalls den Kammerwinkel nur an der Innenseite der Circumferenz verschlossen und gleichfalls von Bindegewebe ausgefüllt; dasselbe bildete die Fortsetzung des Exsudates, welches die vordere Fläche der Iris bedeckte.

14. Pristley Smith[4]) hat in seiner Preisarbeit bei drei primären

[1]) Schnabel. Beiträge zur Lehre vom Glaucom. 1878. Arch. f. Augen und Ohrenheilk. III. 1.

[2]) Bericht der Heidelberger Ophthalmologen-Gesellschaft, 1878.

[3]) Zur pathologischen Anatomie des haemorrhagischen Glaucoms. Arch. f. Ophth. XXV. 3.

[4]) Glaucoma. Jacksonian Prize-essay, 1879. Die Originalarbeit konnte ich mir trotz aller Bemühungen nicht verschaffen, so dass mir diese Literaturangabe nur aus dem Werke Knies' „Der heutige Stand etc." bekannt ist. S. Centralblatt f. allg. Path. und path. Anatomie, 1890. S. 289.

und bei verschiedenen Arten von secundären Glaucomen die Obliteration des Kammerwinkels nachgewiesen.

15. Im Jahre 1880 publicierte W. H. Brailey[4]) tabellarisch die Beschreibung einer langen Serie glaucomatöser Augen, über deren Untersuchung er bereits in den vorhergehenden Jahren[5]) (1877 über 53 und 1879 über 149 Fälle, darunter 85 verschiedene Fälle von Secundärglaucom) zusammenfassend referiert hatte. In dieser Tabelle figurieren mit Ausnahme des Secundärglaucoms nach Tumoren alle Arten von Glaucom.

Die Fälle sind folgende:

I. Gruppe: 29 primäre Glaucome ohne Retinalblutungen. In 26 Fällen war der Kammerwinkel verschlossen. Entzündung und Atrophie der Irisperipherie wurde häufig gefunden. In einem Falle, wo die Sehstörung drei Monate vor der Enucleation eingetreten war, die Schmerzen hingegen erst seit 1 Monat her datierten und vor der Enucleation T + 3 war, erwies sich die Iriswurzel nur stellenweise adhaeriert. Auch an diesen war jedoch eine vorausgegangene Adhaesion evident. Ligamentum pectinatum und Schlemm'scher Canal waren mässig entzündet (Fall II). Im Fall IX wurde der Kammerwinkel frei und weit gefunden. Die Kammer selbst war sehr tief und das Auge seit 11 Monaten glaucomatös. Am Augenhintergrund fanden sich myopische Veränderungen (Staphyloma posticum). An der Papille war keine Spur von Excavation vorhanden. Auch im Falle XXVII, wo das Glaucom 6 Monate bestand und bei der Enucleation T + 3 war, fand er die Irisperipherie frei und er gibt der Ansicht Ausdruck, dass dieselbe gar nie adhärent war. Die Papille zeigte vollkommen normales Verhalten.

In die II. Gruppe gehören 21 mit Retinalblutungen complicierte Fälle von Glaucom. In 16 dieser Fälle war die Irisperipherie an der vorderen Wand des Kammerwinkels adhärent. Auch in den Fällen XXXI und XXXIII war der Kammerwinkel gänzlich obliteriert, doch war die Verwachsung keine gleichförmig intensive an den verschiedenen Theilen der Circumferenz. In Fall XXX, wo 3 Monate vor der Enucleation beim Kranken bloss haemorrhagische Retinitis constatiert wurde und bei der Enucleation T + 3 vorhanden war, bestand oben eine Anwachsung, unten nur eine Anlagerung der Irisperipherie an die vordere Wand der Kammer. Im Fall XXXII (bei der Enucleation T + 3) war die Irisperipherie durch einen engen Spalt von der Cornea geschieden. Der Kammerwinkel war vielleicht obliteriert. An der Papille bestand nur eine seichte Depression. In Fall XLIX, wo das Glaucom ein Jahr lang bestanden hatte

[4]) Curators report on the morbid anatomy of glaucoma. The Royal London ophth. Hosp. Rep. X. 2. 1880.

[5]) On the pathology of increased tension of the globe. Ophth. Hosp. Rep. 1877 u. A. Further contribution to the pathology of glaucoma. Ophth. Hosp. Rep. IX. 1879.

und die Iridektomie 6 Wochen vor der Enucleation vorgenommen worden war, blieb der Kammerwinkel vollkommen frei. An der Colobomstelle fehlte die Irisperipherie, im Ligamentum pectinatum und in dem Schlemmschen Canale waren Rundzellen vorhanden und an der Papille eine seichte, jedoch steile Excavation.

Zur III. Gruppe gehören 8 Fälle, in welchen Traumen oder Wunden, mit relativ geringen entzündlichen Störungen Glaucom nach sich zogen. In 4 Fällen war die Irisperipherie an die vordere Wand des Kammerwinkels angewachsen. In Fall LI, wo die Verletzung 14 Tage vor der Enucleation stattfand (prolapsus iridis, luxatio lentis in corpus vitreum; Myopie 6 D.) und bei der Enucleation eine T + 1 vorhanden war, war der Kammerwinkel, bis auf die Stelle des Irisprolapses, frei. Im Fall LII, wo 21 Tage vor der Enucleation eine Ruptur oberhalb der sclerocornealen Vereinigung geschah, durch welche sich die ganze Iris und Linse aus dem Auge entfernt hatte und bei der Enucleation T + 3 vorhanden war, konnte Flüssigkeit ungehindert in den Schlemm'schen Canal gelangen. In Fall LIV, in welchem sich nach Entfernung der luxierten Linse Glaucom entwickelte, war der Kammerwinkel nur oben an der Seite der Iridektomie verschlossen, unten jedoch frei, die Umgebung des Schlemmschen Canales war entzündet. — Frei war der Kammerwinkel in einem Falle, wo sich 5 Monate vor der Enucleation ein Glassplitter ins Auge eingebohrt hatte; bei der Enucleation: T + 1 (Fall LV).

Gruppe IV umfasst 22 Fälle, in welchen der Drucksteigerung perforierende Hornhautgeschwüre vorausgegangen waren. In jedem derselben war der Kammerwinkel verschlossen und zeigte Entzündungserscheinungen. Die Atrophie der Iriswurzel war zumeist ausgesprochen.

Die Gruppe V zählt 5 Fälle, in denen die vordere Hälfte des Bulbus infolge Erkrankung im Kindesalter erweitert war. In 4 Fällen war der Kammerwinkel obliteriert, während in einem Falle über den Zustand desselben keine Erwähnung geschieht (Fall LXXXIII).

In die VI. Gruppe gehören 3 Fälle, wo nach seröser Iritis Secundärglaucom auftrat. Der Kammerwinkel war in jedem einzelnen Falle frei (bloss im LXXXVI. Falle war er entsprechend der Iridektomiestelle verschlossen); seine Umgebung und der Schlemm'sche Canal dagegen entzündet und die Tension vor der Enucleation im Falle LXXXVI + 2, in den anderen zweien + 1.

16. Brailey[1]) theilte 1881 zwei Glaucomfälle von sehr kurzer Dauer mit. In dem ersten wurde die Linse 5 Tage vor der Enucleation durch ein Metallstück verletzt, drei Tage nachher begann die Drucksteigerung und bei der Enucleation war T + 3. Die Iris war total an die

[1]) Two cases of glaucoma of extremely short duration. Ophth. Hosp. Rep. X. 2.

Cornea angedrückt. Die Umgebung des Schlemm'schen Canals wies eine mässige Entzündung auf. Im zweiten Falle wurde 7 Wochen vor der Enucleation bei T —, Netzhautablösung constatiert. Zehn Tage vor der Enucleation heftige Schmerzen, grosse Drucksteigerung, nach drei Tagen T. normal. Trotz Iridektomie stieg die T. neuerdings stark an. Enucleation: Bei der anatomischen Untersuchung wurde hinter der Ablation ein Sarcom gefunden, die Irisperipherie lag der Cornea an und das Ligamentum pectinatum war mässig entzündet.

17. Webster, Fox und Brailey[1]) beschreiben einen Fall, wo neben Papillitis und Thrombose der Vena centralis Glaucom auftrat (T + 3), welches auf Eserin und Sclerotomie Besserung zeigte, wegen fortwährender Recidiven und T + 3 wurde die Indication zur Enucleation gestellt. Die Irisperipherie lag der Cornea an, Entzündungserscheinungen waren vorhanden; eine vordere Ciliarvene war thrombosiert.

18. Interessante Daten zur Anatomie des glaucomatösen Kammerwinkels liefert auch der Bericht Braileys[2]) aus dem Jahre 1881 über die von ihm untersuchten Tumoren. In 2 Fällen von Limbustumor, wo die Tension normal war, beobachtete er Entzündung und Schrumpfung des Ligamentum pectinatum. In einem Falle von Limbussarcom mit normaler Tension, findet sich der Zustand des Kammerwinkels nicht verzeichnet. Bei einem Orbitalsarcom (To) war der Kammerwinkel etwas seichter, jedoch normal. In einem Falle von Sarcom des Sehnerven, dem sich Secundärglaucom anschloss (T + 1), war der Kammerwinkel obliteriert, in 2 Fällen von Sarcom der Chorioidea, wobei die Tension herabgesetzt war, war das Ligamentum pectinatum ein wenig entzündet, geschrumpft und der Kammerwinkel eingeengt. In einem dritten Falle, wo die Tension zur Zeit der Enucleation herabgesetzt war, wurde der Kammerwinkel unten obliteriert gefunden. Im Falle IX war die Tension normal und der Zugang zum Schlemm'schen Canal überall frei, ausgenommen einen Punkt, wo das Ligamentum pectinatum mit Pigment erfüllt war. Der Kammerwinkel war frei, nur auf der Seite des im Ciliarkörper sitzenden Tumors eingeengt. In 6 Fällen von intraocularen Sarcomen mit Tensionerhöhung war der Kammerwinkel verschlossen, ebenso auch im Falle XVII und XVIII, obgleich hier die Tension sehr gering, beziehungsweise herabgesetzt war. In sämmtlichen Fällen von Gliom (10) war die Irisperipherie an den Cornealrand angewachsen. In einem derselben war die Tension herabgesetzt, in einem nicht verzeichnet, in den übrigen erhöht.

---

[1]) A case of glaucoma preceded by optic neuritis. Ophth. Hosp. Rep. X. 2

[2]) Curator's pathological report. Tumours of the eyeball or orbit. Ophth. Hosp. Rep. X. 2.

19. Falchi[1]) theilt einen Fall von Tuberculose der Chorioidea mit, welche sich mit Glaucom compliciert hatte. Die Irisperipherie war im ganzen Umfang angewachsen und im Ligamentum pectinatum fand sich ein tuberculoser Herd.

20. Fuchs[2]) fand in 13 Fällen von Secundärglaucomen nach Sarcomen den Kammerwinkel verschlossen, die Irisperipherie angewachsen und die Lamellen des Ligamentum pectinatum zu einem dichten sclera-artigen Gewebe comprimiert. Im Fall VIII, wo bei der Enucleation T + 2 war, war der Kammerwinkel der Geschwulst entsprechend obliteriert, im übrigen frei, und das Ligamentum pectinatum dichter als normal. Interessant ist Fall VI, wo sich das Sarcom noch im I. Stadium befand und der Kammerwinkel vollkommen frei war. Nur dem Tumor entsprechend war der Schlemm'sche Canal von Pigment erfüllt. In einem Falle von Sarcom im III. Stadium war der Kammerwinkel mit Sarcommassen ausgefüllt. In 3 Fällen, wo die klinischen Daten fehlen und in zweien, wo bei der Enucleation die Tension herabgesetzt war, war der Kammerwinkel infolge Anwachsung der Irisperipherie obliteriert und das Ligamentum pectinatum zu einem dichten Gewebe comprimiert.

21. Pristley-Smith[3]) fand in einem Falle von Melanosarcom, in welchem die Tension normal war, das ganze Gebiet des Kammerwinkels mit Pigmentzellen vollgepfropft, welche das Kammerwasser dahingebracht haben musste, da der Kammerwinkel nirgends in directem Contacte mit der Geschwulst gestanden hatte. Diese Pigmentzellmassen waren auch zwischen die vordere Fläche des Ciliarmuskels und die Iriswurzel, an einigen Stellen auch dem Schlemm'schen Canal entlang, in die Sclera eingedrungen.

22. Hocquard und Masson[4]) beschreiben ein Glaucom an einem mikrophthalmischen Auge. Die Irisperipherie war an die Membrana Descemeti angedrückt, in der Verbindung war keine Zwischensubstanz vorhanden, die Fontana'schen Räume waren verschwunden und der Schlemmsche Canal ist stark abgeplattet.

23. Elisabeth Sargent[5]) fand in 3 Fällen von absolutem Glaucom, ebenso auch in einem Falle von Secundärglaucom nach Iritis den Kammerwinkel durch eine periphere Synechie der Iris verschlossen. In einem Falle von Secundärglaucom zufolge vorderer Synechie war der Kammer-

[1]) Tuberculosi dell' occhio con glaucoma consecutivo Ann. d'Othalmologi 1882. Refer. in Zehender, Klin. Monatsblätter 1882.

[2]) Sarcom des Uvealtractus. 1882.

[3]) Diese Beschreibung ist im Artikel Solomons „Melanosarcomatous tumour groving from the Iris" enthalten. Transact of the Ophth. Soc. of the United Kingdom. 1882.

[4]) Mikrophthalmis compliquée de glaucome chronique. Archives d'Ophthalmologie Tome III. 1883.

[5]) Anatomische Beiträge zur Lehre vom Glaucom. Centralbl. f. Augenheilk. 1884.

winkel nur entsprechend der Stelle der Synechie obliteriert, während sich anderwärts eine enge Spalte zwischen Iris und Cornea fand. In einem zu Linsenluxation hinzugetretenen Falle von Secundärglaucom fand die genannte Autorin den Schlemm'schen Canal von Rundzellen umgeben. Die Irisperipherie lag der Cornea an und war mit derselben partiell verwachsen.

24. Fuchs[1]) beschreibt die Augen einer Frau, welche — u. zw. das rechte 8, das linke 7 Jahre vor dem Tode — wegen acuten Glaucomanfalles irridektomiert wurden. Eine Drucksteigerung trat nicht mehr ein, die Frau sah bis zu ihrem Tode gut. Der Kammerwinkel war an beiden Augen tief, abgerundet und vollkommen frei, eine Excavation war nicht vorhanden, nur die Lamina cribrosa war nach hinten etwas concav.

25. Kuhnt[2]) hat zwei Fälle von chronischem Glaucom untersucht. Bei dem einen war der Kammerwinkel verwachsen und der Schlemmsche Canal verschlossen, bei dem anderen der Fontana'sche Raum frei, ja sogar geräumiger, als es bei dem Alter des Patienten zu erwarten gewesen wäre.

26. Birnbacher und Czermak[3]) theilen den sehr genauen anatomischen Befund von 7 Fällen mit. Verfasser empfehlen auch einige neue Ausdrücke: Der hintere Grenzring wird von ihnen als „Scleralsporn", der Winkel, welchen die freie Partie der Iris mit der Cornealhinterfläche bildet „neue Kammerbucht", der Winkel hingegen, der sich zwischen verwachsener und freier Irispartie befindet, als Knickungswinkel der Iris bezeichnet. Ihre Fälle sind folgende: 5 chronisch entzündliche Glaucome (eines davon haemorrhagisch) und 2 Glaucome in stadio degenerationis. In jedem derselben war der Kammerwinkel in seinem ganzen Umfange obliteriert. In Fall I und V war die Irisperipherie bloss bis ungefähr zur Hälfte des Ligamentum pectinatum (darunter ist hier das sclerocorneale Flechtwerk zu verstehen) angewachsen, so dass die der Augenachse zu gelegene Hälfte des Ligamentum pectinatum nicht von Iris bedeckt war. In Fall III war die ganze Iris an der Cornea adhaerent. Das Ligamentum pectinatum war in mehreren Augen in ein dichtes scleraartiges Gewebe umgewandelt; ebenso war auch die Iris zuweilen bis auf die Pigmentschichte atrophisch. Das Ligamentum pectinatum hat obige Veränderung in einzelnen Fällen bloss an seinem der Kammer zugewandten Theile erlitten; ein andermal dagegen war das Fontana'sche Balkenwerk überhaupt nicht zu unterscheiden (Fall II), sondern nur stellenweise war entsprechend demselben eine kernreiche sehr dünne Schichte sichtbar, welche Längsstreifung und

[1]) Anatomische Miscellen. Arch. f. Ophth. XXX. 3. 1884.

[2]) Bericht der Heidelberger Ophthalmologen-Ges. 1885, S. 101.

[3]) Beiträge zur Pathogenese und pathologischen Anatomie des Glaucoms. Arch. f. Ophth. XXXII. 2. 1886.

eingestreute Pigmentzellen aufwies. Der Schlemm'sche Canal war nahezu nirgends gut sichtbar. Im Falle I zog eine Schichte von Spindelzellen aus der neuen Kammerbucht auf die vordere Irisfläche herüber. Vom Falle IV wird berichtet, dass die Obliteration der Kammer nicht durch einfache Anlagerung der Gebilde, sondern durch ein Zwischengewebe zustande gekommen war, dessen Fortsetzung auf die vordere Fläche der Iris zog.

27. Stölting[1]) theilt den anatomischen Befund bei einem nach Graefe-Extraction aufgetretenen Glaucom mit. Der erste Anfall stellte sich 14 Tage nach der Extraction ein und nachdem Eserin und Sclerotomie nur vorübergehende Besserung brachten, wurde $3^1/_2$ Monate nach der Extraction die Enucleation vorgenommen. Der peripherste Theil der Iris war in den Kammerwinkel eingepresst, daselbst fest angewachsen und atrophisch. In der Adhaesion konnte Stölting nur bei einem kleinen Theile der Schnitte eine bindegewebige Zwischensubstanz finden, in den meisten gar keine. Eigentliche Entzündungserscheinungen fehlten.

28. Stölting[2]) beschrieb im folgenden Jahre noch einen Glaucomfall, wo die Irisperipherie in ihrem ganzen Umfange angewachsen und an der Verwachsungsstelle viel Pigment war, welches sich zwischen Iris und Cornea abgelagert hatte. Um den Schlemm'schen Canal bestand rundzellige Infiltration, welche auch die anderen scleralen Gefässe umgibt.

29. Straub[3]) theilt die anatomische Beschreibung von 8 Fällen mit. In einem Falle von chronischem Glaucom und einem von Secundärglaucom bei Intraocular geschwulst war die Iris an die vordere Wand des Kammerwinkels angewachsen. Bei einem acuten, nur 10 Tage dauernden Glaucom und einem zweiten protrahierten Glaucomfalle war die Irisperipherie an die Cornea bloss angelagert, aber nicht angewachsen. Bei einer vorderen Synechie, die Secundär-Glaucom (T + 3) nach sich gezogen hatte, war der Kammerwinkel nur in $^1/_3$ seiner Peripherie verschlossen, im übrigen frei. Bei einem anderen Fall von Secundärglaucom (T + 3), der zu einer vorderen Synechie hinzugetreten war, ferner in einem Falle von Glaucom im Anschlusse an Buphthalmus sowie an Linsenluxation fand er den Kammerwinkel frei.

30. Vossius[4]) erwähnt in seinem Lehrbuche, ohne sich in weitere Details zu ergehen, dass er in einem Glaucomfalle den Kammerwinkel obliteriert, einmal hingegen — bei Glaucoma simplex offen fand.

31. Dürr und Schlegtendahl[1]) beschreiben 5 Fälle von Hydro-

[1]) Glaucom nach Linearextraction. Arch. f. Ophth. XXXIII. 2. 1887.
[2]) Beiträge zur Anatomie des Glaucoms. Arch. f. Ophth. XXIV. 2. 1888.
[3]) Beiträge zur path. Anat. des Glaucoms, Archiv f. Ophth. XXIV. 3. 1888.
[4]) Grundriss der Augenheilkunde 1888, S. 424.
[1]) Fünf Fälle von Hydrophthalmus congenitus. Archiv f. Ophth. XXV. 2. 1889.

welcher sich die auf die Anatomie des Kammerwinkels bei Glaucom Bezug habenden Details nach der chronologischen Reihenfolge der einzelnen Arbeiten in folgendem wiedergeben.

1. Knies[1]) theilte im J. 1876 den Sectionsbefund von 15 Augen mit. In 4 Fällen von absoluten Glaucom constatierte er eine Anwachsung der Irisperipherie an die Corneal - Innenfläche. Der Fontana'sche Raum wurde von einem gegen den Schlemm'schen Canal zu verzogenen Narbengewebe eingenommen. In einem Falle von absolutem Glaucom, wo Keratitis suppurativa und Panophthalmie aufgetreten war, löste sich die vorher bestandene Kammerwinkelverwachsung zufolge der Eiterung (Fall II). Dasselbe geschah in einem seiner Fälle von Glaucoma simplex, welcher später in entzündliches Glaucom übergangen war, wozu sich dann ein Hornhautgeschwür hinzugesellte. Die Verwachsung wurde durch eitrige Iritis gelöst (Fall IX). In zwei Fällen von chronischem Glaucom war die Irisperipherie mit der Cornea verlöthet. Totale Anwachsung der Irisperipherie lag auch in Fall XV vor, bei welchem acute Glaucom auf Iridektomie heilte und durch 14 Monate nicht recidivierte (V. $= {}^{5}/_{20}$); worauf der Patient starb und sein Augapfel zur Untersuchung gelangte. In einem Falle von entzündlichem Glaucom (Fall IV) begann die Verwachsung des Kammerwinkels, eine totale Obliteration kam jedoch nicht zustande und die ganze Gegend des Kammerwinkels, die Umgebung des Schlemm'schen Canales und die ganze Iriswurzel war rundzellig infiltriert. Am anderen Auge desselben Patienten, welches intra vitam gar keine Symptome von Glaucom darbot, bestand die einzige pathologische Veränderung in der Rundzelleninfiltration der Umgebung des Schlemm'schen Canales (Fall V). An einem anderen Auge, dessen Paar an absolutem Glaucom erblindet war, fand er gar keine Veränderung (Fall III). Endlich fehlten die Veränderungen in der Umgebung des Schlemm'schen Canales auch im Falle X, wo nach Wundinfection glaucomatöse Chorioiditis entstanden war. Die Iris war mit ihrer ganzen Fläche an die Cornea angewachsen. Iris und Chorioidea waren entzündet, die Umgebung des Schlemm'schen Canales jedoch nicht.

2. Weber[2]) theilt im Jahre 1877 den anatomischen Befund von 4 Fällen mit. I. Glaucoma inflammatorium chronicum. Als Hauptmoment betrachtet er die starke Anschwellung der Ciliarfortsätze, deren Gefässe stark gefüllt waren. Die Ciliarfortsätze drängten die Iriswurzel an die Cornea und die Sehne des Ciliarmuskels circa 2 *mm* weit. Eine Verwachsung bestand nicht. II. Glaucoma simplex, die Ciliarfortsätze mächtig geschwellt. Sie erreichten zwar die hintere Irisfläche nicht, doch machte das Bild den Eindruck, als ob sie lange Jahre hindurch ange-

[1]) Ueber das Glaucom. Arch. f. Ophth. XXII. 3.

[2]) Die Ursache des Glaucom's. Arch. f. Ophth. XXIII. 1.

presst gewesen wären. Die Iris schien mit der Cornea verwachsen. Erst durch das Hin- und Herschieben des Deckgläschens gelangte er zur Ueberzeugung, dass bloss eine innige Anlagerung und keine Anwachsung bestand. Jedoch gibt er zu, dass an einzelnen Stellen thatsächlich eine Verlöthung vorlag. Die Wände des Schlemm'schen Canales waren gegeneinander gedrückt. Stellenweise war gar kein Canal sichtbar. III. Secundärglaucom nach Scleritis. Iris mit der corneoscleralen Grenze fest verwachsen. Der Fontana'sche Raum an mehreren Stellen frei, obgleich die Iris auch an diesen Stellen mit der Endigung der membrana Descemeti verwachsen ist. Die Ciliarfortsätze atrophisch. IV. Glaucoma in stadio degenerationis, ectasia bulbi. Kammerwinkel verschlossen. Die Iris haftete so fest an der Sehne des Ciliarmuskels, dass eine optische Abgrenzung gar nicht möglich war. Schlemm'scher Canal sehr enge. Ciliarfortsätze sehr geschrumpft.

3. Del Monte[1]) schildert im selben Jahre einen Fall von entzündlichem Glaucom mit 4 Sclerectasien, wo die Iris mit der Cornea $^1/_2$ *mm* weit verwachsen war. Von einem Ligamentum pectinatum oder Schlemmschen Canal war keine Spur vorhanden.

4. Gosetti[2]) hat in einem Falle von chronischem Glaucom den Kammerwinkel verschlossen gefunden.

5. Saltini[3]) hat in zwei Fällen von Glaucom die Verwachsung des Kammerwinkels constatiert.

6. Larsen[4]) hat in einem Falle von Glaucoma chronicum absolutum und in einem Fall von Iridochorioiditis und Seclusio pupillae nach Trauma die Verwachsung des Kammerwinkels nachgewiesen.

7. Knies[5]) hat ebenfalls im Jahre 1877 in drei Fällen von Secundärglaucom nach Chorioidealsarcom und in einem nach Linsenluxation sowie bei einem primären absoluten Glaucom die Obliteration des Fontanaschen Raumes constatiert. An einem Auge, über welches klinische Daten fehlten und Occlusio pupillae mit hinteren Synechien, aber keine Excavation vorhanden war, konnte sich Verfasser gleichfalls vom partiellen Verschluss des Kammerwinkels überzeugen (Fall XIX).

8. Schnabel[6]) hat in demselben Jahre 5 Fälle von vorderer Synechie beschrieben, bei denen keine Drucksteigerung nachweisbar und der Kammer-

[1]) Sul glaucoma. Ref. in Nagels Jahresberichte 1878, S. 315.

[2]) Citiert in Knies „Der heutige Stand unserer Kenntnisse über die path. Anat. des Glaucoms. Centralblatt f. allg. Pathologie und pathologische Anatomie 1890."

[3]) La clinica oc. di Modena nell trivio 1875—77. Ref. in Nagels Jahresberichte 1878, S. 315.

[4]) Om glaucom ets. pathologiske Anat. Ref. in Nagels Jahresberichte 1878, S. 316.

[5]) Ueber das Glaucom. Arch. f. Ophth. XXIII. 2.

[6]) Beiträge zur Lehre vom Glaucom. Archiv für Augen- und Ohrenheilk. VI. 1.

welcher sich die auf die Anatomie des Kammerwinkels bei Glaucom Bezug habenden Details nach der chronologischen Reihenfolge der einzelnen Arbeiten in folgendem wiedergeben.

1. Knies[1]) theilte im J. 1876 den Sectionsbefund von 15 Augen mit. In 4 Fällen von absoluten Glaucom constatierte er eine Anwachsung der Irisperipherie an die Corneal - Innenfläche. Der Fontana'sche Raum wurde von einem gegen den Schlemm'schen Canal zu verzogenen Narbengewebe eingenommen. In einem Falle von absolutem Glaucom, wo Keratitis suppurativa und Panophthalmie aufgetreten war, löste sich die vorher bestandene Kammerwinkelverwachsung zufolge der Eiterung (Fall II). Dasselbe geschah in einem seiner Fälle von Glaucoma simplex, welcher später in entzündliches Glaucom übergangen war, wozu sich dann ein Hornhautgeschwür hinzugesellte. Die Verwachsung wurde durch eitrige Iritis gelöst (Fall IX). In zwei Fällen von chronischem Glaucom war die Irisperipherie mit der Cornea verlöthet. Totale Anwachsung der Irisperipherie lag auch in Fall XV vor, bei welchem acute Glaucom auf Iridektomie heilte und durch 14 Monate nicht recidivierte (V. = $^5/_{20}$); worauf der Patient starb und sein Augapfel zur Untersuchung gelangte. In einem Falle von entzündlichem Glaucom (Fall IV) begann die Verwachsung des Kammerwinkels, eine totale Obliteration kam jedoch nicht zustande und die ganze Gegend des Kammerwinkels, die Umgebung des Schlemm'schen Canales und die ganze Iriswurzel war rundzellig infiltriert. Am anderen Auge desselben Patienten, welches intra vitam gar keine Symptome von Glaucom darbot, bestand die einzige pathologische Veränderung in der Rundzelleninfiltration der Umgebung des Schlemm'schen Canales (Fall V). An einem anderen Auge, dessen Paar an absolutem Glaucom erblindet war, fand er gar keine Veränderung (Fall III). Endlich fehlten die Veränderungen in der Umgebung des Schlemm'schen Canales auch im Falle X, wo nach Wundinfection glaucomatöse Chorioiditis entstanden war. Die Iris war mit ihrer ganzen Fläche an die Cornea angewachsen. Iris und Chorioidea waren entzündet, die Umgebung des Schlemm'schen Canales jedoch nicht.

2. Weber[2]) theilt im Jahre 1877 den anatomischen Befund von 4 Fällen mit. I. Glaucoma inflammatorium chronicum. Als Hauptmoment betrachtet er die starke Anschwellung der Ciliarfortsätze, deren Gefässe stark gefüllt waren. Die Ciliarfortsätze drängten die Iriswurzel an die Cornea und die Sehne des Ciliarmuskels circa 2 *mm* weit. Eine Verwachsung bestand nicht. II. Glaucoma simplex, die Ciliarfortsätze mächtig geschwellt. Sie erreichten zwar die hintere Irisfläche nicht, doch machte das Bild den Eindruck, als ob sie lange Jahre hindurch ange-

[1]) Ueber das Glaucom. Arch. f. Ophth. XXII. 3.

[2]) Die Ursache des Glaucom's. Arch. f. Ophth. XXIII. 1.

presst gewesen wären. Die Iris schien mit der Cornea verwachsen. Erst durch das Hin- und Herschieben des Deckgläschens gelangte er zur Ueberzeugung, dass bloss eine innige Anlagerung und keine Anwachsung bestand. Jedoch gibt er zu, dass an einzelnen Stellen thatsächlich eine Verlöthung vorlag. Die Wände des Schlemm'schen Canales waren gegeneinander gedrückt. Stellenweise war gar kein Canal sichtbar. III. Secundärglaucom nach Scleritis. Iris mit der corneoscleralen Grenze fest verwachsen. Der Fontana'sche Raum an mehreren Stellen frei, obgleich die Iris auch an diesen Stellen mit der Endigung der membrana Descemeti verwachsen ist. Die Ciliarfortsätze atrophisch. IV. Glaucoma in stadio degenerationis, ectasia bulbi. Kammerwinkel verschlossen. Die Iris haftete so fest an der Sehne des Ciliarmuskels, dass eine optische Abgrenzung gar nicht möglich war. Schlemm'scher Canal sehr enge. Ciliarfortsätze sehr geschrumpft.

3. Del Monte[1]) schildert im selben Jahre einen Fall von entzündlichem Glaucom mit 4 Sclerectasien, wo die Iris mit der Cornea $^1/_2$ *mm* weit verwachsen war. Von einem Ligamentum pectinatum oder Schlemm'schen Canal war keine Spur vorhanden.

4. Gosetti[2]) hat in einem Falle von chronischem Glaucom den Kammerwinkel verschlossen gefunden.

5. Saltini[3]) hat in zwei Fällen von Glaucom die Verwachsung des Kammerwinkels constatiert.

6. Larsen[4]) hat in einem Falle von Glaucoma chronicum absolutum und in einem Fall von Iridochorioiditis und Seclusio pupillae nach Trauma die Verwachsung des Kammerwinkels nachgewiesen.

7. Knies[5]) hat ebenfalls im Jahre 1877 in drei Fällen von Secundärglaucom nach Chorioidealsarcom und in einem nach Linsenluxation sowie bei einem primären absoluten Glaucom die Obliteration des Fontana'schen Raumes constatiert. An einem Auge, über welches klinische Daten fehlten und Occlusio pupillae mit hinteren Synechien, aber keine Excavation vorhanden war, konnte sich Verfasser gleichfalls vom partiellen Verschluss des Kammerwinkels überzeugen (Fall XIX).

8. Schnabel[6]) hat in demselben Jahre 5 Fälle von vorderer Synechie beschrieben, bei denen keine Drucksteigerung nachweisbar und der Kammer-

[1]) Sul glaucoma. Ref. in Nagels Jahresberichte 1878, S. 315.

[2]) Citiert in Knies „Der heutige Stand unserer Kenntnisse über die path. Anat. des Glaucoms. Centralblatt f. allg. Pathologie und pathologische Anatomie 1890."

[3]) La clinica oc. di Modena nell trivio 1875—77. Ref. in Nagels Jahresberichte 1878, S. 315.

[4]) Om glaucom ets. pathologiske Anat. Ref. in Nagels Jahresberichte 1878, S. 316.

[5]) Ueber das Glaucom. Arch. f. Ophth. XXIII. 2.

[6]) Beiträge zur Lehre vom Glaucom. Archiv für Augen- und Ohrenheilk. VI. 1.

welcher sich die auf die Anatomie des Kammerwinkels bei Glaucom Bezug habenden Details nach der chronologischen Reihenfolge der einzelnen Arbeiten in folgendem wiedergeben.

1. Knies[1]) theilte im J. 1876 den Sectionsbefund von 15 Augen mit. In 4 Fällen von absoluten Glaucom constatierte er eine Anwachsung der Irisperipherie an die Corneal - Innenfläche. Der Fontana'sche Raum wurde von einem gegen den Schlemm'schen Canal zu verzogenen Narbengewebe eingenommen. In einem Falle von absolutem Glaucom, wo Keratitis suppurativa und Panophthalmie aufgetreten war, löste sich die vorher bestandene Kammerwinkelverwachsung zufolge der Eiterung (Fall II). Dasselbe geschah in einem seiner Fälle von Glaucoma simplex, welcher später in entzündliches Glaucom übergangen war, wozu sich dann ein Hornhautgeschwür hinzugesellte. Die Verwachsung wurde durch eitrige Iritis gelöst (Fall IX). In zwei Fällen von chronischem Glaucom war die Irisperipherie mit der Cornea verlöthet. Totale Anwachsung der Irisperipherie lag auch in Fall XV vor, bei welchem acute Glaucom auf Iridektomie heilte und durch 14 Monate nicht recidivierte (V. = $^5/_{20}$); worauf der Patient starb und sein Augapfel zur Untersuchung gelangte. In einem Falle von entzündlichem Glaucom (Fall IV) begann die Verwachsung des Kammerwinkels, eine totale Obliteration kam jedoch nicht zustande und die ganze Gegend des Kammerwinkels, die Umgebung des Schlemm'schen Canales und die ganze Iriswurzel war rundzellig infiltriert. Am anderen Auge desselben Patienten, welches intra vitam gar keine Symptome von Glaucom darbot, bestand die einzige pathologische Veränderung in der Rundzelleninfiltration der Umgebung des Schlemm'schen Canales (Fall V). An einem anderen Auge, dessen Paar an absolutem Glaucom erblindet war, fand er gar keine Veränderung (Fall III). Endlich fehlten die Veränderungen in der Umgebung des Schlemm'schen Canales auch im Falle X, wo nach Wundinfection glaucomatöse Chorioiditis entstanden war. Die Iris war mit ihrer ganzen Fläche an die Cornea angewachsen. Iris und Chorioidea waren entzündet, die Umgebung des Schlemm'schen Canales jedoch nicht.

2. Weber[2]) theilt im Jahre 1877 den anatomischen Befund von 4 Fällen mit. I. Glaucoma inflammatorium chronicum. Als Hauptmoment betrachtet er die starke Anschwellung der Ciliarfortsätze, deren Gefässe stark gefüllt waren. Die Ciliarfortsätze drängten die Iriswurzel an die Cornea und die Sehne des Ciliarmuskels circa 2 *mm* weit. Eine Verwachsung bestand nicht. II. Glaucoma simplex, die Ciliarfortsätze mächtig geschwellt. Sie erreichten zwar die hintere Irisfläche nicht, doch machte das Bild den Eindruck, als ob sie lange Jahre hindurch ange-

[1]) Ueber das Glaucom. Arch. f. Ophth. XXII. 3.

[2]) Die Ursache des Glaucom's. Arch. f. Ophth. XXIII. 1.

presst gewesen wären. Die Iris schien mit der Cornea verwachsen. Erst durch das Hin- und Herschieben des Deckgläschens gelangte er zur Ueberzeugung, dass bloss eine innige Anlagerung und keine Anwachsung bestand. Jedoch gibt er zu, dass an einzelnen Stellen thatsächlich eine Verlöthung vorlag. Die Wände des Schlemm'schen Canales waren gegeneinander gedrückt. Stellenweise war gar kein Canal sichtbar. III. Secundärglaucom nach Scleritis. Iris mit der corneoscleralen Grenze fest verwachsen. Der Fontana'sche Raum an mehreren Stellen frei, obgleich die Iris auch an diesen Stellen mit der Endigung der membrana Descemeti verwachsen ist. Die Ciliarfortsätze atrophisch. IV. Glaucoma in stadio degenerationis, ectasia bulbi. Kammerwinkel verschlossen. Die Iris haftete so fest an der Sehne des Ciliarmuskels, dass eine optische Abgrenzung gar nicht möglich war. Schlemm'scher Canal sehr enge. Ciliarfortsätze sehr geschrumpft.

3. Del Monte[1]) schildert im selben Jahre einen Fall von entzündlichem Glaucom mit 4 Sclerectasien, wo die Iris mit der Cornea $^1/_2$ *mm* weit verwachsen war. Von einem Ligamentum pectinatum oder Schlemmschen Canal war keine Spur vorhanden.

4. Gosetti[2]) hat in einem Falle von chronischem Glaucom den Kammerwinkel verschlossen gefunden.

5. Saltini[3]) hat in zwei Fällen von Glaucom die Verwachsung des Kammerwinkels constatiert.

6. Larsen[4]) hat in einem Falle von Glaucoma chronicum absolutum und in einem Fall von Iridochorioiditis und Seclusio pupillae nach Trauma die Verwachsung des Kammerwinkels nachgewiesen.

7. Knies[5]) hat ebenfalls im Jahre 1877 in drei Fällen von Secundärglaucom nach Chorioidealsarcom und in einem nach Linsenluxation sowie bei einem primären absoluten Glaucom die Obliteration des Fontanaschen Raumes constatiert. An einem Auge, über welches klinische Daten fehlten und Occlusio pupillae mit hinteren Synechien, aber keine Excavation vorhanden war, konnte sich Verfasser gleichfalls vom partiellen Verschluss des Kammerwinkels überzeugen (Fall XIX).

8. Schnabel[6]) hat in demselben Jahre 5 Fälle von vorderer Synechie beschrieben, bei denen keine Drucksteigerung nachweisbar und der Kammer-

[1]) Sul glaucoma. Ref. in Nagels Jahresberichte 1878, S. 315.

[2]) Citiert in Knies „Der heutige Stand unserer Kenntnisse über die path. Anat. des Glaucoms. Centralblatt f. allg. Pathologie und pathologische Anatomie 1890."

[3]) La clinica oc. di Modena nell trivio 1875—77. Ref. in Nagels Jahresberichte 1878, S. 315.

[4]) Om glaucom ets. pathologiske Anat. Ref. in Nagels Jahresberichte 1878, S. 316.

[5]) Ueber das Glaucom. Arch. f. Ophth. XXIII. 2.

[6]) Beiträge zur Lehre vom Glaucom. Archiv für Augen- und Ohrenheilk. VI. 1.

betreffs des Zustandes des Kammerwinkels lassen sich in folgende Tabelle zusammenfassen:

	Tumor	Summe	Kammerwikel obliteriert		verengt	frei	nicht angegeben
			gänzlich	theilweise			
T +	Sarcom	46	33	1	9	1	2
	Gliom	7	3	—	2	1	1
n oder T —	Sarcom	35	2	1	3	25	4
	Gliom	12	—	—	1	8	3

55. Hess[1]) hat im Jahre 1897 auf der Jahresversammlung der Heidelberger Ophthalmologen-Gesellschaft zwei interessante glaucomatöse Augen demonstriert. In dem einen Falle handelte es sich um ein nach Luxation der Linse in die vordere Kammer entstandenes Secundärglaucom, welches auch auf Sclerotomie nicht aufhörte. 4 Wochen nach der Verletzung wurde das Auge enucleiert; der Kammerwinkel war zufolge Anlagerung der Iris verschlossen, welch letztere sich auf der Linse innig angelegt, und sogar den spitzen Winkel, welcher sich zwischen der hinteren Fläche der Cornea und der die Cornea berührenden vorderen Linsenfläche befindet, ausgefüllt hatte. Der zweite Fall betrifft ein haemophiles Kind, bei dem eine kleine oberflächliche Hornhautverletzung zuerst von einer heftigen Blutung in die Kammer gefolgt war. Alsdann trat Glaucom auf, welches 11 Tage nach der Verletzung die Enucleation nothwendig machte. Vordere und hintere Kammer, sowie auch der perilenticuläre Raum waren mit Blut gefüllt. Die Irisperipherie in grosser Ausdehnung an die Hinterfläche der Cornea angepresst, Iriswurzel sehr dünn, bedeutende Excavation.

56. Alt[2]) hat in einem Falle von haemorrhagischem Glaucom den Schlemm'schen Canal verschlossen, das Ligamentum pectinatum comprimiert und voll mit Pigmentkörnchen gefunden; die Iris war mit dem Ligamentum pectinatum verwachsen; aus der neuen Kammerbucht zog im unteren Theile des Bulbus eine neugebildete Bindegewebsmembran auf die vordere Irisfläche.

57. Pergens[3]) hat in einem Falle von Hydrophthalmus die Iris von ihrem ciliaren Ursprung stellenweise gänzlich, stellenweise unvollständig abgelöst gefunden, an den meisten Stellen wurde dieselbe bloss vom

[1]) Berichte der XXVI. Versammlung der Ophth.-Gesellschaft, Heidelberg 1897. S. 44.

[2]) Haemorrhagic glaucoma. Americ. Journal of Ophthalmolog. 1897. 1 S. 14.

[3]) Buphthalmus mit Lenticonus posterior. Arch. f. Augenheilkunde 1897.

Bandapparate des Fontana'schen Raumes und von Exsudatmassen in ihrer Stellung erhalten; das ganze machte den Eindruck, als ob der Kammerwinkel erst durch Anwachsung der Iris verschlossen worden sei, mit der Erweiterung des Auges jedoch diese Anwachsung abgerissen wäre; der Schlemm'sche Canal konnte an zahlreichen Schnitten nicht gefunden werden.

58. Fridenberg[1]) hat bei haemorrhagischem Glaucom den Kammerwinkel gänzlich verschlossen gefunden; zwischen Iris und sclerocornealem Netze befand sich Bindegewebe; aus der neuen Kammerbucht zog eine lockere Membran, die rothe Blutkörperchen und auch Pigmentzellen enthielt und den Pupillarrand ectropionierte, auf die vordere Irisfläche; die Umgebung des Schlemm'schen Canales war mit Rundzellen infiltriert.

59. Das neueste auf unser Thema Bezug habende Werk ist das von Panas und Rochon-Duvigneaud,[2]) welches erst nach nahezu vollständiger Beendigung meiner Arbeit in meine Hände gelangte. Bei 8 primären und 2 haemorrhagischen Glaucomen (Fall IX) fanden sie den Kammerwinkel an der ganzen Peripherie verschlossen; an einem Theile der Peripherie legte sich die Iris an den hinteren Theil des sclerocornealen Netzes, anderwärts war der Kammerwinkel gänzlich frei; in diesem Falle begann sich die Drucksteigerung 1 Monat vor der Enucleation zu zeigen. Der Umfang der Kammerwinkelverwachsung war in den einzelnen Fällen ein verschiedener; in einem Falle war bloss die Hälfte des sclerocornealen Netzes verschlossen in anderen Fällen überschritt die Verwachsung die Endigung der Membrana Descemeti. In älteren Fällen veränderte sich das sclerocorneale Netzwerk zu einer compacten Masse, in welche stellenweise Pigmentzellen eingelagert waren. Unter 11 theils im Gefolge von Synechien, theils von Iritiden aufgetretenen Secundärglaucomen fehlte die Verwachsung der Wände des Kammerwinkels bloss in einem Falle (Fall X). In diesem Falle war das Glaucom an einem Auge mit geschrumpfter Katarakt, welches ausserdem Spuren von Iridochorioiditis und Retinalblutungen aufwies, aufgetreten. Der Kammerwinkel war vollkommen frei, nur die Maschenräume des sclerocornealen Netzwerkes waren durch Pigmentembolie verschlossen (glaucome embolique). In vier Fällen von Chorioidealsarcom, welche Secundärglaucom nach sich gezogen hatten, fand er den Kammerwinkel obliteriert, ebenso auch in einem anderen Falle, wo die Tension zur Zeit der Enucleation herabgesetzt war (Fall LXXXIII). In 4 Fällen war das sclerocorneale Netzwerk mit Pigment embolisiert, die

[1]) Zur Pathologie des haemorrhagischen Glaucoms. Archiv für Augenheilkunde 1897.

[2]) Recherches anatomiques et cliniques sur le glaucome et les neoplasmes intraoculaires 1898.

Tension jedoch eine normale; von 4 Fällen mit Gliom war der Kammerwinkel bei 3 verschlossen, in einem verengt; Secundärglaucom war in allen vier Fällen vorhanden.

Im Vorhergehenden war ich bestrebt die Literatur über den Kammerwinkel glaucomatöser Augen zusammenzustellen; die des Primärglaucoms trachtete ich möglichst vollständig wiederzugeben, während ich rücksichtlich der Secundärglaucome, insbesondere der Tumoren, bloss jene Arbeiten in Betracht ziehen konnte, welche bei den betreffenden Krankheitsprocessen gerade nur die Erforschung der Ursachen des Secundärglaucoms verfolgten. Daher kann in dieser Richtung von einer Vollständigkeit in meiner Arbeit keine Rede sein. Die mitgetheilte Zusammenstellung umfasst 542 Fälle, 90 davon waren kein Glaucom,[1]) bloss der Kammerwinkel zeigte vom Standpunkte des Glaucoms ein in mancher Hinsicht interessantes Verhältnis; in 14 Fällen von Glaucom ist der Zustand des Kammerwinkels nicht determiniert,[2]) es bleiben daher 438 glaucomatöse Augen übrig, in welchen die Verhältnisse desselben genau studiert worden waren. Das Verhalten des Kammerwinkels in diesen zeigt folgende Tabelle:

---

[1]) Diese nicht glaucomatösen Augen sind folgende: 70 Tumoren im ersten Stadium; 1 Fall von Knies (7 ist die Zahl, mit welcher der betreffende Artikel in unserer Arbeit bezeichnet ist) occlusio pupillae, Kammerwinkel verschlossen, keine Excavation, klinische Daten unbekannt; 12 Fälle von Schnabel (8) wo der Kammerwinkel bei cicatrix adhaerens, Ulcus corneae. Iritis an Augen, mit normaler bezw. herabgesetzte Tension eine Veränderung darbot; 2 Fälle Pagenstechers (9) wo trotz Verschluss kein Glaucom vorhanden war; ferner 2 Fälle Knies' (1) wo das andere Auge glaucomatös war, während die in Rede stehenden in vivo keinerlei Zeichen von Glaucom erkennen liessen; bei einem glaubte (Fall V) Knies dennoch die Prodome des Glaucoms nachweisen zu können. Schliesslich kann ich nicht zu den Glaucomen zählen die 2 Fälle von Fuchs (24) und einen von Treacher-Collins (32) (Fall XIX), wo ein acuter Glaucomanfall beobachtet wurde, welcher auf Iridektomie definitiv aufhörte und die Tension nicht wieder zurückkehrte (im Falle von Fuchs durch 8, in dem von Treacher-Collins durch 10 Jahre) und die Augen wurden in den Fuchs'schen Fällen nach dem Tode, in dem von Treacher-Collins wegen Ulcus corneae enucleiert. In diesen Fällen war der Kammerwinkel frei, die Papille normal und auch die übrigen Gebilde des Auges zeigten keine anderen als senile Veränderungen, von Glaucom war anatomisch keinerlei Andeutung vorhanden. Diese Fälle sind insoferne interessant, dass ein acuter Glaucomanfall ohne Spuren zu hinterlassen heilen kann, über das Verhalten des Kammerwinkels während des Glaucomanfalles, hinsichtlich dessen auch Fuchs annimmt, dass es ein anderes war, als das bei der Untersuchung angetroffene, erhalten wir aus denselben keinerlei Aufschluss, deshalb habe ich diese Fälle nicht in die Statistik aufgenommen.

[2]) Diese Fälle sind: Brailey (15) ein Fall von Buphthalmus. Pristley-Smith (37) 7 Fälle von Glaucom, deren primäre oder secundäre Natur zweifelhaft war. Stirling (43) 2 Fälle von Glaucom. Devereux Marshall (54) 2 Fälle von Sarcom und 1 Fall von Gliom. Pannas und Rochon-Duvigneaud (59) 1 Fall von Gliom.

	Total verschlossen		Partiell verschlossen		Angewachsen gewesen jedoch gelöst		Verengt		Frei		Summe
		%		%		%		%		%	
Glaucoma acutum	8	61·5	3	23·1	1	7·7	1	7·7	—	—	13
„ chronicum . . .	11	91·7	—	—	—	—	—	—	1	8·3	12
„ simplex	1	16·7	1	16·7	—	—	—	—	4	66·6	6
„ absolutum[1]) . .	131	86·5	7	4·8	2	1·3	7	4·8	4	2·6	151
„ haemorrh. . . .	31	79·4	3	7·7	—	—	1	2·6	4	10·3	39
Buphthalmus	7	41·2	1	5·9	—	—	1	5·9	8	47·0	17
Tumor im II. Stadium . .	82	82·8	3	3·1	—	—	12	12·1	2	2·0	99
Secundärglaucom infolge von Synechie, staphyloma	36	83·7	6	14·0	—	—	—	—	1	2·3	43
Secundärglaucom infolge von Iritis und Folgezuständen[2]) .	19	70·4	—	—	—	—	—	—	8	29·6	27
Secundärglaucom infolge von anderweitigen Ursachen[3]) .	24	77·4	1	3·2	—	—	—	—	6	19·4	31
Summe	350	80·0	25	5·7	3	0·7	22	5·0	38	8·6	438

Summieren wir nun die verschiedenen Arten von Primärglaucom (die ersten 4 Rubriken) so war der Kammerwinkel unter 182 Fällen

vollkommen obliteriert in .	151	Fällen	d. i.	83 %
partiell	11	„	„ „	6 %
die Anwachsung gelöst . .	3	„	„ „	1·6%
verengt	8	„	„ „	4·4%
vollkommen frei	9	„	„ „	5 %

der Kammerwinkel war daher in der überwiegenden Mehrzahl der Fälle obliteriert und nur in 8% der gesammten und nur in 5% der primären Glaucome gänzlich frei.

---

[1]) Unter diesem Titel sind all jene Fälle aufgezählt, welche unter der Bezeichnung Glaucoma absolutum, Glaucoma in stadio degenerationis besprochen wurden, desgleichen auch alle primären Glaucome, bei denen die Determination der klinischen Form fehlte und aus den mitgetheilten klinischen Daten auf dieselben auch nicht geschlossen werden konnte.

[2]) In diese Reihe sind die infolge seröser Iritis, Iridochorioiditis, Seclusio, occlusio pupillae, episcleritis (1 Fall) entstandenen Glaucome untergebracht.

[3]) Hieher wurden die nach Luxation oder Verletzung der Linse oder anderweitiger traumatischer Ursache entstandenen Glaucome gezählt; ferner von den nach Kataraktextraction aufgetretenen Glaucomen jene, welche nicht durch Folgen von Iritis, sondern durch die in die Narbe eingewachsenen Linsenkapsel hervorgerufen worden waren. (8 Fälle.)

Bei acutem Glaucom wurde der Kammerwinkel nie frei gefunden. Bezüglich jener 3 Fälle, welche als acute Glaucome beschrieben sind und wo der Kammerwinkel frei war, habe ich bereits früher auseinandergesetzt, dass man sie zur Zeit der Enucleation nicht als glaucomatös bezeichnen konnte. Bei chronisch inflammatorischem Glaucom ist nur ein Fall mit freiem Kammerwinkel (Kuhnt 25) beschrieben. Auffallend häufig ist dem gegenüber der freie Kammerwinkel bei Glaucoma simplex (von 6 in 4 also in 66%). Von der grossen Anzahl absoluter Glaucome war der Kammerwinkel nur bei 4 frei, bezüglich des einen wird erwähnt, dass es ein in hohem Grade myopisches Auge betraf. (Brailey, 15. Fall IX.) Bei haemorrhagischem Glaucom ist die Zahl der freien Kammerwinkel eine unvergleichlich grössere (10·3%) bei 2 derselben je ein Fall von Pristley-Smith (37) und Hosch (46) war der Kammerwinkel an der Peripherie mit Blut gefüllt; im Falle Braileys (15) hingegen war das sclerocorneale Netz von Rundzellen infiltriert. Der Schlemm'sche Canal war eng.

Einen ansehnlichen Theil der nicht verschlossenen Kammerwinkel machen die buphthalmischen Augen aus; in 47% derselben ist der Kammerwinkel offen; die Filtration in den Schlemm'schen Canal ist hier doch ganz behindert wie dies Leber und Bentzen (49) in ihrem Falle auch auf physikalischem Wege durch Injectionsversuche nachgewiesen haben: Die Filtration machte $^1/_{10}$ der Norm aus und die in die Kammer injicierte Berlinerblaulösung drang nicht durch den Kammerwinkel. Die Ursache hiefür suchten die Autoren in der Veränderung der vorderen Wand des Kammerwinkels. Dürr und Schlegtendahl (31), Leber und Bentzen (49), Cross (51), Pergens (57) betonten die Aplasie oder mangelhafte Entwickelung des Schlemm'schen Canales in diesen Augen. Treacher-Collins hält den freien Kammerwinkel bei Buphthalmus für secundär. Die Ursache des Buphthalmus wäre in einer unvollkommenen Trennung der Iris von der Cornea im Laufe der Entwicklung gelegen; sobald sich aber der Bulbus infolge dieser Obstruction des Kammerwinkels erweitert, so wird der Kammerwinkel frei und weil dadurch der Weg der Filtration eröffnet wird, schreitet der Process auch nicht weiter vorwärts.

Bei den im Verlaufe von Tumoren auftretenden Glaucomen war der Kammerwinkel nur in den zwei Fällen C. Devereux-Marshalls (54), in je einem Fall von Sarcom des Ciliarkörpers und Glioma retinae, also in 2% offen. Unter den Secundärglaucomen nach vorderen Synechien war der Kammerwinkel nur in einem [Straub (29)], unter den 19 Secundärglaucomen nach Iriserkrankungen in 8 frei; in 7 Fällen trat das Secundärglaucom zufolge seröser Iritis auf, darunter befinden sich je drei Fälle von Brailey (15) und Treacher-Collins (32) und

ein Fall von Pristley-Smith (37); der achte Fall ist der Fall X Rochon-Duvigneauds (59), wo das Glaucom in einer Pigmentembolie des sclerocornealen Netzes seine Erklärung findet; in den Fällen von Iritis serosa sucht Pristley-Smith das Glaucom auf die Serosität des Kammerwassers zurückzuführen; in einem ähnlichen meiner Fälle konnte ich eine eigenartige Veränderung der vorderen Wand des Kammerwinkels constatieren, welche Impermeabilität derselben zur Folge hatte. (S. meinen Fall I.) Von den der letzten Gruppe angehörenden 31 Fällen war der Kammerwinkel in 6 frei, und zwar dreimal nach Linsenluxation, ferner in dem Falle Straubs (29) und den zweien Tersons (48), sowie bei 3 „traumatischen" Glaucomen, den 2 Fällen Braileys (15) und dem Garniers (36). In einem des Fälle Braileys lag hochgradige Myopie, in dem anderen traumatische Aniridie vor.

Der erste Uebergang vom freien zum obliterierten Kammerwinkel ist der verengte. Einen solchen beschrieb Elschnig (53) bei acutem Glaucom; er hält es jedoch für wahrscheinlich, dass hier nur eine secundäre Trennung vorlag und der Kammerwinkel vorher verwachsen war. Bei absolutem Glaucom haben Pristley-Smith (37) 3, Stirling (43) 4 solche verengte Kammerwinkel gefunden. Brailey (15) thut bei haemorrhagischem Glaucom, Dürr und Schlegtendahl (31) bei Buphthalmus je eines Falles Erwähnung, Devereux Marshall (54) ist dieser Veränderung bei 11 Chorioideal-Sarcomen, Panas und Rochon-Duvigneaud bei 1 Gliom begegnet. Pristley-Smith und Brailey glauben, dass der Kammerwinkel in ihren Fällen verwachsen war und die Trennung erst später erfolgte.

In der Gruppe der wieder gelösten Kammerwinkel sind 3 Fälle untergebracht: 2 von Knies (1), in denen die bestandene periphere Synechie durch Eiterung gelöst wurde und ein Fall Pristley-Smiths (37) wo es mit Bestimmtheit nachweisbar war, dass die Trennung der Kammerwinkelverwachsung artificiell, durch die histologische Behandlung geschah.

Die folgende Gruppe unserer Statistik bilden die partiell obliterierten Kammerwinkel. Diese Fälle lassen sich in drei Gruppen eintheilen:

I. solche, wo der Kammerwinkel nur an einzelnen Partien der Peripherie obliteriert war. Eine relativ grosse Zahl dieser Fälle bilden die acuten Glaucome [3 Fälle, von Knies (1), Birnbacher (44) und Zirm (50)]; von den absoluten Glaucomen gehört je ein Fall von Deutschmann (13) und Leber und Bentzen (49) hieher; im letzteren bestand im freien Theile des Kammerwinkels eine nennenswerte Veränderung in der vorderen Wand desselben; die Lücken des Ligamentum pectinatum (darunter ist hier das sclerocorneale Netzwerk zu verstehen) waren verschwunden. Die acutesten Fälle der haemorrhagischen Glaucome gehören dieser Gruppe an, und zwar die Fälle von Deutschmann (13), Pagenstecher (9)

phthalmus congenitus. Der Kammerwinkel war in zwei Fällen vollkommen frei, in einem lag die Iris sehr nahe an der Cornea. In einem Fallle war der Kammerwinkel vollkommen, in einem gänzlich verschlossen. Der Schlemm'sche Canal war in zwei Fällen auf vielen Schnitten nicht auffindbar, in drei Fällen überhaupt nicht.

32. Treacher-Collins[2]) hat 10 nach Kataraktextraction entstandene Glaucome anatomisch untersucht. In 9 Fällen war die Linsen kapsel, in einem — wo die Linse sammt Kapsel entfernt worden war — der Glaskörper in die Cornealnarbe eingewachsen. Der Kammerwinkel war in 7 Fällen von der ganzen Peripherie obliteriert. Bloss in einem dieser Fälle (cicatrix adhaerens nach Linearextraction) unterblieb die Iridektomie. Der Kammerwinkel war auch an der Stelle des Coloboms verschlossen, und zwar viermal durch die zurückgebliebene Iriswurzel, zweimal durch den vordersten Theil des Ciliarkörpers. In drei Fällen, wo nach Keratoiritis Glaucom aufgetreten war, blieb der Kammerwinkel frei, die Iriswurzel und das Ligamentum pectinatum war mit Rundzellen infiltriert, auch im Kammerwinkel fanden sich Rundzellen-Gruppen. Nur an der Colobomstelle war der Kammerwinkel in zwei Fällen verschlossen, und zwar einmal durch die Iriswurzel, einmal durch die Ciliarfortsätze.

33. Lembek[3]) hat bei einem 8jährigen Knaben ein neben Aniridesis aufgetretenes Glaucom untersucht. Der kleine Irisstumpf legte sich an das Ligamentum pectinatum, wodurch es zum Verschluss des Kammerwinkels kam. Die Fortsetzung des Irispigmentes wuchs in den Schlemmschen Canal herein.

34. Birnbacher[4]) hat im Jahre 1890 einen mit Bezug auf die Anatomie des acuten Glaucoms sehr interessanten Fall mitgetheilt. Sieben Tage vor dem Tode trat an dem bis dahin vollkommen normalen Auge ein acuter Glaucomanfall auf, welcher bis zum Tode anhielt. Der Kammerwinkel zeigte in verschiedenen Regionen ein verschiedenes Aussehen. Die Irisperipherie war in den mittleren zwei Dritteln der oberen Hälfte mit der Hinterfläche der Cornea fest verwachsen und in der „neuen Kammerbucht" eine Masse, die sich mit Eosin nur wenig färbte. Die Verwachsung reichte an den marginalen Theilen der verwachsenen Partie nicht bis an die alte Kammerbucht. Die Adhaesion wurde durch die aus dem Ligamentum pectinatum in die Irissubstanz ziehenden Spindelzellen vermittelt. An den benachbarten Stellen legte sich die Iris nur an das Ligamentum pectinatum an, ohne mit demselben zu verwachsen. Unten hatte sich die Iriswurzel der Cornea bloss genähert, ohne dieselbe zu berühren. Der Schlemm'sche Canal war normal.

---

[2]) Glaucoma after extraction of cataract. Transact. of the Ophth. Soc. of Un. Kingd 1890.

[3]) Diss. inaug. Halle 1890.

[4]) Ein Beitrag zur Kenntnis des Glaucoma acutum.

35. Meurer[1]) sah den Kammerwinkel in einem Falle von Ciliarstaphylom verschlossen.

36. Garnier[2]) berichtet über einen Fall von traumatischem Glaucom, wo nach einem Stockhieb acute Tensionerhöhung und Scleralstaphylom auftrat. Der Kammerwinkel blieb frei.

37. Interessante Beiträge zur Entstehung der Obliteration des Kammerwinkels enthält das Buch Pristley-Smiths[3]) über das Glaucom. Alle Arten von Secundärglaucom und das primäre Glaucom werden der Reihe nach hergenommen und die Entstehungsweise des Glaucoms in Beispielen demonstriert. Bei Secundärglaucom infolge von Seclusio pupillae war der Kammerwinkel verschlossen (2 Fälle), nach Iritis serosa weit und offen. Bei Leucoma adhaerens Staphylom (4 Fälle) constatierte er Obliteration des Kammerwinkels. Auch bei einer in die vordere Kammer luxierten Linse war der Kammerwinkel verschlossen, ohne dass die Iris an die vordere Wand desselben angewachsen wäre. Sie legte sich nur innig an die Cornea und die hintere Linsenfläche an, wobei sie unter spitzem Winkel abgeknickt war. Auch bei Glaucom nach lateraler Linsenluxation war der Kammerwinkel verschlossen, und zwar an der Seite der Linse infolge directen Druckes auf die Ciliarfortsätze, auf der anderen Seite durch den Druck seitens des verdrängten Glaskörpers. In einem Falle von Verletzung der Linse, wo nach einer kleinen vorderen Synechie Glaucom auftrat, war der Kammerwinkel an seiner ganzen Peripherie obliteriert. Nach Discission kam es in einem Falle, wo der Pupillarrand an die zurückgebliebene Linsenperipherie angewachsen war, zu einer Vorwölbung der Iris und zur Entstehung von Glaucom. Der Kammerwinkel verschloss sich ringsherum (2 Fälle). Unter den nach Graefe-Extractionen entstandenen Glaucomen beschreibt er nur die Fälle Treacher-Collins (S. 32). Bei Chorioideal-Sarcomen fand er den Kammerwinkel stets verschlossen, wenn Glaucom vorhanden war (3 Fälle). Im conträren Falle blieb der Kammerwinkel gewöhnlich offen. Desgleichen fand er in einem Falle von Glaucom bei Gliom den Kammerwinkel verschlossen (1. Fall). Ein seltener und interessanter Fall ist auch der, wo der Kammerwinkel durch die, wahrscheinlich infolge eines Syphiloms verdickte Iris und Ciliarkörper verschlossen worden war. Primäre Glaucome gelangten in 41 Fällen zur Untersuchung. Bei 7 dieser Fälle ist es nicht gewiss, ob das Glaucom thatsächlich primär war. Von den 34 sicher primären Glaucomen war der Kammerwinkel in 29 Fällen durch Anwachsung oder

---

[1]) Note sur une case de staphylome du corps ciliare. Arch. d'Ophth. XI. 1891.

[2]) Ein Fall von traumatischem Glaucom. Centralblatt f. Augenheilk. 1891. S. 298 (Referat).

[3]) On the pathology and treatement of glaucoma. London 1891.

phthalmus congenitus. Der Kammerwinkel war in zwei Fällen vollkommen frei, in einem lag die Iris sehr nahe an der Cornea. In einem Fallle war der Kammerwinkel vollkommen, in einem gänzlich verschlossen. Der Schlemm'sche Canal war in zwei Fällen auf vielen Schnitten nicht auffindbar, in drei Fällen überhaupt nicht.

32. Treacher-Collins[2]) hat 10 nach Kataraktextraction entstandene Glaucome anatomisch untersucht. In 9 Fällen war die Linsen kapsel, in einem — wo die Linse sammt Kapsel entfernt worden war — der Glaskörper in die Cornealnarbe eingewachsen. Der Kammerwinkel war in 7 Fällen von der ganzen Peripherie obliteriert. Bloss in einem dieser Fälle (cicatrix adhaerens nach Linearextraction) unterblieb die Iridektomie. Der Kammerwinkel war auch an der Stelle des Coloboms verschlossen, und zwar viermal durch die zurückgebliebene Iriswurzel, zweimal durch den vordersten Theil des Ciliarkörpers. In drei Fällen, wo nach Keratoiritis Glaucom aufgetreten war, blieb der Kammerwinkel frei, die Iriswurzel und das Ligamentum pectinatum war mit Rundzellen infiltriert, auch im Kammerwinkel fanden sich Rundzellen-Gruppen. Nur an der Colobomstelle war der Kammerwinkel in zwei Fällen verschlossen, und zwar einmal durch die Iriswurzel, einmal durch die Ciliarfortsätze.

33. Lembek[3]) hat bei einem 8jährigen Knaben ein neben Aniridesis aufgetretenes Glaucom untersucht. Der kleine Irisstumpf legte sich an das Ligamentum pectinatum, wodurch es zum Verschluss des Kammerwinkels kam. Die Fortsetzung des Irispigmentes wuchs in den Schlemmschen Canal herein.

34. Birnbacher[4]) hat im Jahre 1890 einen mit Bezug auf die Anatomie des acuten Glaucoms sehr interessanten Fall mitgetheilt. Sieben Tage vor dem Tode trat an dem bis dahin vollkommen normalen Auge ein acuter Glaucomanfall auf, welcher bis zum Tode anhielt. Der Kammerwinkel zeigte in verschiedenen Regionen ein verschiedenes Aussehen. Die Irisperipherie war in den mittleren zwei Dritteln der oberen Hälfte mit der Hinterfläche der Cornea fest verwachsen und in der „neuen Kammerbucht" eine Masse, die sich mit Eosin nur wenig färbte. Die Verwachsung reichte an den marginalen Theilen der verwachsenen Partie nicht bis an die alte Kammerbucht. Die Adhaesion wurde durch die aus dem Ligamentum pectinatum in die Irissubstanz ziehenden Spindelzellen vermittelt. An den benachbarten Stellen legte sich die Iris nur an das Ligamentum pectinatum an, ohne mit demselben zu verwachsen. Unten hatte sich die Iriswurzel der Cornea bloss genähert, ohne dieselbe zu berühren. Der Schlemm'sche Canal war normal.

---

[2]) Glaucoma after extraction of cataract. Transact. of the Ophth. Soc. of Un. Kingd 1890.

[3]) Diss. inaug. Halle 1890.

[4]) Ein Beitrag zur Kenntnis des Glaucoma acutum.

35. Meurer[1]) sah den Kammerwinkel in einem Falle von Ciliarstaphylom verschlossen.

36. Garnier[2]) berichtet über einen Fall von traumatischem Glaucom, wo nach einem Stockhieb acute Tensionerhöhung und Scleralstaphylom auftrat. Der Kammerwinkel blieb frei.

37. Interessante Beiträge zur Entstehung der Obliteration des Kammerwinkels enthält das Buch Pristley-Smiths[3]) über das Glaucom. Alle Arten von Secundärglaucom und das primäre Glaucom werden der Reihe nach hergenommen und die Entstehungsweise des Glaucoms in Beispielen demonstriert. Bei Secundärglaucom infolge von Seclusio pupillae war der Kammerwinkel verschlossen (2 Fälle), nach Iritis serosa weit und offen. Bei Leucoma adhaerens Staphylom (4 Fälle) constatierte er Obliteration des Kammerwinkels. Auch bei einer in die vordere Kammer luxierten Linse war der Kammerwinkel verschlossen, ohne dass die Iris an die vordere Wand desselben angewachsen wäre. Sie legte sich nur innig an die Cornea und die hintere Linsenfläche an, wobei sie unter spitzem Winkel abgeknickt war. Auch bei Glaucom nach lateraler Linsenluxation war der Kammerwinkel verschlossen, und zwar an der Seite der Linse infolge directen Druckes auf die Ciliarfortsätze, auf der anderen Seite durch den Druck seitens des verdrängten Glaskörpers. In einem Falle von Verletzung der Linse, wo nach einer kleinen vorderen Synechie Glaucom auftrat, war der Kammerwinkel an seiner ganzen Peripherie obliteriert. Nach Discission kam es in einem Falle, wo der Pupillarrand an die zurückgebliebene Linsenperipherie angewachsen war, zu einer Vorwölbung der Iris und zur Entstehung von Glaucom. Der Kammerwinkel verschloss sich ringsherum (2 Fälle). Unter den nach Graefe-Extractionen entstandenen Glaucomen beschreibt er nur die Fälle Treacher-Collins (S. 32). Bei Chorioideal-Sarcomen fand er den Kammerwinkel stets verschlossen, wenn Glaucom vorhanden war (3 Fälle). Im conträren Falle blieb der Kammerwinkel gewöhnlich offen. Desgleichen fand er in einem Falle von Glaucom bei Gliom den Kammerwinkel verschlossen (1. Fall). Ein seltener und interessanter Fall ist auch der, wo der Kammerwinkel durch die, wahrscheinlich infolge eines Syphiloms verdickte Iris und Ciliarkörper verschlossen worden war. Primäre Glaucome gelangten in 41 Fällen zur Untersuchung. Bei 7 dieser Fälle ist es nicht gewiss, ob das Glaucom thatsächlich primär war. Von den 34 sicher primären Glaucomen war der Kammerwinkel in 29 Fällen durch Anwachsung oder

---

[1]) Note sur une case de staphylome du corps ciliare. Arch. d'Ophth. XI. 1891.

[2]) Ein Fall von traumatischem Glaucom. Centralblatt f. Augenheilk. 1891. S. 298 (Referat).

[3]) On the pathology and treatement of glaucoma. London 1891.

phthalmus congenitus. Der Kammerwinkel war in zwei Fällen vollkommen frei, in einem lag die Iris sehr nahe an der Cornea. In einem Fallle war der Kammerwinkel vollkommen, in einem gänzlich verschlossen. Der Schlemm'sche Canal war in zwei Fällen auf vielen Schnitten nicht auffindbar, in drei Fällen überhaupt nicht.

32. Treacher-Collins[2]) hat 10 nach Kataraktextraction entstandene Glaucome anatomisch untersucht. In 9 Fällen war die Linsen kapsel, in einem — wo die Linse sammt Kapsel entfernt worden war — der Glaskörper in die Cornealnarbe eingewachsen. Der Kammerwinkel war in 7 Fällen von der ganzen Peripherie obliteriert. Bloss in einem dieser Fälle (cicatrix adhaerens nach Linearextraction) unterblieb die Iridektomie. Der Kammerwinkel war auch an der Stelle des Coloboms verschlossen, und zwar viermal durch die zurückgebliebene Iriswurzel, zweimal durch den vordersten Theil des Ciliarkörpers. In drei Fällen, wo nach Keratoiritis Glaucom aufgetreten war, blieb der Kammerwinkel frei, die Iriswurzel und das Ligamentum pectinatum war mit Rundzellen infiltriert, auch im Kammerwinkel fanden sich Rundzellen-Gruppen. Nur an der Colobomstelle war der Kammerwinkel in zwei Fällen verschlossen, und zwar einmal durch die Iriswurzel, einmal durch die Ciliarfortsätze.

33. Lembek[3]) hat bei einem 8jährigen Knaben ein neben Aniridesis aufgetretenes Glaucom untersucht. Der kleine Irisstumpf legte sich an das Ligamentum pectinatum, wodurch es zum Verschluss des Kammerwinkels kam. Die Fortsetzung des Irispigmentes wuchs in den Schlemmschen Canal herein.

34. Birnbacher[4]) hat im Jahre 1890 einen mit Bezug auf die Anatomie des acuten Glaucoms sehr interessanten Fall mitgetheilt. Sieben Tage vor dem Tode trat an dem bis dahin vollkommen normalen Auge ein acuter Glaucomanfall auf, welcher bis zum Tode anhielt. Der Kammerwinkel zeigte in verschiedenen Regionen ein verschiedenes Aussehen. Die Irisperipherie war in den mittleren zwei Dritteln der oberen Hälfte mit der Hinterfläche der Cornea fest verwachsen und in der „neuen Kammerbucht" eine Masse, die sich mit Eosin nur wenig färbte. Die Verwachsung reichte an den marginalen Theilen der verwachsenen Partie nicht bis an die alte Kammerbucht. Die Adhaesion wurde durch die aus dem Ligamentum pectinatum in die Irissubstanz ziehenden Spindelzellen vermittelt. An den benachbarten Stellen legte sich die Iris nur an das Ligamentum pectinatum an, ohne mit demselben zu verwachsen. Unten hatte sich die Iriswurzel der Cornea bloss genähert, ohne dieselbe zu berühren. Der Schlemm'sche Canal war normal.

---

[2]) Glaucoma after extraction of cataract. Transact. of the Ophth. Soc. of Un. Kingd 1890.

[3]) Diss. inaug. Halle 1890.

[4]) Ein Beitrag zur Kenntnis des Glaucoma acutum.

35. Meurer[1]) sah den Kammerwinkel in einem Falle von Ciliarstaphylom verschlossen.

36. Garnier[2]) berichtet über einen Fall von traumatischem Glaucom, wo nach einem Stockhieb acute Tensionerhöhung und Scleralstaphylom auftrat. Der Kammerwinkel blieb frei.

37. Interessante Beiträge zur Entstehung der Obliteration des Kammerwinkels enthält das Buch Pristley-Smiths[3]) über das Glaucom. Alle Arten von Secundärglaucom und das primäre Glaucom werden der Reihe nach hergenommen und die Entstehungsweise des Glaucoms in Beispielen demonstriert. Bei Secundärglaucom infolge von Seclusio pupillae war der Kammerwinkel verschlossen (2 Fälle), nach Iritis serosa weit und offen. Bei Leucoma adhaerens Staphylom (4 Fälle) constatierte er Obliteration des Kammerwinkels. Auch bei einer in die vordere Kammer luxierten Linse war der Kammerwinkel verschlossen, ohne dass die Iris an die vordere Wand desselben angewachsen wäre. Sie legte sich nur innig an die Cornea und die hintere Linsenfläche an, wobei sie unter spitzem Winkel abgeknickt war. Auch bei Glaucom nach lateraler Linsenluxation war der Kammerwinkel verschlossen, und zwar an der Seite der Linse infolge directen Druckes auf die Ciliarfortsätze, auf der anderen Seite durch den Druck seitens des verdrängten Glaskörpers. In einem Falle von Verletzung der Linse, wo nach einer kleinen vorderen Synechie Glaucom auftrat, war der Kammerwinkel an seiner ganzen Peripherie obliteriert. Nach Discission kam es in einem Falle, wo der Pupillarrand an die zurückgebliebene Linsenperipherie angewachsen war, zu einer Vorwölbung der Iris und zur Entstehung von Glaucom. Der Kammerwinkel verschloss sich ringsherum (2 Fälle). Unter den nach Graefe-Extractionen entstandenen Glaucomen beschreibt er nur die Fälle Treacher-Collins (S. 32). Bei Chorioideal-Sarcomen fand er den Kammerwinkel stets verschlossen, wenn Glaucom vorhanden war (3 Fälle). Im conträren Falle blieb der Kammerwinkel gewöhnlich offen. Desgleichen fand er in einem Falle von Glaucom bei Gliom den Kammerwinkel verschlossen (1. Fall). Ein seltener und interessanter Fall ist auch der, wo der Kammerwinkel durch die, wahrscheinlich infolge eines Syphiloms verdickte Iris und Ciliarkörper verschlossen worden war. Primäre Glaucome gelangten in 41 Fällen zur Untersuchung. Bei 7 dieser Fälle ist es nicht gewiss, ob das Glaucom thatsächlich primär war. Von den 34 sicher primären Glaucomen war der Kammerwinkel in 29 Fällen durch Anwachsung oder

---

[1]) Note sur une case de staphylome du corps ciliare. Arch. d'Ophth. XI. 1891.

[2]) Ein Fall von traumatischem Glaucom. Centralblatt f. Augenheilk. 1891. S. 298 (Referat).

[3]) On the pathology and treatement of glaucoma. London 1891.

Netzwerkes gut, sogar besser als gewöhnlich sichtbar, weil die Lücken desselben schwarz injiciert sind. An einzelnen Stellen sind auch die vorderen Ciliarvenen von Pigmentzellen umgeben. Die Pigmentzellen dringen auch in das in diesem Falle sehr schwach entwickelte Bindegewebe zwischen Iris und Ciliarmuskel, also in das Bindegewebe der Corona und Ciliaris ein (s. Fig. 18). Die Iris ist normal, abgesehen von der durch die Geschwulst zur Seite gedrängten Partie, welche atrophisch und in einem nach vorne offenen stumpfen Winkel abgeknickt ist, so dass der Pupillarrand wie an die Linsenkapsel angedrückt erscheint. Stellenweise abnorme Anhäufung von Pigmentzellen im Stroma. Die circulären Fasern des Ciliarmuskels mangelhaft entwickelt, so dass derselbe etwas myopisch erscheint, sein Bindegewebe vermehrt, die Muskelfasern jedoch normal; an der Stelle des Tumors ist der Muskel comprimiert, besteht nur aus meridionalen Fasern. Der der Augenachse zu gelegene Theil ist mit Geschwulstzellen infiltriert. Die Ciliarfortsätze gehen an der Stelle des Tumors in die Geschwulstmasse über, sind im übrigen gross, mächtig entwickelt, und berühren die Iris, wie dies an Marginalschnitten besonders gut sichtbar ist.

III. Fall. Frau Leopold. M., 57jährige Arbeitersgattin. Seit 1896 nimmt das Sehvermögen an ihrem rechten Auge ab; seit einer Woche vor der Aufnahme sieht sie gar nicht. Am 5. Juli 1897 kam sie mit folgendem Status praesens auf die Klinik: Das rechte Auge erscheint von aussen normal, bei Durchleuchtung des Pupillargebietes erhält man jedoch nur dann einen rothen Reflex, wenn das Auge nach unten blickt; bei focaler Beleuchtung ist ein braunes Gebilde, das in den Glaskörper hereinragt, sichtbar. Tension normal, Lichtempfindung aus $^1/_2\,m$ Entfernung.

Klinische Diagnose: Sarcoma chorioideae o. d. Enucleation.

Das Auge wurde in Müller'scher Flüssigkeit fixiert und in Celloidin gebettet, mir zur Untersuchung übergeben.

Mikroskopischer Befund: Cornea normal, bei der Einbettung kam es jedoch zu einer Einziehung ihrer Mitte, weshalb auch die Verhältnisse der vorderen Kammer nicht gut beurtheilt werden können; es scheint, dass dieselbe seicht war. Der Tumor nimmt auf der einen Seite die Stelle des Glaskörpers bis zur Linsenkapsel ein, dringt daselbst auch in die Supracherioidea und hebt den Ciliarmuskel bis zum hinteren Grenzring von der Sclera ab. Der Tumor selbst ist ein melanotisches Sarcom, welcher in seinen weniger pigmentierten Partien aus einer Masse kurzer Spindelzellen besteht, die durch Stränge langer Spindelzellen in Inseln abgetheilt sind, also ein Sarcoma fusocellulare fasciculatum melanodes; an den stärker pigmentierten Partien lässt sich diese Structur nicht ausnehmen. Der Kammerwinkel ist überall frei von ausgesprochen hypermetropischem Typus, der Zustand des sclerocornealen Netzwerkes wechselt an den verschiedenen Stellen. Während dort, wo die Geschwulse nicht

weit in die Suprachorioidea vorgedrungen ist, die Lücken normal, ja sogar weiter als normal sind, ist dort, wo der Tumor bereits die Sehne des Ciliarmuskels erreicht hat, die Pigmentembolie des sclerocornealen Netzes gut sichtbar; in den Lücken des Netzwerkes sitzen Pigmentzellen; in einzelnen Schnitten nur in den der Kammer zu gelegenen Maschenräumen, in anderen, welche bereits ein vorgeschrittenes Stadium zeigen, sind in sämmtlichen Lücken Pigmentzellen vorhanden, ja sogar in die Wand des Schlemm'schen Canales und auch in die vorderen Ciliarvenen ist Pigment vorgedrungen. Die Injection des sclerocornealen Maschenwerkes reicht jedoch nicht ganz bis an die Descemetis. Der mit Pigmentzellen erfüllte Theil wölbt sich gegen den Raum des Kammerwinkels vor, während der nicht embolisierte Theil collabiert erscheint. Iris normal. Ciliarmuskel mächtig entwickelt, ausgesprochen hypermetropisch, zwischen seinen radialen Fasern ist das Bindegewebe in höherem Grade vermehrt. Der vom Tumor verschobene Theil ist sehr atrophisch, das Bindegewebe zwischen den Fasern stark vermehrt. In der Sehne des Ciliarmuskels sitzen Pigmentzellen dort, wo solche sich auch in den Lücken des sclerocornealen Netzwerkes befinden. Die Ciliarfortsätze sind gross, stark gegliedert, reichen an vielen Stellen bis an die Iris.

IV. Fall. Frau Michael H., 53jährige Arbeiterin. Die Sehkraft des linken Auges nahm seit April 1896 ab. Seit Mai 1897 sieht sie damit nichts mehr; im Mai traten Schmerzen hinzu, deretwegen sie sich am 9. October zur Aufnahme meldete. Status praesens: Exophthalmus, starke conjunctivale Injection, im oberen mittleren Drittel der Sclera eine bohnen- und eine erbsengrosse Erhebung, beide verlieren sich nach hinten mit verwaschener schwarzer Verfärbung, Hypopyon-Keratitis, Ulcus corneae, Iriszeichnung verwaschen, an ihrem oberen Rande ein halbmondförmiger rother Streifen, Linse getrübt.

Klinische Diagnose: Abscessus corneae, exophthalmus, tumor intraoculare in stadio III.

Am 12. October 1897 Enucleation. Ein Theil der Geschwulst blieb in der Augenhöhle zurück und wurde am 22. October mittelst partieller Exenteration entfernt. Der Bulbus kam sofort. Nach der Enucleation in 10%gen Formlos wurde nach stufenweiser Alkoholhärtung in Celloidin eingebettet und aus demselben Sagittalschnitte angefertigt.

Mikroskopischer Befund: Subconjunctivales Gewebe stark infiltriert, Gefässe erweitert und mit Blut gefüllt. Die Cornea im ganzen infiltriert, in der Mitte befindet sich ein grosser Substanzverlust, welcher an seinen Rändern bereits von Epithel bedeckt ist; nur die Bowmansche Membran und ein Theil der Corneallamellen fehlen; in der Mitte ein Geschwür, in dessen Gebiete die Corneallamellen frei liegen; zwischen den tiefsten Lamellen ist eine mächtige Infiltration, welche in der Mitte

am stärksten ist; auch zwischen den obersten Lamellen ist Infiltration vorhanden, diese ist jedoch viel schwächer als jene und an den Rändern am stärksten ausgesprochen; die Zwischenlamellen sind ausserordentlich, arm an Kernen, Descemetis überall normal und intact. Kammer tief enthält ein Hypopium, welches das Pupillargebiet zur Hälfte verdeckt Der vordere Theil der Chorioidea wird oben von einer Sarcommasse eingenommen (Sarcoma fusocellulare melanoticum), welche hier bis zum Ciliarkörper reicht; im Ciliarkörper der entgegengesetzten Seite ist nur ein kleiner circumscripter Herd vorhanden; an der ersteren Stelle ist die Iriswurzel gleichfalls infiltriert und in grosser Ausdehnung mit der Descemetis verwachsen. Der Kammerwinkel ist jedoch bloss oben in dieser Weise obliteriert, unten wird der Kammerwinkel vom Hypopion erfüllt; die Iriswurzel gleichfalls von Eiterzellen stark infiltriert. Die stark infiltrierten Lücken des sclerocornealen Netzes mit Pigmentzellen ausgefüllt, ebenso der Schlemm'sche Canal; auch der Circulus art. iridis major ist von Pigmentzellen umgeben. Iris stark infiltriert, stellenweise Knoten aus grossen Pigmentzellen in derselben (beginnendes Sarcom?), der Ciliarmuskel an der Stelle des Tumors vollständig verschwunden, auch unten stark atrophisch mit reichlichem transparenten Bindegewebe. Ciliarfortsätze gross, mächtig entwickelt, stark verzweigt; in der hinteren Kammer zahlreiche Eiterzellen. An der vorderen Linsenkapsel das Kapselepithel gewuchert.

V. Fall. Ludwig T., 53jähriger Oekonom, nimmt seit anfangs 1896 wahr, dass er auf seinem linken Auge nicht gut sieht; von da an verschlimmerte sich sein Visus rapid. Seit Mitte December Schmerzen im Auge, weshalb er am 13. Jänner 1897 sich zur Aufnahme meldete. Status praesens: Conjunctiva tarsi und bulbi stark injiciert, ausgesprochene Ciliarinjection, Cornea matt, Iriszeichnung verwaschen, Pupille weit, grünlicher Reflex aus derselben. T + 2, grosse Schmerzen, Visus: aus $^1/_2$ *m* Entfernung Lichtempfindung.

Klinische Diagnose: Glaucoma fare absolut. o. s.

Am 16. Jänner Enucleation. Der Bulbus erlitt bei der Operation eine starke Laesion; der ganze hintere Pol wurde in sagittaler Richtung ein- und nach der Enucleation auch im Aequator durchgeschnitten. Die Fixierung wurde in Müller'scher Flüssigkeit, die Härtung in Alkohol, die Einbettung in Celloidin vorgenommen. Die Untersuchung erfolgte an Meridionalschnitten.

Mikroskopischer Befund: Vorerst muss ich der Veränderungen Erwähnung thun, welche künstlich herbeigeführt wurden und keinesfalls vor der Enucleation entstanden waren: Luxation der Linse sammt Kapsel nach unten. (Die hintere Kapsel liegt noch an, die vordere ist rupturiert und nach hinten aufgekrempelt.) Blut in der Suprachorioidea und Ab-

reissen des Ciliarmuskels von seiner Sehne, Loslösung der inneren Wand des Schlemm'schen Canales von der Scleralfurche und spaltförmige Fortsetzung desselben unter die Suprachorioidea bis zur Endigung der Descemeti auf einer kleinen Strecke des unteren Theiles des Bulbus. Cornea normal. Die vordere Kammer ist tief, an einzelnen Stellen der Descemetis haben sich Pigmentzellen niedergeschlagen. Der Kammerwinkel ist gut erhalten, nirgends ein Riss sichtbar. Die Art seines Verschlusses ist äusserst lehrreich. Stellenweise ist der Kammerwinkel ganz frei, seine Peripherie arcadenförmig und von emmetropischem Typus. Von der Norm unterscheidet er sich höchstens darin, dass seine hintere Wand ein wenig nach vorne gewölbt ist und stellenweise ein Bindegewebsfaden aus Rund- oder Spindelzellen denselben von der Iris gegen das sclerocorneale Netzwerk durchzieht (s. Fig. 9); den vollständigen Gegensatz bildet das Bild, welches wir von der gegenüberliegenden Stelle der Peripherie erhalten. Die Iris legt sich da ganz dem sclerocornealen Netzwerke an und wird mit demselben in der neuen Kammerbucht durch eine Masse von Spindelzellen, deren Kerne sich stark färben, verbunden; die hintere Wand des Kammerwinkels ist in der Richtung der Kammerflächenarcade des Ciliarmuskels gekrümmt; die der alten Kammerbucht entsprechende Stelle ist von spärlichem lockerem Bindegewebe erfüllt (s. Fig. 12). Zwischen diesen zwei Bildern finden wir zahlreiche Uebergänge, z. B. in Fig. 10 legt sich das Bindegewebe des Ciliarkörpers nur der peripheren Wand des Kammerwinkels an und die Iriswurzel ist gegen die Peripherie zu so verzogen, als ob die Iris vom hinteren Grenzring ihren Ursprung nehmen würde. Der Kammerwinkel erscheint spitz. An einer anderen Stelle hinwieder wird schon die ganze Kammerbucht von lockerem, gegen die neue Kammerbucht zu dichterem Bindegewebe ausgefüllt, die Iris berührt jedoch noch nirgends das sclerocorneale Netzwerk (s. Fig. 11). Auch letzteres zeigt in den verschiedenen Regionen ein verschiedenes Bild. Dort, wo die Iris angewachsen ist, ist es dichter, seine Masse dünner als normal, etwas rundzellig infiltriert; dort hingegen, wo der Kammerwinkel vollkommen frei ist, erscheint das sclerocorneale Netz stärker infiltriert und geschwellt, Gruppen von Pigmentzellen sitzen in demselben, vornehmlich in den der Kammerseite zu gelegenen Lücken. Der Schlemm'sche Canal ist vorhanden und mit Blut gefüllt. In der Iris perivasculäre Infiltration, sonst nichts abnormes; an ihrer vorderen Fläche befindet sich eine exsudative Auflagerung, die Rund- und Epitheloidzellen sowie Pigmentkörnchen enthält und von der neuen Kammerbucht ausgeht. Die Gestalt des Ciliarmuskels ist erhalten, emmetropisch, seine Fasern sind dünn und zwischen denselben viel durchscheinendes Bindegewebe. Die Ciliarfortsätze sind gross, mächtig gegliedert. Dort, wo der Kammerwinkel verschlossen, ist ihr Ursprung nach vorne und gegen die Peripherie zu ver-

zogen, ihre Spitzen nach vorne und näher zur Augenaxe gekehrt, und liegen nahe der hinteren Irisfläche, wobei sie dieselbe zuweilen berühren. Dort, wo der Kammerwinkel ganz frei ist, biegen sich die Spitzen weiter von der Iris, ihr Ursprung ist weiter vom Ciliarmuskel entfernt und liegt auch weiter hinten als an den früher erwähnten Stellen. Das Bindegewebe derselben ist vermehrt.

VI. Fall. Josef L., 39jähriger Schlosser. Am 11. Mai 1895 gerieth ein Eisensplitter in sein linkes Auge; nach der Verletzung wurde das Auge roth und schmerzhaft, das Sehen verschlechterte sich, bis es am 6. Tage gänzlich erlosch, wobei sich auch die Schmerzen steigerten. Am 23. Mai erschien Patient auf der Klinik. Status praesens: Conjunctiva stark geröthet, im oberen Drittel eine quer verlaufende 4 *mm* lange schmale Spalte. Kammer sehr seicht, Iris schmutzig verfärbt, Zeichnung verwischt, Pupille verengt, die Linse im Pupillargebiete undurchsichtig, trübe. Bulbus auf Druck sehr empfindlich. Bloss Handbewegungen werden wahrgenommen, Projection nach allen Richtungen eingeengt.

Klinische Diagnose: Cataracta traumatica, iridocyclitis traumatica, glaucoma secundarium o. s.

Am 27. Mai Enucleation. Die vordere Hälfte des in Müller'scher Flüssigkeit fixierten und nach üblicher Vorbereitung in Celloidin eingebetteten Bulbus wurde an Querschnitten untersucht.

Mikroskopischer Befund: Subconjunctivales Gewebe stark infiltriert. Die Gefässe gefüllt, weit. Cornea im allgemeinen intact. Im oberen Theile derselben an einer kleinen circumscripten Stelle junges Narbengewebe, welches das Cornealepithel vorwölbt; hier ist der Pupillarrand der Iris eingewachsen und auch Pigmentzellen in dasselbe eingestreut, das Cornealepithel in der Mitte von der Bowman'schen Membran abgehoben. Kammer sehr seicht, in derselben auf die Descemetis praecipitiert, Eiterzellen, welche an Randschnitten unten den ganzen Kammergrund ausfüllen. Der Kammerwinkel ist an der ganzen Circumferenz verschlossen, nur ganz unten berühren Iris und sclerocorneale Netzwerke einander nicht, sondern es befinden sich Eiterzellen zwischen denselben. Der Verschluss des Kammerwinkels kam so zustande, dass sich die hintere Wand des Kammerwinkels in der Richtung der Kammerflächenarcade des Ciliarmuskels krümmte und dadurch, dass sie sich dann an die periphere und vordere Wand anlegte, sie den Kammerwinkel bis zu seiner centralen Grenze, der Endigung der Descemetis verschloss. An manchen Schnitten ist in der vordersten und peripherstenEcke der Kammerbucht hinter dem hinteren Grenzring eine kleine nicht verschlossene Stelle sichtbar. Iriswurzel, sclerocorneales Netzwerk stark infiltriert. Schlemm'scher Canal weit und leer. Iris etwas atrophisch, ebenfalls stark infiltriert: die Atrophie ist am wenigsten an der Iriswurzel ausgesprochen. Dieselbe scheint sogar

dicker als normal (Oedem.), die Infiltration ist jedoch hier und am Pupillarrande am auffälligsten, besonders an der verletzten Stelle, wo die Iris der Cornealnarbe und der durchbohrten Linsenkapsel adhaeriert. Die Linsenkapsel endigt daselbst jäh und die zellige Infiltration reicht ins Innere der Linsenkapsel. Die Linse liegt hier unmittelbar der hinteren Irisfläche auf. Die Linse sehr gross, gequollen, Ciliarmuskel stark infiltriert, zwischen seinen Fasern Oedem. Ciliarfortsätze sehr gross, stark gegliedert, häufig der hinteren Fläche der Iris anliegend. Die Stelle der Anlagerung correspondiert nicht mit der Anwachsungsstelle der Iris, sondern überschreitet dieselbe gegen die Augenachse zu. Wegen der Linsenquellung sowie der mächtigen Entwickelung und Infiltration der Ciliarfortsätze wird der perilenticuläre Raum sehr verengt und ist eine starke Eiterzelleninfiltration zwischen den Lamellen der Zonula Zinni vorhanden. Die Kleinheit des perilenticulären Raumes und das Vorrücken der Ciliarfortsätze wird allenfalls auch durch die hochgradige Ablösung der Chorioidea und des Ciliarmuskels von der Sclera beeinflusst, welche während der Celloidineinbettung zustande kam. Die Linsenkapsel ist auch hinten durchbrochen. Um diese Stelle herum befindet sich eine circumscripte starke Infiltration mit Eiterzellen.

VII. Fall. Frau Michael V., 37jährige Feldarbeitersgattin. Ihr Augenleiden begann einige Wochen vor der Aufnahme mit grossen Kopf- und Zahnschmerzen. Im Verlaufe einer kurzen Zeit erblindete sie gänzlich und war von fortwährenden Schmerzen geplagt, deretwegen sie am 5. Mai 1894 auf die Klinik kam. Status praesens: Conjunctiva blass, unter derselben mehrere stark geschlängelte, erweiterte Gefässe: Cornea normal, Kammer seichter, Irisfaserung dünn, verwischt, Pupille ad maximum erweitert, reagiert nicht auf Licht. Mit dem Spiegel ist aussen unten eine graue flottierende Membran sichtbar, von welcher Gefässe in die Papille verfolgt werden können; durch eine Furche davon geschieden, befindet sich daneben eine kleinere ähnlich vorgewölbte, aber nicht flottierende Stelle. Lichtempfindung fehlt, T + 2.

Klinische Diagnose: Sarcoma chorioideae, glaucoma secund. o. d.

Am 8. Mai Enucleation. Zu Untersuchungszwecken erhielt ich die Hälfte der vorderen Partie des Auges bereits eingebettet. (In der hinteren Hälfte des Auges wurde an der Aussenseite der Papille ein Sarcom von 7 *mm* Durchmesser gefunden.)

Mikroskopischer Befund: Subconjunctivalgewebe oedematös, die Gefässe mit Blut gefüllt, Cornea intact, Kammer genügend tief, Kammerwinkel bis zur Endigung der Descemetis obliteriert, seine hintere Wand in der Richtung der Kammerflächen-Arcade des Ciliarmuskels gekrümmt. Der Irisursprung ist dadurch nach vorne und weiter von der Augenachse

verlegt; derselbe kommt unmittelbar auf den Ciliarmuskel zu liegen und legt sich innig dem sclerocornealen Netzwerke an; an der Iriswurzel ist Rundzelleninfiltration, aber keine Atrophie, sondern eher Schwellung zu constatieren; der Theil des sclerocornealen Netzwerkes, welchem sie anliegt, ist ausserordentlich arm an Kernen, während der äussere, die innere Wand des Schlemm'schen Canales bildende Theil rundzellig infiltriert ist. Schlemm'scher Canal weit, zum Theile mit Blut gefüllt. Zwischen Iriswurzel und sclerocornealem Netze befinden sich Haufen von Spindelzellen, wie sie ähnlich auch zwischen der Iris und der Innenfläche von Ciliarmuskel zu finden sind. Der freie Theil der Iris ist viel atrophischer, die Faserung dichter, die Zahl der Gefässe hat abgenommen. Die Iris ist infiltriert, über ihre vordere Fläche zieht eine Schichte von länglichen Spindelzellen, welche von der neuen Kammerbucht ausgeht und bis zum Rand des stark ectropionierten Uvealpigmentes reicht. Der Sphincter etwas atrophisch, ectropioniert (Ectropium sphincteris). Die Gestalt des Ciliarmuskels gut erhalten, emmetropisch; die circulären Fasern sehr atrophisch, ebenso auch die übrigen; zwischen denselben befindet sich viel zartfaseriges, im übrigen homogenes Bindegewebe. Der Ursprung der Ciliarfortsätze nach vorne und peripher dislociert, wodurch sie näher zur Iris gerückt sind. Die Ciliarfortsätze sind ziemlich gut gegliedert, jedoch nicht gross und berühren die Iris nicht.

VIII. Fall. Frau Witwe Josefine N., 68jährige Private. Patientin begann am 18. August 1895 links schlecht zu sehen; die Abnahme des Sehvermögens machte allmählich Fortschritte. Vor zwei Wochen traten im linken Auge heftige Schmerzen auf, welche sich mit linksseitigem Kopfschmerze und Röthung des Auges vergesellschafteten. Am 13. November 1895 meldete sich Patientin mit folgendem Status praesens zur Aufnahme: Conjunctiva tarsi und bulbi linkerseits lebhaft roth, Cornea im ganzen matt, ihre Durchsichtigkeit vermindert; vordere Kammer seicht, trübe; Farbe der Iris schmutziggrau, ihre Zeichnung verwaschen; sie bildet einen schmalen Saum, der an mehreren Stellen der vorderen Linsenkapsel adhaeriert. Im Grunde der Kammer und auch im Pupillargebiete befinden sich braunothe Blutschollen T + 2, Visus: Lichtempfindung aus $1^1/_2$ *m* Entfernung. Patientin wurde damals mit Pilocarpin behandelt und verliess am 16. November mit unverändertem Status praesens auf eigenes Verlangen die Klinik, um aber am 25. November wegen der unerträglichen Schmerzen wieder zu kommen; inzwischen hatte sie auch die Lichtempfindung verloren; T + 2.

Klinische Diagnose: Glaucoma absolutum haemorrhagicum o. s.

Am 26. November Enucleation. Färbung in Müller'scher Flüssigkeit, Einbettung in Celloidin. Die vordere Hälfte des Bulbus wurde an Querschnitten untersucht.

Mikroskopischer Befund. Corneaepithel von der Bowman'schen Membran abgehoben, haftet nur am Limbus fest; stellenweise Vacuolen, Cornea oedematös. Vordere Kammer tief, in derselben Blut, welches im oberen Theile des Pupillargebietes nur an der Descemetis und Iris haftet, weiter unten aber die ganze Kammer ausfüllt. Kammerwinkel obliteriert, die hintere Wand stark gekrümmt, beschreibt nahezu $^3/_4$ eines Kreises, biegt auf die Kammerfläche des Ciliarmuskels um und legt sich sowohl dieser als auch dem sclerocornealen Netzwerke, mit welchem sie verwachsen ist, bis zur Endigung der Descemetis an. Der Irisursprung ist sowohl peripher als auch nach vorne zu stark dislociert; infolge Umbiegung des Bindegewebes des Ciliarkörpers nach oben ist auch die Spitze des Muskels zipfelförmig verzogen, so dass der bei genauerer Untersuchung emmetropische Muskel auf den ersten Anblick hypermetropisch erscheint; auch der Circulus arteriosus major ist nach vorne verzogen und hat sich von der Augenaxe entfernt (s. Fig. 13). — Die Lücken des sclerocornealen Netzwerkes sind gut sichtbar, infiltriert: zwischen Netzwerk und Iris keine fremde Substanz sichtbar, in der neuen Kammerbucht Blut. Schlemm'scher Canal weit, leer, Iris etwas oedematös, ihre Gefässe ein wenig verdickt. Die angelagerte Irispartie ist nur an einzelnen Stellen etwas atrophisch, hier sind auch die Lücken des sclerocornealen Netzwerkes weniger gut sichtbar. Ausgesprochener ist die Atrophie am Pupillarrande. Sphincter atrophisch, um denselben herum reichliche Pigmentanhäufung; Pupillarrand an einzelnen Stellen an die Linsenkapsel angewachsen; hier ist auch die Atrophie und Pigmentanhäufung am prägnantesten. Ciliarmuskel emmetropisch, beginnendes Ectropium der Müller'schen Portion. Zwischen dessen radial verlaufenden Fasern ist reichlich eine homogene hyaline Masse vorhanden, die sich mit Eosin und Fuchsin lebhaft färbt. Ciliarfortsätze gross, stark gegliedert, der hintere Iriswinkel, die Entfernung der Iris von den Ciliarfortsätzen gross.

IX. Fall. Frau Antonie P., 75 Jahre alt, Gutsbesitzersgattin. Patientin hat seit März 1895 Schmerzen im linken Auge, wurde im Juni operiert. Von da an waren die Schmerzen continuierlich geworden, weshalb sie am 20. September desselben Jahres die Klinik aufsuchte. Status praesens: Augenlider und Bindehaut links etwas geschwellt, die Conjunctiva bulbi injiciert, Cornea normal, im oberen Drittel im Limbus eine 5 *mm* breite stark höckerige Narbenlinie, Kammer seicht, Kammerwasser getrübt, Irisgewebe atrophisch, oben ein schmales freischenkliges Colbom; aus dem Pupillargebiete kommt ein schmutzig-grünlicher Reflex. Augenhintergrund nicht sichtbar. T + 3. Lichtempfindung fehlt; heftige Schmerzen, starkes Thränen.

Klinische Diagnose: Glaucoma absolutum, coloboma artefactum o. s.

Am 21. September Enucleation. Fixierung in Müller'scher Flüssigkeit, Einbettung in Celloidin. Die vordere Bulbushälfte wurde an Querschnitten untersucht.

Mikroskopischer Befund: Cornea normal; im Episcleralgewebe etwas Oedem und zellige Infiltration. Kammer seicht; auf die Innenlamelle der Cornea haben sich rothe Blutkörperchen und Pigment niedergeschlagen; im Kammerraume fibrinöse Fetzen. Kammerwinkel verschlossen. Die hintere Wand des Kammerwinkels, dem Muskel und dem sclerocornealen Netze bis zur Endigung der Descemeti angelagert und mit demselben stark verwachsen. Der Irisansatz bis zum hinteren Grenzring dislociert. Die anhaftende Iris ist stellenweise beinahe bis auf die Pigmentschichte atrophisch, ausserordentlich gefässarm, von stark faserigem Gefüge, stellenweise sitzen Massen spindelförmiger Zellen in ihr. Die Lücken des sclerocornealen Netzwerkes zum grössten Theile verschwunden, sehr arm an Kernen und nur zerstreut kommen in denselben Kerne und Pigmentzellen in kleineren Gruppen vor. Schlemm'scher Canal verschwunden oder nur als feiner Spalt sichtbar. Iris atrophisch, sehr gefässarm, ihr Stroma sehr dicht; an der vorderen Fläche von der neuen Kammerbucht ausgehend eine Schichte aus Spindelzellen und Bindegewebsfasern, welche das uveale Pigment der Iris und auch den Sphincter ectropioniert. An einzelnen Stellen geht diese Schichte, welche die vordere Irisfläche überzieht, auch über den Pupillarrand und löthet denselben an die Linsenkapsel an; an dieser Stelle ist der Sphincter verschwunden und der Pupillarrand ausserordentlich atrophisch. Der Ciliarmuskel in seiner Form gut erhalten, emmetropisch gebaut, die Muskelfasern an Zahl stark vermindert; zwischen denselben viel durchscheinendes Bindegewebe, Ciliarfortsätze gross, stark gegliedert, plötzlich vorspringend, stellenweise erreichen sie die Iris, anderwärts stehen sie von derselben weit ab. An der Iridektomiestelle ist eine Narbe in der Cornea, über welcher sich das Epithel bereits regeneriert hat; im Cornealgewebe erstreckt sich die Narbe jedoch nicht mehr bis zur ganzen Tiefe desselben, sondern an der der Kammer zugekehrten Partie ist Irispigment in die Wundlippen gedrungen und hat letztere überzogen; mit dem dadurch gebildeten Raume communiciert der Kammerraum direct. Der Kammerwinkel ist an dieser Stelle ganz obliteriert. Der Schenkel des Coloboms ist in die Narbe eingewachsen und an dieser Stelle hört der Kammerraum auf, die Iris legt sich ganz der Cornea an. An einer Stelle, wo die Descemetis durch das Lanzenmesser verletzt worden war, ist die Iris punktförmig angelöthet.

X. Fall. Frau Witwe M. Weisz, 70 Jahre alt, Private. Seit 1895 am rechten Auge Nebelsehen und allmähliche Abnahme des Sehvermögens; im April desselben Jahres hatte sie auch heftige Schmerzen in dem Auge,

welche sich auf Pilocarpin besserten; im April 1896 meldete sich Patientin auf der Klinik zur Aufnahme. Status praesens: Heftige Schmerzen, Pupille am rechten Auge maximal und ungleichmässig erweitert, T + 2. Da auch am linken Auge Prodrome von Glaucom zu beobachten waren, wurde die Iridektomie vorgenommen. Für das rechte Auge wurden bloss Pilocarpintropfen verordnet. Am 18. April verliess Patientin die Klinik. Wegen heftiger Schmerzen im rechten Auge kam sie am 31. Mai 1897 wieder in die Klinik. Der Status praesens war diesmal folgender: Starke Conjunctivalinjection; in der Nähe des Limbus mehrere geschlängelte und erweiterte Gefässe; Cornea matt, grösstentheils undurchsichtig, central exulceriert, Kammer seicht, Kammerwasser trübe; bis zum unteren Pupillarrand reichendes Hypopium. Die Iris von schmutziger Farbe, Zeichnung verwaschen. T +. Lichtempfindung erloschen.

Klinische Diagnose: Ulcus corneae, iritis supp., glaucoma abs. o. d.

Am 1. Juni Enucleation des Bulbus. Fixation in Müller, Einbettung in Celloidin, Untersuchung an Sagittalschnitten.

Mikroskopischer Befund. Subconjunctivalgewebe sehr stark infiltriert, Cornea in toto schwach infiltriert; in der Mitte ein Geschwür, welches jedoch nur einen sehr oberflächlichen Substanzverlust zeigt und in welchem die Bowman'sche Membran und die den Geschwürsgrund bildenden Cornealamellen fetzig endigen. Letztere sind mit Eiterzellen infiltriert; das infiltrierte Gebiet ist an den Rändern des Geschwüres grösser als in der Mitte; die mittleren Lamellen der Cornea erscheinen entsprechend dem Geschwür auffallend kernarm, dagegen zeigen die auf der Descemetis liegenden Cornealamellen eine ausserordentlich starke Infiltration; diese ist in der Richtung der Augenaxe am stärksten, um sich peripher davon allmählich zu verlieren. In der Mitte der Cornea ist auch die Descemetis an einer kleinen Stelle durchbrochen, und das zwischen den tiefsten Lamellen der Cornea befindliche Exsudat steht in directer Verbindung mit jenem nur aus Eiterzellen bestehenden Exsudatklumpen, der der Mitte der Corneal-Innenfläche aufsitzt. Die Kammer ist tief, enthält das Hypopium, welches von dem oben beschriebenen Exsudatklumpen ausgeht und welchem sich auch Blut beigemengt hat. Dieses eiterig-blutige Exsudat ist durch die Pupille zwischen der retrahierten und atrophischen Iris und der Linse auch in die hintere Kammer eingedrungen und hatte dieselbe unten erfüllt. Der Kammerwinkel ist verschlossen. Es lässt sich sehr gut verfolgen, wie sich die Iris zuerst dem Ciliarmuskel, dann dem sclerocornealen Netzwerke anlegt und mit denselben stark verwächst. Das Verhalten der Iriswurzel ist nicht überall gleich; während ihre Gefässe stellenweise ziemlich gut sichtbar sind, und auch an der angewachsenen Partie, obgleich deren Gewebe dichter als

normal und narbig ist, die Structur noch ziemlich gut erkennen lassen. ist die Iriswurzel an anderen Stellen, wo sie dem sclerocornealen Netzwerke adhaeriert, bis auf ihrer Pigmentschichte atrophiert, als ob sie entzweigeschnitten worden war. Das periphere Stück liegt auf der Kammerfläche des Ciliarmuskels, dann kommt die Stelle, wo sie bis zu ihrer Pigmentschichte atrophisch ist und die Iris nicht unterschieden werden kann; der pupilläre Theil hingegen, der sehr wenig atrophisch und sehr stark infiltriert ist, scheint direct aus dem sclerocornealen Netzwerke seinen Ursprung zu nehmen. Diese Ursprungstelle ist dreieckig, die Spitze des Dreieckes ist gegen die Peripherie, die Basis gegen die Augenachse zu gerichtet und wird durch das in der neuen Kammerbucht befindliche neugebildete Gewebe verbreitert (s. Fig. 14). Die Lücken des sclerocornealen Netzwerkes sind verschwunden; in dasselbe sind Pigmentzellen eingestreut. Die Umgebung des Schlemm'schen Canales stark infiltriert. In der neuen Kammerbucht neugebildetes Gewebe, welches reichlich pigmentiert ist und den Irisursprung verbreitert. Von da hat sich eine aus Rundzellen bestehende Schichte auf die Vorderfläche der Iris abgelagert. Stellenweise adhaeriert die Iris an der Linsenkapsel. Auch das Bindegewebe des Ciliarkörpers nimmt am Kammerverschluss theil und legt sich dem hinteren Theil der Kammerfläche des Ciliarmuskels an. Der Circulus arteriosus iridis major ist nach vorne verzogen, ebenso sind auch die Circulärfasern des Ciliarmuskels ein wenig ectropioniert. Von dieser Deformation abgesehen erscheinen die Contouren des Ciliarmuskels noch gut erhalten und zeigen emmetropischen Typus; die Fasern sind jedoch ausserordentlich schwach, dünn und zwischen denselben befindet sich sehr viel durchscheinendes Bindegewebe. Die Ciliarfortsätze gross, mächtig gegliedert, das Bindegewebe derselben bedeutend vermehrt, erreichen aber die Iris nicht. Der hintere Iriswinkel gross, unten von Eiterzellen erfüllt.

XI. Fall. Ludwig U., 58 Jahre alt, Schiffer. Am linken Auge begann das Sehvermögen im Jahre 1889 abzunehmen und ist seit 1892 erloschen; der Specialist, den Patient consultierte, erklärte die Erblindung als durch Glaucom entstanden. Anfangs October 1896 begann das bisher ruhige, blinde Auge plötzlich zu schmerzen; es stellte sich an demselben eine heftige Entzündung ein, derenthalber Patient am 13. October erwähnten Jahres die Klinik aufsuchte. Es wurde eine „Keratitis suppurativa cum hypopio" am linken Auge constatiert, welche auf Umschläge mit Chlorwasser zurückgieng und Patient verliess am 16. October die Klinik; kurz darauf kehrte er zurück und am 6. November wurde bei ihm eine circumscripte eitrige Infiltration sowie ein Geschwür der Cornea nebst Hyphaema und Hypopion gefunden. T + 1, Lichtschein wurde mit dem Auge nicht wahrgenommen.

Am 7. November Punction der Cornea, wobei bloss Kammerwasser, aber kein Eiter abfloss. Am 9. November verliess Patient die Klinik, liess sich jedoch am 20. abermals aufnehmen und dabei zeigte das Auge folgendes Bild: Conjunctiva lebhaft injiciert, Cornea gelblich infiltriert, Iris an mehreren Stellen prolabiert, in der engen Kammer ist Eiter nur undeutlich sichtbar, Iris nicht zu erkennen, heftige cyclitische Schmerzen, T + 1.

Klinische Diagnose: Keratitis suppurativa, glaucoma absolutum o. s.

Am 21. November Enucleation. Die vordere Hälfte des in Müller fixierten Auges bekam ich bereits in Celloidin eingebettet zur Untersuchung.

Mikroskopischer Befund. In der Mitte der Cornea ein Geschwür, welches perforiert ist, das durch eine Exsudatmembran verschlossene Pupillargebiet der Iris in dasselbe prolabiert: die eine Seite des Prolapses ist bereits von Epithel überzogen. Die ganze Cornea von Eiterzellen infiltriert, an einzelnen Stellen ist diese Infiltration zwischen den Lamellen der Cornea stärker. Die vordere Kammer ist unten verschwunden, die Iris liegt ihrer ganzen Ausdehnung nach der Cornea an und nur stellenweise finden wir als Andeutung der Kammer eine Lücke zwischen Iris und Descemetis; auch in dieser befinden sich zumeist Eiterzellen. Der Kammerwinkel an der ganzen Circumferenz verschlossen; die der Augenachse zu gelegene Grenze wird durch den vorderen Grenzring gut angedeutet, welcher gewissermaassen in die Irissubstanz einschneidet; auch lässt sich sehr gut verfolgen, wie die Lücken des sclerocornealen Netzwerkes von der hinteren Seite derselben kommen. Der Verschluss wird hinten durch das Bindegewebe des Ciliarkörpers und die Iris bewerkstelligt. Die Umschlagstelle der Iris entspricht beiläufig der Mitte der Linie zwischen vorderem und hinterem Grenzring (s. Fig. 15). Die Lücken des sclerocornealen Netzes sind verschwunden und namentlich an der Kammerseite auffallend kernarm, was umso auffallender ist, als sowohl Iriswurzel wie auch der Schlemm'sche Canal stark infiltriert sind. Die Irisgefässe strotzend mit Blut gefüllt und weit, das Irisgewebe selbst stark infiltriert. Die Atrophie ihrer Wurzelpartie fällt jedoch auch so ins Auge. Der Ciliarmuskel von hypermetropischem Bau, seine circulären Fasern sind jedoch bereits atrophisch und ectropioniert. Der Circulus arteriosus iridis major ganz bis zum hinteren Grenzring verzogen. Der Muskel sowohl in seinen Fasern als auch in seinem Bindegewebe atrophisch, bloss zwischen den radialen Fasern ist das Bindegewebe vermehrt und in toto infiltriert. Die Ciliarfortsätze sind gut gegliedert, jedoch nicht gross, ihr Bindegewebe reichlich, der hintere Iriswinkel gross.

XII. Fall. Frau Ludwig F., 31 Jahre alt, Taglöhnersgattin. Patientin hat seit einigen Tagen heftige Schmerzen im linken Auge und auch das

Sehvermögen an demselben verloren. Ihr Arzt verordnete zweimal täglich Atropin und eine opiumhaltige Stirnsalbe. Auf der Klinik erschien Patientin am 28. November 1895, wobei das linke Auge folgendes Bild darbot: Kammer seicht, Iris verdünnt, schmutzig verfärbt, Pupille weit, starr, bei Durchleuchtung ihres Gebietes wird eine knotige Fläche im Glaskörper sichtbar; kein rother Reflex; das Auge sehr schmerzhaft. T + 2, keine Lichtempfindung.

Klinische Diagnose: Glaucoma inflammatorium acutum, tumor intraoculare o. s.

Am 30. November Enucleation. Zur Untersuchung bekam ich den in Müller gehärteten, im Aequator durchschnittenen und in Celloidin eingebetteten Bulbus.

Mikroskopischer Befund. Cornea normal, Subconjunctivalgewebe infiltriert. Vordere Kammer beinahe verschwunden: Retina an der Ora serrata abgehoben, schmiegt sich enge an die hintere Linsenkapsel und die Ciliarfortsätze an. Die Ciliarfortsätze glatt gedrückt und an die hintere Irisfläche angepresst, mit welcher sich ihr ganzes Pigmentblatt in Contact steht. Die Irisperipherie und der bindegewebige Antheil des Ciliarkörpers sind an das sclerocorneale Netzwerk, dessen Lücken verschwunden sind, angepresst und mit demselben verwachsen. Der Schlemm'sche Canal ist enge, mit Blut gefüllt; seine Umgebung zellig infiltriert; zufolge der Compression erscheint auch das Faserwerk selbst viel kernreicher. Der übrige Theil der Iris wird bloss durch eine dünne Spalte von der Descemetis geschieden, ist mit derselben jedoch nirgends verwachsen; dies ist besonders gut an solchen Präparaten zu sehen, wo sich in der Gegend des sclerocornealen Netzwerkes ein kleiner Riss befindet; dort zieht bloss von der Endigung der Descemetis und dem sclerocornealen Netzwerke aus ein Faden in die Iris, an anderen Stellen ist das Epithel der Descemetis intact und keine Spur einer Verwachsung sichtbar. Die Linse ist stark an die hintere Fläche der Iris gepresst und mit derselben verwachsen; dort, wo die Kapsel ein wenig abgerissen ist, blieb Irispigment an derselben haften. Iris atrophisch; ihr pupillärer Theil zeigt jedoch eine hochgradigere Atrophie als die angewachsene ciliare Partie; der Sphincter atrophisch, an der einen Seite gar nicht zu erkennen. Der Ciliarmuskel ziemlich gut erhalten, der circuläre Theil gut entwickelt, der Muskel daher von hypermetropischem Typus; gleichzeitig ist auch die Müller'sche Portion stark nach vorne gezogen (Ectropium musculi Mülleri).

XIII. Fall. Frau Witwe Josefine V., 31 Jahre alt, Taglöhnerin. Vor drei Wochen wurde ihr Auge spontan roth und schmerzhaft, am nächsten Tage hatte Patientin bereits das Sehvermögen verloren. Die Schmerzen hielten aber noch weiter an, so dass sich Patientin am 24. Juli 1896 mit folgenden Status praesens auf der Klinik vorstellte: Conjunctiva des

linken Auges stark injiciert; am oberen Drittel der Cornea 2—3 *mm* nach innen vom Limbus eine gräulich gefärbte an den Rändern durchscheinende Stelle, die in ihrer Mitte bräunlich sich vorwölbt und einen Durchmesser von 3 *mm* zeigt; anderwärts ist die Cornea rein. Kammer besteht kaum, das obere Drittel der Iris legt sich der Cornea an; wölbt sich theilweise in Stecknadelkopfgrösse über das Niveau derselben. Pupille nach oben verzogen, reagiert nicht auf Lichteinfall, gelblicher Reflex aus derselben. Die Tension des Auges gesteigert; Druckempfindlichkeit

Klinische Diagnose: Prolapsus iridis, chorioiditis plast. glaucoma sec. o. s.

Am 25. Juli Enucleation. Von dem in Müller fixierten und in Celloidin eingebetteten Auge wurden Meridionalschnitte angefertigt.

Mikroskopischer Befund. Cornea ein wenig infiltriert; oben fehlt die Descemetis an einer Stelle; hier wird die Cornea durch Narbengewebe substituiert, in dessen Mitte sich eine grössere Pigmentmasse befindet; an dieser Stelle übergeht die Iris in die Narbe und Pigmentmasse, über, deren Mitte das Cornealepithel und auch die Bowman'sche Membran auf einer kleinen Strecke fehlen. Die in dieser Weise an die Cornea angelöthete Irispartie adhaeriert hinten auch an der Linsenkapsel, ja wir finden sogar Stellen, wo die Linsenkapsel mit der Cornea verwachsen ist. Die Iris legt sich auf dieser Stelle in ihrer ganzen Ausdehnung der Cornea an, ist ausserordentlich atrophisch, namentlich die Wurzel und die pupillare Anwachsungsstelle. Die Kammer ist auch anderwärts sehr seicht. Auf der vorderen Irisfläche befinden sich in derselben Eiterzellen. Dieses Exsudat überbrückt auch das ganze Pupillargebiet. Kammerwinkel an der ganzen Circumferenz verschlossen, doch reicht die Verwachsung bloss bis zur Endigung der Descemetis. Die Verwachsung kam so zustande, dass sich der bindegewebige Theil der Ciliarfortsätze und die Iris dem sclerocornealen Netzwerke anlegten. Die Umschlagstelle der Iris entspricht beiläufig der Mitte des Netzwerkes. Die Verwachsungsstelle stark infiltriert; die Lücken des sclerocornealen Netzwerkes sind nicht kenntlich; das ganze in ein scleraartiges Gewebe umgewandelt; die Umgebung des Schlemm'schen Canales zellig infiltriert. Iris atrophiert, stark infiltriert, totale Seclusion und partielle Occlusion der Pupille. Ciliarmuskel stark atrophisch, ausgeprägt hypermetropisch, der circuläre Theil nach vorne verzogen (Ectropium portionis Mülleri); zwischen den radialen Fasern das Bindegewebe vermehrt und in hohem Maasse infiltriert. In weit höherem Grade ist die Atrophie des Ciliarmuskels an der Seite der Synechie vorhanden. Ciliarfortsätze lang, gut entwickelt und besonders auf der Seite der Synechie enge an die hintere Fläche der Iris angepresst. Auf der Innenfläche des Ciliarkörpers ein mächtiges Exsudat; hintere Kammer sehr tief und ebenso wie der Glaskörper reich an Eiterzellen.

XIV. Fall. Frau Simon R., 54 Jahre alt, Taglöhnerin. Ihr linkes Auge begann 1887 plötzlich schmerzhaft zu werden, von da an stellte sich ein rapider Verfall des Sehvermögens an demselben ein. 1893 hatte Patientin abermals Schmerzen, 1894 stellte sie sich mit folgendem Status praesens vor: Die Augenlider linkerseits etwas gedunsen, oedematös, Tarsalconjunctiva mässig injiciert, Cornea stark, trübe, kaum durchsichtig. Die Iris bildet, soweit sie sichtbar ist, einen schmalen, fahlen Saum. T + 1.

Klinische Diagnose: Glaucoma absolutum in stadio degenerationis o. s.

Den Bulbus bekam ich im Aequator bereits entzweigeschnitten und in Celloidin eingebettet zur Untersuchung.

Mikroskopischer Befund. Subconjunctivales Gewebe wesentlich aufgelockert und infiltriert; (in demselben, sowie auch auf der Scleraloberfläche Coccenmassen; da ringsherum jedwede vitale Reaction fehlt, kommt denselben keinerlei Bedeutung zu.) Das Epithel der Cornea etwas oedematös, stellenweise fehlend, unter dem Epithel eine bald dünnere, bald dickere, stellenweise von Gefässen durchzogene rundzellige Infiltration (Pannusbildung); die Infiltration durchbricht in der Mitte der Cornea auch die Bowman'sche Membran und erstreckt sich tiefer zwischen die Lamellen der Cornea. Hier fehlt auch die Descemetis und die Cornea übergeht in eine Bindegewebsmasse, an welche die Pupille sowohl als auch Linsenkapsel angewachsen sind; auf der Linse Katarakta capsularis polaris auterior, das erwähnte Bindegewebe geht auch auf die Linsenkapsel über und zieht sich in die hintere Kammer, dieselbe ausfüllend. Die hintere Fläche der Iris und auch die Ciliarfortsätze sind an dasselbe angewachsen.

Die Kammer ist entsprechend einer Linie in der Mitte zwischen pupillarem und ciliarem Rand der Iris am tiefsten und war in vivo wahrscheinlich noch tiefer, da sich die Iris von ihrem Pigmentblatt abgelöst hat und so weiter nach vorne gerathen ist.

Der Kammerwinkel grösstentheils gänzlich verschlossen, jedoch legt sich die Iriswurzel stellenweise partiell oder total nicht dem sclerocornealen Netzwerke an; die Atrophie und Configuration der Iriswurzel ist jedoch an diesen Stellen eine derartige, dass man mit Recht einen derartigen Kammerwinkelverschluss annehmen kann, übrigens ist an einzelnen Stellen ein Faden sichtbar, welcher von der Descemetis zur Iriswurzel zieht und auf eine frühere Verwachsung hinweist. Interessant wäre in diesem Falle zu wissen, ob die Lösung der Verwachsung durch die Schrumpfung des Exsudates in der hinteren Kammer hervorgerufen wurde, oder aber artificiell während der Präparierung zur mikroskopischen Untersuchung erfolgte; zur Beurtheilung dessen mangelt jeder Stützpunkt.

Zum Verschluss des Kammerwinkels trägt das Bindegewebe des

Ciliarkörpers und die Iris bei; beide sind sehr atophisch. Die Atrophie ist jedoch an der ganzen Peripherie keine gleichmässige und hat überall die Iris mehr als den Ciliarkörper betroffen. Die Atrophie der Iriswurzel ist stellenweise nicht auffallend grösser als die der übrigen Iris, an anderen Stellen ist sie jedoch bis auf die Pigmentschichte atrophiert; sogar das Pigment ist rareficiert und bereits defect und die Ciliarfortsätze liegen dem sclerocornealen Netzwerk gegenüber, welches in die hintere Kammer gerathen (s. Fig. 17.) ist.

Wenn das sclerocorneale Netzwerk noch durchgängig gewesen wäre, so hätte die Flüssigkeit der hinteren Kammer trotz der peripheren Synechie der Iris direct hineingelangen können. Die Lücken des sclerocornealen Netzwerkes sind jedoch verschwunden, sein Faserwerk hat sich in ein dichtes, scleraartiges Gewebe umgewandelt, in welches Pigmentzellen eingestreut sind. Die Umgebung des Schlemm'schen Canales rundzellig infiltriert.

Die topographischen Verhältnisse der Iris haben wir bereits geschildert; ihr Gewebe sehr dicht, gefässarm, infiltriert. Unter den circulären und radialen Fasern des Ciliarmuskels sehr bedeutende Atrophie, während die meridionalen Fasern ziemlich gut erhalten sind; zwischen den Fasern reichlich Bindegewebe und Spindelzellen; an den weniger atrophischen Partien ist der hypermetropische Typus ausgesprochen. Zufolge des Vorrückens und der Schrumpfung des Ciliarkörperbindegewebes ist die Müller'sche Portion ectropioniert. Die Ciliarfortsätze gross, hervorgezogen, erreichen stellenweise die Iris. In der vorderen Hälfte des Auges sind noch Netzhautablösung, Hyalinknötchen auf der Bruch'schen Membran (Drüsenbildung auf der Vitrea) und chorioideale Verknöcherung sichtbar.

XV. Fall. D. . . . . .

Von diesem Auge besitzen wir nur soviel nosographische Daten, dass es wegen absolutem Glaucom enucleiert worden war. Die in Celloidin eingebettete vordere Hälfte des Auges erhielt ich zur Untersuchung.

Mikroskopischer Befund. Im subconj. Gewebe starke Auflockerung, rundzellige Infiltration und mit Blut gefüllte, erweiterte Gefässe, am Cornealepithel bedeutendes Oedem, stellenweise sind einzelne Zellen ausgefallen; im übrigen ist die Cornea normal, bloss an ihrem Rande besteht Neubildung feiner Gefässe. Kammer sehr seicht. Kammerwinkel verschlossen; diese Obliteration reicht stellenweise weit über die Endigung der Descemetis; entsprechend derselben ist das Irisgewebe in der Gegend des hinteren Grenzringes beinahe bis zur Pigmentschichte atrophiert und ihr neuer Ursprung dreieckig; das Faserwerk des sclerocornealen Reticulums kaum wahrnehmbar und besonders die innere Partie ist sehr kernarm; Lücken sind nur stellenweise sichtbar. Der Schlemmsche Canal ist nur stellenweise als schmaler Spalt zu sehen, an anderen

Stellen wird derselbe bloss durch eine mit Pigmentzellen vermischte Kernvermehrung angedeutet. Iris atrophisch und zellig infiltriert, einzelne Fasern des atrophischen Sphincters färben sich nur blass; Iris retrahiert, klein, die Form des Ciliarmuskels lässt sich wegen der vorgeschrittenen Atrophie nicht beurtheilen. Die Fasern des Ciliarmuskels sind dünn, zwischen denselben viel homogenes, transparentes, sehr kernarmes Bindegewebe. Besonders stark ist die Atrophie der circulären Fasern. An einzelnen Schnitten sind dieselben gar nicht sichtbar und der Muskel erscheint myopisch, anderwärts sind mehr circuläre Fasern vorhanden, so dass dann der Muskel den Eindruck eines emmetropischen macht. Für letztere Form spricht auch die Form des Verschlusses, denn die Stelle des Verschlusses hat eine Krümmung, wie sie dem Bogen des emmetropischen Kammerwinkels entspricht. Die Iris scheint am hinteren Grenzring zu entspringen. An jenen Stellen jedoch, wo die Atrophie des Ciliarmuskels eine hochgradige ist, verschwindet auch die erwähnte Krümmung und zufolge Schrumpfung der an die einstige Kammerfläche des Muskels angewachsenen Gebilde kommt der Ursprung der Ciliarfortsätze weiter von der Augenaxe weg zu liegen und geräth gleichzeitig auch nach hinten. Die Umschlagstelle der Iris gleicht sich aus. Das ursprüngliche Bild des Kammerwinkelverschlusses ist verschwunden, und wir dürfen aus dem jetzigen Bilde ebensowenig auf die Form desselben schliessen, wie aus der Form des atrophierten Muskels auf dessen ursprünglichen Typus. Ciliarfortsätze klein, atrophisch.

XVI. Fall. Emanuel Sch., 65 Jahre alt, Schneider. Am 27. Juli 1891 bekam Patient heftige Schmerzen im linken Auge und auch sein Sehvermögen verschlechterte sich. Sein Arzt verordnete Atropin; wegen des zunehmenden Verfalls des Sehvermögens kam er am 24. August auf die Klinik, wo chronisches Glaucom des linken Auges diagnosticiert wurde, mit welchem Patient nur Handbewegungen sah. Am 25. wurde eine Iridektomie nach oben vernommen, am 7. September Pilocarpintropfen verordnet und Patient von der Klinik entlassen; am 25. August des folgenden Jahres stellte sich Patient abermals vor, wobei am rechten Auge Glaucoma simplex constatiert wurde, daher wurde an demselben die Iridektomie ausgeführt. Bei dieser Gelegenheit wurde am linken Auge eine tiefe kesselförmige Excavation gefunden, das Sehvermögen war bis auf vermuthungsweise Unterscheidung von Hell und Dunkel reduciert, die Tension erhöht. Mit der Verordnung von Pilocarpin verliess Patient abermals die Klinik. Bis Ende Jänner 1897 hatte Patient von dem Auge Ruhe; da traten heftige Schmerzen und Entzündung auf, aus welcher Veranlassung er wieder die Klinik aufsuchte. Der Status praesens war folgender: die Conjunctiva des linken Auges stark injiciert, hochgradige Ciliarinjection; die Cornea nahezu gänzlich eiterig infiltriert, abgeflacht,

nur oben blieb eine kaum 2 *mm* breite durchsichtige Zone. Der Zustand der Iris und Linse lässt sich nicht feststellen.

Klinische Diagnose: Glaucoma absolutum, hypopionkeratitis o. s.

Am 9. Februar Enucleation. Die vordere Hälfte des in Müller fixierten Bulbus gieng mir bereits in Celloidin eingebettet zu, aus demselben wurden Horizontalschnitte angefertigt.

Mikroskopischer Befund. Subconjunctivalgewebe dicht mit Rundzellen infiltriert, Gefässe erweitert und mit Blut gefüllt. Die Cornea gänzlich infiltriert; in ihrer Mitte ein ausgebreitetes Geschwür, dem entsprechend Epithel, Bowman'sche Membran und die oberflächlichsten Lamellen der Cornea fehlen; zwischen den die Geschwürsbasis bildenden Cornealamellen ist Infiltration mit Eiterzellen vorhanden, welche sich in der Mitte kaum auf einige Lamellen erstreckt, randwärts jedoch zunimmt und neben dem Geschwürsrande in dem noch mit Epithel bedeckten Gebiete am mächtigsten ist. Auf das in dieser Weise infiltrierte Gebiet folgt eine auffallend kernarme Schichte, zwischen den auf der Descemetis sitzenden Lamellen nimmt jedoch die Infiltration abermals mächtige Dimensionen an, ist in der Mitte am grössten und läuft gegen die Randpartien spitz aus. Descemetis normal, Hypopion. Kammerwinkel verschlossen, der Irisursprung bildet einen Bogen mit der Convexität gegen die Peripherie und legt sich in der Weise erst dem Scheitel des Kammerwinkels und dann dem sclerocornealen Netzwerke bis zur Endigung des Descemetis an, dass er dadurch den bindegewebigen Theil des Ciliarkörpers nach sich zieht. Die Lücken des Netzwerkes sind ab und zu sichtbar, grösstentheils jedoch obliteriert; stellenweise wieder durch eine Rundzellenmasse substituiert; an diesen Stellen ist auch die Atrophie der angelötheten Iriswurzel ausgesprochener. Die Umgebung des Schlemmschen Canales rundzellig infiltriert.

Die Iriswurzel atrophisch. Doch ist die Atrophie nicht auffallender als die der übrigen Iris, stellenweise, wo die rundzellige Infiltration in ihr stärker ist, erscheint sie sogar geschwellt. Am ausgesprochensten ist die Atrophie am Pupillarrande, welcher ganz spitz geworden ist. Die Iris sehr stark infiltriert, ihre hintere Pigmentlamelle abgehoben und der Linsenkapsel adhaerent. Ciliarmuskel riesig atrophisch, an einzelnen Schnitten wird seine Masse nahezu gänzlich von einer durchscheinenden, homogenen, äusserst kernarmen Substanz eingenommen und nur vereinzelt ziehen sehr atrophische, dünne Muskelbündel durch dieselbe; anderwärts ist die Atrophie geringer, jedoch noch immer sehr hochgradig. An den Stellen, wo die Atrophie des Ciliarmuskels einen extremen Grad erreicht, ist der Muskel sehr myopisch gestaltet, anderwärts, wo die Atrophie geringer ist, erscheint der Muskel von emmetropischem Bau, und die oben

beschriebene bogenförmige Krümmung des Kammerwinkelverschlusses bezieht sich bloss auf diese Stellen, während sich die Krümmung anderwärts theilweise oder gänzlich ausgeglichen hat. Ciliarfortsätze gross, mächtig gegliedert, erreichen die Iris an vielen Stellen.

XVII. Fall. Frau Paul. Sch., 26 Jahre alt, Feldarbeitersgattin. Im Sommer 1895 stiess Patientin mit dem rechten Auge gegen einen Baum, worauf sie sofort das Sehvermögen verlor, ohne jedoch Schmerzen in den Augen gehabt zu haben. Im März 1896 wurde das Auge plötzlich roth und sehr schmerzhaft, weshalb sie am 7. April mit folgendem Status praesens die Klinik aufsuchte: Rechtes Augenlid geschwollen, mittelmässige Conjunctival-, lebhafte Ciliarinjection; Cornea etwas matt, Durchsichtigkeit etwas vermindert, vordere Kammer seicht, Iris schmutzig bräunlich-grün, atrophisch; Pupille maximal weit; in der Linse keine Trübung sichtbar, das Pupillargebiet zeigt grünlichen Reflex, rother Reflex ist nicht zu erhalten; im ganzen Pupillargebiete erscheint eine gleichmässige, stellenweise wellenförmige graue Fläche. T + 1. Keine Lichtempfindung, grosse Schmerzen.

Klinische Diagnose: Tumor intraocul. glaucoma secund., abs. o. d.

Am 9. April. Enucleation. T + 2. Der Bulbus wurde mir senkrecht auf den Aequator halbiert, zur Untersuchung übergeben, die Schnitte wurden parallel zur Schnittfläche angefertigt.

Mikroskopischer Befund: Subconjuctivalgewebe aufgelockert, zellige Infiltration um die Gefässe herum. Im Cornealepithel stellenweise Vacuolen zwischen den Fusszellen, am Rande der Cornea Gefässbildung. Kammer tief. Kammerwinkel verschlossen, seine hintere Wand mit dem sclerocornealen Netzwerke verwachsen und eine Strecke weit auch die Peripherie der Descemetis durch das die neue Kammerbucht ausfüllende Bindegewebe fixiert. An der Verwachsungsstelle ist die Iris an manchen Stellen bis auf die Pigmentschichte atrophisch, an anderen Stellen ist diese Atrophie nicht so hochgradig. Die Atrophie der Anwachsungsstelle ist stets stärker als die der übrigen Iris; deshalb ist diese Ursprungstelle dreieckig, mit gegen die Peripherie gerichteter Spitze und der Augenaxe zugekehrter Basis, zu deren Verbreiterung auch das die neue Kammerbucht ausfüllende Bindegewebe beiträgt; die Lücken des sclerocornealen Netzwerkes sind verschwunden, das ganze Flechtwerk erscheint bald in Form eines kernarmen fibrösen, bald einer von Rundzellen infiltrierten Masse; auch die Umgebung des Schlemm'schen Canales ist infiltriert, der Canal selbst offen. (S. Fig. 18.) Die Iris atrophisch, sehr gefässarm, ihr freier Theil schliesst mit dem verwachsenen einen stumpfen Winkel ein, der Knickungswinkel der Iris (Birnbacher und Czermak) sehr ausgeprägt. Ueber die vordere Irisfläche zieht, von der neuen Kammer-

bucht ausgehend, neugebildetes Bindegewebe, welches das uveale Pigment- sowie den Sphincter ectropioniert. Der Ciliarmuskel sehr klein, dünn, sein Typus nicht mehr zu erkennen; seine Muskelfasern erscheinen wie comprimiert, auch das normalerweise zwischen denselben vorhandene Bindegewebe fehlt; die circulären Fasern sind vorhanden, jedoch gleichfalls comprimiert. Das Bindegewebe des Ciliarkörpers nach vorne gezogen und sehr atrophisch. Die Ciliarfortsätze sind hier klein, ihr Bindegewebe vermehrt und stehen weit von der Iris ab.

XVIII. Fall. Frau Paul. K., 53 Jahre alt, Taglöhnerin. Im Jahre 1879 erlitt Patientin auf ihrem rechten Auge einen Schlag, worauf sie alsbald an demselben erblindete. Am 21. Februar 1897 begann ihr linkes Auge schmerzhaft zu werden, weshalb sie am 2. Februar die Klinik aufsuchte. Das rechte Auge im ganzen bedeutend vergrössert, besonders der vordere Theil, Conjunctiva blass, Cornea diffus getrübt, matt. Der vordere an die Cornea angrenzende Theil der Sclera wölbt sich ringsherum bis zum Aequator des Bulbus stellenweise halbkugelförmig, stellenweise in sagittaler Richtung wurstförmig vor. Diese Prominenzen rufen hauptsächlich die Vergrösserung des Augapfels hervor. Durch die ausgedehnte Sclera scheint das Aderhautpigment stellenweise bläulich, stellenweise bräulichschwarz durch. Kammer sehr tief, Iris schmutzigbraun, von atrophischem Gefüge; Pupille weit, starr, zeigt grünlichschwarzen Reflex. Die Linse ist nur an ihrem unteren Segmente theilweise an den Ciliarkörper fixiert, zu $^3/_4$ Theilen ist die Zonula abgerissen, so dass die Linse in Form einer grauen Scheibe mit abgerundeten Rändern, mit ihrem oberen Theile nach hinten geneigt, hinter der Pupille liegt und bei den Augenbewegungen bedeutende Excursionen nach vorne und hinten beschreibt. Tension normal, Ciliargegend druckempfindlich, das linke Auge zeigt das Bild eines heftigen acuten Glaucomanfalles, derselbe gieng auf Pilocarpin zurück.

Klinische Diagnose: Cataracta luxata, glaucoma sec. absolut. o. d.

Am 2. März Iridektomia o. s., am 6. März Enucleatio o. d. Das Auge habe ich in nach Fixation in Müller Alkoholhärtung und Celloidin einbettung an Horizontalschnitten untersucht.

Mikroskopischer Befund. Die Schnitte zeigen je nach der Oertlichkeit ein verschiedenes Bild. Die unterste Partie des Bulbus wird von einer einzigen grossen Sclerectasie eingenommen. An den daraus angefertigten Querschnitten kann man sehen, wie sich die Sclera zu einer sehr dünnen Substanz reduciert hat, an deren Innenfläche eine unregelmässige Pigmentschichte und die cylindrischen Zellen der Pars ciliaris retinae sitzen. An manchen Stellen fehlen jedoch auch diese. Stellenweise drängt sich eine Falte der Pigmentschichte in das Scleralgewebe vor,

welche an dieser Stelle besonders atrophisch ist. Die kleinen Ciliarfortsätze und der atrophische Ciliarmuskel über denselben nehmen an der Ectasie nicht theil. Die Iris wird in der untersten Partie der Kammer durch eine haarfeine Spalte von der Descemetis geschieden, jenseits der Descemetis ist die Iriswurzel beiderseits an das sclerocorneale Netzwerk stark angewachsen. Die angelöthete Irispartie ist dreieckig, die Spitze sieht der Peripherie, die Basis der Augenachse zu und setzt sich in den freien Theil der Iris fort. Die Spitze des Dreieckes correspondiert mit der peripheren Endigung des sclerocornealen Netzwerkes. Die angewachsene Irispartie ist sehr atrophisch, dabei aber rundzellig infiltriert; es besteht sogar eine knotenförmige Exsudatmasse in derselben; in der Nachbarschaft derselben zeigen die Capillaren auch Endothelwucherung. Derartiger Stellen mit umschriebener rundzelliger Infiltration gibt es auch im Subconjunctivalgewebe zahlreiche. An Präparaten dieser Gegend sieht man auch sehr gut, wie auf der einen Seite ein zwischen Iris und Ciliarmuskel gelegenes Intercalar-, auf der anderen Seite ein an der Stelle des Ciliarmuskels sich entwickelndes Ciliarstaphylom im Entstehen begriffen ist. An der ersteren Stelle wird die untere Grenze der Sclerectasie von den atrophischen Ciliarfortsätzen gebildet, an letzterer sind diese sammt dem Ciliarmuskel gänzlich verschwunden und werden nach innen von der atrophischen Sclera vom erwähnten Pigment substituiert, stellenweise fehlt selbst dieses und die einzige Wand des Bulbus bildet die von einzelnen Pigmentschollen bedeckte aufgefaserte fetzige Sclera.

Die Linse liegt an der Seite des Ciliarstaphyloms; in diesem Niveau beginnt das Intercalarstaphylom sich bereits zu verkleinern und die Ciliarfortsätze treten auch auf der Seite der Linse auf. Im Niveau der Pupille begegnen wir folgenden Verhältnissen: Cornea normal, an ihrem Rande unter dem Epithel ein aus wenig Rundzellen und Gefässen bestehendes, entzündlich neugebildetes Gewebe (randständiger Pannus); im Subconjunctivalgewebe geringe Infiltration, welche stellenweise in circumscripten Knoten auftritt. Linse nach der einen Seite luxiert. Auf dieser Seite haftet die Iris bis zur Endigung der Descemetis am sclerocornealen Netzwerke und ist in hohem Grade atrophisch. Die Kerne des sclerocornealen Netzwerkes sind mit wenigen Ausnahmen verschwunden, seine Lücken kaum sichtbar. Vom Schlemm'schen Canale ist keine Spur vorhanden oder derselbe ist nur als minimaler Spalt sichtbar. Im sclerocornealen Netzwerke finden sich grössere Pigmentschollen zerstreut. Der Ciliarmuskel geschwunden, ein grosses Ciliarstaphylom, das Residuum von ein bis zwei Ciliarfortsätzen sichtbar. Auf der anderen Seite haftet die Iris gleichfalls am sclerocornealen Netzwerke, die Atrophie der angelötheten Partie ist jedoch nur eine geringgradige, das Gefüge des sclerocornealen Netzes lässt sich noch ziemlich gut ausnehmen. Der Schlemm'sche Canal ist

zwar nur als enger Spalt, aber dennoch sichtbar. Der Ciliarmuskel erhalten, jedoch sehr atrophisch, besonders in seinem circulären Abschnitte, so dass derselbe stark myopisch erscheint und auf seine ursprüngliche Form nicht geschlossen werden kann. Er besteht insgesammt aus einigen äusserst dünnen Muskelbündeln, zwischen denen reichliches transparentes Bindegewebe sitzt. Iris stark retrahiert, sehr atrophisch. Nach oben fortschreitend wird im Pupillargebiete eine immer kleinere und kleinere Partie der Linse sichtbar, und im Verhältnisse dazu werden auch die atrophischen Veränderungen immer geringer, zuerst auf der Seite, von welcher die Linse weiter entfernt lag, dann auch auf jener, wo sich die Linse befand. Die Atrophie der Iriswurzel wird geringer, die Maschen des sclerocornealen Netzwerkes lassen sich gut unterscheiden, die Atrophie des Muskels, der Ciliarfortsätze wird immer geringgradiger: Auf der Seite des Ciliarstaphyloms erscheinen bereits die Fasern des Ciliarmuskels und in der oberhalb der Pupille gelegenen Partie hat sich auch der Unterschied zwischen den zwei Seiten ausgeglichen.

XIX. Fall. Frau Witwe Josefine E., 66 Jahre alt, Private. Am 31. August 1897 schnellte ihr ein Baumast ins rechte Auge, welches von Blut unterlaufen wurde. Die aufgetretene Entzündung gieng jedoch alsbald zurück. Am 22. September wurde Patientin von heftigen Schmerzen befallen, wegen welcher sie sich am 25. zur Aufnahme in die Klinik meldete. Status praesens: Augapfelbindehaut injiciert, unten innen ist an der Conjunctiva eine $^1/_2$ *cm* grosse Narbe sichtbar; die Cornea im ganzen getrübt, grau verfärbt, stellenweise fehlt das Epithel. Kammer ist keine vorhanden, an ihrer Stelle befindet sich die graue, trübe, kaum durchsichtige Linse. Pupille maximal erweitert, so dass von der Iris bloss ein 1—2 *mm* breiter Saum sichtbar ist. T + 3.

Klinische Diagnose: Cat. traum. luxata, glaucoma sec. o. d.

Am 28. September Enucleation des Auges. Während der Operation kam es zu einer Berstung der Cornea und ein Theil der Linse verliess das Auge. Das in 10% Formol gefärbte Auge bettete ich in Celloidin ein und fertigte Querschnitte an.

Mikroskopischer Befund: Die nicht in vivo, sondern bei der Operation entstandenen Veränderungen sind folgende: 1. In der Mitte der Cornea eine Oeffnung von 2 *mm* im Durchmesser, auf deren Ränder sich die Descemetis umbiegt. 2. Abreissung der Uvea von der Sclerotica an der Ciliarmuskelsehne in einem Theile des Bulbus. — Subconjunctivalgewebe aufgelockert, Gefässe weit, perivasculäre Zellinfiltration. Im Epithel der Cornea Vacuolen, in ihrem Gewebe geringe diffuse Infiltration, entsprechend den Rändern der Perforation war die Infiltration am ausgesprochensten. Der Kammerwinkel auf der einen Seite gänzlich verschlossen, die Iris selbst mit der Descemetis verwachsen, und an dieser

Stelle bis nahe an die Pigmentschichte atrophiert; auch die Lücken des sclerocornealen Netzwerkes sind verschwunden; der Schlemm'sche Canal offen, seine Wand infiltriert. Auf dieser Seite ist auch der Ciliarmuskel sehr atrophisch, zwischen seinen Fasern ist viel Bindegewebe vorhanden und die Circulärfasern sind gar nicht sichtbar — so dass sein Typus myopisch erscheint. Ciliarfortsätze sehr atrophisch. An der Seite, wo die Uvea von der Ciliarmuskelsehne abgerissen ist, sind die Maschenräume des sclerocornealen Netzwerkes gut sichtbar. Der Schlemm'sche Canal klafft, der Ciliarmuskel ist gut erhalten, von emmetropischem Bau, vielleicht enthält derselbe auch etwas mehr Ringfasern; Ciliarfortsätze gross, mächtig gegliedert; zwischen den zwei Partien gibt es Uebergänge, wo die hintere Kammerwinkelwand an die Kammerfläche des etwas atrophischeren Ciliarmuskels angelöthet ist, ohne jedoch das sclerocorneale Netzwerk selbst zu verdecken, sondern der Winkel ist spitz und frei. Auf eine vorausgegangene Verwachsung weisen bloss die zwischen den beiden befindlichen Fäden hin. Die Iris ist sehr klein, retrahiert, atrophisch; ihr Randtheil stark geschwellt, Gefässe verdickt, Linsentrümmer in der vorderen und hinteren Kammer.

XX. Fall. Paul K., 65 Jahre alt, erblindete am linken Auge im Jahre 1896 angeblich plötzlich, seither hatte er auch zeitweise Schmerzen in demselben. Da sich auch am rechten Auge das Sehvermögen zu verschlechtern begann, suchte Patient am 29. März 1897 die Klinik auf, wobei rechts haemorrhagische Retinitis, links folgender Befund erhoben wurde: Conjunctiva lebhaft injiciert, Cornea gestichelt, Kammer sehr seicht, Iris schmutzig verfärbt, atrophisch, Augenmedien undurchsichtig, T + 2.

Klinische Diagnose: Glaucoma absolutum o. s.

Am 30. März links Iridektomie nach oben, am 31. März Kammer mit Blut erfüllt. In der Wunde liegt Glaskörper vor. Am 3. April wurde Patient plötzlich von heftigen Schmerzen befallen. Das ganze Gesicht war voll Blut. Bei Abnahme des Verbandes hieng die Uvea in der Lidspalte. Am 4. April Entfernung derselben aus der Lidspalte mittelst Schere. Da jedoch Patient heftige Schmerzen hatte, wurde der Bulbus am 10. April entfernt. Die Fixierung erfolgte in Müller. Als mir der Bulbus zukam, war derselbe in anteroposteriorer Richtung sehr verkleinert und zeigte in der Aequatorialgegend eine tiefe Einziehung, an der Iridektomiestelle überragte ein kleiner schwärzlicher Pfropf die Oberfläche der Cornea. Nach Einbettung in Celloidin fertigte ich Sagittalschnitte an.

Mikroskopischer Befund. Im Subconjunctivalgewebe starke rundzellge Infiltration und erweiterte Gefässe. Das Cornealepithel weist zahlreiche Defecte auf, auf dem grössten Theile derselben sind nur die Basalzellen erhalten; an manchen Stellen liegt die Bowman'sche Membran frei; die Cornea in ihrer Randpartie etwas infiltriert. In der Cornea oben

eine Wunde, deren Ränder infiltriert sind, weit von einander abstehen und theils von dem nach aussen umgeschlagenen Theil der Descemetis, theils mit dem aus dem Subconjunctivalgewebe hervorwuchernden Bindegewebe bedeckt sind; die Lücke zwischen den Wundrändern wird von der stark infiltrierten Uvea, der histologischen Structur nach geurtheilt, vom Ciliarmuskel ausgefüllt. Das Innere des Auges ist ganz mit Blut erfüllt; Chorioidea und Retina sind zu einem Knäuel geballt, das Blut hat den Ciliarmuskel von seiner Sehne abgerissen. An der Iridektomiestelle ist der Ciliarkörper an seiner ursprünglichen Stelle verblieben, die Iris daselbst gänzlich herausgeschnitten. Die grossen und mächtig gegliederten Ciliarfortsätze legen sich dem sclerocornealen Netzwerke an, welches an dieser Stelle comprimiert erscheint und zerstreutes Pigment enthält (s. Fig. 20). Der Ciliarmuskel ist sehr atrophisch, seine Muskelbündel, zwischen welchen viel durchscheinendes Bindegewebe vorhanden ist, sind sehr dünn; hochgradig ist auch die Atrophie der Ringfasern, die gleichzeitig auch ectropioniert sind. An den anderen Partien der Circumferenz liegen folgende Verhältnisse vor: Der Ciliarmuskel durch das in die Suprachorioidea eingedrungene Blut von seiner Anheftung abgelöst, doch adhaeriert die Iris enge an dem sclerocornealen Netzwerke. Die Anwachsung der Iris reicht bis zur Descemetis, ist eine dreiseitige, die Basis der Augenaxe, die Spitze der Peripherie zu gerichtet, die Ciliarfortsätze und die abgelösten Chorioiden sind eng an ihre Hinterfläche angepresst. Die Iris sowie das mit ihr verwachsene sclerocorneale Netzwerk sind stark infiltriert. Ausserhalb des Pupillargebietes kann man sehen, wie an der so verwachsenen Irispartie die ganze Iris, der Ciliarkörper und die Chorioiden hängen; auch die Form des Wurzeltheiles der abgelösten Irispartie ist ausgesprochen dreiseitig, was auf eine vorausgegangene Verwachsung hindeutet. An Schnitten, die ganz randwärts fallen, ist die Iris an dem ganzen Gebiete des Kammerwinkels adhaerent und die Spitzen der Ciliarfortsätze ihrer Hinterfläche angepresst. Anderwärts finden wir an der Stelle des Kammerwinkels nur das sclerocorneale Netzwerk und den hinteren Grenzring, welcher als wahrer Wulst (Scleralwulst Schwalbes) in das Bulbusinnere hereinragt. Die innersten Lamellen des sclerocornealen Netzwerkes sind eingerissen, und zwischen dieselben ist Blut gerathen. Zwischen den äusseren Lamellen finden wir nur sporadisch rothe Blutzellen. Die Umgebung des Schlemm'schen Canales infiltriert, der Canal selbst bald mit Blut erfüllt, bald leer.

XXI. Fall. Stanislaus B., 27 Jahre alt, Schlosser. Am 29. April 1896 wurde ein Fremdkörper aus der Cornea entfernt. Am nächsten Tag wurde das Auge geröthet und schmerzhaft. Am 4. Mai kam Patient auf die Klinik, wo er mit der Diagnose Keratitis suppurativa aufgenommen und am anderen Tage operiert wurde. Der Eiter wurde mittelst Incision ent-

leert und die Thermocauterisation nachgeschickt. Am 13. Mai verliess Patient mit folgendem Status praesens die Klinik: Conjunctiva mässig injiciert, Cornea etwas vorgewölbt, getrübt, schmutzig verfärbt, namentlich dem inneren Rande der Iris entsprechend in Kreisform. Der der Pupille entsprechende Theil ist reiner. Objectsehen besteht nicht. Patient wurde noch ambulatorisch weiter behandelt, die Cornea trübte sich jedoch immer mehr und mehr, weitete sich aus, es traten Schmerzen auf, und auch eine nachweisbare Drucksteigerung. Die Lichtempfindung schwand, zum Schlusse zeigten sich am gesunden Auge Erscheinungen von sympathischer Reizung.

Klinische Diagnose: Staphyloma corneae tot. glaucoma sec. o s.

Am 10. Juli 1896 Enucleation des Auges. Härtung in Müller. Einbettung in Celloidin.

Mikroskopischer Befund: Im Subconjunctivalgewebe erweiterte Gefässe. Rundzellennifiltration. Cornea von regelloser Faserung, narbig, besonders in der Mitte zellig infiltriert und vascularisiert. Im mittleren Drittel der Cornea fehlt die Descemetis, an dieser Stelle wird der pupillare Theil der Iris durch Vermittlung eines starken faserigen Bindegewebes in seiner ganzen Ausdehnung an die Innenfläche der Cornea fixiert. Die vordere Kammer ist nur in Form einer engen Spalte erhalten, von der Iris nur der Kammer- und Pupillarrand angewachsen. Der übrige Theil frei. Kammerwinkel verschwunden, Iris mit dem sclerocornealen Netzwerke vollkommen verwachsen und dementsprechend auch ausserordentlich atrophisch; die Stelle des sclerocornealen Netzwerkes wird vom Narbengewebe eingenommen; die Umgebung des Schlemm'schen Canales stark infiltrirt; an zahlreichen Stellen sitzt nur eine einzelne Rundzellenmasse an Stelle des Schlemm'schen Canales. Die Iris im ganzen atrophisch, ihr Pupillarrand geschwellt, oedematös. Ciliarmuskel atrophisch, namentlich seine Ringfasern; zwischen seinen Bündeln ist viel transparentes Zwischengewebe vorhanden, welches mit Eosin sich gut färbt. Ciliarfortsätze klein, retrahiert, die hintere Kammer sehr tief.

XXII. Fall. Adalbert Sz., 35 Jahre alt, Hilfsseelsorger, hatte im September 1892 rechts eine Ophthalmoblennorrhoe überstanden, welche mit Vernarbung der Cornea heilte. Im Februar 1893 traten an diesem Auge Schmerzen auf, weshalb er am 10. März die Klinik aufsuchte und mit folgendem Status praesens aufgenommen wurde: Die Lider des rechten Auges geschwollen, Conjunctiven aufgelockert, geschwollen, schmutzig dunkelroth, der ganze periphere Theil der Cornea stellt eine ringförmige bläuliche Narbe dar, in der Mitte der Cornea sitzt eine viereckige dunkelrothe unebene Irispartie. T+1 Lichtvermuthung.

Klinische Diagnose: Cicatrix adhaerens, glaucoma sec. o. d.

Am 13. März Enucleation des Bulbus.

Mikroskopischer Befund: Subconjunctivalgewebe stark infiltriert, aufgelockert, Gefässe in demselben erweitert, Cornealepithel stellenweise fehlend. Die Bowman'sche Membran fehlt mit Ausnahme eines kleinen Randtheiles gänzlich, die Membrana propria corneae ist in Narbengewebe umgewandelt. Die Descemetis fehlt nur entsprechend dem mittleren Drittel der Cornea, und dieser Defect endigt mit aufgerollten Rändern. Im Narbengewebe ist reichliche Zellinfiltration und Gefässbildung vorhanden; in der Mitte der Cornea Pigmentation; auch besteht hier eine grosse Blutung. Etwas seitwärts von der Augenachse nimmt die Dicke der Cornea plötzlich ab und Iris ist vorgefallen; auch dieser Prolaps ist jedoch bereits mit Epithel bedeckt. Mit dem Narbengewebe in der Mitte der Cornea ist sowohl der Pupillarrand der Iris als auch die Linsenkapsel verwachsen. Innen an der Linsenkapsel bildete sich eine vordere centrale Polarkatarakt. Die vordere Kammer ist verschwunden, die Iris legt sich der Descemetis an, doch besteht stellenweise eine feine Spalte zwischen denselben, nur im Pupillargebiete kam es zu einer Verwachsung. Der Kammerwinkel ist verschlossen, die Wurzel der Iris und das Bindegewebe der Corona ciliaris sind an das sclerocorneale Netzwerk angewachsen und ziehen die Ringfasern des Ciliarmuskels und den Circulus arteriosus iridis major nach vorne. Die Lücken des sclerocornealen Netzwerkes sind nur an einzelnen Stellen sichtbar, wo auch die Atrophie der Iris keine auffallendere, als an den übrigen Irispartien ist. An anderen Stellen dagegen wird die Stelle des sclerocornealen Netzwerkes von einer soliden Narbenmasse substituiert und hier ist die Iris bis auf ihre Pigmentschichte atrophiert. An der Stelle des Schlemm'schen Canales ist überall eine rundzellige Masse sichtbar. Iris sehr atrophisch, infiltriert, ihre hintere Pigmentschichte adhaeriert an mehreren Stellen der Linsenkapsel. Ciliarmuskel infiltriert, zwischen seinen Fasern das Bindegewebe etwas vermehrt. Die Ciliarfortsätze sind gross, erreichen die Iris, und sind an vielen Stellen mit derselben verwachsen.

XXIII. Fall. Anna Zs., 23 Jahre alt, Dienstbote, verlor bereits in der Kindheit das Sehvermögen am linken Auge. Am 22. März 1897 meldete sie sich auf der Klinik. Status praesens: Beinahe das ganze Gebiet der Cornea wird von einer gelblich-weissen Narbe eingenommen; soweit sich dies durch die intacte Partie beurtheilen lässt, ist die Iris in die Narbe eingewachsen, und zieht zeltartig in dieselbe; das Auge ist auf Druck etwas schmerzhaft. T+1. Lichtempfindung aus 2 Meter Distanz, Projection nach allen Richtungen eingeengt.

Klinische Diagnose: Cicatrix adhaerens, glaucoma sec. o. s. Ectasia bulbi totalis.

Am 3. März Enucleation.

Mikroskopischer Befund: Am Cornealepithel Papillenbildung; das eigene Gewebe der Cornea, einzelne Randpartien ausgenommen, durch irreguläres Narbengewebe substituiert. An einer umschriebenen Stelle unter dem Epithel der Cornea eigenthümliche, aus dem Cornealepithel hervorgegangene Schollen und Körner, welche einige Reactionen des Amyloids zeigen. Die äusserst atrophische Iris bildet in ihrer ganzen Ausdehnung die hintere Fläche der ectasirten Cornea. Ihr Pupillarrand sehr geschwollen, in demselben auseinandergedrängte Fasern mit oedematösen Maschenräumen; auch das hintere Pigment ist oedematös abgehoben. An der Stelle des Kammerwinkels ist die Iris bis auf die Pigmentschichte atrophiert, die Maschenräume des sclerocornealen Netzwerkes sind verschwunden, das ganze in eine fibröse Masse umgewandelt. An der Stelle des Schlemm'schen Canales Rundzelleninfiltration. Die circulären Fasern des Ciliarmuskels fehlen, während seine meridionalen Fasern ziemlich gut erhalten sind. — weshalb der Muskel myopisch erscheint. Zwischen den erhaltenen Muskelfasern besteht mässige Bindegewebsvermehrung. Die Ciliarfortsätze sind klein, retrahirt, die hintere Kammer aussergewöhnlich tief.

XXIV. Fall. Katharine N., 6 Jahre altes Schulmädchen.

Im Alter von 14 Tagen wurden ihr beide Augen roth, die Augenlider geschwellt, und aus den Lidspalten entleerte sich blutiges Secret, es währte lange Zeit bis Patientin von ihren Augen Ruhe hatte. Am rechten Auge ist Patientin total blind und an Stelle der Cornea sitzt eine bläulichweisse Narbe, welche sich fortwährend vergrösserte. Ueber Schmerzen beklagt sich Patientin nur selten. Auf der Klinik stellte sich Patientin am 25. Mai 1894 mit folgendem Status praesens vor: Das rechte Auge wölbte sich etwas mehr vor als das linke. Augenlidbindehaut rauh, geröthet; an der Conjunctiva bulbi erweiterte Gefässe; im vorderen Abschnitt des Auges ist die Sclera ectasiert und bläulich durchscheinend. Die Cornea wird von einer auf das dreifache der normalen Cornea ectasierten bläulichen, stellenweise weiss gefelderten, glatten, glänzenden Narbe substituiert; in der Mitte des oberen inneren Quadranten derselben sitzt ein erbsengrosser, glänzender, dichterer Wulst, zu welchem von der Conjunctiva bulbi geschlängelte Gefässe ziehen. Objectsehen besteht auf diesem Auge nicht, auf Lichtempfindung war die Prüfung nicht möglich.

Klinische Diagnose: Buphthalmus o. d.

Am 26. Mai Enucleation. Der Bulbus wurde in Alkohol gehärtet, sodann in Celloidin eingebettet und geschnitten. Die Maasse des Bulbus: der anteroposteriore Durchmesser 33 *mm*, die Höhen- und Breitendurchmesser 22 und 23 *mm*.

Mikroskopischer Befund: Subconjunctivalgewebe aufgelockert. Die Substanz der Cornea total narbig, von Gefässen durchzogen, Bowman'sche und Descemet'sche Membran fehlen vollkommen. Die Iris adhaerirt mit

Ausnahme einer kleinen Stelle fest an der hinteren Wand der Cornea und ist daselbst bis auf die Pigmentschichte rareficirt. An der Stelle wo die Iris der hinteren Cornealwand nicht adhaeriert, ist sie etwas atrophisch und obgleich ihr Stroma sehr dicht und gefässarm ist, ist es dennoch gut erhalten, und auch hier durch pigmentreiche Fäden mit der Cornea verbunden. Gegen die Mitte der Cornea zu fehlt das Irispigment an der Innenfläche derselben und die Cornea öffnet sich fetzig gegen das Innere des Auges zu. Die vordere Kammer und der Kammerwinkel sind gänzlich verschwunden, das sclerocorneale Reticulum und der Schlemm'sche Canal sind absolut nicht mehr kenntlich. Der Ciliarmuskel ist sehr atrophisch und besteht nur aus longitudinalen Fasern. Ciliarfortsätze sehr atrophisch. An der Stelle der Ectasie ist die Linse an die Cornea angewachsen; die Verwachsungsstelle sehr gedehnt und beiderseits pigmentiert. Linse klein. Die Zonulafasern ausserordentlich gedehnt.

III. Epikrise.

Im vorigen Capitel habe ich über 24 selbst untersuchte Fälle beberichtet; von diesen zeigten 23 Drucksteigerung vor der Enucleation, in einem Falle, wo klinisch auch der baldige Eintritt derselben zu erwarten war (Tumor im I. Stadium) glaubte ich auch die anatomische Prodrome des Secundärglaucoms zu finden.

Die von mir untersuchten Glaucome waren klinisch sehr verschieden; unter ihnen waren 9 primärer und 14 secundärer Natur, letztere wurden in 5 Fällen durch intraoculäre Sarcome, in 1 Falle durch traumatische Katarakt und traumatische Iridocyclitis, in 2 Fällen durch luxierte Katarakten, in 2 Fällen durch Iridochorioiditis, und in 4 Fällen durch totale vordere Synechie hervorgerufen. Das Wesen der gefundenen anatomischen Veränderungen war in jedem einzelnen Falle von Drucksteigerung, mochte dieselbe klinisch noch so verschiedene Processe als Ursache haben, stets ein und dasselbe; u. zw. das Vorhandensein eines Hindernisses im Kammerwinkel, welches den Abfluss des Kammerwassers gegen das venöse System zu nicht gestattete. Wir sahen jedoch das Hindernis nicht immer in einer Anlagerung der Kammerwinkelwände, im Verschluss oder der Obliteration des Kammerwinkels sensu strictiori, sondern wir fanden, dass es Fälle gibt, wo der Kammerwinkel im anatomischen Sinne frei ist und die Flüssigkeit wegen Impermeabilität des sclerocornealen Netzwerkes doch nicht hindurchgelangen kann. Vom Standpunkte des Glaucoms, welches auf der Retention der zu eliminierenden Flüssigkeitsmenge im Auge beruht, ist das Punctum saliens der Frage.

Die Obstruction des Kammerwinkels kann daher in verschiedenen

Formen erfolgen; diese wollen wir im folgenden schildern; auch unsere Fälle haben wir nach diesen Formen, nicht nach der klinischen Art des Glaucoms gruppiert; denn die klinische Eintheilung, die klinische Bezeichnung primäres oder secundäres Glaucom besagt nur, ob der Kliniker, resp. mit welchen vorausgegangenen Krankheitszuständen er das Auftreten der Drucksteigerung zu erklären wusste. Der anatomische Zustand ist jedoch bei Glaucomen verschiedensten Ursprunges sehr ähnlich und die einzelnen Arten der Secundärglaucome, welche im Verhalten des Kammerwinkels eine besonders eigenartige Form zeigten, werden auch bei dieser Eintheilung der Abhandlung gesondert abgehandelt.

Bei der Schilderung des Zustandes des glaucomatösen Kammerwinkels werden wir zuerst über das gewöhnlichste Hindernis der Passage der Kammer, den Kammerwinkelverschluss im engeren Sinne, und hierauf von den pathologischen Veränderungen sprechen, welche die Impermeabilität des sclerocornealen Netzwerkes bei freiem Kammerwinkel hervorrufen.

1. Der Verschluss des Kammerwinkels.

Der Verschluss des Kammerwinkels kommt in der Weise zustande, dass sich seine Wände aneinander legen, wodurch die Communication zwischen den Lücken des sclerocornealen Netzwerkes und dem Kammerraume unterbrochen wird. Dieser Verschluss des Kammerwinkels wird in der Mehrzahl der Fälle von den Autoren einfach so beschrieben, dass sich die Irisperipherie dem Cornealrande oder dem „Ligamentum pectinatum" anlegt, mit welchem Namen sie das sclerocorneale Netzwerk zu bezeichnen scheinen. In der Literatur gibt es nur einige Hinweise darauf, dass dies nicht so einfach vor sich geht. Brailey[1]) erwähnt in einem Falle, dass die Peripherie stark gekrümmt ist, als ob man dieselbe von hinten her in den Kammerwinkel hineingepresst hätte. Elschnig[2]) erwähnt, dass die Iriswurzel gewissermaassen ballonartig gewölbt ist. Czermak[3]) hebt im allgemeinen die Thatsache hervor, dass die Irisperipherie zuerst nach aussen geht und sich erst dann in scharfem Bogen nach vorne krümmt, welchem Verhalten er eine wesentliche Rolle in seiner Theorie zutheilt. Als allgemeingiltig darf man jedoch dieses Verhältnis nicht hinstellen und auch Elschnig hebt bereits hervor, dass in seinem zweiten Falle die Iriswurzel nicht so ballonartig vorgewölbt war, sondern die Wände des

---

[1]) Curators Path. Report. Tumours of the Eyebalb or orlit. O. H. Rep. X. 2. 1880. X. ect.

[2]) Anat. Unters. zweier Fälle von acut. Glauc. Festschr. f. Prof. Schnabel. Augenheilk. 1896.

[3]) Einiges zur Lehre von der Entstehung und dem Verlaufe des prodromalen und acuten Glaucomanfalles. Prager med. Wochenschrift. 1897.

Kammerwinkels sich einander einfach genähert hatten. Den Unterschied zwischen den zwei Fällen glaubt er damit erklären zu können, dass im ersten Falle die Schwäche des Sphincters die Vortreibung der Iriswurzel infolge des Druckes in der hinteren Kammer gestattete, während im anderen Falle die Stärke des Sphincters und seine durch Eserin gesteigerte Function dies nicht zustandekommen liessen.

Diese verschiedenen Formen des Verschlusses habe auch ich in meinen Fällen beobachtet und sorgfältig studiert, bin jedoch gezwungen, dieselben ganz abweichend von der Erklärung Elschnigs auszulegen; die verschiedene Stärke des Sphincter iridis kann ich nicht als Ursache der verschiedenen Formen von Kammerwinkelverschluss acceptieren, obzwar ich mit Bereitwilligkeit den grossen Einfluss des Kräftezustandes des Sphincters auf die Entstehung und das Erhaltenbleiben des Kammerwinkelverschlusses anerkenne; ich bin vielmehr der Meinung, dass die Form des Verschlusses einzig und allein vom Bau des Kammerwinkels abhängt, und dass die Varietäten der Verschlussformen mit den Varietäten der Configuration des normalen Kammerwinkels in ursächlichen Zusammenhang zu bringen wären. Bei emmetropisch gebautem Kammerwinkel wird sich die hintere Wand krümmen, bei hypermetropischem einfach nach vorne rücken.

Prüfen wir den Mechanismus dieses Verschlusses etwas genauer.

Bei emmetropischem Bau wird die periphere Wand des Kammerwinkels von den auf der Kammerfläche des Ciliarmuskels hinziehenden Fasern gebildet. Diese wenigen Fasern können wir, ohne in einen grossen Fehler zu verfallen vernachlässigen. Der Kürze halber werden wir die Kammerfläche des Ciliarmuskels als periphere Wand des Winkels betrachten. Diese ist im Vereine mit der vorderen Wand fix. Die hintere Wand — das Bindegewebe der Ciliarfortsätze mit der Iris — hingegen ist beweglich. Beim Verschluss muss sich naturgemäss diese hintere Wand den fixen Wänden anlegen u. zw. zuerst der peripheren Wand des Kammerwinkels — der Kammerfläche des Ciliarmuskels — bis zum hinteren Grenzring und von hier an dann der vorderen Wand, dem sclerocornealen Netzwerke. In dieser Weise legt sich die hintere Kammerwinkelwand wie eine Duplicatur auf die Kammerfläche des Muskels und nimmt die Gestalt seiner Arcade an (s. Fig. 13).

Zur Demonstration der bezeichneten Reihenfolge dieser Anlagerung sind die Fig. 9—12, an denen die verschiedenen Stadien des Kammerwinkelverschlusses ersichtlich sind, sehr lehrreich. Zufolge der beschriebenen Krümmung der hinteren Kammerwinkelwand wird der Irisursprung nach der Peripherie und nach vorne dislociert, dort wo der bindegewebige Theil der Ciliarkrone ein langer war, scheint die Iris am vorderen Grenzring zu entspringen (Fall VII, IX, XVI). Viel wichtiger ist jedoch die

Veränderung, welche in der Lage der Ciliarfortsätze dadurch eintritt, dass ihr Ursprung nach vorne und oben dislociert wird, und gewissermaassen den der Augenaxe zugekehrten Scheitel des Ciliarmuskels, die circulären Muskelbündel, umgeht; naturgemäss wird die Spitze der Ciliarfortsätze diese Excursion in noch grösserem Maasse ausführen, besonders beim Vorhandensein grosser Ciliarfortsätze. Durch diese Bewegung werden die Ciliarfortsätze sehr nahe an die Iris gebracht. Eine weitere Folge des Vorrückens und Anlegens des Bindegewebes der Ciliarkrone an die Kammerfläche des Ciliarmuskels wird die sein, dass die Ringfasern des Muskels nach vorne gezogen werden, wodurch es zum Ectropium des Müller'schen Kreismuskels kommt, welcher jedoch an emmetropisch gebauten Augen nie bedeutend ist.

Wesentlich anders verhält sich der Verschluss-Mechanismus am hypermetropisch gebauten Kammerwinkel.

Bei diesem ist der Kammerwinkel, wie ich bereits auseinandergesetzt habe, spitz, da die periphere Wand, die ohnehin schwachen radialen Fasern des Ciliarmuskels, von der Bildung der Kammer durch jenes Bindegewebe ausgeschlossen werden, welches sich durch Deckung des mächtig entwickelten Kreismuskels in den Kammerwinkel hineindrängt; dieser Winkel besitzt daher eigentlich nur eine vordere und hintere Wand und der Kammerwinkel wird durch Anlagerung der hinteren Wand an die vordere verschlossen (s. Fig. 13). Der Kammerwinkel hat keine periphere Wand, in deren Richtung sich die hintere Wand krümmen müsste. Der Verschluss wird also in der Weise entstehen, dass sich das Ciliarkörperbindegewebe dem sclerocornealen Netzwerke anlegt und soweit dies nicht zur Bedeckung ausreicht, wird die Iris auch theilnehmen. Wenn das Bindegewebe vorrückt, zieht es infolge dessen sowohl den Circulus arteriosus major, der sich zuweilen bis ans Netzwerk anlegt, als auch den mächtig entwickelten Sphincter des Ciliarmuskels nach vorne, welcher dadurch eine Krümmung nach vorne erfährt. Diese Momente veranlassen nun das Ectropium der Müller'schen Portion (s. Fig. 15, 16), welches daher stets, insolange nicht Atrophie der Ringfasern eintritt, sehr bedeutend sein wird.

Der Urprung der Ciliarfortsätze wird gleichfalls nach vorne verzogen und sowie die Ringfasern des Ciliarmuskels nach vorne gekrümmt; auch die Fortsätze selbst werden daher nach vorne kommen. Da bei alten Individuen die Ciliarfortsätze nach Rosa Kerschbaumer überhaupt sehr gross sind und mächtig vorspringen, so werden dieselben durch dieses Vorrücken sicherlich sehr nahe an die Iris gelangen. Haben sie sich gar früher schon angelegt, was man an hypermetropischen Augen stets zu sehen Gelegenheit hat, oder waren sie gerade mit ihren Spitzen angewachsen — was man, wenn es auch kein so häufiges Vor-

kommnis ist, wie Henle[1]) beschreibt: aber dennoch oft genug zu sehen bekommt — so findet man die Ciliarfortsätze ganz an die Iris angepresst. Wenn dies nicht durch die Lageveränderung der Wurzel der Ciliarfortsätze bewirkt würde, so geschähe es sicherlich durch den infolge des Kammerwinkelverschlusses gesteigerten Druck in der hinteren Kammer, welcher auf die Lage der schwebenden Ciliarfortsätze, besonders wenn dieselben gross sind und einen grossen Angriffspunkt gewähren, unbedingt von Einfluss sein muss. Und so finden wir die Ciliarfortsätze auch in solchen Fällen von Kammerwinkelverwachsungen an die Iris angepresst, wo diese keine Folge der Drucksteigerung sind. Zweifellos ist dies z. B. bei vorderen Synechien der Fall. Damit glauben wir nachweisen zu können, dass das Näherrücken und Anschmiegen der Ciliarfortsätze an die Iris auch ganz gut als Folge der Anwachsung des Kammerwinkels erklärt werden kann. Die Anlagerung der Ciliarfortätze an die Iris haben jedoch viele als Ursache der Obliteration des Kammerwinkels angesehen und Weber[2]) und Fuchs[3]) erklärten sie aus der activen Turgescenz der Ciliarfortsätze, Pristley-Smith[4]) mit dem Drucke in der hinteren Kammer, Birnbacher[5]) mit dem Vorrücken der Zonula. Dass die ballonartige Vortreibung der Iris, welche meiner Ansicht nach für den emmetropischen Kammerwinkel den Obliterationsstypus darstellt, nicht durch das Anpressen der Ciliarfortsätze hervorgerufen werden kann — das heben auch Czermak und Elschnig hervor und ist auf den ersten Anblick einleuchtend; dass bei hypermetropischem Bau des Kammerwinkels der Verschluss keinesfalls durch Anpressen der Ciliarfortsätze veranlasst werden kann, das wird bei Beachtung der anatomischen Verhältnisse sofort klar: An diesen Augen wird der Kammerwinkel zum grössten Theile von der Ciliarkrone selbst, von der Bindegewebsmasse, aus der die Ciliarfortsätze hervorgehen, verschlossen; an diesen Augen fällt der Ursprung der Iris gewöhnlich in das Niveau der Endigung der Descemetis oder etwas noch mehr gegen die Peripherie zu und die Spitzen der Ciliarfortsätze selbst kommen gewöhnlich viel näher zu der Augenachse zu liegen als jene Irispartie, welche am Verschluss theilnimmt.

Die Turgescenz der Ciliarfortsätze vermag daher nicht direct die Iris an das sclerocorneale Netzwerk anzupressen, hingegen kann beim Zustandekommen des Verschlusses dem gesteigerten Drucke in der hinteren Kammer eine Rolle zufallen, dass er nämlich, wie bereits erwähnt wurde, die Ciliarfortsätze an die Iris anzupressen imstande

[1]) Handbuch der Anat. des Menschen 1866.
[2]) Ursache des Glaucoms, A. f. O. XXIII, 1.
[3]) Sarcom des Uvealtractus.
[4]) A further investigation of glaucoma Ophth. Hosp. Rep. X, 1.
[5]) Ein Beitrag zur Anat. des Glaucoma acutum. 1890.

ist. Wenn es unter solchen Umständen zu einem Verschluss kommt, so wird dies nicht die Folge des Druckes seitens der Ciliarfortsätze, sondern die der Steigerung des auf dem Wege der Ciliarfortsätze fortgepflanzten Druckes in der hinteren Kammer sein. Dass dieses ursächliche Moment beim Verschluss des Kammerwinkels thatsätzlich eine Rolle spielen kann, ist nicht zu bezweifeln. Wenn wir sehen, dass der Druck in einem Auge z. B. zufolge einer Blutung in den Glaskörper solch riesige Dimensionen annehmen kann, dass er imstande ist, beinahe oder de facto den gesammten Bulbusinhalt durch eine weniger resistente Stelle der Wand hinauszuschleudern (z. B. mein Fall XX; eine ganze Menge solcher Fälle hat Blaskovics[1]) zusammengestellt), so wäre es absurd, zu behaupten, dass ein Moment in der hinteren Hälfte des Bulbus, welcher eine Steigerung des Glasköperdruckes herbeizuführen geeignet ist, nicht fähig wäre, die Iris, diese an sich schwache, dünne Membran, nach vorne zu drängen.

Pristley-Smith konnte den experimentellen Beweis erbringen, dass die Steigerung des Glaskörperdruckes thatsächlich die Iris nach vorne zu drängen und die Ciliarfortsätze an den Cornealrand anzudrücken vermag; man darf jedoch nicht vergessen, dass dieser Autor seine Experimente an herausgenommenen Schweinsaugen anstellte, wo daher der Sphincter dem Vordrängen der Iris keinen Widerstand leistete. Nun vermag aber nach den Versuchen, die Weber[2]) noch vor Pristley-Smith anstellte, die Iris bei kräftig functionierendem (unter Eserinwirkung stehendem) Sphincter ganz allein den Glaskörperdruck zu ertragen, was selbstverständlich noch kein Argument dagegen ist, dass eine hochgradige Drucksteigerung nicht imstande wäre, die Iriswurzel nach vorne zu pressen. Soweit sich dies aus dem anatomischen Bilde beurtheilen lässt, kam der Kammerwinkelverschluss im Falle XII, wo vordere und hintere Kammer gänzlich verschwunden sind, das Linsensystem nach vorne gerückt ist und sclerocorneales Netzwerk, Iris, sowie die flach comprimierten Ciliarfortsätze und Retina sich enge aneinanderlegen, auf letzterwähnte Art zustande (s. Fig. 16). Im Falle XX sind an der Iridektomiestelle, wo die Iris gänzlich entfernt worden war, die Ciliarfortsätze auf diese Weise an das sclerocorneale Netzwerk angepresst (s. Fig. 20).

Eine andere Frage ist die, wie weit die Annahme generalisiert werden kann, dass die Ursache des Kammerwinkelverschlusses der gesteigerte Druck in der hinteren Kammer bildet. Wir haben bereits erwähnt, dass vor Knies dies die allgemeine Erklärung des Kammerwinkelverschlusses im Sinne Müllers war; letzterer Auslegung haben sich auch

---

[1]) A szemteke egész tartalmának elöesése intraocularis vérzés folytán. Szemészet 1896.

[2]) Ueber Calabar und seine Wirkung. Arch. f. Ophth. XXII. 4.

späterhin zahlreiche Autoren angeschlossen; in jüngster Zeit ist es Czermak,[1]) der dem gesteigerten Drucke der hinteren Kammer, wenn auch nicht beim Zustandekommen des Kammerwinkelverschlusses jedoch bei dessen Fixation und Stabilisierung eine wichtige Rolle zuschreibt. Anatomisch sprechen jedoch sehr gewichtige Argumente gegen diese Auffassung; namentlich widersprechen die Sectionsbefunde von acuten Glaucomen dieser Annahme. Abgesehen davon, dass der Kammerwinkel in diesen acuten Fällen gewöhnlich das Bild einer ausgesprochenen Entzündung darbietet, und es in der Mehrzahl der Fälle gelang, in einem frischen Stadium neugebildetes, entzündliches Gewebe nachzuweisen (Deutschmann, Birnbacher, Zirm, bloss Elschnig stellt die Entzündung in Abrede) ist es sehr auffallend, dass gerade in den frischesten Fällen äusserst häufig nur partielle Obliteration des Kammerwinkels vorkommt. So war in den nur kurze Zeit bestandenen Fällen von Birnbacher,[2]) Elschnig,[3]) Zirm,[4]) Deutschmann,[5]) Pagenstecher[5]) der Kammerwinkel nur an einem Theile der Circumferenz obliteriert; auch in meinem Falle V, wo das Glaucom erst seit $1^1/_2$ Monaten bestanden hatte, war der Kammerwinkel an einem Theile der Peripherie obliteriert, im übrigen gänzlich frei und zwischen den beiden Zuständen waren zahlreiche Uebergangsformen sichtbar; auch neugebildetes entzündliches Gewebe war im Kammerraume nachweisbar (s. Fig. 9—12). Wenn der, aus welcher Ursache immer gesteigerte Druck in der hinteren Kammer es wäre, welcher die hintere Wand an die vordere presst, so könnten wir

[1]) Einiges zur Lehre von der Entstehung und dem Verlaufe des prodromalen und acuten Glaucomanfalles. Prager med. Wochenschrift 1897. Seiner Ansicht nach wäre die Grundursache des Glaucoms die verringerte Secretion des Kammerwassers; hiedurch werde die Kammer seicht und der Kammerwinkel verengt sich und kann so enge werden, dass schon die mit der normalen Pupillenerweiterung einhergehende Verdickung der Iris denselben zu verschliessen vermag. Da dieser Verschluss bei stärkerer oder anhaltenderer Pupillenerweiterung eine grössere Drucksteigerung hervorruft, wird dadurch der Kammerwinkelverschluss ein vollständigerer und constanter; — so kommt ein acuter Glaucomanfall zustande. — Uebrigens hat bereits Fuchs (Anatomische Miscellen. Archiv f. Ophth. XXXIII 3.) darauf hingewiesen, dass die Verdickung der Iris bei Pupillenerweiterung den Verschluss des Kammerwinkels erleichtert. Mit Bezug darauf, welch ein Hindernis die Verdickung der Iris für den Flüssigkeitswechsel sein kann, sind die mit Eserin und Atropin angestellten Versuche Pagenstechers an den Augen Moribunder, welche er drei Stunden nach dem Tode enucleirt hat, interessant. Bei mit Atropin dilatierter Pupille gelang es nicht, wohl aber bei mit Eserin verengter Pupille den Schlemm'schen Canal mittelst Injectionen in die Kammer zu füllen. Bericht der Heidelb. Ophth. Ges. 1878. S. 92.

[2]) Ein Beitrag zur Kenntnis des Glaucoma acutum. 1890.

[3]) L. c.

[4]) Ein Beitrag zur Anat. des acut. entzündl. Glaucom. Arch. f. Ophth. XLI. 4. 1895.

[5]) Berichte der Heidelb. Ophth. 1877. Fälle V. u. VI.

mit Recht erwarten, dass dieser Druck an der ganzen Peripherie ein gleichmässiger sei, in gleichem Maasse sich geltend mache, und die ganze Irisperipherie an das sclerocorneale Netzwerk anpresse. Die partielle Obliteration des Kammerwinkels lässt sich nur so aus dem gesteigerten Drucke in der hinteren Kammer erklären, wenn wir — wie dies auch Birnbacher[2]) thut — ausser dem Drucke auch noch die Gegenwart eines entzündlichen Processes im Kammerwinkel annehmen, welcher sich nicht gleichmässig auf die ganze Circumferenz der Kammer vertheilt und dort, wo er sich entwickelt hat, nicht gestattet, dass die aneinander gepressten Wände des Kammerwinkels nach dem Aufhören des Druckes wieder auseinander gehen.

Doch kehren wir zu unserem ursprünglichen Thema, der Besprechung der Varietäten des Kammerwinkelverschlusses, zurück. Im obigen war ich bestrebt nachzuweisen, dass diese Varietäten, sowie auch die normale Configuration des Kammerwinkels von der Form des Ciliarmuskels abhängen.

Als weiterer Beweis kann die Thatsache dienen, dass diese Varietäten nur solange gut zu beobachten sind, als der Muskel selbst seine Form beibehalten hat. Wenn der Muskel atrophiert u. zw. pflegen in erster Reihe seine Ringfasern zu atrophieren, also gerade jene Fasern, deren Entwicklungsgrad das Charakteristicon des Muskels und Kammerwinkels abgibt, so ändert sich auch die Configuration des Kammerwinkels. Bei der Beschreibung meiner Fälle habe ich bei mehreren (Fall XV, XVI, XIX) auf diesen Umstand aufmerksam gemacht. Dort wo nämlich die Atrophie auf der ganzen Peripherie keine gleichmässige war, konnte das allmähliche Verschwinden der typischen Obliterationsform an einzelnen Partien der Circumferenz gut verfolgt werden und war auch ins Auge fallend. Mit der Atrophie der Ringfasern wird auch der Typus des Muskels ein myopischer und dementsprechend nimmt auch der Kammerwinkelverschluss eine solche Form an, wie sie der myopische Kammerwinkel seinem Baue nach annehmen muss, wenn derselbe überhaupt obliteriert. Der Kammerwinkelverschluss scheint weit von der Augenachse zu beginnen, u. zw. dadurch, dass der Ursprung der Ciliarfortsätze direct auf den Muskel geräth und verläuft steil bis zur Endigung der Descemetis. Die Entfernung zwischen den Ciliarfortsätzen und der Iris, der Arlt'sche hintere Iriswinkel, ist also gross (z. B. Fall XVII, Fig. 18).

Dieser Zustand entwickelte sich aus den früheren Formen in der Weise, dass der innere Winkel des Ciliarkörpers atrophierte, sich abflachte und so geriethen die Ciliarfortsätze auf den Muskel. Zu dieser Entstellung der ursprünglichen Form des Kammerwinkelverschlusses trägt auch die diffuse narbige Atrophie der an der Obliteration betheiligten Gebilde bei, welche keine Unterscheidung der ursprünglichen Bestandtheile

gestattet. Das sclerocorneale Netzgewebe sammt den adhaerenten Theilen (Iris- und Ciliarkörperbindegewebe) pflegt in ausgesprochenerem Maasse als die übrigen Gebilde, die den Kammerwinkel begrenzen, zu atrophieren. Dies zeigt zuweilen so extreme Unterschiede, dass der innere Winkel des Ciliarkörpers noch ganz gut erhalten ist, während die dem sclerocornealen Netzwerke adhaerente Iriswurzel bereits im höchsten Grade atrophisch ist. So z. B. in Fall X, wo an vielen Stellen die Irispartie, welche der Kammerfläche des Ciliarmuskels eine Duplicatur bildet und die mit dem sclerocornealen Netzwerke verwachsene Irispartie als gar nicht zu einander gehörig erscheinen (s. Fig. 14). Dieser Zustand wurde vielleicht von einzelnen älteren Autoren geschildert, als sie von dem Vorrücken des Irisursprunges, der pathologischen Insertion der Iris, sprachen. Durch diesen Process entfernt sich die Iriswurzel vom Ciliarmuskel und dieser Zustand bildet auf diese Weise den ersten Beginn der Bildung eines Intercalarstaphyloms, dessen vollständige Ausbildung wir in Fall XVIII constatierten; wenn auch der Ciliarmuskel selbst vollständig atrophiert und an der Vorwölbung theilnimmt, kommt das Ciliarstaphylom zustande (Fig. 19). Inwieferne die Ruptur der Sclerallamellen die Entstehung der staphylomatösen Vorwölbung fördert, wie dies Birnbacher und Czermak in ihrer mehrfach citierten Arbeit behaupten, darüber geben meine Präparate keinen Aufschluss.

Dies waren die topographischen Verhältnisse mit Bezug auf den Zustand des Kammerwinkels; nur eines muss ich noch hinzufügen:

Aus der Configuration des Kammerwinkels, dementsprechend sich auch der Verschlussmechanismus ändert, folgt, dass sich am leichtesten der hypermetropische Kammerwinkel verschliessen wird, der enge ist und nur eines einfachen Aneinanderlegens der Wand bedarf; schwerer wird die Obliteration beim emmetropischen erfolgen, wo die hintere Wand des Kammerwinkels zuerst die Form der Ciliarmuskelarcade annehmen muss, damit ein Verschluss zustande komme; am schwersten verschliesst sich, wenn überhaupt, der myopische Kammerwinkel, bei welchem sich die Iris weit hinten und äusserst peripher inseriert und vom sclerocornealen Netzwerke sehr weit liegt. Ferner kommt der meiner Meinung nach sehr wichtige Umstand in Betracht, dass die hintere Wand des Kammerwinkels durchwegs durch die Iris gebildet wird, die sich constant bewegt und einer eventuellen Anlöthung gewiss grösseren Widerstand entgegenzusetzen und eine eventuell bereits erfolgte rascher entzweireissen vermag als die passive, unbewegliche Corona ciliaris, welche bei Hypermetropen den grössten Theil der hinteren Wand des Kammerwinkels einnimmt.

Und nun wollen wir uns in Kürze der Besprechung der übrigen Verhältnisse zuwenden.

In jedem Falle von Kammerwinkelverschluss war eine Entzündung

vorhanden; diese Entzündung hatte zuweilen heftigeren, zuweilen milderen Charakter; am meisten ausgesprochen waren die Entzündungserscheinungen in Fall VI, wo der Kammerwinkel stellenweise ganz von Eiterzellen erfüllt war. Aber weder in diesem, noch im Falle XIII, der gleichfalls eine heftige Entzündung zeigte, war dieselbe auf das Gebiet des Kammerwinkels beschränkt, sondern bildete eine Theilerscheinung der heftigen, suppurativen Entzündung, welche in der ganzen vorderen Bulbushälfte angetroffen wurde und wahrscheinlich auf den ganzen Uvealtract sich ausbreitete. Viel geringer waren die Entzündungserscheinungen in Fall V ausgesprochen, insoweit jedoch umso interessanter, als sie sich bloss auf die Umgebung des Kammerwinkels, jedoch nicht gleichmässig auf der ganzen Peripherie beschränkten. Das Stadium der Entzündung zeigte, wie dies bereits bei Besprechung des Falles hervorgehoben wurde, ein verschiedenes Verhalten an den einzelnen Partien der Peripherie. Stellenweise wurde der Raum des Kammerwinkels nur von neugebildetem Bindegewebe erfüllt, anderwärts war es bereits geschrumpft[1]) und hatte dadurch den Kammerwinkel verschlossen, wobei wir auch die Krümmung der hinteren Wand des Kammerwinkels in der Richtung der Ciliarmuskelarcade verfolgen konnten (s. Fig. 9—12). Dieser Fall war ein relativ frisches primäres Glaucom, welches im ganzen $1^1/_2$ Monate bestand und nicht einmal vollkommen absolut war. In anderen Fällen habe ich im Kammerwinkel keine solche neugebildete Substanz angetroffen, höchstens einige Rund- oder Spindelzellen, welche zwischen dem sclerocornealen Netzwerke und der Iris lagen und durch den Uebergang aus der Substanz des einen in die der anderen das Gewebe derselben miteinander in Verbindung brachten.

Die verwachsene Partie der Iris und das sclerocorneale Netzwerk, sowie auch das Bindegewebe der angewachsenen Ciliarkrone und die Iriswurzel waren in jedem einzelnen Falle, wie ich bereits bemerkte, der Schauplatz einer chronischen mit Bindegewebsneubildung einhergehenden von Knies als indurativ bezeichneten Entzündung.

Die Folge davon war die hochgradige Atrophie der Iriswurzel, die Umwandlung derselben in ein homogenes, faseriges, ausserordentlich gefässarmes oder gänzlich gefässloses Gewebe, welches in einem noch späteren Stadium von dem gleichfalls veränderten Gewebe des sclerocornealen Netzwerkes nicht mehr abgegrenzt werden konnte, was wir in unserer Beschreibung so ausdrückten, dass die Iris bis zu ihrer Pigmentschichte atrophisch ist. Aber auch diese Pigmentschichte kann zuweilen

[1]) Ein solches Bild haben vielleicht auch Brailey und Edmunds gesehen, die den Kammerwinkelverschluss aus der Schrumpfung des Lig. pectinat. erklären zu können glaubten. On the condition of the optic. nerve. ciliary body and iris in increasea zension. Ophth. Hosp. Rep. X. 1. S. 86. 1880.

in einem so hohen Grade rareficiert sein, dass das sclerocorneale Netzwerk direct in die hintere Kammer geräth (s. Fig. 17). In frischeren Fällen finden wir im sclerocornealen Netzwerke zellige Infiltration; in chronischen Fällen war das sclerocorneale Netzwerk namentlich entsprechend seiner inneren Kammerfläche viel ärmer an Kernen, die Lücken waren verschwunden, die Structur jedoch noch zu erkennen; später wandelt es sich in ein faseriges, scleraartiges Gewebe um, in welches sich auch Pigmentzellen einlagern. In einem noch weiter vorgeschrittenen Stadium wandelt es sich in ein ganz homogenes Gewebe um. Die äusseren Schichten können dann noch Kerne enthalten, dieselben pflegen sogar vermehrt zu sein.

Auch der Schlemm'sche Canal wird frühzeitig in Mitleidenschaft gezogen; seine Umgebung ist zellig infiltriert, alsbald kommt es zu einer Verengerung des Lumens, welches spaltförmig wird, oder ganz verschwindet und nur ein Zellhaufen zeigt seine Stelle an. In Fall XXIV ist selbst davon keine Andeutung mehr vorhanden und die Gebilde der vorderen Wand des Kammerwinkels sind absolut nicht zu erkennen.

Bezüglich dieser Entzündung möchte ich nur noch das eine als wichtig hervorheben, dass dieselbe an der ganzen Peripherie überhaupt keine gleichmässige ist, sondern in der überwiegenden Mehrzahl der Fälle an einer Stelle mehr, an der anderen weniger ausgesprochen ist, so dass man nicht selten an einem Auge mehrere Stadien der oben skizzierten Zustände zu sehen Gelegenheit hat.

Zuweilen überschreitet die Entzündung den Kammerwinkel, erfüllt die neue Kammerbucht mit neugebildetem Gewebe (Fall V, IX, XVII) und indem sich letzteres nach unten zieht, ectropioniert es den Pupillarrand der Iris.

Die Obliteration des Kammerwinkels wird demnach constant von entzündlichen Erscheinungen begleitet. Selbst in solchen Fällen fanden wir die Erscheinungen von Entzündung, in denen wir als Ursache des Verschlusses den Druck von hinten her anzunehmen gezwungen waren. Es scheint daher, dass der Verschluss des Kammerwinkels auch an und für sich schon eine Entzündung involviert. Die Thatsache ist allgemein bekannt, dass, wenn mit Endothel bekleidete Flächen längere Zeit aneinandergelegen haben, leicht eine adhaesive Entzündung entsteht, wozu eine relativ geringe, entzündliche Reizung des einen der anliegenden Theile genügt. Zu dieser entzündlichen Reizung kann schon die abnorme Lage der Iris selbst, ihre Nervenreizung und die zufolge des einwirkenden Druckes gestörte Ernährung Veranlassung bieten.

Dem gegenüber ist es in Fall V gewiss, dass der Verschluss des Kammerwinkels durch Schrumpfung der neugebildeten Bindegewebsmasse, welche den Raum desselben ausfüllt, hervorgebracht wird. — Die primäre

Entzündung des Kammerwinkels, welche die Theorie Knies' als Wesen des Glaucoms betrachtet, ist in diesem Falle evident.

Ob mit Recht? Dies zu beurtheilen fühle ich mich nicht berufen. Thatsache ist, dass die Theorie Knies', wonach die Ursache des Glaucoms eine durch die passierenden reizenden Stoffe hervorgerufene Entzündung der Abflusswege sei, viel verlockendes hat, andererseits wurden jedoch viele und hauptsächlich klinische Gegengründe ins Treffen geführt — während experimentelle Untersuchungen ergeben haben, dass Glaucom hervorgerufen werden kann, wenn es gelingt[1]) im Kammerwinkel eine indurative Entzündung zu erzeugen. Dies beweist wiederum nur die Wichtigkeit und aetiologische Bedeutung des Kammerwinkelverschlusses bei Glaucom, besagt jedoch nicht, wie dieser Verschluss bei den verschiedenen Arten von Glaucom entsteht. Bezüglich des Entstehens des Kammerwinkelverschlusses glaube ich schon bei Betrachtung meiner eigenen Fälle und der Berücksichtigung der obigen zwei Beispiele (Fall XII und V), dass man gar keine allgemein giltige Regel aufstellen darf.

In der überwiegenden Mehrzahl der Fälle von Drucksteigerung treffen wir den Verschluss des Kammerwinkels an — die Art des Zustandekommens des Verschlusses wird sich in den einzelnen Fällen ebenso verschieden verhalten wie die ursächlichen Momente, aus denen Drucksteigerung resultieren kann, und wie die klinischen Krankheitsbilder, welche das Symptom von Drucksteigerung zeigen.

2. Die Impermeabilität des sclerocornealen Netzwerkes.

In der Literaturübersicht habe ich hervorgehoben, wie wenig Beobachtungen bisher bezüglich selbständiger, vom Kammerwinkelverschlusse unabhängiger Veränderungen des sclerocornealen Netzwerkes bei Glaucom gemacht werden und dass die Veränderung dieses Netzwerkes kaum in einigen Fällen mit Glaucom in Zusammenhang gebracht wurde. Bei der relativ grossen Anzahl meiner Fälle begegnete ich dreimal bei freiem Kammerwinkel einer solchen Veränderung im sclerocornealen Netzwerke,

---

[1]) Auf diese Weise haben Schöler durch Cauterisation (A. f. O. XXV, 1), Koster (Arch. f. Ophth. XL, 1, 2) durch Blosslegung des Limbus, Bentzen (Arch. f. Ophth. XL, 1, 4) durch Abkratzen des Kammerwinkel-Endothels mit der Nadel bei Kaninchen Glaucom hervorgebracht. Knies gelang es bei Hunden durch Injection nur wenig reizender Substanzen in den Glaskörper typisches Glaucom hervorzurufen, so dass das Thier auf Atropineinträufelung einen Glaucomanfall bekam. In diesem Falle beobachtete er, dass bei Atropineinträufelung der in den Glaskörper injicierte Oeltropfen platzte und mit dem Hineingelangen desselben in den Kammerwinkel und der dadurch hervorgerufenen entzündlichen Reizung erklärt er die Glaucom-Attaque. Ueber die vord. Abflusswege des Auges und die künstliche Erzeugung des Glaucom. Arch. f. Augenheilk. 1891.

aus der ich die vorliegende Drucksteigerung genügend erklären zu können glaubte; und in einem Falle von Tumor, wo Secundärglaucom noch nicht eingetreten war, fand ich ein Prodromalstadium einer in Ausbildung begriffenen totalen Impermeabilität des sclerocornealen Netzwerkes.

Als Ursache derselben fand ich in einem Falle gänzliches Verschwinden der Lücken des sclerocornealen Netzwerkes, Umwandlung seines Maschenwerkes in dichtes Narbengewebe; in drei Fällen aber Verstopfung der Lücken durch Pigment. Im Falle I, einem nach Iridocyclitis aufgetretenen Secundärglaucom, habe ich das vollständige Verschwinden der Lücken des sclerocornealen Netzwerkes beschrieben; ihre Stelle wurde in der der Kammer zugewandten Partie des Netzwerkes von einer homogenen Masse eingenommen, welche nur bei sehr starker Vergrösserung ein etwas faseriges Aussehen darbot, vollkommen zellfrei war, sich mit Eosin gut, mit Fuchsin weniger lebhaft färbte (s. Fig. 7). Einen anatomischen Beweis dafür, wie vollkommen unfähig dies Gewebe zur Filtration war, glaube ich darin finden zu können, dass keine einzige der in Kammer, Cornea und Iris in grosser Zahl vorhandenen Rundzellen in diese Masse eingedrungen war, nach aussen von diesem Gebilde sind die ursprünglichen Netzfasern noch erkenntlich; ihre Lücken sind jedoch gleichfalls verschwunden und sowohl hier als auch an Stelle des verschwundenen Schlemm'schen Canales ist eine bedeutende Rundzelleninfiltration vorhanden.

In der Literatur sind nur drei ähnliche Beobachtungen verzeichnet. Die Beobachtungen von Tartufferi und Sarti scheinen hierher zu gehören, ich kenne dieselben nur aus einem kurzen und lückenhaften Auszug[1]), ferner haben Leber und Bentzen[2]) in einem Falle die starke Verdichtung der Maschenräume des Fontana'schen Raumes an einem Theile der Peripherie bei freiem Kammerwinkel beschrieben und nachgewiesen, dass dieses verdichtete Gewebe für Berlinerblau undurchlässig ist; an den anderen Theilen der Peripherie zeigte der Kammerwinkel typischen Verschluss.

Worin besteht die Veränderung, welche in diesem Falle die Undurchgängigkeit des sclerocornealen Netzwerkes hervorgerufen, und die Maschenräume desselben verlegt hat? Die in den äusseren Theilen des sclerocornealen Netzwerkes vorhandene starke Rundzelleninfiltration, die peri- und endophlebitischen Erscheinungen im Schlemm'schen Canal lassen keinen Moment einen Zweifel darüber zu, dass wir es mit einer im Netzwerke ablaufenden Entzündung zu thun haben. — Alle diese Erscheinungen finden wir auch in Fällen von indurativer Entzündung bei freiem Kammerwinkel des sclerocornealen Netzwerkes. Diese Entzündung ist in der der

[3]) Centralblatt f. Augenh. 1895. S. 488.

[4]) Ueber die Filtration der vorderen Kammer bei normalen und glaucomatösen Augen. Arch. f. Ophth. XLI. 3.

Kammer zugekehrten Partie, welche sich in ein dichtes, homogenes, zellfreies, sclerotisches Narbengewebe umgewandelt hat, am weitesten vorgeschritten. Der Verlust der Filtrationsfähigkeit des Kammerwinkels wird daher in diesem Falle durch den infolge Entzündung erfolgten Verschluss der Maschenräume des sclerocornealen Netzwerkes verursacht.[1])

Eine weitere Ursache der Impermeabilität, welche wir im sclerocornealen Netzwerke finden — ist dessen Pigmentembolie. Ich habe bei der Literaturübersicht jene vereinzelten Fälle aufgezählt, wo erwähnt wird, dass in Fällen von melanotischen Tumoren bezw. Iridochorioiditis im Schlemmschen Canale und dem „Ligamentum pectinatum" Pigmentzellen vorhanden waren (siehe S. 380). — Als Ursache von Drucksteigerung wurde dies bisher nur von Panas und Rochon-Duvigneaud[2]) angeführt. — In 3 Fällen von Melanosarcom, welches von Ciliarkörper ausgieng oder denselben erreichte und wovon bei zweien Secundärglaucom eintrat, bei einem aber nicht — konnten wir eine Embolisierung des sclerocornealen Netzwerkes mit grösstentheils intracellularem Pigment finden, u. zw. bei den Glaucomfällen an der ganzen Peripherie, in dem Falle, wo keine Drucksteigerung vorhanden war, nur entsprechend dem Tumor.

Besonders interessant ist der Fall II, wo der Tumor nur eine relativ geringe Partie der Peripherie occupierte, die Pigmentanhäufung hingegen sich auf die ganze Peripherie erstreckte. In diesem, sowie in Fall IV war die Anfüllung des sclerocornealen Netzwerkes mit Pigment (grösstentheils intracellulare, nur wenige extracellulare Pigmentkörner) eine vollkommene, als ob seine Lücken schwarz injiciert worden wären; doch war nicht nur das Gebiet vom vorderen bis zum hinteren Grenzring in dieser Weise injiciert, sondern auch die Spitze des sclerocornealen Netzwerkes, welche bereits vor dem hinteren Grenzring liegt, erscheint so. Dasselbe Aussehen zeigten auch die normaliter kaum bemerkbaren Lücken welche zwischen den über die Kammerfläche des Ciliarmuskels ziehenden sclerocornealen Netzfasern liegen, ferner auch das lockere Bindegewebe

[1]) In der Literaturübersicht haben wir hervorgehoben, dass bei Secundärglaucomen nach Iritis der Kammerwinkel gewöhnlich offen gefunden wurde. Pristley Smith erklärte diese Fälle aus der grösseren „Serosität" der schweren Filtrirbarkeit des Kammerwassers; ich halte es für wahrscheinlich, dass auch hier, mindestens in einem Theile dieser Fälle, eine derartige Veränderung im sclerocornealen Netzwerke vorhanden war; ferner ist es bei myopischen Augen, wo der Kammerwinkel bei auftretendem Glaucom gewöhnlich offen gefunden wird, nicht unmöglich, dass im sclerocornealen Netzwerke, nachdem sich der Kammerwinkel zufolge seiner Gestalt nur schwer verschliessen kann, eine solche isolierte Entzündung auftritt und diese die Filtration behindert.

[2]) Recherches anatomiques et cliniques sur le glaucome et les néoplasmes intraoculaires. 1898.

des Ciliarkörpers, die Umgebung des Circulus arteriosus iridis major (s. Fig. 8).

Wie das Pigment an diese Stelle gelangt war, darauf lässt sich keine einheitliche Antwort ertheilen. In Fall III, wo das sclerocorneale Netzwerk bloss entsprechend dem Tumor, welcher den hinteren Grenzring erreicht, und nur partiell in dem hinteren Grenzring zu gelegenen Theile von Pigment erfüllt ist — (auch zwischen die longitudinalen Fasern des hinteren Grenzringes ist Pigment eingestreut) — kam das in das sclerocorneale Netzwerk gelangte Pigment wahrscheinlich gleichfalls durch den hinteren Grenzring aus dem Tumor. In Fall II dagegen, wo das Netzwerk bei der Kleinheit des Tumors auf der ganzen Peripherie embolisiert war, halte ich es für viel wahrscheinlicher, dass das Pigment auf dem Wege der Kammer ins sclerocorneale Netz gelangte, umso mehr als es auf der Hinterfläche der Descemetis gleichfalls nachweisbar war. Guttman[1]), der in die vordere Kammer Tusche injicierte, hat ganz dasselbe Bild des sclerocornealen Netzwerkes entworfen, wie wir es in Fall II und IV sahen.

Wichtiger als diese Frage ist für uns die Entscheidung dessen, ob diese Embolisierung des sclerocornealen Netzwerkes thatsächlich imstande ist, in den genannten Fällen eine Drucksteigerung hervorzurufen. In dieser Hinsicht wird jeder Zweifel durch einen Versuch Niemanoffs[2]) beseitigt. Wenn er durch ein Schweinsauge Tusche filtrierte, welche in so verdünnter Lösung vorhanden war, dass die Flüssigkeit eben nur grau gefärbt war, so sank im Verlaufe einer halben Stunde die Flüssigkeitsmenge, welche in der Minute durchgetrieben werden konnte von 24 cm^3 auf 1cm^3. Zu dem gleichen Resultate gelangte der Autor, wenn er die Filtration der in Kochsalzlösung suspendierten Chorioidealpigmentkörner untersuchte; unter dem Mikroskope war das Pigment im Schlemm'schen Canale, dessen Umgebung und den Lücken des sclerocornealen Netzwerkes zu finden. Dies ist ein mathematischer Beweis dafür, dass die Verstopfung der Maschenräume des sclerocornealen Netzwerkes mit Pigment die Filtration durch den vorderen Kammerwinkel verhindern kann und deshalb betrachte ich in unseren Fällen die Pigmentembolie des sclerocornealen Netzwerkes als Ursache der Drucksteigerung, also des Secundärglaucoms.

* * *

Das Resultat meiner Untersuchungen kann ich folgendermaassen zusammenfassen:

1. In jedem Falle von Glaucom fand ich eine Veränderung

[3]) Ueber die Natur des Schlemm'schen Sinus. Arch. f. Ophth. XLI, 1.

[4]) Quantitative Verhältnisse der Filtration und Secretion des Kammerwassers. Arch. f. Ophth. XLII, 4.

im Winkel der vorderen Kammer, welche die Filtrationsfähigkeit derselben behinderte. Dieses Hindernis bildete in der Mehrzahl der Fälle der Verschluss des Kammerwinkels, in einem kleineren Theile derselben die Impermeabilität des sclerocornealen Netzwerkes.

2. Die Art des Kammerwinkelverschlusses wechselt je nach der Configuration des Kammerwinkels, welche vom Typus des Ciliarmuskels abhängt. Je nach diesen Verschlussarten verleihen die Unterschiede in Betreff des Widerstandes, welcher dem Verschlusse entgegengesetzt wird, einer Form des Kammerwinkels die anatomische Prädisposition im Zustandekommen dieses Verschlusses. Diese Prädisposition steht in vollem Einklange mit der klinischen Prädisposition, mit welcher sich der, der Form des betreffenden Kammerwinkels entsprechende Refractionszustand dem Glaucom gegenüber verhält.

3. Die Impermeabilität des sclerocornealen Netzwerkes wurde durch die Obliteration infolge von Entzündung, resp. durch Pigmentembolie der Lücken des Netzes, verursacht.

Ueber die Ursachen der Bindegewebsproliferationen der Netzhaut und des Glaskörpers.[1])

Von *Dr. Cornel Scholtz,* Assistenten an der Universitäts-Augenklinik in Budapest.

Wenn ich an die Bearbeitung dieses, besonders in den letzten Jahren viel umstrittenen Themas herangehe, so thue ich dies in der Hoffnung, dass es mir gelingen wird, unter den vielerlei Theorien und Eintheilungen, welche aus der Beurtheilung einiger weniger Fälle hervorgegangen sind — auf Grundlage des uns bis jetzt zur Verfügung stehenden Gesammtmaterials sowie auch neuerer Daten die am meisten entsprechende herausfinden zu können. Der bis nun vollständigsten casuistischen Zusammenstellung der retinalen Bindegewebsformationen begegnete ich in dem 1897 erschienenen Werke Guillands „La rétinite proliferante", in welchem der Verfasser mit Einschluss seiner eigenen Beobachtungen über 39 Fälle referiert. Ausser diesen fand ich noch 68 Fälle in der Literatur publiciert, so dass uns nach Hinzuzählung meiner eigenen, dem klinischen Krankenmateriale der letzten Jahre entnommenen 14 Beobachtungen, insgesammt 121 Fälle zur Verfügung stehen, welche Zahl in Anbetracht des relativ seltenen Vorkommens der Affection gross genug ist, um aus derselben auf die Entstehungsursachen Schlüsse ziehen zu können. Die bekannteste Bezeichnung dieser Affection „Retinitis proliferans" rührt von Manz (83) her; der Autor hat damit eine selbständige Krankheitsform aufgestellt, welche ihrem Wesen nach eine hyperplastische Entzündung der Retina ist. Die im Augenhintergrunde sichtbare bindegewebige Masse wäre demnach ein Entzündungsproduct der Retinitis. Alle übrigen Veränderungen: Blutungen, Glaskörpertrübungen etc. sind nur Begleiterscheinungen. Im Gegensatz zu dieser Theorie fand Leber (9), dass das als Retinitis proliferans bezeichnete Krankheitsbild meistens an solchen Augen gesehen wird, wo vorausgehend aus irgend einer Ursache Retinal- und Glaskörperblutungen stattgefunden hatten. Daraus schliesst Leber, dass die Bezeichnung Retinitis proliferans keine Berechtigung habe, und die auf der Retina liegende weissliche Masse nichts anderes sei, als das Bindegewebe,

[1]) A retinalis és üvegtesti Kötöszövet képződészek okairól, irta Scholtz Kornél dr. szemklinikai tanársegéd. Orvosi Hetilap. Szemészet. 1899. 1.—2. sz.

welches aus Organisation des auf die Oberfläche der Retina, oder in den Glaskörper ergossenen Blutes hervorgegangen ist, spricht besonders den mehrmals sich erneuernden, wiederholten Blutungen die Fähigkeit zu, ein derartiges Bindegewebe zu producieren.

Ueber diese beiden Auffassungen wurde Jahre hindurch und wird auch heute noch discutiert. Die Mehrzahl der Beobachter schliesst sich mehr der Ansicht Lebers an, alle stimmen jedoch darin überein, dass die Erkrankung aus verschiedenen Ursachen entstehen kann. Banholzer (32), ein Anhänger der Manz'schen Theorie supponiert, dass in einzelnen Fällen functionelle Circulationsstörungen das Leiden ebenso hervorrufen können, wie Congestionen und Stauungen an anderen Körpertheilen hyperplastische Entzündungen herbeizuführen imstande sind. Axenfeld (44) hat bei seinen histologischen Untersuchungen entschieden Entzündungserscheinungen in der Retina gefunden, hält dieselben jedoch für secundäre Veränderungen. Die meisten Beobachter theilen die hierher gehörigen Fälle in mehrere Gruppen ein. Goldzieher (53, 65) unterscheidet dreierlei Formen. Seiner Ansicht nach wäre jene Bindegewebsneubildung die häufigste, die infolge von Syphilis entsteht und auch heilbar ist. In die zweite Classe gehört jene Form, welche nach intraoculären Blutungen, im Anschluss an schwere Verletzungen entsteht; hier wäre das sächliche Moment in einer plastischen Chorioretinitis gegeben. Die dritte Form gehe aus der hyalinen Degeneration der Membrana limitans interna hervor und entstehe ganz unabhängig von constitutionellen Erkrankungen. Diese dritte Form wäre als proliferierende Retinitis zu bezeichnen. Nach Goldzieher wären sowohl bei dieser als auch bei der luetischen Form die gleichzeitig sichtbaren Blutungen nur consecutiver Natur. Diese Ansicht Goldziehers, welche er auf den Congressen in Rom 1894 und in Heidelberg 1896 eingehender auseinandersetzte, wurde von mehreren Seiten angefochten.

Nach Hirschberg (53) wäre die unter der Bezeichnung Retinitis proliferans bekannte Krankheitsform die Folge von Blutungen in die Retina und den Glaskörper; ausnahmsweise kann eine ähnliche Veränderung auch infolge von Syphilis entsteheu und sich auf entsprechende Behandlung bessern.

Von diesen verschiedenen Classificationen ist die von Purtscher (60) die annehmbarste, weil sie auf pathologisch-histologischen Daten beruht. Demnach gibt es 1. eine Bindegewebsbildung, welche auf intraoculäre Blutungen zurückzuführen ist, ohne Rücksicht darauf, ob dieselben spontan oder infolge von Trauma entstanden sind. Das Bindegewebe ist theils ein Umwandlungsproduct des Blutes, theils das Ergebnis einer reactiven Retinitis. 2. Es gibt eine Art von Bindegewebsbildung, deren Ursache eine Retinitis infolge einer eigenthümlichen Gefässerkrankung ist; Blutungen kommen auch hier vor, jedoch nicht unbedingt und wären als

Begleiterscheinungen aufzufassen. Auf diese Form passt die Bezeichnung Retinitis proliferans.

Im folgenden werde ich die einschlägigen Publicationen und meine eigenen Beobachtungen auf Grundlage der erwähnten aetiologischen Daten gruppiert — und in Anbetracht des grossen Umfanges des aufgebrauchten Materials hauptsächlich in compendiöser Form — besprechen.

I. Spontan entstehende Bindegewebsbildungen.

Unter den Ursachen praeretinaler Bindegewebsproliferationen fällt jenen recidivierenden Glaskörpertrübungen, die im heranwachsenden Alter oder in den Zwanziger-Jahren ohne nachweisbare Ursache entstehen, eine bedeutende Rolle zu. Die Inclination zu derartigen Blutungen ruft auch in anderen Organen häufig Haemorrhagien hervor; die häufigsten sind die Nasenblutungen, viel seltener die Magen-, Blasen- und Nierenblutungen, welche gleichfalls recidivierender Natur zu sein pflegen. Hierher gehören meiner Ansicht nach auch jene Glaskörperblutungen, welche bei heranwachsenden Mädchen mit dem Einsetzen der Menstruation oder bei jungen Frauenspersonen mit dem grundlosen Ausbleiben derselben einhergehen. Bekanntermaassen erlischt diese Inclination zu den verschiedenen Blutungen nach längerer oder kürzerer Zeit und dauert nur ausnahmsweise über das 25. Lebensjahr hinaus.

Die näheren Ursachen der Blutungen sind unbekannt.

In Betreff der Glaskörper- und Retinablutungen stimmen die Autoren darin überein, dass dieselben hauptsächlich venösen Ursprunges sind. Mehrere: Friedenwald (58), Simon (59), beobachteten solche Erscheinungen, die auf eine Erkrankung der Retinalvenen hinweisen, und zwar abnorme Weite und Schlängelung der Gefässe, Perivasculitis. Derartige Symptome nebst anderen venösen Stauungserscheinungen trafen die Autoren auch in zahlreichen solchen Fällen an, wo die Blutungen später zu Bindegewebsproliferation führten. So wurden Fälle beschrieben, in welchen auf der einen Seite im Augenhintergrunde entstandene Bindegewebswucherungen, im anderen Auge, dessen Sehkraft eine vollkommene war, anfangs nur die erwähnten Veränderungen der Venen sichtbar waren; später zeigten sich daselbst profuse Blutungen, welche zu ähnlichen Bindegewebsformationen wie in dem zuerst erkrankten Auge, führten. Die meisten der einschlägigen verhältnismässig zahlreichen Krankengeschichten sind derart übereinstimmend, dass wir aus denselben ein beinahe typisches Bild des Verlaufes der Affection gewinnen. Das Sehvermögen des Patienten erfährt gewöhnlich plötzlich, während eines Augenblickes, eine hochgradige Herabsetzung und der Arzt constatiert dichte, mässige Trübungen im Glaskörper, welche sich verhältnismässig rasch aufzuhellen beginnen.

Nach der Aufhellung sehen wir eine an der Netzhautoberfläche entstandene Bindegewebsmasse; der Ursprung des Leidens ist meistens in einigen flockigen Trübungen, die von dem im Glaskörper zurückgebliebenen Blute herrühren, zu suchen, und die auf der Retina zerstreut liegenden Blutflecken und massigen, kohlschwarzen Pigmenthaufen um das neugebildete Bindegewebe herum verrathen dies noch lange Zeit nach der Entstehung.

Längere oder kürzere Zeit nach der ersten Blutung verschlimmert sich das einigermaassen gebesserte Sehvermögen abermals plötzlich, der Glaskörper und die Retina werden von neuen Blutungen befallen, welche zu weiterer Bildung von Bindegewebe Anlass geben. Wenn keine derartigen Recidive eintreten, so ist die Prognose im Verhältnisse zu Bindegewebswucherungen anderen Ursprunges günstig, denn der mit dem jugendlichen Alter des Individuums einhergehende kräftige Stoffwechsel ermöglicht die Resorption des noch nicht vollkommen organisierten Blutfibrins; aus zahlreichen Beobachtungen können wir ersehen, dass einzelne durchscheinendere, schleierartige membranöse Partien der auf der Retina entstandenen Gebilde mit der Zeit spurlos verschwunden sind; im Verlaufe eines längeren Zeitraumes verkleinern sich auch die dickeren Partien — wie jedes pathologische Bindegewebe — auf dem Wege der Schrumpfung. Leider wiederholen sich die Blutungen in den meisten Fällen, wie aus der statistischen Zusammenstellung hervorgeht. Die Bindegewebsmassen sind in fortwährender Zunahme, die Sehschärfe, welche zuweilen im Verhältnisse zum Grade der Veränderungen eine staunenswert gute sein kann, — nimmt immer mehr und mehr ab, oft geht auch die Lichtempfindung verloren, und einzelne Augen gehen sogar an weiteren degenerativen oder consecutiven Affectionen zugrunde.

Aus den hierher gehörenden Publicationen konnte ich 33 Fälle sammeln; darunter 25 Männer und 8 Frauen. Hinsichtlich des Lebensalters waren 2 jünger als 10 Jahre, 23 befanden sich zwischen dem 10.—25., 4 zwischen dem 25.—29. Lebensjahre, bei 4 als jung bezeichneten Patientinnen ist das Alter nicht genau angegeben. An fortwährendem Nasenbluten litten 7 dieser Individuen; in 2 Fällen wird Herzkrankheit (Hypertrophie des linken Herzens, constant hohe Pulsfrequenz) als das Leiden angeführt, welches mit den Retinalblutungen in causalen Zusammenhang gebracht werden kann. Bei 3 dieser Patientinnen fielen die Recidiven der Glaskörperblutungen gewöhnlich mit der Menstruationsperiode zusammen, bei einer Patientin traten dieselben gelegentlich des grundlosen Ausbleibens der Menstruation auf. In den übrigen Fällen wurden ausser den Glaskörperblutungen keine anderweitigen Erkrankungen erwähnt, trotzdem der grösste Theil der Patienten einer genauen internen Untersuchung unterworfen worden war.

Die Veränderungen des Augenhintergrundes entstanden zur Hälfte

an einem Auge, zur Hälfte an beiden Augen. Hinsichtlich der Prognose des Leidens ist der Umstand interessant, dass sich die Blutungen bei 18 der 32 Patienten mehrfach wiederholten und im Zusammenhange damit auch die retinalen Proliferationen einen progressiven Charakter zeigten. Ich fand 7 Fälle, wo sich der Zustand während einer längeren Beobachtungsdauer nicht verschlimmerte; dauernde Besserung wurde kaum in einigen Fällen constatiert. Die übrigen Patienten waren nur zu einer einmaligen Untersuchung erschienen. Von den auf der Universitäts-Augenklinik beobachteten Fällen zähle ich folgende hierher:

I. Fall. Barbara K., 10 Jahre altes Bauernmädchen, das Sehvermögen beider Augen hat vor einem Jahre abzunehmen begonnen und verfiel von dieser Zeit an mehr und mehr.

Am 7. Mai 1896 erschienen die Augen äusserlich normal, die Pupillen sind mehr als mittelweit, und reagieren gut auf Lichteinfall. Mit dem Spiegel werden an beiden Augen im Glaskörper massenhafte, dichte und undurchsichtige Trübungen wahrgenommen, rother Reflex wird nur aus dem oberen Theile der nasalen Hälfte des rechten Augenhintergrundes erhalten. Visus: R. Fingerzählen aus $^1/_2$ *m* L. werden Handbewegungen gesehen. Interne Untersuchung negativ. Therapie: Jodkali, Pilocarpininjectionen. Nach 4 Wochen verlässt Patientin in unverändertem Zustande die Klinik.

Am 23. März 1898 meldet sich Patientin abermals. Im Glaskörper des rechten Auges bestehen langsam sich bewegende, flockige Trübungen, zwischen welchen man an mehreren Stellen einen rothen Reflex erhält. Das Bild des Augenhintergrundes ist nicht sichtbar. Im Glaskörper des linken Auges befinden sich wenige gleichfalls flockige Trübungen; die Papille lässt sich ziemlich gut ausnehmen, von der Papille ziehen drei schmale weisse, über die Netzhautebene nur wenige prominierende Bindegewebsstränge gegen die Peripherie des Augenhintergrundes, u. zw. zwei nach oben der Schläfe zu, und einer nasalwärts. An den Gefässen ist keinerlei Veränderung sichtbar. An der Retina befinden sich verstreut, besonders in der Umgebung der Stränge schollige Pigmenthaufen. Visus: R. aus 2 *m* Fingerzählen. L. $^6/_{36}$.

II. Fall. Johann B., 22 Jahre alt, Handlungsgehilfe, hatte im Februar 1897 zwei Wochen hindurch 3—4mal Nasenbluten. Im Mai nahm das Sehvermögen des linken Auges ab. Im Juli wurden bei der klinischen Ambulanz linkerseits massenhafte Haemorrhagien im Glaskörper constatiert, wegen welcher der Augenhintergrund nicht gesehen werden konnte. Visus: Vor dem Auge werden Finger gezählt. Patient wurde bei dieser Gelegenheit einer genauen internen Untersuchung unterworfen, welche die Gegenwart von Magen- und Nierenblutungen ergab. Therapie: Jodkali. Das Sehen besserte sich ein wenig, verschlimmerte sich nach $^1/_2$ Jahre.

Am 19. Jänner 1898 Aufnahme in die Klinik. Im Glaskörper des linken Auges sind fadenförmige schwebende Trübungen und diffuse Verschleierung zu sehen, wegen der die Papille kaum, die Netzhautgefässe nur in groben Zügen erkannt werden. In der temporalen Hälfte des Augenhintergrundes erhebt sich unten eine grauweisse, wenig glänzende Masse in den Glaskörper, welche nach oben einige, sich verjüngende Fortsätze entsendet; daneben liegt eine Haemorrhagie mit verwaschenen Grenzen der Retina auf. Visus: Aus 2 *m* Fingerzählen. Therapie: $^1/_2$*cgr*-ige Pilocarpininjection. Nach acht Injectionen verliess Patient ungebessert die Klinik. Während der weiteren ambulatorischen Behandlung hellten sich die Glaskörpertrübungen auf. Die weisse Masse blieb unverändert, die Sehschärfe hat etwas zugenommen.

Ausser diesen, sozusagen typisch verlaufenden Fällen gibt es auch solche, in denen theils hinzutretende, theils consecutive Affectionen das Krankheitsbild sehr abwechslungsreich gestalten. Unter anderen der Fall Beckers:[1]) Bei einem 20jährigen Patienten entstanden nach gewöhnlicher Iritis die an beiden Augen recidivierte grosse Drucksteigerungen an dem einen Auge, späterhin infolge derselben Sclerectasien. Nach Aufhellung der Medien erschienen Blutungen im Glaskörper, im Augenhintergrunde ein mit der Retina zusammenhängendes, dickes, weisses Gebilde, in welches neue Gefässe, die mit den Retinalgefässen anastomosieren, hineingewachsen sind. Die Sclerectasien vergrössern sich. Die Linse nahm eine graue Verfärbung an, und auf der hinteren Corneafläche erschienen Praecipitate. Auf diesen complicierten und nicht leicht zu erklärenden Krankheitsverlauf werfen einige neuere, in gewisser Hinsicht ähnliche Beobachtungen einiges Licht. Es ist schon lange bekannt, dass manche Fälle von haemorrhagischer Retinitis mit Glaucom einhergehen; es ist nicht unmöglich, dass auch in einzelnen Fällen von haemorrhagischem Glaucom die Retinalblutungen als primäre Veränderungen anzusprechen sind. Bei der pathologisch-anatomischen Untersuchung solcher Augen, die an haemorrhagischem Glaucom litten und erblindeten, wurde in 5 Fällen Thrombose der Vena centralis als Entstehungsursache der Affection gefunden. Purtscher (60) behandelt den Zusammenhang dieser Erkrankung ausführlicher. Eine 21jährige Patientin desselben, welche an häufigem Nasenbluten litt, erblindete auf dem einen Auge an Glaucom, während am anderen eine gewöhnliche haemorrhagische Retinitis auftrat. Bei der histologischen Untersuchung des enucleierten blinden Auges wurden im Innern des Auges aus neugebildetem Bindegewebe und der Wucherung des Netzhautbindegewebes entstandene Massen und kleinere Blutungen gefunden; die Retinalgefässe zeigten entzündliche Veränderungen und in der Centralvene der Retina sass ein 0·6 *mm* langer Thrombus. Aehnlichen Verlauf zeigte auch ein anderer Fall Purtschers, über welchen jedoch anatomische Daten

fehlen. Zweifelsohne war in diesen Fällen die Thrombose die primäre Veränderung und die durch dieselbe verursachten Retinalblutungen zogen das Glaucom nach sich. Auf welche Weise, das ist bis jetzt unentschieden. In mehreren dieser Fälle und vielleicht auch in dem Beckers, war möglicherweise die consecutive Iridocyclitis das Bindeglied. Die der Organisation der Blutungen entstammenden Gebilde können in keinen directen Zusammenhang mit Glaucom gebracht werden.

Unter den hierher gehörigen Fällen wäre auch der Würdemanns (51) zu erwähnen; es handelte sich um ein 8jähriges Kind, bei dem infolge von Thrombophlebitis und Thrombose der Centralvene Secundärglaucom im Bindegewebe und Umwandlung der Haemorrhagien eintrat.

Die recidivierenden Glaskörperblutungen und die damit einhergehenden Bindegewebsbildungen führen in vielen Fällen zu langsamer Atrophie des Augapfels. Das Bindegewebe, welches einen grossen Theil der Glaskörperhöhle ausfüllt, schrumpft mit der Zeit, und da es an der damit stark verwachsenen Retina einen Zug ausübt, ruft es eine Abhebung der Netzhaut hervor. Infolge der schlechten Ernährungsverhältnisse des Augapfels beginnt die Linse sich zu trüben und die Iris wächst unter minimalen Reizerscheinungen, meistens sogar unbemerkt an die vordere Linsenkapsel an. Der Bulbus wird weich und verkleinert sich allmählich. Die Uvea wird bei diesem Processe auffallend wenig in Mitleidenschaft gezogen und die gefundenen anatomischen Veränderungen sind gleichfalls minimal. Es bleibt eine offene Frage, ob die ausserordentlich langsam verlaufende Iridocyclitis, derzufolge der Bulbus sozusagen unbemerkt atrophiert, eine Folge der Bindegewebswucherung oder der Netzhautabhebung ist, oder aber ihre Entstehung derselben Ursache verdankt, welche durch Erkrankung der Gefässwände die Retinalblutungen herbeigeführt hat. Einen derartigen Verlauf zeigte der Fall, auf welchen Manz (8) zuerst die Benennung „Retinitis proliferans" angewendet hat. In seinen Fällen und in einigen älteren Publicationen wird einer eigenartigen Färbung der Iris Erwähnung gethan; die Iris nimmt zeitweise ohne jedwede Reizungs- oder Entzündungserscheinung eine grasgrüne Färbung an, diese Farbe konnte, wie ich das während der Beobachtung zweier eigener Fälle zu erfahren Gelegenheit hatte, nur durch Resorption des in die vorderen Theile des Glaskörpers oder in die hintere Kammer ergossenen Blutes zustandekommen. Hintere Synechien und Kataraktbildungen zeigten sich auch in dem von Emil v. Grósz (50) im Jahre 1894 beschriebenen Falle. Ausgesprochenere Uveitiden (Iridocyclitis, Chorioiditis) sehen wir hauptsächlich nur in solchen — weiter unten angeführten — Fällen, in welchen constitutionelle Erkrankungen (Lues, Diabetes), eine ursächliche Rolle spielen. Eigenthümliche Complicationen zeigt auch der Folgende.

III. Fall. Karoline K., 15 Jahre alt, Inspectorstochter, sah seit ihrer frühesten Kindheit an beiden Augen schlecht, in der letzten Zeit nahm das Sehvermögen des linken Auges ab.

Am 25. Jänner 1897 erscheinen beide Augen äusserlich normal. Die brechenden Medien sind rein. Beide Augen von myopischer Refraction.

Am rechten Augenhintergrunde sind Papille und Retinalarterien normal. Eine Papillenbreite von der Sehnervenpapille entfernt erscheint temporalwärts ein nierenförmiges mit der Convexität der Papille zu gerichtetes weisses Gebiet, in der Grösse von beiläufig 15 bis 20 Papillendurchmesser, über welches die Retinalarterien unverändert ziehen; einige Scleralgefässe und wenige verstreute Pigmentschollen liegen auf demselben. Dieses Gebiet wird in seinem convexen Antheile von einem dünnen Pigmentsaum begrenzt, auf seiner der Peripherie des Augenhintergrundes zugekehrten concaven Seite hingegen erscheint das Pigment in grösserer Menge angesammelt. Nach oben von der Papille befindet sich eine mit der vorigen in Form und Qualität völlig übereinstimmende, jedoch etwas kleinere Veränderung. An den übrigen Theilen des Augenhintergrundes erscheinen 1—5 Papillen grosse, scharf begrenzte, hellgelb gefärbte, reichlich pigmentierte runde und nierenförmige Gebiete. Der grösste Theil des Pigments ist chorioidealer Natur, nur stellenweise sieht man einige Pigmentschollen um die Retinalgefässe.

Visus: Aus 2 *m* Entfernung Fingerzählen. M = 5·0 D, V = $^5/_{70}$.

Der Augenspiegelbefund stimmt ungefähr mit dem des rechten überein, mit dem Unterschiede, dass ein Theil des Augenhintergrundes von einem lebhaft weissen Gebilde verdeckt wird, das von der Gegend der Papille zur Peripherie hinzieht und zackig, spinnwebartig in den Glaskörper prominiert. Visus: Fingerzählen aus $1^1/_2$ *m* Entfernung, durch Gläser nicht zu corrigieren. Therapie: Jodkali.

Am 9. Februur 1898 kam Patientin abermals in die Klinik. Der Augenspiegelbefund ist aus Fig. 1 ersichtlich. Die gelegentlich der ersten Untersuchung gefundenen chorioidealen Veränderungen atrophischer Natur sind die gleichen, ausserdem erscheint nach innen von der Papille ein bläulichgrauer schief verlaufender länglicher Strang, welcher über die Retinalgefässe zieht. Dieses strangartige Gebilde geht pinselartig aufgefasert in die normale Retina über, um diese Uebergangsstellen herum sitzen sehr zahlreiche, unregelmässig vertheilte dicke schollige, grobe Pigmentmassen, welche sich von dem Pigmente, das an den Rändern der oben beschriebenen chorioidealen Herde mit einer gewissen Regelmässigkeit vertheilt war, sehr wesentlich unterscheiden. Die Form des Pigmentes um den Strang, sowie die um denselben stellenweise sichtbaren kleinen Blut-

punkte und Streifen beseitigen jeden Zweifel, dass diese Pigmentmasse und die davon eingeschlossenen Gebilde haemorrhagischen Ursprunges sind. Sehvermögen: Fingerzählen aus 2 *m* Distanz. M = 5·0 D V = $^5/_{70}$.

Der linke Bulbus im ganzen bedeutend verkleinert, weich. Conjuntiva und Sclera vollkommen blass, Cornea normal. Die vordere Kammer von mittlerer Tiefe, Kammerwasser rein. Die Iris fahl, grünlich, atrophisch, Pupille eng, unregelmässig polygonal, an ihrer ganzen Circumferenz der vorderen Linsenkapsel angewachsen; die Linse von grauer Farbe. Der Augenhintergrund nicht sichtbar. Lichtempfindung erloschen.

Fig. 1.

Dieser Befund am linken Auge demonstriert sehr gut, wie die retinalen Bindegewebsproliferationen schliesslich zu Atrophie des Augapfels führen können. Was die complicierenden chorioidealen Veränderungen betrifft, so können dieselben, wie ich glaube, zu keiner allgemein bekannten Krankheitsform gezählt werden. Man könnte an eine Entwicklungsanomalie der Chorioidea, beziehungsweise auch an eine fleckweise mangelhafte Entwicklung derselben denken; der Umstand aber, dass ausserhalb der vollkommen atrophischen Gebiete kleinere, gelbliche Partien jedoch von ähnlicher Form sichtbar waren, spricht weit eher für eine Chorioiditis von ungewöhnlicher Form und ebensolchem Verlaufe; im Verhältnis zur Grösse der Herde könnten wir dieselbe als eine Abart

der areolaren Chorioiditis betrachten. Die Myopie der Augen ist keine so hochgradige, dass sie riesige chorioideale Alterationen hätte hervorbringen können. Desgleichen kann auch der Zusammenhang der Chorioiditis mit den retinalen Bindegewebsproliferationen nicht festgestellt werden und müssen wir an einfache Coincidenz denken. Einen ähnlichen Fall hat auch Adams Frost (63) beobachtet, der bei einer 24jährigen Frau mit vorgeschrittener, disseminierter Chorioiditis Proliferationen sah. Die Myopie könnte schon mit mehr Recht als Ursache der Retinalblutungen figurieren.

Pflüger (28) beobachtete bei zwei myopischen Patienten Bindegewebsproliferation im Glaskörper, welche eine Abhebung der Netzhaut herbeiführten.

IV. Fall. Veronika M., 27 Jahre alt, Taglöhnerin. Wegen der mangelhaften Intelligenz der Patientin konnte keine verlässliche Anamnese erhoben werden; seit kurzer Zeit sieht sie auf dem rechten Auge schlecht, links ist das Sehvermögen bereits seit Jahren ein schlechtes.

29. September 1896. Conjunctiva und Cornea des rechten Auges normal. Die vordere Kammer sehr tief, rein. Die temporale Hälfte der Iris erscheint normal, bläulich-grün. Die nasale Hälfte ist auf einem umschriebenen Gebiete beinahe schwarz; die dunkle Farbe rührt von einer so hochgradigen Athrophie des Irisgewebes her, dass das Pigmentepithel beinahe unbedeckt zu sehen ist; auf diesem Gebiete ist die Iris auch bedeutend schmäler, so dass die mittelweite Pupille oval ist. Die Linse ist nach oben und aussen luxiert, gibt mit dem Augenspiegel einen grauen Reflex. Unterhalb der luxierten Linse ist — nach Opiumeinträufelung — auf einem schmalen sichelförmigen Gebiete der untere Theil des Augenhintergrundes theilweise sichtbar: es kommt ein Gebilde von unebener Oberfläche zur Ansicht. Sehvermögen: Handbewegungen werden wahrgenommen: Lichtempfindung gut; Projection oben und innen eingeschränkt.

Conjunctiva und Cornea des linken Auges normal. Die vordere Kammer oben von normaler Tiefe, unten sehr tief. Die Iris nach unten sehr stark verschmälert (Coloboma adnatum), ihre Farbe bläulich-grün, Faserung normal, Pupillarrand oben an die vordere Linsenkapsel angewachsen. Linse nach oben luxiert, grau, ihre Kapsel an mehreren Stellen verdickt, unterhalb derselben erscheint am Augenhintergrunde in dem sichelförmigen Gebiet hindurch ein ähnliches, grauweisses, gezacktes Gebilde wie im rechten Auge. Sehen: Handbewegungen; Lichtempfindung, Projection gut.

5. October. Am rechten Auge Ciliarinjection, Kammerwasser getrübt, Iris mehr grün, Faserung verwaschen, Pupille verengt. Therapie: Warme Umschläge und Atropin, worauf sich das Auge langsam beruhigte.

3. December 1897. Der Zustand des rechten Auges hat sich insoferne verändert, als sich in der Linse speichenförmige graue Partien zeigen. Das linke Auge ruhig, sonst keine Veränderung. Sehvermögen das gleiche.

4. December. An beiden Augen Linearextraction mit Iridektomie. Wunde und Iridektomie nach oben. Am rechten Auge etwas Glaskörperverlust, am linken glatter Operationsverlauf.

7. December. Am rechten Auge Kammer tief, mit Blut erfüllt. Am linken grosse Reizung. Chemose, Atropin.

13. December. Am rechten Auge weniger Blut, am linken hat der Reizzustand aufgehört. Am 13. December wurde Patient mit folgendem Status praesens entlassen: Mässige Conjunctivalinjection an beiden Augen. In der rechten Augenkammer ein Blutcoagulum, weswegen Iris und Augenhintergrund nicht sichtbar sind. Iris linkerseits gelblichgrün, oben breites artef. Colobom mit freien Schenkeln. Mit dem Augenspiegel erhält man einen graurothen Reflex: Flockige Glaskörpertrübungen; der ganze Augenhintergrund wird von einem vielzackigen Gebilde bedeckt, das stellenweise auch bei focaler Beleuchtung sichtbar und durch zahlreiche kleinere und grössere Haemorrhagien gesprenkelt ist. An einzelnen Theilen erscheint ein feines dichtes Adergeflecht, Sehen unverändert.

In diesen Fällen ist das Leiden offenbar mit Entwicklungsanomalien combiniert.

Als solche müssen wir auch das am linken Auge vorhandene Iriscolobom und die Spontanluxation beider Linsen betrachten.

Die hinteren Synechien, die recidivirende Iritis und vielleicht auch die parcielle Atrophie der rechten Iris könnten aus der durch die dislocierten Linsen herbeigeführten Irisreizung erklärt werden, während die Alterationen der Netzhaut und des Glaskörpers mit der Linsenluxation in Zusammenhang zu bringen wären.

Eine ähnliche Aetiologie, wie die aufgezählten Fälle besitzen jene Bindegewebsproliferationen, welche Einzelne bei haemophilen Kranken beobachtet haben. Speiser (46) hat bei einem 17jährigen, Vialet (55) bei einem 29- und einem 57jährigen Patienten Bindegewebsproliferation nach recidivirenden Blutungen in dem Glaskörper gesehen. Möglicherweise hat auch bei dem 40 Jahre alten Patienten Blessigs (41) Haemophilie die Affection herbeigeführt, nachdem derselbe vor den intraoculären Haemorrhagien an häufigem Nasenbluten gelitten hatte.

Guilbaud (66) trachtet die bei einer sonst gesunden, 35 Jahre alten Patientin gefundenen Proliferationen mit ihrer fünfmonatlichen Gravidität in Zusammenhang zu bringen.

Bei all diesen Beobachtungen wird als veranlassende Ursache des Leidens irgendeine, ihrem Wesen nach bisher nicht genau definierbare

Alteration der Gefässwände angeführt, welche hauptsächlich bei jugendlichen Individuen zustandekommt. In folgendem Falle können wir die senile Arteriosclerose als aetiologisches Moment betrachten.

V. Fall. Julius Sz., 61 Jahre alt, Lehrer, hatte im März 1891 das Sehvermögen am linken Auge verloren, welcher Zustand sich erst 2 Jahre später etwas besserte.

Am rechten Auge begann das Sehen im Mai 1896 schlechter zu werden.

25. November 1896. Aeusserlich an den Augen keine Abnormität sichtbar, brechende Medien rein, Grenzen der Papille rechts verwischt; Venen weit, geschlängelt. Entlang der Arterien und um die Macula lutea herum zahlreiche streifenförmige Blutungen. Sehen: Aus 2 *m* Entfernung werden Finger gezählt. Die Papille des linken Auges weisser als normal, scharf begrenzt, die Lücken der Lamina cribrosa sind nicht sichtbar; Arterien sehr enge, stellenweise mit einem breiten gelben Streifen umsäumt; Venen unverändert. Im Verlaufe der Arter. temp. sup. befindet sich beiläufig eine Papille weit von der Sehnervenpapille entfernt ein unregelmässiges drusiges, knotenförmiges, in den Glaskörper prominierendes, weisses Gebilde, welches zahlreiche fadenförmige Ausläufer nach mehreren Richtungen entsendet. Nasalwärts, am marginalen Theile der Netzhaut, ein rother Fleck von beiläufig 2 Papillen Durchmesser. Sehen: $^5/_{15}$? Hm = 1·0 D V. = $^5/_{15}$? Im Gesichtsfelde beider Augen ist ein centrales relatives Scotom nachweisbar.

Laut dem Ergebnis der auf der I. medicinischen Klinik vorgenommenen, allgemeinen Untersuchung ist weder Zucker noch Eiweiss im Harn und leidet das Individuum an chronischer Endoarteritis; zur Annahme von Lues liegt kein Verdachtsgrund vor. Therapie: Jodkali.

14. December 1896. Die Sehschärfe des rechten Auges hat sich auf Fingerzählen aus $3^1/_2$ *m* Distanz gebessert, die des linken hat sich nicht verändert; relative Scotome vorhanden. Das Bild des Augenhintergrundes ist dasselbe, wie zur Zeit der Aufnahme. Neuerdings erschien Patientin im März 1898. Das Sehen am rechten Auge hat sich wiederum verschlechtert. Im Glaskörper diffuse Trübung, die Papillengrenzen verwaschen. Die Venen sehr weit und geschlängelt, die Arterien enge. Auf der ganzen Retina zerstreut zahlreiche kleine frische Haemorrhagien. Sehen: Aus 1 *m* Distanz Fingerzählen.

Am linken Auge ist der Zustand der Papille und der Gefässe ein unveränderter; das in der Nähe der Papille sichtbar gewesene knotige Gebilde ist stark geschrumpft, reichlich pigmentiert. An der Peripherie zerstreut, besonders im Verlaufe der grösseren Gefässe, verschieden grosse weisse Stränge. Visus: $^5/_{15}$? Perimetrische Untersuchung wurde nicht vorgenommen.

Aus der Krankengeschichte geht klar hervor, dass die Ursache der Veränderungen im linken Auge eine im Jahre 1891 erlittene, wahrscheinlich sehr grosse Blutung im Glaskörper war, nach deren theilweiser Resorption im Jahre 1896 eine zurückgebliebene Bindegewebsmasse sichtbar wurde, welche sich wiederum nach $1^1/_2$ Jahren wesentlich verkleinert hatte. Am rechten Auge war eine gewöhnliche recidivierende haemorrhagische Papilloretinitis abgelaufen. Die gemeinsame Ursache der beiderseitigen Augenerkrankung ist Arteriosclerose, deren Spuren übrigens auch am linken Augenhintergrunde constatiert werden konnten.

Oeller (64) sah nach Blutungen infolge von Aneurysmenbildung an den Retinalarterien „Retinitis proliferans interna" sich entwickeln.

Ausser den Erkrankungen der Gefässwände werden von einzelnen Autoren auch Herzkrankheiten als Ursache der besprochenen Veränderungen erwähnt (Rotmund — Eversbusch (20), Stephenson (36), Fuchs (68). Die Annahme ist auch berechtigt, denn wie allgemein bekannt, können Retinalbildungen bei den verschiedenen Erkrankungen des Herzens — besonders im Stadium der Incompensation — entstehen.

Unter den acuten Infectionskrankheiten können wir nur der Malaria eine kleine Rolle bei der Entstehung der besprochenen Affection zuschreiben.

Guilbaud erwähnte zwei Patienten im Alter von 32 und 33 Jahren, die in ihrer Jugend Malaria überstanden hatten und sich bei ihm mit Bindegewebsproliferationen meldeten, die durch Haemorrhagien ein gesprenkeltes Aussehen zeigten; in Anbetracht des langen Zeitintervalls zwischen den beiden Erkrankungen ist es fraglich, ob man dieselben mit einander in causalen Zusammenhang bringen kann. Mit mehr Recht können wir im Falle Schulzes (38) das Leiden als malarischen Ursprunges ansprechen, wo nach dreiwöchentlichem heftigem intermittierendem Fieber massenhafte Glaskörpertrübungen in den Augen des Patienten aufgetreten waren, an deren Stelle späterhin gefässführendes Bindegewebe sichtbar wurde. Unter den zahlreichen complicierenden Augenkrankheiten, welche das Wechselfieber begleiten können, müssen wir unbedingt auch an multiple Retinalblutungen denken; diffuse Glaskörperbildungen, welche gleichfalls infolge schwerer Malaria auftreten können, werden kaum imstande sein, die Bildung von Bindegewebsmassen zu veranlassen.

Unter den chronischen Infectionskrankheiten ist es die Syphilis, die von einzelnen Autoren als äusserst wichtiger und häufiger Factor bei der Erzeugung retinaler Bindegewebsproliferationen angesprochen wird. Den Process, durch welchen die Syphilis die auf der Retina entstehenden weissen Auflagerungen zu producieren vermag, kann man sich auf zweierlei Art vorstellen. Die eine Möglichkeit besteht darin, dass infolge von Lues eine specifische Retinitis entsteht, welche in grosser Menge ein

Exsudat produciert, das sich auf die Oberfläche der Retina ablagert und dieses liefert ein den retinalen Bindegewebesproliferationen ähnliches Bild, und organisiert sich eventuell thatsächlich zu Bindegewebe. Die zweite Möglichkeit ist darin gegeben, dass die Syphilis eine einfache haemorrhagische Retinitis mit Veränderungen der Gefässwände erzeugt, in deren Verlaufe sich aus dem Blute, welches auf die vordere Oberfläche der in oden Glaskörper ergossen wurde — ebenso, wie aus den Haemorrhagien aus irgend einer anderen Ursache — bindegewebige Proliferationen entwickeln. Wie wir sahen, ist es unter den Autoren in erster Reihe, Goldzieher, welcher der Syphilis einen grossen Einfluss in diesem Sinne zuschreibt. Aus seinen Mittheilungen müssen wir darauf schliessen, dass er die erstere Eventualität für die richtige hält; er nimmt an, dass es eine luetische Chorioiretinitis plastica gibt, welche heilbar und deren Bild dem der sogenannten proliferierenden Retinitis ähnlich ist. Nach Goldzieher wäre diese proliferierende Retinitis auf luetischer Grundlage die häufigste. So wahrscheinlich und verständlich auch diese Angabe erscheint, so sprechen die Beobachtungen weit eher für die zweite Eventualität.

Bei Durchforschung der Literatur habe ich unter 107 Fällen nur 7 Beobachtungen gefunden, in welchen die praeretinale Bindegewebsproliferation auf Syphilitis zurückgeführt wird. Bei 5 von diesen 7 Fällen sind Retinal- oder Glaskörperblutungen der Entwicklung des Bindegewebes vorausgegangen, bei zweien hingegen können wir aus der Gegenwart massenhafter Glaskörpertrübungen auf eine vorausgegangene Blutung schliessen. Das kurze Resumé dieser Beobachtungen ist folgendes:

Van der Laan (13). Ein 36 Jahre alter, luetischer Mann hatte eine Retinalblutung überstanden; die Sehschärfe stieg von quantitativer Lichtempfindung auf $^1/_7$ der Norm, um sich aber nach einer mässigen Glaskörperblutung zu verschlechtern. 4 Jahre nach dieser zweiten Blutung war keine Spur von Blut mehr im Glaskörper und in der Retina vorhanden, am Augenhintergrunde erschien das Bild einer proliferierenden Retinitis. Später entstand in Begleitung einer neuerlichen Blutung Netzhautabhebung und Linsentrübung. — Bei einer 47 Jahre alten seit einem Jahre luetischen Frauensperson waren nach einer abgelaufenen Iritis Glaskörpertrübungen erschienen. 2 Jahre später fanden sich Bindegewebsproliferationen an der Retina, welche nach sechsmonatlicher Behandlung unverändert blieben.

Goldzieher (49) hat im Jahre 1894 in der V. Sitzung der königl. Gesellschaft der Aerzte in Budapest einen 25 Jahre alten Mann vorgestellt, der seit vier Jahren unter antiluetischer Behandlung stand. Patient wurde mit haemorrhagischer Retinitis des einen Auges aufgenommen;

späterhin trat am Auge Förster'sche Chorioretinitis und latente Iridocyclitis auf, welche zu Erblindung desselben führte. Am anderen Auge war eine haemorrhagische Retinitis abgelaufen, und späterhin waren am Augenhintergrunde in den Glaskörper hereinragende „Proliferationen von Granulationsgewebe" sichtbar.

Feuer (61) demonstrierte 1896 in der II. Sitzung des Vereines der Spitalsärzte in Budapest einen 24jährigen Patienten, der vor $1^1/_2$ Jahren eine luetische Infection durchgemacht hatte, späterhin kam es auch zu einem papulösen Exanthem. Am rechten Auge konnte der Glaskörper wegen dichter flockiger Trübungen nicht durchleuchtet werden. Der Glaskörper des linken Auges war durchsichtig. Vor der Retina zog ein bläulicher Strang weg, auf welchen sich von der Retina aus Gefässchlingen begaben; keine Blutungen; das Sehvermögen verfiel und ein Theil der Proliferation wurde unsichtbar. Bei derselben Gelegenheit erwähnte Feuer einen Fall von Mohr (62). Das betreffende Individuum war an einem Auge zufolge Iridochorioiditis erblindet, am zweiten waren Bindegewebsproliferationen und Blutungen zu sehen.

In Fig. 66 und 67 des Wecker- und Masselon'schen (47) Atlas sind nebst den Veränderungen von specifischer Chorioretinitis auch membranöse Gebilde, die der Retina aufliegen, sichtbar, welche dem erklärenden Texte zufolge nach vorausgegangenen massenhaften Haemorrhagien an dieser Stelle zurückgeblieben sind.

Unter den auf der Klinik zur Beobachtung gelangten Fällen kann ich an dieser Stelle nur einen erwähnen, wo der luetische Ursprung mit einiger Wahrscheinlichkeit angenommen werden kann.

VI. Fall. Michael M., 24 Jahre alt, Hausierer. Vor zwei Jahren wurde sein linkes Auge roth, im Verlaufe des schmerzhaften entzündlichen Leidens erlosch das Sehvermögen. Vor zwei Wochen wurde er beim Aufstehen gewahr, dass sich das Sehvermögen am rechten Auge sehr stark verschlechtert hat. Lues wird negiert. Sämmtliche tastbaren Lymphdrüsen infiltriert.

30. September 1893. Rechts: Pupille mittelweit, erweitert sich auf einen Tropfen Atropin maximal. Linse rein; mit dem Augenspiegel ist im verkehrten Bilde eine von der Gegend der Sehnervenpapille ausgehende vielzackige Membran sichtbar, die in den verschleierten Glaskörper hereinragt und von zahlreichen Haemorrhagien bedeckt ist. Dieselbe verdeckt mit Ausnahme von 1—2 Arterien den Augenhintergrund vollkommen. Sehen: Aus 1 *m* Distanz werden Finger gezählt.

Links: Die Augenkammer von mittlerer Tiefe, Pupille eng, unregelmässig polygonal, starr; Linse grau. Sehen: Lichtempfindung aus $^1/_2$ *m* Entfernung, Projection bis nahe zum Centrum eingeengt. Therapie: erst Jodkali, dann am 21. October $^1/_2$ *gr*-ige Einreibungen von grauer Salbe.

31. October: Iridektomie am linken Auge.

3. December. Nach 30 Einreibungen hat sich der Glaskörper des rechten Auges soweit aufgehellt, dass die Sehnervenpapille sichtbar wurde: ein grosser Theil der Haemorrhagien hat sich resorbiert, die bindegewebige Membran ist jedoch unverändert. Sehen: von $4^1/_2$ *m* Fingerzählen. M. = 2·0 D. V. = $^5/_{20}$.

13. December. Therapie: Pilocarpininjectionen. Profuser Schweiss und Salivation.

18. December. Bei der Entlassung hat sich das Bild des rechten Augenhintergrundes insoferne verändert, dass die Spuren der Blutungen kaum mehr sichtbar sind. In der Iris des linken Auges oben ein Colobom mit freien Schenkeln, durch welches die graue Linse sichtbar ist. Sehvermögen am rechten Auge nach Correction der 2·0 D. Myopie $^5/_{15}$? am linken unverändert.

Im beschriebenen Falle berechtigen zur Annahme der latenten Syphilis einerseits die infiltrierten Lymphdrüsen, andererseits die am linken Auge abgelaufene Iridocyclitis; das vorzügliche Resultat der Quecksilberbehandlung bestätigt noch mehr die Richtigkeit der Annahme. Es muss jedoch hervorgehoben werden, dass sich während der Behandlung sowohl die Glaskörpertrübungen als auch die Retinalblutungen resorbiert hatten, während die in den Glaskörper ragende membranöse Proliferation während der beiläufig dreimonatlichen Beobachtungsdauer und unter fortwährender Besserung der Sehschärfe weder eine Rückbildung noch eine Verkleinerung zeigte. Wir müssen diesen Umstand behufs Klärung einer Frage, und zwar der von der Heilbarkeit der Bindegewebsproliferationen luetischen Ursprunges hervorheben. Die Casuistik führt keinen einzigen Fall von bindegewebiger Proliferation syphilitischen Ursprunges an, wo vorausgegangene Retinalblutungen ausgeschlossen werden könnten; wir müssen daher annehmen, dass sich das Bindegewebe auch hier, wie bei den vielerlei Blutungen anderen Ursprunges, aus Haemorrhagien bildet und dass die Syphilis direct mit den Bindegewebsproliferationen nichts zu thun hat. Das antiluetische Verfahren — wenn es wie im mitgetheilten Falle zur Heilung führt — bewirkt dies dadurch, dass zufolge Heilung der Lues die Retinalblutungen nicht wiederkehren und die bereits vorhandenen im Vereine mit dem in den Glaskörper ergossenen Blute resorbiert werden, wodurch sich die Sehschärfe bessert. Das zur Weiterentwickelung der Bindegewebsproliferation erforderliche Nährmaterial fehlt, deshalb vergrössert sich dieselbe nicht, verkleinert sich sogar nach längerer Zeit infolge Schrumpfung, sowie dies auch Bindegewebsmassen anderen Ursprunges thun. Diese Besserung ist jedoch auch bei luetischen Fällen ziemlich selten, und zwar deshalb selten, da, wie aus den oben citierten Fällen erhellt, an solchen Augen meist schwere luetische Erkran-

kungen der Uvealmembran ausserordentlich häufig vorkommen. Bei dem grösseren Theile der Fälle werden Iridocyclitis, specifische Chlorioretinitiden in den verschiedensten Stadien und die Folgen derselben beschrieben. Diese ausgesprochenen Uveitiden unterscheiden sich wesentlich von jenen Uvealerkrankungen, die juvenilen Retinalblutungen entstammen, mit Bindegewebsproliferationen einhergehen, langsam und schmerzlos verlaufen, aber dennoch zu Atrophie des Augapfels führen.

Unter den Erkrankungen des Stoffwechsels wird in fünf Fällen Diabetes mellitus als Ursache retinaler Bindegewebsproliferationen erwähnt. Bei den Kranken von Guilbaud und Van der Laan entwickelte sich das Leiden nach profusen Netzhautblutungen in den Fällen Galezowskis (22) und Nettleships (21) hingegen im Verlaufe einer mit Blutungen einhergegangenen Retinitis diabetica. Ein Auge des Nettleship'schen Patienten ist an Iritis und consecutivem Glaucom erblindet. In diese Gruppe kann ich von meinen Beobachtungen den

VII. Fall einreihen. Stephan B., 58 Jahre alt, Dammaufseher, hatte im März 1897 ein entzündliches Leiden am rechten Auge, das mehrfach recidivierte und schmerzhaft war, durchgemacht. Aus diesem Grunde wurde er im Juni desselben Jahres in der Provinz operiert. Eine Zeit hindurch war ihm besser, später wurde das Auge abermals schmerzhaft und das Sehvermögen erlosch. Das Sehvermögen seines linken Auges verfällt seit September 1897 ohne Begleitung von Schmerzen.

Die auf der I. internen Klinik vorgenommene allgemeine Untersuchung stellte Diabetes mellitus fest; specifisches Gewicht des Harns 1016, Gehalt an Zucker 3—4%, an Eiweiss gering. Ausserdem wurde nach Degeneratio cordis minoris gradus und rechtsseitige Hemiparese gefunden, welch letztere ein Residuum der im Winter 1897 entstandenen Hemiplegie darstellte.

3. Juni 1898. Am rechten Auge episclerale und ciliare Injection. Das untere Drittel der Cornea ist undurchsichtig, narbig. Die Kammer sehr seicht, Iris atrophisch, schmutzigbraun, an die grau gewordene Linse angewachsen; nach unten ein schmales artificielles Colobom, dessen Schenkel in die narbige Cornea eingewachsen sind. Die Tension des Auges erhöht (T + 1) dasselbe spontan und auf Druck schmerzhaft. Lichtempfindung keine vorhanden.

Das linke Auge verräth äusserlich nichts Pathologisches. Mit dem Augenspiegel: in der Linsenperipherie speichenförmige, strichförmige Trübungen (Katarakta incipiens); Glaskörper rein. Der ganze Augenhintergrund von einer gelblich-weissen unregelmässig gestalteten Masse verdeckt, welche stellenweise mit ihren fetzigen, gekerbten Fortsätzen beinahe bis zur Mitte des Glaskörpers hineinragt. Nur der obere Theil der Papille ist sichtbar, die Retinalarterien kommen nur auf einer kleinen

Strecke unter dem sie deckenden Gebilde zum Vorscheine. Auf der Nasalseite scheint die Hauptmasse dieses weissen Gebildes sich unten zu befinden; hier ist es auch am dicksten und besitzt auch an dieser Stelle ein Netz aus sehr feinen, neugebildeten Gefässen. Auf dem ganzen Augenhintergrunde zerstreut befinden sich kleinere, streifenförmige Blutungen. Sehen: Handbewegungen; Lichtempfindung aus 1 *m*, Projection unbestimmt. Während des 18tägigen Aufenthaltes an der Klinik trat keine Aenderung des Zustandes ein.

Auch aus Retinalblutungen, die auf albuminurischer Grundlage entstanden, sah man Bindegewebe sich entwickeln. Im Falle Martinets (31) bildete sich nach Glaskörpertrübungen, recidivierenden Blutungen, vascularisiertes Bindegewebe an der Retina. In den Fällen von Proebsting (26), Purtscher (60) und Oeller (64) entstand das Leiden im Verlaufe einer typischen Retinitis albuminurica.

Der Oxalurie hat noch Mackenzie (1) hinsichtlich der Bildung von Bindegewebe eine Rolle zugeschrieben. Der Harn eines 19 Jahre alten Patienten enthielt viel oxalsauren Kalk. Seit Mackenzie hat kein anderer Beobachter einen ähnlichen Fall zu Gesicht bekommen, so dass es fraglich ist, ob nicht auch hier gewöhnliche juvenile Blutungen das Leiden herbeigeführt haben.

Ausser diesen Allgemeinerkrankungen, die in der Aetiologie mit mehr oder weniger Berechtigung figurieren, gibt es zahlreiche Fälle mit negativem internen Befunde. Bei dem einen oder anderen finden wir im Krankheitsverlaufe einige Anhaltspunkte für die Erklärung der Affection. So kann bei einem Patienten Van der Laans (13), der an Netzhautblutungen litt und später an Gehirnapoplexie starb, mit Wahrscheinlichkeit auf eine (vielleicht luetische) Erkrankung sämmtlicher Gefässwände geschlossen werden. Jedoch ist es schon fraglich, ob z. B. bei dem 27 Jahre alten Patienten Aubineaus (Guilbaud thèse) der erwähnte Alkoholismus die Ursache der Retinalerkrankung war.

In einzelnen Fällen gibt eine vorausgegangene Augenerkrankung die Erklärung für die Bindegewebsproliferationen. So litt ein Patient Guilbauds an Neuritis optica haemorrhagica. Im Falle Lüderitz (52) sind die Proliferationen im Verlaufe einer Papillitis die infolge von Tumor cerebri entstand und mit Blutungen einhergieng. Aehnlich verhält sich der von mir beobachtete

VIII. Fall. Frau Josef B., 28 Jahre alt, Taglöhnersgattin, kam am 2. Jänner 1899 mit der Klage, dass seit September vorigen Jahres das Sehvermögen beider Augen zusehends abnehme und sie seit einem Monate kaum mehr sehe. Beide Augen äusserlich normal; Pupillen sehr weit, reagieren kaum; die brechenden Medien rein. Am Augenhintergrunde beiderseits hochgradige Papillitis; stark prominierende

Papille mit verwischten Grenzen, erweiterte geschlängelte Venen, verengte Arterien. Oberhalb der Papille des linken Auges befindet sich ein ovaler, ringförmiger, ziemlich prominierender weisser Strang, der auch die Austrittsstelle der Arterien aus der Papille (Fig. 2) verdeckt. Sehen: rechterseits Handbewegungen, linkerseits keine Lichtempfindung. Patientin ist seit 6 Monaten gravid. Nach der auf der I. geburtshilflichen Klinik vorgenommenen Untersuchung ist im Harn kein Eiweiss vorhanden, ihr Augenübel kann in keinerlei Zusammenhang mit der Gravidität gebracht werden. Die von Professor Jandrassik auf der II. internen Klinik ausgeführte Untersuchung ergab linkerseits eine Parese des Facialis und des Oberarmes, rechtsseitige Kopfschmerzen, und wenn man noch die Papillitis hinzurechnet, so muss man die Veränderungen von einer Geschwulst in der rechten Hirnhemisphäre ableiten. Der bindegewebige Ring ist offenbar das Resultat einer älteren Blutung infolge der Papillitis.

All diese Fälle abgerechnet, fand ich in der Literatur sechs Fälle, wo weder im Alter, noch in Constitutionskrankheiten eine Erklärung für die retinalen Proliferationen gefunden werden konnte, der Bindegewebsbildung jedoch einmalige oder recidivierende massenhafte Retinal- oder Glaskörperblutungen vorhergiengen; das sind die Fälle von Wecker (47), Rotmund-Eversbusch (20), Axenfeld (44), Theobald (30), Charnley (17), Plange (35). Diese Fälle bedürfen keiner besonderen Erklärung, denn wie oft sehen wir Glaskörper oder Retinalblutungen, deren Ursache wir nicht anzugeben vermögen.

Auch im Falle Strawbridges (7) können wir aus der Anamnese auf vorausgegangene Glaskörperblutungen schliessen. Das Sehvermögen seines Patienten besserte sich nach plötzlicher Verschlechterung, um alsbald ohne besonderer Ursache plötzlich wieder rückfällig zu werden. Aus einer anderen Ursache, als einer Blutung kann die momentan eintretende Sehstörung kaum erklärt werden. In weiteren zwei Fällen [Hirschberg (29) und Charnley (17)] hat ausser den mit dem Augenspiegel gefundenen massenhaften Glaskörpertrübungen kein anderweitiges Zeichen auf eine vorausgegangene Blutung hingewiesen; in Anbetracht dessen, dass diese Trübungen auch aus Exsudat bestehen konnten, ist die Beurtheilung dieser zwei Fälle kaum möglich.

Nach alledem können wir auf eine andere Art von Bindegewebsproliferationen auf der Retina übergehen, der die Bezeichnung Retinitis proliferans im engeren Sinne mit Recht zukommt. Die echte Retinitis proliferans kann aus einer einmaligen oder aus in grösseren Intervallen wiederholten Untersuchungen nicht diagnosticiert werden; wir können nur dann von einer Retinitis proliferans sprechen, wenn die Monate hindurch fortgesetzte Beobachtung des eigenthümlichen Verlaufes zur Aufstellung dieser Diagnose berechtigt. Theilweise ist das auch die

Ursache, warum aus der uns zur Verfügung stehenden reichen Literatur nur auf ein oder zwei Fälle mit Bestimmtheit diese Bezeichnung angewendet werden kann.

Bei der echten Retinitis proliferans erfolgt der Verfall des Sehvermögens allmälich sozusagen unbemerkt. Das im Augenhintergrunde sichtbare bindegewebige Gebilde ist in fortwährender Vergrösserung und Ausbreitung begriffen, ohne dass anderweitige Veränderungen, z. B.

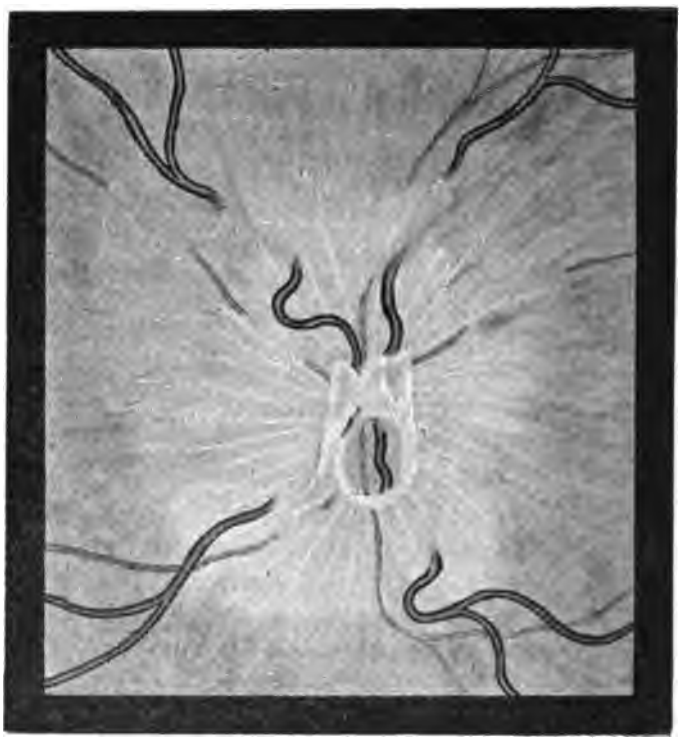

Fig. 2.

Retinal- oder Glaskörperblutungen eine Erklärung dieser Vergrösserung geben würden, und ohne dass es irgend einem therapeutischen Eingriff gelänge, diese Proliferationen zur Rückbildung oder auch zum Stillstand zu bringen. In dem Maasse, als das Leiden fortschreitet, entstehen solche degenerative Veränderungen am Auge, wie sie in einzelnen Fällen von Bindegewebsproliferationen nach Blutungen erwähnt werden: Starbildung mit hinteren Synechien, hierauf Atrophie des Bulbus. Auch hier können Retinalblutungen auftreten, spielen jedoch entschieden eine untergeordnete Rolle und kommen nur als Begleiterscheinungen in Betracht. Umsomehr

treten die Gefässveränderungen in den Vordergrund, welche besonders im Anfangstadium des Leidens gut zu beobachten sind und auf eine hochgradige venöse Stauung hinweisen. Als Hauptmerkmal der Retinitis proliferans würde ich den progressiven Charakter derselben betrachten. Das Bild dieser Erkrankung ist nach einmaliger Untersuchung von den Bindegewebsproliferationen anderen Ursprungs in Anbetracht der unberechenbaren Mannigfaltigkeit der Gestaltungen nicht zu unterscheiden. Nicht in jedem Falle werden die aus Hämorrhagien entstandenen Proliferationen nach Resorption des Blutes, oder die aus recidivierenden Blutungen hervorgegangenen, zwischen zwei Recidiven ihren Ursprung verrathen; in solchen Fällen entscheidet nur der weitere Verlauf; verdankt das Bindegewebe seine Entstehung einer Haemorrhagie, so entwickelt es sich nicht weiter, kann sich sogar bis zu einer gewissen Grenze verkleinern, wenn keine neuere Blutung eintritt; die Bindegewebsbildung der echten Retinitis proliferans schreitet langsam aber unaufhaltsam vorwärts. Die Retinitis proliferans befällt hauptsächlich jugendliche Individuen, ihre Ursache ist derzeit unbekannt. Die einzige Theorie zur Erklärung dieses Leidens ist die Banholzers, wonach die Ursache der Erkrankung ein functionelles Herzleiden wäre, derzufolge eine hyperplastische Entzündung an der Retina entstanden ist. Aller Wahrscheinlichkeit nach ist das Wesen der Affection in einer bisher nicht näher gekannten Erkrankung der Retinalgefässe zu suchen. Den typischen Verlauf der Retinitis proliferans zeigt der folgende:

IX. Fall. Barbara K., 17 Jahre alt, Dienstbote. Das Sehvermögen ihres rechten Auges begann vor 4 Jahren allmählich abzunehmen. Seit 3 Jahren sieht sie mit demselben nichts. Am linken Auge stellte sich die Sehstörung vor 6 Wochen ein. Seit einer im Kindesalter überstandenen exanthemischen Erkrankung war Patient gesund.

12. October 1895. Conjunctiva und Cornea beider Augen normal. Die Kammer des rechten Auges von mittlerer Tiefe, Farbe und Faserung der Iris normal. Der Pupillenrand an drei Seiten an die vordere Linsenkapsel angewachsen. Linse grauweiss, ihre Kapsel stellenweise verdickt. Das Auge schmerzlos. Tension normal. Sehen: Lichtschein wird nicht angegeben.

Die Kammer des linken Auges von mittlerer Tiefe, Iris normal, Pupille mittelweit, rund, schwarz, reagiert gut. Mit dem Augenspiegel erhält man einen graurothen Reflex. Die Grenzen der Sehnervenpapille sind derart verwaschen, dass ihre Stelle nur aus der Confluenz der Arterien vermuthet werden kann. Der ganze Augenhintergrund von einem grauen Schleier verdeckt, der um die Papille herum am intensivsten ist; nur stellenweise scheint die rothe Farbe der Uvea durch. Ein Theil der Arterien wird von der grauen Proliferation verdeckt; die sichtbaren

Arterien normal, die Venen verdickt, geschlängelt, ihre Umrisse verschleiert. Unten wird ein Theil wahrscheinlich der Vena temp. inferior zwischen den grauen Massen sichtbar; in der Vergrösserung der brechenden Medien erscheint derselbe rabenfederkieldick. Die grauen Theile des Augenhintergrundes sind von stark hypermetropischer Refraction. Sehen: $^4/_{60}$, durch Glas nicht zu bessern.

Das Individuum ist ein kräftig gewachsenes, sonst gesundes Bauernmädchen. Interne Untersuchung negativ. Therapie: 3grammige Einreibungen mit grauer Salbe.

Am 4. November ist hiemit die 30. Einreibung fertig.

Der linke Augenhintergrund beinahe gleichmässig grau, die Arterien kaum wahrnehmbar, die grauen Massen prominieren immer mehr in den Glaskörper. Therapie: Jodkali.

15. December. Klagt über zunehmende Sehstörung. Visus des linken Auges. Fingerzählen aus 2 *m* Distanz.

20. Januar 1896. Das am Augenhintergrunde zur Entwicklung gelangte Gebilde entsendet membranartige und verästete Fortsätze in den Glaskörper, von denen ein Theil auch bei focaler Beleuchtung schon an der Nasalseite sichtbar wurde. Die Details des Augenhintergrundes sind nicht mehr kenntlich sichtbar, nur ein Theil der obenbeschriebenen dicken Vene sticht durch seine rothe Farbe von den grauen Gebilden ab. Sehen: Fingerzählen auf 1 *m*. Therapie: Pilocarpininjectionen zu $^1/_2$ *cg*.

24. Januar. Pilocarpin wird nicht vertragen. Klagt über Schwindel, Sausen. Therapie: Bromkali.

Nach Aussetzen der Injectionen leidet Patientin noch zwei Wochen hindurch an häufigen Schwindelanfällen. Puls sehr schwach, zuweilen kaum fühlbar, zwischen 90 und 110 in der Minute. Innenorgane zeigen sonst keine Abweichung von der Norm. Patientin verlässt die Klinik.

Am 19. März. Die Oberfläche der in den Glaskörper reichenden Proliferation ragt soweit hinein, dass einzelne Theile auch bei focaler Beleuchtung schon sichtbar sind. Ohne Correctionslinse kann nur aus 20—30 *cm*. Entfernung mit dem Augenspiegel hereingesehen werden. Die rothen Farbe der erwähnten erweiterten Vene wird noch wahrgenommen. Sehen: Handbewegungen, Lichtschein aus 1 *m*; Projection bis zum Centrum eingeengt.

Beiläufig ein halbes Jahr nach ihrer Entlassung von der Klinik erschien Patientin abermals in der Ambulanz. Der rechte Augapfel ist weich und verkleinert und zeigt annähernd eine viereckige Form. Die Iris an die Linse ringsherum angewachsen.

Am linken Auge einige hintere Synechien, in der Linse haben sich in der Aequatorgegend speichenförmige Trübungen gebildet; die Glaskörperproliferationen reichen bis nahe an die hintere Oberfläche der Linse.

4 Wochen später ist die Linse bereits in dem Maasse grau, dass man durch dieselbe nicht mehr hindurchsehen kann.

Ich muss hervorheben, dass während des ganzen Krankheitsverlaufes weder im Glaskörper, noch an der neugebildeten Proliferation eine Spur einer Haemorrhagie sichtbar war. Aus dem am linken Auge bis zu Ende beobachteten Krankheitsverlaufe können wir mit vollem Rechte darauf schliessen, dass das rechte Auge früher unter ähnlichen Veränderungen zugrundegegangen ist und die Atrophie des Bulbus früher oder später auch am linken Auge eintreten wird.

Ein ähnlicher Fall kam auch in der Praxis des Docenten Emil v. Grósz vor, dessen Mittheilung er so gütig war, mir zu gestatten.

X. Fall. Der 22 Jahre alte, sonst vollkommen gesunde Patient erschien im Jänner 1896 mit der Klage, dass das Sehvermögen am linken Auge sich seit 2 Wochen verschlechtere. Die Sehnervenpapille war geschwollen, die Grenzen unkenntlich, Venen ausserordentlich geschlängelt, erscheinen gänsekieldick; die Retina grau, stellenweise sehr verdickt, von stark hypermetropischer Refraction. In der Gegend der Macula lutea bestehen Tüpfel, die auf eine fettige Degeneration hinweisen. Sehschärfe am rechten Auge vollkommen, am linken $^5/_{50}$.

Auf eine energische Inunctionscur besserte sich während 3 Wochen das Sehvermögen des linken Auges auf $^5/_{70}$, um sich alsbald wieder zu verschlechtern und bis December 1898 auf Fingerzählen aus 5 *m* Distanz zu sinken. Die Veränderungen des Augenhintergrundes zeigen eine langsame aber continuierliche Progression; einzelne Theile der Retina prominieren auf mehrere Millimeter in Form grauer, holperiger Hügel, stellenweise verschwinden die Arterien, anderwärts tauchen sie wieder zwischen den verdickten Retinatheilen auf. Nirgends eine Spur von Haemorrhagien. Bei der letzten Untersuchung konnte man nur mehr vom oberen Theile des Augenhintergrundes einen rothen Reflex erhalten.

Ich konnte in der Literatur keinen Fall finden, der mit dem angeführten übereinstimmte und in seinem ganzen Verlaufe bis zu Ende beobachtet worden war. Am meisten stimmt mit diesem Krankheitsbilde — soweit man dies aus der Beschreibung beurtheilen kann — der von Goldzieher im Jahre 1898 in der XII. Sitzung des Vereines der Spitalsärzte vorgeführte Fall überein, von den eigenthümlichen herdweise gruppierten Verästelungen der Retinalgefässe abgesehen, welche in meinem Falle fehlten. Goldzieher ist geneigt, das Leiden auf eine vom Bindegewebsgerüste ausgehende fibromatöse Wucherung zurückzuführen, als deren Ursache er eine angeborene Disposition annimmt.

Ausserdem sind noch vier Fälle verzeichnet (Jaeger (3), Manz, Goldzieher), wo weder von einer Blutung, noch von den Residuen einer solchen Erwähnung geschieht. Von diesen gehört vielleicht der Fall 3

von Manz und der von Goldzieher im Jahre 1893 publicierte, zur echten Retinitis proliferans. Die beiden anderen Fälle wurden nur einmal untersucht.

Eine eigenartige Form der Bindegewebsproliferation von der Retina in den Glaskörper ist jene, wovon Fig. 84 des Jaeger'schen Atlas ein Beispiel demonstriert, welches von Hirschberg (29) ausführlicher beschrieben wurde.

Von der Papille oder deren Umgebung reicht, ausgehend von irgend einem grösseren Arterienstamme, ein Netz von feinen Blutgefässen in den hellen, durchsichtigen Glaskörper; dieses Gefässnetz flottiert bei den Bewegungen des Auges. Nach Hirschberg wachsen diese Gefässe nicht bloss in den Glaskörpern, sondern sind im Bindegewebe eingebettet; dieses Bindegewebe ist jedoch so dünn und durchscheinend, dass es mit dem Augenspiegel nicht als gesondertes Gewebe erkannt werden kann. In einigen hiehergehörigen Fällen wurden in anderen Theilen des Augenhintergrundes die allgemein bekannten Bindegewebsproliferationen gefunden. Die Aetiologie dieser Gefässnetzproliferation ist mit der der gewöhnlichen Bindegewebsproliferationen identisch, insoferne sich auch diese nach Retinablutungen entwickeln. In der Literatur habe ich 11 einschlägige Fälle gefunden, von denen 6 in verschiedenen Gruppen eingetheilt werden konnten, 5 entwickelten sich nach Netzhautblutungen aus unbekannter Ursache.

2. Aus Verletzungen hervorgehende Bindegewebsproliferationen.

Ganz unabhängig von der oben besprochenen und besonders früher ohne Distinction Retinitis proliferans benannten Erkrankung finden wir in den Werken verschiedener Autoren Beschreibungen, wo von weissen prominierenden Proliferationen im Augenhintergrunde die Rede ist, die infolge von Traumen entstanden sind und deren Beschreibung auf die Bindegewebsproliferationen aus anderer Ursache vollkommen passt. Namentlich kommen hier solche stumpfe Schläge und Contusionen in Betracht, welche die hintere Bulbushälfte treffen. Nach perforierenden Verletzungen, oder schweren Traumen, welche die vordere Bulbushälfte treffen, können wir theils der complicierenden Veränderungen, theils der grauen Verfärbung der Linse wegen, seltener derartige Erkrankungen des Augenhintergrundes zu Gesichte bekommen. Die Contusionen, welche die hintere Bulbushälfte treffen, rühren beinahe ausnahmslos von Schussverletzungen her, in welchen das Projectil — sehr häufig bei Selbstmordversuchen eine Revolverkugel — die Schläfe, beziehungsweise die äussere Orbitalwand durchdringt und den Bulbus contundiert; zuweilen bleibt die Kugel, indem sie vom elastischen Bulbus abprallt, an der inneren Orbitalwand stecken, ziemlich häufig dringt sie jedoch in die

Orbita der anderen Seite ein und indem sie auch das andere Auge berührt, bohrt sie sich in das Schläfenbein ein, oder verlässt dasselbe. Ein derartiges Projectil kann natürlich die verschiedensten Zerstörungen in den Augenhöhlen anrichten, wie Zermalmung des Sehnerven, Zerreissen der motorischen Nerven und Muskeln des Auges u. s. w. Im Anschluss an diese Verletzungen oder ohne dieselben kommt es sehr häufig zu intraoculären Blutungen, welche in Form von dunkeln Massen einen grossen Theil des Glaskörpers ausfüllen. Blutungen entstehen natürlich aus einer Ruptur der Retinal- eventuell der Chorioidealgefässe. Längere oder kürzere Zeit nach der Verletzung tauchen nach Aufhellung des Glaskörpers die erwähnten weissen Auflagerungen an der Stelle des Blutextravasates auf, welche sich von den im I. Theile besprochenen höchstens darin unterscheiden, dass sie dichtere, gröber gestaltete Massen bilden, während wir einer in feine Fäden auslaufenden, spinngewebeartigen Structur seltener begegnen. Eine andere Abweichung besteht darin, dass die weissen Proliferationen zuweilen in grosser Anzahl von Pigmenthaufen umgeben sind; häufig befindet sich Pigment unter den Membranen, wodurch dann diese dünnen, sonst weissen Gebilde eine bläulichgraue Farbe zeigen.

Ueber das Wesen der Affection war man lange nicht im Klaren. Die erste Beobachtung rührt meines Wissens von Knapp (1868) her. Der durch einen Revolverschuss verletzte Patient kam 8 Tage nach der Verletzung in seine Behandlung; bei der ophthalmoskopischen Untersuchung fand Knapp am verletzten Auge ein die Gegend der Sehnervenpapille verdeckendes grosses Blutextravasat, an dessen Stelle 5 Monate später ein weisses, prominierendes, stark pigmentiertes Gebilde sichtbar wurde. Knapp, der keine Kenntnis von einem ähnlichen Falle hatte, sprach dasselbe für ein Exsudat an.

In derselben Weise beurtheilte Cohn (4) einen ähnlichen Fall, den auch Waldeyer histologisch untersuchte; seine Diagnose lautete: Chorioretinitis chronica, das an der Retinaoberfläche gefundene Gebilde bezeichnete er als Exsudat und constatierte auch gleichzeitig die fibröse Degeneration von Retina und Chorioidea. Für diese Ansicht nahm auch Goldzieher (18) in der Discussion Stellung, welche über diesen Gegenstand zwischen ihm und Berlin (19) im Jahre 1881 stattfand. Goldzieher theilt aus dieser Zeit 2 Fälle mit, deren einer Gegenstand histologischer Untersuchung war; bei der Unsuchung wurde ein $1^1/_2$—2 *mm* dicker, gefässreicher, jedoch zellarmer Herd gefunden, der die Retina und Chorioidea umfasste und auch verknöcherte Inseln enthielt. Berlin, der dies auch bereits im Graefe-Saemisch'schen Handbuche erwähnt hat, behauptet, dass das nach Schussverletzungen am Augenhintergrunde sichtbare weisse Gebilde nicht das Product einer plastischen Chorioretinitis, sondern eine aus dem gelegentlich der Verletznng aus den

Gefässen der Chorioidea und Retina ergossenen Blute gebildete Fibrinmasse, eventuell aus der Organisation derselben hervorgegangenes Bindegewebe sei.

Zur Stütze seiner Annahme führt Berlin an, dass sowohl im Falle von Cohn, als auch in dem von Goldzieher die für einen chorioiditischen Herd gehaltene Partie sehr arm an zelligen Elementen, und der Ciliarkörper normal war; lauter Umstände, welche gegen einen Entzündungsprocess sprechen. Die Verknöcherung an und für sich ist auch kein absoluter Beweis für eine Entzündung, denn bekanntermaassen können sich aus massenhaften chorioidealen Blutextravasaten oder solchen, die zwischen Chorioidea und Retina stattfinden, ebenso Verknöcherungsinseln entwickeln, wie in einem Gewebe das aus Exsudat hervorgegangen ist. Seit dieser Zeit haben die Autoren beinahe ohne Ausnahme die Auffassung Berlins acceptiert, für welche thatsächlich auch die klinischen Erscheinungen sprechen: Die Proliferationen sitzen stets vor der Retina und verdecken die Retinalgefässe eventuell die Papille; als Residuen der Blutungen müssen wir auch jene massenhaften, kohlschwarzen Pigmentablagerungen betrachten, welche mit den weissen Gebilden untermischt vorkommen, oder deren Saum bilden. Auch die Uebersicht der publicierten Fälle lässt die Ansicht Berlins sehr plausibel erscheinen, denn in jedem Falle, welcher kurz nach der Verletzung zur Untersuchung gelangt war, wurden an Stelle der später sich entwickelnden Proliferationen ausgebreitete Haemorrhagien constatiert, und waren in einzelnen Fällen sogar noch lange Zeit (in den Fällen Scheidemanns (45) $1^1/_2$ Jahre) sichtbar. Von Blutungen am Augenhintergrunde geschieht nur in jenen Fällen keine Erwähnung, wo die Untersuchung mehrere Monate oder Jahre nach der Verletzung stattgefunden hat.

Von den in der Literatur aufgetauchten 21 Fällen von Bindegewebsproliferationen traumatischen Ursprunges wurden 13 durch Orbitalschüsse herbeigeführt und nur 9 rührten von einer stumpfen Verletzung (Schlag, Fall), welche das Auge von vorne traf, her. Unter den Complicationen ist die Ruptur der Chorioidea zu erwähnen, welche zufolge ihrer Gestalt und aus den dieselbe überbrückenden Arterien leicht von den weissen Bindegewebsproliferationen unterschieden werden kann. Im allgemeinen liegt der Gedanke nahe, dass die Rupturen der Chorioidea bei diesen Verletzungen häufiger sind, als wir sie zu Gesichte bekommen, nur dass sie sich unter den massigen Retinalproliferationen verbergen. Wenn wir uns auch nicht ganz der Ansicht Weckers anschliessen können, der die weissen, prominierenden Gebilde aus der Vernarbung von Retina- und Glaskörperrupturen erklärt und dieselben sozusagen für das Resultat einer Hypercicatrisation hält, so ist es dennoch nicht unwahrscheinlich, dass die Herde, welche die Retina und Chorioidea einbeziehen und die in den

histologisch untersuchten Fällen beschrieben wurden, an der Rupturstelle von Chorioidea und Retina theils aus der Organisation des ergossenen Blutes theils aus echtem Narbengewebe bestehen.

Der Grad der Sehstörung wird natürlich in erster Reihe vom Grade der Zerstörung des Sehnerven, in zweiter Reihe von der Localisation der zurückgebliebenen Proliferationen abhängen. Die Fälle zeigen, dass die Sehschärfe, welche nach Resorption des Blutes und der Bildung des Bindegewebes zurückbleibt, nur sehr selten einer Besserung fähig ist, für gewöhnlich jedoch auch nicht weiter verfällt. Ausnahmen sind auch hier möglich, wie wir dies in dem weiter unten beschriebenen Falle sehen werden.

Fig. 3.

XI. Fall. M. K., 52 Jahre alt, Wirtschaftsbeamter, wurde im August 1892 angeblich meuchlings in der rechten Schläfe angeschossen. Das Projectil wurde nicht gefunden; das Sehvermögen des rechten Auges gieng nach dem Schuss ganz verloren, die Sehkraft des linken Auges hatte auch stark abgenommen, trotzdem konnte er bis 20.—21. August 1897 mit demselben gut schreiben und lesen, worauf auch das Sehvermögen dieses Auges eine hochgradige Abnahme erfuhr.

14. September 1897. Conjunctiva, Cornea und Iris erscheinen beiderseits äusserlich normal.

Der rechte Bulbus steht etwas tiefer in der Orbita als der linke; Bewegungen nach allen Richtungen frei, weicht jedoch beim Fixieren nach aussen ab. Brechende Medien rein. In der Mitte des Augenhinter-

grundes (Fig. 3) ein 15—20 Papillen grosses Gebilde, lebhaft glänzend weiss, $^1/_2$—1 *mm* über das Niveau der Retina erhaben und unregelmässig fünfeckig, welches die Papille, die Macula lutea und das Anfangsstück der Retinalgefässe verdeckt. Die Ränder der Proliferation sind überall von einem dichten, dicken Pigmentsaum eingefasst; kleinere Pigmenthaufen sind auch an anderen Theilen des Augenhintergrundes sichtbar. Die sichtbaren Theile der Retinalgefässe sind etwas geschlängelt. Kein Lichtschein.

Im hinteren Theile des Glaskörpers des linken Auges ist eine diffuse Trübung vorhanden. Die Papille ist röther als normal, ihre Grenzen undeutlich; die Venen gefüllt, stellenweise geschlängelt. Unterhalb der Papille befindet sich eine halbmondförmige Proliferation von gleicher Beschaffenheit wie die am rechten Auge, welche 8—10 Papillen gross, mit gleich stark pigmentiertem Saume versehen ist und die nach abwärts verlaufenden Retinagefässe deckt. Der grösste Theil des Gebildes ist von lebhaft weisser Farbe, der der Papille zugekehrte Rand bläulich-grau; an zwei Stellen kommen aus der Tiefe der weissen Masse feine, mit einander anastomosierende Blutgefässe an die Oberfläche. Ueber dem der Papille näher befindlichen Gefässbündel erscheinen zwei längliche kirschrothe Haemorrhagien auf dem weissen Gebilde, von denen eine auch auf den benachbarten normalen Retinaabschnitt hinüberzieht und sich in zarter Verjüngung in den Glaskörper erstreckt; die Blutungen befinden sich knapp neben den neugebildeten Gefässen, einige kleinere Gefässe münden gewissermassen in den Blutaustritt. Die Retina sieht zwischen Auflagerung und Papille atrophisch aus, indem die Chorioidealgefässe durchscheinen. In den Retinatheilen oberhalb der Papille ist stellenweise ein dünner, schleierartiger, undeutlich begrenzter Belag, der die Gefässe verdeckt, vorhanden. Visus: Fingerzählen aus $2^1/_2$ *m*. Therapie: mit Rücksicht auf den sonstigen Körperbau, 2*gr*-ige Einreibungen mit grauer Salbe.

15. October: Entlassung nach 24 Inunctionen. Der Zustand des rechten Auges unverändert. Am linken Auge klagt Patient über Verschlechterung des Sehvermögens. Am Grunde der vorderen Augenkammer etwas frisches Blut, die Iris grün; keine Spur von entzündlichen Erscheinungen. Der Glaskörper von diffusen und flockigen Trübungen erfüllt, so dass der Augenhintergrund, obwohl man mit dem Spiegel einen rothen Reflex erhält, nicht sichtbar ist.

Wir haben es hier offenbar mit einem Falle zu thun, wo das Projectil beide Bulbi beschädigt hat, insoferne als nach Angabe des Patienten auch das Sehvermögen des linken Auges nach der Verletzung eine starke Herabsetzung erfahren hat. Ausserordentlich auffallend ist der Umstand, dass, während Patient mit dem linken Auge noch 5 Jahre nach der Verletzung schreiben und lesen konnte, also eine Sehschärfe von min-

destens $^5/_{20}$—$^5/_{30}$ gehabt haben musste — sein Sehvermögen ohne neueres Trauma spontan abzunehmen begann und zur Zeit des Eintrittes in die Klinik auf nurmehr Fingerzählen reduciert war. Die Ursache dieser neuerlichen Herabsetzung der Sehschärfe erkannten wir in einer durch frische Netzhaut- und Glaskörperblutungen sowie offenbar auch durch Blutimbibition herbeigeführten diffusen Trübung des Glaskörpers. Das Leiden nahm an diesem Auge offenbar den gleichen Verlauf wie in den Fällen, wo der Ursprung auf recidivierende Blutungen zurückzuführen ist; eine Erscheinung, wie ich keine ähnliche in der Literatur verzeichnet fand. Noch auffallender war die bei der Entlassung beobachtete zweite Recidive, bei der durch das ergossene Blut nicht nur der Glaskörper getrübt wurde, sondern Blut auch am Grunde der Augenkammer zum Vorschein kam. Die Blutungen des Augenhintergrundes entstammen offenbar den Gefässen des neugebildeten Bindegewebes selbst. Zu dieser Annahme berechtigt sowohl der Ort der Blutung als auch die Lage neben dem erwähnten Gefässnetz, umsomehr als auf den normalen Theilen der Netzhaut keine aparte, also aus den Netzhautgefässen stammende Blutung sichtbar war. Bei der zweiten Recidive waren die Glaskörpertrübungen möglicherweise gleichen Ursprunges, doch gibt dies keine Erklärung für das Hyphaema. Wir müssen daher nothgedrungen eine Erkrankung der Gefässwände des gesammten Uvealtractes annehmen, welche auch als Ursache der Irisblutungen in Betracht kam. In welchem Verhältnis diese Gefässerkrankung zu den Bindegewebsproliferationen steht, die infolge von Verletzung entstehen, lässt sich ohne pathologisch-anatomische Untersuchung schwer angeben. Die Schlängelung der Netzhautvenen und die dünnen schleierartigen Gebilde, welche stellenweise die Arterien verdecken, lassen darauf schliessen, dass an diesem Auge seit der ersten grossen Haemorrhagie eine Retinitis bestanden und im Laufe der Zeiten zu kleineren Blutungen Veranlassung geboten hatte. Es ist nicht ausgeschlossen, dass die Localisation des Projectils, vielleicht spätere Lageveränderungen desselben, Alterationen der Gebilde des Augenhintergrundes hervorgebracht hatten. Doch konnten wir in keinem Symptom einen Beweis hiefür erblicken.

XII. Fall. P. G., 42 Jahre alt, Lehrerin, hatte sich am 24. September 1895 in selbstmörderischer Absicht in die rechte Schläfe geschossen. Nach der Schussverletzung war sie angeblich vier Wochen bewusstlos. Das Sehvermögen des linken Auges gieng verloren, der Bulbus war vorgetrieben.

Patientin kam im Juni 1898 in die Ambulanz der Augenklinik. Der rechte Bulbus war weiter nach hinten in die Orbita gesunken; die Cornea gerade nach vorne gerichtet, Rotationskreise nach allen Richtungen sehr klein. Die vorderen Theile und die brechenden Medien des Auges normal.

Die Papille ist weiss; vor ihr zieht in schiefer Richtung ein erhabener bläulich-weisser $^1/_2$ Papillendurchmesser dicker Strang, welcher sich nasalwärts nach zwei Richtungen verzweigt und in der normalen Retina verliert. Aehnlich aussehende strangartige Erhabenheiten, die sich nach mehreren Richtungen verzweigen, sind in dem Gebiete zwischen Papille und Macula lutea in Verbindung mit dem früher erwähnten Gebilde zu sehen und an zahlreichen Stellen mit kohlschwarzen Pigmentschollen bedeckt. Um diese Gebilde herum ist die Farbe des Augenhintergrundes gelblich, das Chorioidealpigment dilaceriert. Diese Gefässe, einige geschlängelte Venen abgerechnet, von normalem Verlaufe. Am Auge fehlt jede Lichtempfindung.

Das linke Auge ganz normal, Sehvermögen vollkommen, an der rechten Schläfe eine stark eingezogene Narbe; das Projectil wurde nicht entfernt und sitzt nach den von der Patientin vorgezeigten Röntgen-Photographien in der inneren knöchernen Wand der rechten Orbita.

Auch nach anderweitigen Verletzungen gelangen Bindegewebsproliferationen zur Entwicklung und halte ich diesbezüglich folgende zwei Fälle für erwähnenswert.

XIII. Fall. (Fig. 4). Julius K., 13 Jahre alter Schulknabe. Am Ostermontag 1897 wurde sein linkes Auge durch einen Steinwurf verletzt. Das Auge blutete, das Sehvermögen war herabgesetzt.

14. October 1897. Das rechte Auge normal. Ueber den inneren oberen Quadranten der linken Cornea zieht saitenförmig eine feine lineare Narbe. Die vordere Kammer von normaler Tiefe. Iris und Pupille normal, brechende Medien rein. Die Sehnervenpapille blass, ihre Grenzen etwas verwischt; oberhalb derselben befindet sich ein $^3/_4$ Papillen breites, $2^1/_2$ Papillen langes Gebiet, welches quer steht, schwach bogenförmig gekrümmt, lebhaft weiss und scharf begrenzt ist; über demselben verlaufen die Netzhautgefässe unverändert. Auf dem weissen Areale und um dasselbe herum liegen zahlreiche, theils retinale, theils chorioideale Pigmentschollen. Zwischen Papille und Macula lutea wird die Netzhaut von einem schleierartigen, bläulichgrauen Gewebe bedeckt, das sich flach ausbreitet und die Gefässe stellenweise ganz verdeckt. Aus diesem Gewebe zieht an mehreren Stellen ein ähnlich beschaffener, in die Länge gezogener Faden in radialer Richtung der Peripherie zu. Die Retina ist in den Partien um das graue Gewebe herum trübe, stellenweise weiss; die Macula hebt sich in Gestalt eines lebhaft rothen Fleckes ab. Verlauf und Caliber der Gefässe zeigen keine auffallenden Veränderungen. Refraction astigmatisch. Die Rotationskreisbögen normal, zweitgradiger Strabismus divergens. Sehschärfe des rechten Auges $^5/_{15}$, Hm $= 0{\cdot}5$ D, V $= ^5/_7$. Sehschärfe des linken Auges $^5/_{70}$ durch Glas nicht corrigierbar.

Patient kam seit seinem ersten Erscheinen anfangs wöchentlich einmal, später in längeren Intervallen in die klinische Ambulanz. Das

der Retina aufliegende graue Gewebe zeigte nach Monaten eine gewisse Rückbildung; einzelne Theile desselben wurden durchscheinender, weniger gut sichtbar und sein Umfang nahm im ganzen ab. Die Sehschärfe besserte sich auf $^5/_{50}$.

In diesem Falle hat der Insult, der das Auge traf, ausser der Verletzung der Cornea auch eine Ruptur der Chorioidea oberhalb des Sehnerven verursacht; aus den massenhaften Pigmentablagerungen können wir auf retinale und chorioideale Blutungen schliessen; das Umwandlungsproduct der ersteren ist das Gewebe, welches die Retina schleierartig überzieht und das sich — sicherlich infolge des günstigen Stoffwechsels

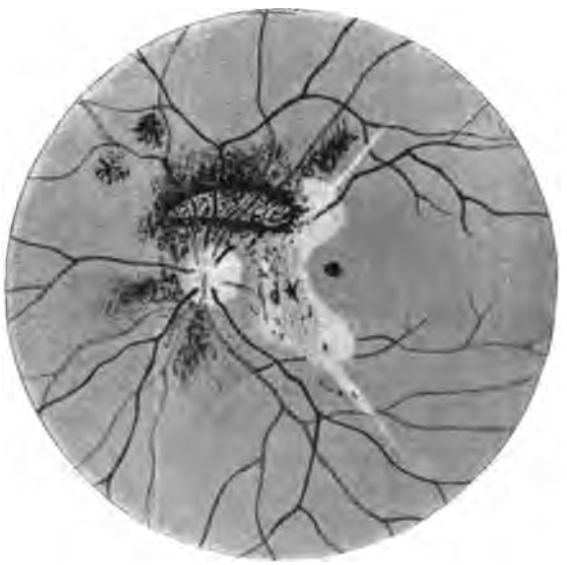

Fig. 4.

der mit der Jugend des Individuums zusammenhängt — einigermaassen zurückgebildet hat.

Folgender Fall ist nicht so sehr hinsichtlich seines klinischen Bildes als vielmehr des ursächlichen Momentes wegen von Interesse.

XIV. Fall. Stephan H., ein 10 Jahre alter Schulknabe, erschien zuerst am 27. August 1897. Die Eltern bemerken seit seiner Kindheit, dass „das linke Auge mehr nach innen steht und schielt"; der Knabe war stets gesund, seit seiner Geburt hat sein Auge kein Trauma getroffen. Das Kind kam sehr schwer mit Hilfe der Zange zur Welt; nach der Geburt war die linke Schläfe an der Applicationsstelle der Zange stark eingedrückt und mit Blut unterlaufen.

Das rechte Auge des Knaben ist normal, Sehkraft ungeschmälert. Der temporale und untere Rand der linksseitigen Orbita in hohem Maasse

eingesunken, der obere Theil der linken Gesichtshälfte weniger entwickelt als rechts; die linke Lidspalte etwas enger, der Bulbus liegt tiefer und ist normal gross; Conjunctiva, Cornea, Iris sind normal.

Pupille links enger als rechts, reagiert auf Licht träge, consensuell sehr gut. Das Auge convergiert auf einen 20 *cm* angenäherten Gegenstand gut, über diese Entfernung hinaus weicht es plötzlich nach aussen ab. Die brechenden Medien rein; geringgradige myopische Refraction. Die unteren $^3/_4$ Theile werden von einer weissgrauen, prominierenden undurchsichtigen Masse verdeckt, welche sich an der Papillengrenze in 4 Stränge theilt, die verschiedene Richtungen einschlagen, $1^1/_2$ Papillen lang sind, spitz endigen und über den Retinalgefässen verlaufen. Um die Papille herum befinden sich auf der Retina kreisförmig angeordnet plumpe Pigmenthaufen. Die Gefässe normal verlaufend, die Vena temp. inf. zeigt bevor sie sich unter den weissen Strang begibt, eine ampullenartige Erweiterung. Sehvermögen: Fingerzählen vor dem Auge; durch Gläser nicht zu verbessern.

Die Eltern des Kindes sind geneigt, das schlechte Sehvermögen des linken Auges auf die Verletzung bei der Geburt zurückzuführen. Soviel ist gewiss, dass seit der Geburt keine Verletzung das Auge traf und dass das Sehvermögen des Auges, seit dies überhaupt manifest wurde, ein gleichmässig schlechtes war; dieser Aussage der intelligenten Eltern, die ihr Kind ziemlich verzärtelten, können wir Glauben schenken. Wenn wir ausserdem auch noch die bedeutende Einsenkung der knöchernen Wand der linken Orbita in Betracht ziehen, so können wir mit ziemlicher Wahrscheinlichkeit die Annahme acceptieren, dass der Forceps bei der Geburt des Kindes vielleicht zufolge unrichtiger Application — das Schläfenbein eingebrochen, den Bulbus gedrückt und eine intraoculare Blutung verursacht hat, deren Residuen wir jetzt beobachten können. Von Verletzungen, die durch geburtshilfliche Operationen herbeigeführt worden sind — soweit ich mich ohne erst die Literatur nach dieser Richtung zu durchsuchen, erinnern kann — Abducenslähmungen und eine diffuse Trübung der Cornea bekannt.

Fassen wir die bis jetzt publicierten Fälle mit den meinigen zusammen, so können wir nebenstehende Tabelle zusammenstellen.

Aus den Daten dieser Tabelle — abgesehen von den Krankengeschichten — geht vor allem hervor, dass, die echte Retinitis proliferans abgerechnet, bei 96·70% der Bindegewebsformationen in der Netzhaut und im Glaskörper die als veranlassende Ursachen angeführten Constitutionskrankheiten oder anamnetischen Daten mit den ursächlichen Momenten der Retinal- und Glaskörperblutungen vollkommen identisch sind.

Als veranlassende Ursachen angegebene Erkrankungen und anamnetische Umstände		Zahl der Fälle	%	%
Krankheiten der Circulationsorgane	Juvenile Blutungen Haemophilie	42	34·70	74·35
	Herzleiden, Gefässerkrankungen	6	4·95	
Infectionskrankheiten	Syphilis	8	6·60	
	Malaria	3	2·48	
Krankheiten des Stoffwechsels und der Niere	Diabetes	6	4·95	
	Albuminurie	4	3·30	
	Oxalurie (?)	1	0·83	
Anderweitige Ursachen	Gravidität (?) Alcoholismus (?)	2	1·66	
Vorausgegangene Augenkrankheiten	Papillitis Neuritis Chorioid. diss.	4	3·30	
Aus unbekannter Ursache entstandene vorausgegangene Blutungen der Retina und des Glaskörpers		14	11·58	
Verletzungen	Schussverletzungen	16	13·25	22·35
	Verletzungen anderer Art	11	9·10	
Retinitis proliferans		4	3·30	3·30
Summe		121	100	100

Aus den Krankengeschichten erhellt, dass in all diesen Fällen theils die Anwesenheit solcher Blutungen oder deren Residuen constatiert wurden, oder aus den Antecedentien auf vorausgegangene Blutungen geschlossen werden konnte.

Die Fälle, die sich auf Syphilis zurückführen lassen, machen 6·78% sämmtlicher Fälle aus.

Wir besitzen keinerlei Angaben, aus welchen mit Sicherheit darauf geschlossen werden könnte, dass die Syphilis

anders als durch Vermittlung von Netzhautblutungen Proliferationen hervorzubringen imstande wäre. Von der Heilbarkeit der syphilitischen Fälle war bereits bei der speciellen Besprechung die Rede.

Die durch Verletzungen entstandenen Bindegewebsformationen sind die Resultate von massenhaften Blutungen und vielleicht in geringerem Maasse von Narbenbildungen.

Echte Retinitis proliferans konnte nur in 3·30% aller Fälle festgestellt werden. Es ist jedoch nicht ausgeschlossen, dass einzelne der übrigen Fälle gleichfalls hierhergehören, der kurzen Beobachtungsdauer wegen jedoch nicht mit Bestimmtheit hieher gezählt werden können.

Eine weitere Frage ist die, inwieferne die anatomischen Beobachtungen mit diesen statistischen und klinischen Thatsachen im Einklange stehen. Purtscher (60) referiert in seiner Arbeit ausser dem eigenen Falle über 6 weitere histologische Beobachtungen (Manz, Michel, Banholzer, Denig, Würdemann, Lüderitz). Alle diese Beobachtungen stimmen ihrem Wesen nach miteinander überein; die mit dem Augenspiegel auf der Retina sichtbar gewesenen prominierenden weissen Gebilde erwiesen sich ausnahmslos als ein dem Granulationsgewebe ähnliches Gewebe. Die Hauptmasse dieses Granulationsgewebes ist praeretinal gelegen und hängt in einzelnen Fällen kaum, in anderen enge mit der Retina zusammen. So berührt z. B. im Falle Purtschers die vor der Retina gelegene Masse an den meisten Stellen kaum die Membrana limitans interna und schmiegt sich nur dort der Retina an, wo durch grössere Blutungen eine Anlöthung erfolgt war. In den Fällen von Manz und Michel wachsen die Granulationen direct aus dem Bindegewebe der vorderen Netzhautschichten hervor. In mehreren Fällen scheinen die Granulationen von der Papillengegend auszugehen. Ausser diesem, offenbar neugebildeten Granulationsgewebe hat sich auch die Retina selbst wesentlich umgestaltet; der Hauptcharakterzug dieser Umwandlung ist die Hypertrophie des retinalen Bindegewebsnetzes, welche verschiedene, zuweilen sehr hohe Grade erreichen kann. Die Müller'schen Stützfasern bilden mächtige, in die Länge gezogene Arkaden, welche an manchen Stellen direct in das Granulationsgewebe an der Netzhautoberfläche übergehen, anderwärts durch die intact gebliebene Membrana limitans interna verdeckt werden. Desgleichen wurden in jedem einzelnen Falle auch Veränderungen der Netzhautgefässe constatiert. Die Vasculitis und Perivasculitis gibt die Erklärung für die Netzhaut — und Glaskörperblutungen. Die Blutungen geben einerseits das Nährmaterial zur Entwicklung von Granulationsgewebe ab, andererseits wirken sie auch durch ihre häufige Wiederholung als Reiz, welcher die Hypertrophie des Netzhautbindegewebes befördert. Auf der Chorioidea sind selten Veränderungen vorhanden, der Glaskörper ist degeneriert; secundäre Netzhautabhebungen sind häufig.

Ueber einen Fall, wo in vivo retinale Bindegewebsproliferation diagnosticiert und dann die histologische Untersuchung durchgeführt worden wäre, verfüge ich nicht; ich kann jedoch eine andere Beobachtung anführen, welche vom aetiologischen Standpunkte Wert hat.

A. W., 17 Jahre alt, Schneidergehilfe, wurde am 1. Februar 1895 in der rechten Schläfengegend angeschossen und verlor sofort das Sehvermögen; auf der Klinik wurde er mit der Diagnose „Haemophtalmus" ambulant behandelt. Im Monate Mai wurde das Auge zeitweise roth, schmerzhaft, aus dessen Innern konnte man ausser einer braunrothen Masse hinter der Pupille nichts weiter sehen, und wurde dasselbe am 25 .August wegen der heftigen Schmerzen enucleiert. Beim Durchschneiden des Bulbus wurde eine totale Netzhautabhebung gefunden. Der Trichter der abgelösten Netzhaut war von einer bindegewebigen Masse ausgefüllt, deren mikroskopisches Bild mit der Beschreibung der oben erwähnten praeretinalen Granulationsgewebe vollkommen übereinstimmt. Dieses Gewebe scheint von der Retina auszugehen, die in der Papillengegend mit der Chorioidea enge verwachsen ist. Es besteht in seinem hinteren Antheile hauptsächlich aus dicken Bindegewebsfasern, die sich mit Eosin gut färben, und ist daselbst arm an Zellelementen; der Verlauf der Fasern ist von hinten nach vorne gerichtet. Nach vorne verbreitert sich das Bindegewebe dem Trichter der abgelösten Retina entsprechend ganz allmählich, die Zahl der Fasern nimmt ab, ihr Bau wird feiner. Die Bindegewebszellen vermehren sich allmählich, mit einem Worte, das Gewebe nähert sich immer mehr und mehr dem Typus eines frischen granulierenden Bindegewebes. Stellenweise erscheinen kleinere und grössere Gruppen theils frischer, theils zerfallender Blutzellen, anderwärts, namentlich in der Gegend der Gefässe, erscheinen Schollen von Blutpigment angehäuft. In den vordersten Theilen des Gewebes befinden sich viele structurlose, hyalinartige Partien mit wenig ausgewanderten Leukocythen an den Rändern; hier finden sich Blutaustritte in grösserer Zahl. Zwischen diesem bindegewebartigen Gebilde und der hinteren Linsenfläche befindet sich ein grosses, flach ausgebreitetes Blutextravasat. Das Gewebe ist reichlich mit Blutgefässen versehen, doch konnte ich an keinem der Schnitte einen Zusammenhang dieser Gefässe mit jenen der Retina oder der Papille mit Sicherheit constatieren. Das hypertrophische Balkengerüste der abgelösten Netzhaut hängt mit dem beschriebenen Gewebe stellenweise zusammen.

Diesen histologischen Befund halte ich deshalb für erwähnenswert, weil derselbe den Beweis dafür erbringt, dass der grosse Bluterguss, der den Glaskörper erfüllte und dessen Umwandlung man zufolge der Undurchsichtigkeit der vorderen Theile des Auges in vivo nicht mit Aufmerksamkeit verfolgen konnte — sich zu einem Gewebe ähnlicher

Natur entwickelte, wie man es bei der mikroskopischen Untersuchung jener Gebilde gefunden hat, die unter der Bezeichnung Retinitis proliferans, oder retinale Bindegewebsformationen beschrieben werden.

Ueber die echte Retinitis proliferans im engeren Sinne besitzen wir fast gar keine histologischen Angaben. Goldzieher hat 1879 einen Bulbus präpariert, dessen Glaskörperraum von einer eigenartigen Geschwulst ausgefüllt war; die Geschwulst hatte eine, dem Lungengewebe ähnliche reticulierte Structur, und bestand aus Bindegewebszellen und structurlosen Lamellen; dieses Balkenwerk des Tumors übergieng direct in glasartige Ausläufer, die von der Limitans interna ausgiengen. Von Blutgefässen war keine Spur; aus dem anatomischen Befunde schliesst der Autor, dass es sich um ein eigenartiges Neugebilde handle, welches in die Gruppe der bindegewebigen Neoplasmen einzureihen wäre und mit den sogenannten Cylindromen verwandt sei. Der Autor hält diesen Tumor, wie er dies auch in seinem zu Heidelberg im Jahre 1896 abgehaltenen Vortrage auseinandersetzte, für eine Retinitis proliferans von riesigen Dimensionen und hob die hyaline Degeneration in der ganzen Geschwulst, sowie in sämmtlichen Membranen des Auges ganz besonders hervor. Natürlich müssen wir die Beurtheilung dieses Falles, solange kein neuerer und in vivo diagnosticierter Fall von Renitis proliferans zur histologischen Untersuchung gelangt, in suspenso belassen. Der Befund weicht aber so sehr von den erwähnten ab, dass derselbe unter keinen Umständen in eine Kategorie mit jenen gestellt werden kann, und wenn die Geschwulst thatsächlich nicht neoplastischer Natur ist, kann sie nur als Product einer echten Retinitis proliferans betrachtet werden.

Ausser dem Angeführten sind für die Kenntnis des Wesens der praeretinalen Bindegewebsproliferationen jene Thierversuche von Wichtigkeit, welche Pröbsting (40) angestellt hat. Pröbsting hat in den Glaskörper von Kaninchen Blut eingespritzt und durch diese Injectionen — abgesehen von der aus der Technik des Verfahrens zu erklärenden Netzhautabhebung — echte Bindegewebsproliferationen im Glaskörper hervorgerufen. Aus den umgebenden Geweben wanderten weisse Blutzellen in grosser Zahl in die Blutmasse ein und wandelten sich mit der Zeit zu Bindegewebe um. Das Haemoglobin wurde gleichfalls durch Leukocythen resorbiert; das Bindegewebsgerüste der Retina hypertrophierte in der Gegend des injicierten Blutes, mit einem Worte, es kamen von Etappe zu Etappe solche Veränderungen zustande, wie sie an menschlichen Augen beschrieben wurden. Aus diesen Experimenten folgt mit Bestimmtheit, dass die in den Glaskörper oder auf die Netzhautoberfläche ergossene Blutmasse auf die Retina und die Zellelemente des Glaskörpers reizend wirkt und die aus dieser Reizung hervorgehende reactive Entzündung, beziehungsweise die damit einhergehende Auswanderung von Zellen

theils die Umwandlung des Blutes in Bindegewebe, theils den Weitertransport des dazu geeigneten Blutpigmentes anregt.

Diejenigen, welche die Richtigkeit dieser Auffassung anzweifeln, werfen gewöhnlich die Frage auf, warum die Bindegewebsproliferationen, wenn sich das Bindegewebe thatsächlich aus einer Haemorrhagie entwickelt, so selten vorkommen, wo doch Netzhaut- und Glaskörperblutungen so häufig sind? Bezüglich dieser Frage glaubt Purtscher, dass sich sowohl aus spontanen als auch aus haemorrhagischen Blutungen nur dann Bindegewebe entwickelt, wenn die Resorption des ergossenen Blutes zufolge Erkrankung der Gefässe und Lymphwege eine unvollkommene ist.

Diese Behauptung kann höchstens mit Bezug auf die traumatischen Blutungen gelten, denn spontane Blutungen entstehen so wie so nicht aus Gefässen mit gesunden Wandungen.

Aus den Publicationen, sowie aus eigenen Beobachtungen habe ich den Eindruck gewonnen, dass diese Bindegewebsproliferationen nicht so selten sind, als man glaubt. Wer kann uns dessen versichern, ob nicht hinter jenen dichten undurchsichtigen Glaskörpertrübungen, die aus Blutungen hervorgehen und sich zuweilen nach Monaten oder Jahren kaum aufhellen, die bekannten Proliferationen der Retina sitzen? Die Patienten, die zum erstenmale mit grösseren Glaskörper- und Netzhautblutungen auf der Klinik erschienen sind und die nach Jahren beim Niederschreiben dieser Arbeit auf meine Aufforderung abermals kamen, bilden ein bedeutendes Contingent des verwerteten Materials, und unter diesen wieder gab es zahlreiche, die ich wegen der, im Verhältnisse zu anderen Veränderungen, geringen Entwickelung der Bindegewebsproliferationen in die Statistik nicht aufgenommen habe. —

Literatur.

1864. 1. Mackenzie. Ophthalm. Rew. 1864. Ref. Guilbaud. La rétinite proliférante. Thése. Paris. 1897.
1867. 2. Becker. Bericht ü. d. Wiener Augenklinik. S. 106.
1869. 3. Jaeger. Handatlas. Fig. 72. és 84.
1872. 4. Cohn. Schussverletzungen des Auges. Ref. Schultze. Arch. f. Aug. Jahrgang 25. p. 312.
1874. 5. Hirschberg. Beobachtungen a. d. Augenheilanstalt in Berlin. S. 64.
1875. 6. Schnabel. Archiv f. Augenheilkunde Jahrg. 5. S. 124.
7. Strawbridge. Transact. of. the amer. ophth. society 1875. S. 302. Refer. Guilbaud.
1876. 8. Manz. Archiv f. Ophthalmologie. XXII. 3. S. 229.
1877. 9. Leber. Graefe-Sämisch: Handbuch d. Augenheilkunde. 5. Band. S. 665.
1879. 10. Panas et Remy. Anatomie path. de l'oeil.
1880. 11. Manz. Arch. f. Ophthalm. XXVI. 2. S. 55.
12. Parent. Recueil d'Ophth. S. 730.

1881. 13. Van der Laan. Period de Ophth. pratica. Ref. Guilbaud.
14. L. da Fonseca. Arch. ophth. de Lisboa No. 6. Ref. Guilbaud.
15. Alexander. Deutsche med. Wochenschrift. Nr. 40. Ref. Guilbaud.
16. Dayuenet. Recueil d'ophth. S. 722.
17. Charnley Webster Fox. Annales d'ocul.
18. Goldzieher. Wiener med. Wochenschrift. S. 440.
19. Berlin. Wiener med. Wochenschrift. S. 771.

1882. 20. Rotmund Eversbusch. Bericht d. k. Univ. Augenklinik zu München, 1879—1881. S. 55.

1884. 21. Nettleship. Transact. of the Ophth. Soc. IV. S. 150. Refer. Centralblatt f. prakt. Aug. 1890. S. 267.

1886. 22. Galezowski. Traité d'Ophthalmoscopie. S. XXII. Fig. 4.

1887. 23. Coroenne. Bulletin de la clin. des Quinze-Vingt. Ref. Guilbaud.

1888. 24. Nettleship. Transact. of the Ophth. Soc. VIII. S. 159.

1889. 25. Doyne. Transact. of. the Ophth. Soc. IX. S. 128. Ref. Adams Frost: The fundus oculi.

1890. 26. Proebsting. Klinische Monatsblätter für Aug. S. 73.
27. Schleich. Klinische Monatsblätter für Aug. S. 63.
28. Pflüger. Corr. Bl. für Schweizer Aerzte. Refer. Centralbl. f. Aug. S. 236.
29. Hirschberg. Centralbl. f. Aug. S. 266.
30. Theobald. Ibidem.

1891. 31. Martinet. Deutsche med. Wochenschrift. Nr. 9. Ref. Guilbaud.
32. Banholzer. Arch. f. Aug. Jahrg. 25. S. 186.
33. Schutter. Centralbl. f. Aug. S. 45.
34. Hirschberg. Centralbl. f. Aug. S. 319.
35. Plange. Arch. f. Aug. S. 78.

1892. 36. Stephenson. Trans. of the Ophth. Soc. XII. S. 140. Ref. Adams Frost.
37. Hippel. Klinische Monatsblätter f. Aug. S. 370.
38. Schultze. Arch. f. Aug. Jahrg. 25. S. 298.
39. Goldzieher. Orvosi Hetilap S. 566.
40. Pröbsting. Graefe's Arch. f. Aug. XXXVIII. 3. S. 114.

1893. 41. Blessig. Klinische Monatsblätter f. Aug. S. 202.
42. Grósz Emil. Orvosi Hetilap. Szemészet. S. 47.
43. Goldzieher. Orvosi Hetilap. S. 40.
44. Axenfeld. Archiv f. Aug. S. 225.
45. Scheidemann. Centralblatt f. Aug. S. 353.
46. Speiser. Mellinger's Beitr. z. Aug. 1893. S. 51. l. Ref. Jahresbericht ü. d. Fortschr. d. Aug. S. 344.

1894. 47. Wecker Masselon. Ophthalmoscopie Clinique. Fig. 37., 43., 44., 66. 67., 78.
48. Chodin. Westn. Ophth. Mai-Juni-Heft. Ref. Centralbl. f. Aug. 462.
49. Goldzieher. Orvosi Hetilap. S. 80. l. u. S. 214.
50. Grósz Emil. Orvosi Hetilap. Szemészet. Nr. 3.
51. Würdemann. Arch. of Ophthalm. XXXIII. S 455. Refer. Jahresbericht. S. 413.
52. Lüderitz. Inaug. Dissert. Strassburg. Refer. Centralblatt f. Aug. S. 535.
53. Goldzieher. Centralbl. f. Aug. S. 199.

1895. 54. Denig. Archiv f. Aug. S. 312.
55. Vialet. Soc. franç. d'Ophth. Ref. Guilbaud.
1896. 56. Fischer. Transact. of the Ophth. Soc. XV. Ref. Guilbaud.
57. Abadie. Annales d'Ocul. II. 36.
58. Friedenwald. Centralbl. f. Aug. S. 33.
59. Simon. Centralbl. f. Aug. S. 325.
60. Purtscher. Arch. f. Aug. 33. Band. Ergänzungsheft S. 13.
61. Feuer. Orvosi Hetilap. S. 68.
62. Mohr. Ibidem.
63. Adams Frost. The Fundus Oculi. S. 210. und Tafel XXV. Fig. 59.
64. Oeller. Atlas d. Ophthalmoskopie. C. XVI. u. XVIII.
65. Goldzieher. Bericht ü. d. 25. Versammlung d. Ophth. Gesellschaft. Heidelberg. S. 74.
1897. 66. Guilbaud. La rétinite proliférante. Thèse pour le doct. en Méd. Paris. Steinheil.
67. Fünfstück. Inaug.-Dissert. Freiburg.
1898. 68. Fuchs. Lehrbuch d. Augenheilkunde.
69. Goldzieher. Orvosi Hetilap. S. 532.

Schutzbrillen gegen Ultraviolett auf Grund photologischer Studien.

Von *Professor Wilhelm Schulek.*

(Mit 3 Tafeln.)

Die Abhandlung[1]) versucht eine Antwort auf die Frage zu geben, ob es möglich ist, das Licht, ehe es in die Augen gelangt, von seinem ultravioletten Bestandtheile zu befreien. Dies kann nur durch Brillen geschehen, deren Form den Gebrauch in allen Lebensverhältnissen gestattet. Im Verlaufe der Untersuchung tauchten auch Nebenfragen auf, die mindestens einigermaassen zu beantworten waren.

Die Untersuchungsmethode war die spectrographische. Man hatte es fortwährend mit der Absorption des Lichtes zu thun. Das ist auch für Forscher der Physik und Chemie eine schwierige Frage, deren Lösung mit der Erkenntnis der Constitution des Stoffes zusammenhängt. Sie ist noch nicht bis zur Aufstellung eines allgemeinen Gesetzes gediehen. Die bisher aufgestellten Lehren sind aber in den angewandten Tochterwissenschaften, auch in der Lehre über die Augen zu verwerten. Ein Versuch in dieser Richtung wird hoffentlich eine nachsichtige Beurtheilung finden. Die Literatur musste den Hauptsachen nach auch in diese Darlegung, der Rechtfertigung wegen, einbezogen werden.

Die Bezeichnung Photologie soll andeuten, dass nicht vom Strahlengange, sondern von der Zusammensetzung des Lichtes die Rede ist, und dass eine nahe Beziehung zur Photochemie besteht. Das Bedürfnis nach einer physiologischen Vertiefung der Schutzbrillenfrage hat sich mehrfach geäussert. Eine vorherige Klärung der physikalischen und in gewisser Beziehung auch der chemischen Grundlage dürfte vielleicht mit dem hier Dargebotenen angebahnt werden.

---

[1]) Vorgetragen in der ungarischen Akademie der Wissenschaften am 17. April, 15. Mai und 19. Juni 1899, und in der kön. Gesellschaft der Aerzte am 18. März, 22. April u. 3. Juni 1899 — mitgetheilt im „Szemészet" des Orvosi Hetilap. 1899 Nr. 1. u. ff.

Grüne und blaue Brillen sind als Augenschutz in Verwendung gewesen und auch schon verlassen. Gelbe werden jetzt mehrfach empfohlen, sind aber noch nicht allgemein in Aufnahme gekommen. Auch von rothen ist bereits die Rede. Damit wäre dann der Kreis der Hauptfarben durchgelaufen.

Es dürfte indessen kaum mehr zweifelhaft sein, dass solche gefärbte Brillen nur speciellen Zwecken entsprechen können; dass dagegen der allgemeine Schutz gegen zu starke Beleuchtung und vielleicht auch gegen gewöhnliche Beleuchtung (in vielen Fällen bei kranken Augen) doch nur die neutral-rauchgrauen Brillen sein sollen, welche die Wirkung des Lichtes im ganzen Spectrum herabsetzen. Will man den physiologischen Sehact nicht ganz einstellen, aber auch nicht einseitig, den verschiedenen Wellenlängen des Lichtes gemäss in ungleicher Weise beeinflussen — und das ist wohl meistens die Absicht — dann muss man die neutralgrauen Schutzbrillen beibehalten und alles andere kann nur ausnahmsweise Geltung erlangen.[1])

Indessen ist auch noch eine neue Aufgabe erwachsen. J. Widmark[2]) und J. Ogneff[3]) haben erwiesen, dass ultraviolettes Licht eine besondere, und zwar bei reichlichem Zutritt äusserst schädliche Wirkung aufs Auge ausübe. Wenn aber das ultraviolette Licht Lidödeme, Bindehautentzündungen, Keratitiden (Epithelabhebungen und Infiltrate), Iritiden, Cyclitiden, Linsentrübungen, vielleicht selbst Retinitiden verursachen kann, dann muss man gewiss auf den Gedanken kommen, dass anderweitig bereits entstandene Augenkrankheiten dieser Art auch nicht gehörig heilen können, wenn man nicht alles ultraviolette Licht von ihnen sorgfältig abhält. Und wenn es gelänge, das ultraviolette Licht durch Schutzbrillen ganz auszuschliessen, dann ergäbe sich allem Anscheine nach daraus ein enormer Vortheil für die Behandlung fast aller Augenkrankheiten, ebenso aber auch für die Schonung gesunder Augen, welche einem grellen Lichte mannigfacher Art ausgesetzt sind.

Ein solches Ziel hat schon mehreren Forschern vorgeschwebt, sie haben aber nur landläufige Mittel in das Bereich ihrer Erwägungen einbezogen[4]), mit denen höchstens einige Vortheile gewonnen und Nachtheile

[1]) In demselben Sinne spricht sich A. E. Fick aus in Graefe-Saemisch. II. Aufl. 1899, XIX. Capitel, S. 21.

[2]) Beiträge zur Ophthalmologie, Leipzig bei Veit 1891; referiert, obwohl sehr kurz, im Centralbl. f. A. 1891. S. 119, 256, 460 u. Jahrgang 1892. S. 53.

[3]) Wirkung des elektr. Bogenlichtes auf die Gewebe des Auges, 1896 im Arch. f. Physiol. Bd. 63. S. 209. — Referiert im Centralbl. f. A. 1896 p. 287.

[4]) Magnus (die Bedeutung des farbigen Lichtes, Leipzig 1875) brachte wohl seinerzeit Anregungen, aber die bedingungsweise empfohlenen blauen Gläser werden höchstens ganz speciellen Fällen gerecht.

nicht ganz vermieden werden. Jedenfalls wird die vorhin umschriebene Aufgabe der Mittel des Lichtschutzes durch sie nicht auf directem Wege erreicht und überdies die ganze Frage complicierter gemacht, ja sogar einigermaassen verschoben, denn gelbe Gläser, und rothe noch mehr, können zwar gegen ein Uebermaass von ultraviolettem Licht schützen, schwächen aber auch das violette, blaue u. s. w. In allen Augenkrankheiten nur das blaue Licht zuzulassen, wie neuestens Pergens[1]) will, wäre eine Auslieferung des Auges an die chemische Reizwirkung des Lichtes und ein Rückfall in jene Anschauungen, nach welchen man Medicinen in blauen Flaschen conservieren wollte. Sein Streben nach einer physiologischen Grundlage ist indessen ein principieller Fortschritt.

Nach dem heutigen Stande unserer Kenntnisse müssen wir wünschen, Mittel zur Verfügung zu haben, mit denen wir das ultraviolette Licht, selbst das intensive, ganz auszuschliessen vermögen. Daneben soll die Möglichkeit offen gelassen sein, mit dem übrigen, also dem farbigen Antheile des Lichtes, weiter nach Belieben verfahren, vor allem dieses auch in seiner Gesammtheit mehr oder weniger nach Belieben abschwächen zu können.

Diesem Verlangen kann man genügen, wenn man sich entschliesst, statt einfachen Gläsern, Brillenkammern anzunehmen. Es müsste zwischen zwei Glasplatten ein mässiger Zwischenraum gelassen und dieser mit gelösten Stoffen ausgefüllt werden.

Da Verfasser diesbezügliche Versuche schon seit langem macht und glaubt, dass dieselben auch allgemeines Interesse besitzen könnten, so möge im folgenden über dieselben berichtet werden.

Allerdings ist die Zumuthung, statt Gläsern Kammern tragen zu lassen, eine so starke, dass nur schwerwiegende Gründe einen solchen Vorschlag rechtfertigen können. Statt aber die Sachlage, welche zu diesem Vorschlage führt, selbst darzulegen, sei es gestattet, sich auf die ausgezeichnete Arbeit von H. Krienes[2]) zu berufen und aus ihr das Wichtigste hier zu wiederholen.

Nach Krienes gleicht die Einwirkung des Lichtes auf das Auge im wesentlichen der experimentell nachgewiesenen Wirkung desselben auf die Haut, und besteht in einer durch das vasomotorische Nervensystem vermittelten Beschleunigung der Blut- und Saftströmung; die hiedurch hervorgerufene stärkere Absonderung wirkt einerseits auf die Ernährungsverhältnisse der Linse und des Glaskörpers günstig ein, und fördert andererseits die Bildung der Sehstoffe. Die bereits fertigen Seh-

[1]) In klin. Mon.-Bl. f. A. 1897. S. 33—50.

[2]) Einfluss d. Lichtes auf das Auge in physiol. u. path. Beziehung (Blendungskrankheiten u. Bledungsschutz) 1897. Halle, 56 Seiten, in Vossius' Sammlung zwangl. Abhandl. aus dem Gebiete der Augenheilk. II. Bd. Heft 2—3.

stoffe werden aber durch das Licht wieder auf photochemischem Wege zersetzt und müssen genau im Verhältnisse ihres Zerfalles neugebildet werden, damit die „Adaptation", d. i. das zwischen der Dissimilierung und Assimilierung bestehende labile Gleichgewicht nicht gestört werde. Bei Steigerung der Lichtintensität kommt man an eine Grenze, bei welcher infolge Ueberwiegens der Dissimilierung über die Assimilierung als Ermüdungs- und Blendungserscheinung der Retina Sehstörungen auftreten; der Autor nennt dies die „obere Helladaptationsgrenze". Entsprechend dieser nimmt er auch eine „untere Reizschwelle" an, bei welcher die Reizeinwirkung des Lichtes beginnt. Zwischen diesen beiden Grenzen liegt das Adaptationsgebiet. Die innerhalb dieses Gebietes bei plötzlichem Lichtwechsel auftretenden Ermüdungserscheinungen sind bloss relative, weil sie durch die Adaptation alsbald beseitigt werden. Ein wesentlicher Factor der Adaptation ist die Wanderung des retinalen Pigments, das die Stäbchen- und Zapfenglieder wie mit einer Hülle umgibt, und das in ihnen befindliche Sehroth vor allzu schneller Zersetzung schützt. Das Schmerzgefühl, welches die Blendung begleitet, erklärt Krienes dadurch, dass die bei der maximalen Dissimilierung entstehenden Nebenproducte (besonders CO_2) auf die Ciliarnerven reizend einwirken.

Im zweiten Abschnitte werden die durch extreme Lichteinwirkung hervorgerufenen pathologischen Veränderungen besprochen. Diese sind bei Sonnenblendung hauptsächlich in der Retina und Chorioidea zu finden, und geben in typischen Fällen das Bild einer Chorioretinis der Maculargegend. In milder verlaufenden Fällen deuten die functionellen Störungen auf einen fovealen Ursprung. Hingegen dominieren bei der elektrischen Ophthalmie und der Schneeblendung im Krankheitsbilde hauptsächlich Entzündungssymptome der Bindehaut, der Hornhaut, sowie des vorderen Uvealtractes, während Veränderungen an der Retina und Chorioidea nur selten vorkommen, und gewöhnlich bei negativem Spiegelbefund nur functioneller Natur sind. Bei der Blitzblendung ist das Auftreten von Katarakt bemerkenswert.

Die Untersuchungen des Autors ergeben in voller Uebereinstimmung mit anderen, besonders mit Widmark, dass die geschilderten Veränderungen zum grössten Theil durch die ultravioletten Strahlen verursacht werden. Die Rolle der Wärmestrahlen kommt hiebei viel weniger in Betracht, die Pupillenreaction soll jedoch gerade durch die letzteren ausgelöst werden. Die Symptome nach ultrarother Blendung schliessen sich der Lichteinwirkung direct an und laufen rasch ab, während bei ultravioletter Blendung das Maximum der Reizungserscheinungen erst nach Stunden, oft erst am nächsten Tage erreicht wird, und langsam zurückgeht.

Linse und Glaskörper[1]) absorbieren zwar in hohem Grade ultraviolettes Licht, bleiben aber trotzdem intact, weil sie infolge ihrer starken Fluorescenz die kurzwelligen Strahlen in langwellige leuchtende verwandeln. Linsentrübungen wurden daher nur bei so concentrierter ultravioletter Lichteinwirkung beobachtet, wie sie durch den in unmittelbarer Nähe herabfahrenden Blitzstrahl entwickelt wird, oder wie Widmark und Hess sie behufs experimenteller Erzeugung von Linsentrübungen verwendeten. Daher kommt es, dass Staroperierte im Vergleich zum anderen Auge eine erhöhte Empfindlichkeit für kurzwellige Strahlen zeigen, und oft im Anschluss an die Operation Blausehen angeben.

Dem Einflusse des ultravioletten Lichtes schreibt der Autor auch die retinale Pigmentwanderung zu, welche bekanntlich gerade gegen die erhöhte dissimilierende Wirkung dieser Strahlen ein wirksames Schutzmittel bildet, während andererseits eine mangelhafte Entwicklung des Pigments das Auge zu functionellen, und unter Umständen auch zu organischen Erkrankungen der Netzhaut disponiert; für die letzteren macht er auch die ultravioletten Strahlen verantwortlich.

Es wird sodann an die idiopathische Hemeralopie und deren epidemischen Charakter in den Frühlingsmonaten erinnert; da in dieser Jahreszeit die Luft für kurzwellige Strahlen sehr durchgängig ist,[2]) scheint die Folgerung berechtigt, dass die ultravioletten Strahlen ein gemeinsames aetiologisches Moment bilden, sowohl für die idiopathische Hemeralopie, als für die im Frühjahr so häufigen Conjunctivalleiden, vielleicht in dem Sinne, wie der Verfasser sich die Entstehung der Xerosis epithelialis vorstellt, dass nämlich diese Strahlen den Xerosisbacillen auf photochemischem Wege die Invasion durch das Epithel ermöglichen.

Krienes würde es für rationell halten, Augenkranke in roth oder gelb beleuchteten Räumlichkeiten unterzubringen. Bei Verwendung von Schutzbrillen hält er das Glas für das zweckmässigste Material, weil es die ultravioletten Strahlen in hohem Maasse absorbiert, während der von den Optikern so angepriesene Bergkrystall dieselben reichlich durchlässt und daher zu verwerfen ist. Am relativ empfehlenswertesten sind rothe oder gelbe Gläser, besonders aber die von Fieuzal angegebenen graugelben Brillen.[3]) —

[1]) Der Glaskörper nicht, wie weiter unten gezeigt werden soll. (Ref.)

[2]) Im Herbste mehr, sagt H. W. Vogel in d. 4. Aufl. (1894) des Handb. d. Phot. II. Bd. S. 80—99, besonders S. 93. Doch mag der Unterschied gegen den Winter als Argument im Texte oben gelten. (Ref.)

[3]) In der Frage des Pterygiums (Seite 41) hat Krienes Recht, dass die fremden Körper die Cornea vor ultraviolettem Licht schützen, aber nur hinter sich, und etwas anderes habe ich auch nicht behauptet. Aber um sich sammeln sie das abprallende Licht, wie photographische Expositionen eclatant zeigen. Diese meine Behauptung zieht aber Krienes nicht in Erwägung. Vielleicht hat er nicht das Original meiner Abhandlung vor sich gehabt.

Diese Recapitulation aus dem Hefte von H. Kriones[1]) ergibt deutlich, dass einem eminenten Bedürfnisse abgeholfen würde, wenn es gelänge, nicht nur in der Art der Fieuzal'schen Brillen, also auf Umwegen, sondern direct das ultraviolette Licht ganz auszuschliessen und daneben das übrige Licht in den ungeschmälerten Wellenlängen entweder ganz zu belassen oder je nach Wunsch in seiner Gesammtheit mehr oder weniger abzuschwächen. Im ersten Falle hätte man anaktinische farblose, im zweiten Falle anaktinische neutralgraue Brillen. An beiden wäre ausserdem für eventuelle refractionelle Correcturen vorzusorgen.

Widmark hat bereits einen Fingerzeig gegeben, wie man das ultraviolette Licht ausschliessen kann, indem er das bei seinen Thierexperimenten benützte starke elektrische Licht durch eine Lösung von Chininum bisulfuricum, welche zwischen zwei Uhrgläser eingeschlossen war, hindurchgehen liess.[2]) Der Grundgedanke für anaktinische Schutzbrillen ist hiemit von ihm deutlich genug gegeben, ohne dass er indessen in dieser Richtung positive Vorschläge machte.

Soret[3]) hat ein Spectroskop mit fluorescierendem Ocular angegeben, in welchem sich statt einer Uranglasplatte[4]) zwischen zwei Glasplatten eine Lösung von Chinin bisulf., oder eine Lösung von Aesculin befindet, u. zw. in 1—1·1 *mm* dicker Schichte, um den ultravioletten Antheil eines Spectrums sichtbar zu machen und untersuchen zu können. Das ist also bereits eine Verwendung einer Kammer mit einer Flüssigkeit als optisches Mittel, wenn auch nicht zu Zwecken des Augenschutzes.

Gemäss dem Vogel-Kurz'schen Verfahren werden zum farbigen Druck mittelst Photographie[5]) 3farbige, flüssige Lichtfilter, u. zw. rothe, gelbe und blaue, so verwendet,[6]) dass Glaskammern (die sehr genau

[1]) Denselben Gegenstand behandelt auch E. Fick, Gesundheitspflege des Auges, in Graefe-Saemisch Handb. d. ges. Augenheilk. II. Aufl., II. Th., X. Bd., XIX. Capitel 1899. Dem auf S. 9 (unten) ausgesprochenen Zweifel, worauf die Fähigkeit der Luft zum Aufsaugen überviolette Strahlen beruhe, lässt sich doch einigermaassen begegnen. Im Sinne unserer gesammten physikalischen Vorstellungen darf man wohl sagen: die Aufsaugung kann nur auf der Isorythmie der Aetherschwingungen mit den Molecular- resp. Atomschwingungen der in der Atmosphäre enthaltenen Stoffe beruhen. Denn das Fehlen in unteren Regionen setzt in diesem Falle den Verbrauch in oberen Regionen voraus.

[2]) Beiträge zur Ophthalmologie 1891. S. 487.

[3]) In Poggendorfs Annalen, Jubelband 1874. S. 407.

[4]) In einem Kataloge 1897 von Krüss in Hamburg, werden solche Oculare mit 50 Mk. ausgeboten, sind also vermuthlich viel in Verwendung.

[5]) Verschieden hievon ist das Photographieren in natürlichen Farben, wie es z. B. Jolly mit liniierten dreifarbigen Platten angibt (Roy. Dubl. Soc. 1898, 6. Bd., S. 127—138. Ref. in Beibl. Wiedemann Annalen 1899, S. 253.)

[6]) In neuerer Zeit auch Grün. Die Mittel sind für Roth = Kaliumplatinchlorür, für Gelb = Pikrinsäure, für Blau = Cyanin, für Grün = in $^1/_2$ Liter Wasser 175 *g* Cuprum sulf., 17 *g* Kali bichromicum, 2 *g* Acid. sulfuricum. Verbesserungen werden gut bezahlt.

gearbeitet sein müssen und daher theuer sind) mit je einer der farbigen Flüssigkeiten gefüllt werden, durch diese das farbige Object einzeln, also 3mal hintereinander aufgenommen wird, von den 3 Platten je eine Zinkotypie gemacht und mit der ihr zugehörigen Farbe bestrichen auf den Carton abgedruckt wird, so dass sich die Abdrücke von den dreierlei Typen genau decken und (wo es dem Originale nach nöthig ist) auch die gemischten Farben herauskommen. Mit farbigen Gläsern lässt sich weit weniger Gutes erzielen.[1]) Auch hierin haben wir also ein Vorbild für Kammerbrillen.

Kammern mit Flüssigkeiten werden also anderweitig, wenn auch nicht zum Augenschutz, aber doch als optische Hilfsmittel, bereits in Verwendung gezogen.

Zur Feststellung der Nuancen seiner blauen Gläser liess L. Böhm[2]) von E. Busch in Rathenow Hohlkammern anfertigen. Es wurde ein Glasring zwischen zwei Glasplatten festgekittet. Die Füllung geschah mit abgestuften blauen Lösungen, u. zw. wegen der Homogenität und Dauerhaftigkeit mit gelöstem Kupferammonium, in 6 Abstufungen: $^1/_2$, 1, $1^1/_2$, 2, $2^1/_2$ und 3 zu 100 Wasser, nach Gewichtsverhältnissen. Nach diesen Farbenmustern wurden dann die weltbekannten blauen Brillen angefertigt.

Bevor man sich zu Kammern, als Brillen, entschliesst, muss natürlich klargestellt werden, ob sich nicht eine mineralische Substanz findet, welche an sich oder in Verbindung mit Glasmassen als solide Brille verwendet werden kann und doch dem Zwecke, das ultraviolette Licht zu absorbieren, entspricht.

Trotz vieler Umschau und fleissigem Nachforschen in der Literatur liess sich keine solche Substanz finden. Zahlreiche spectrographische Versuche mit anorganischen Substanzen ergaben nur negative Resultate. Sollte doch ein anorganischer Körper existieren, der farblos ist und dennoch das ultraviolette Licht bei der Fraunhofer'schen Linie H scharf abschneidet, dann wäre allerdings die anaktinische farblose Brille auch in solider Form möglich, insofern der Körper sich in die Glasmasse einschmelzen oder mit ihr chemisch verbinden oder gar direct schleifen liesse.

Somit ist man wohl auf organische Substanzen, d. h. auf die Kohlenstoffverbindungen beschränkt. Unter diesen finden sich zahlreiche, die ultraviolett gut absorbieren. Ihre physikalische Beständigkeit ist jedoch meist sehr fraglich und für vorliegende Zwecke können sie nur in Lösungen Anwendung finden. Eine Vereinigung mit Glasmassen ist ganz

[1]) Vergleiche: H. W. Vogel, Handbuch der Photographie, Berlin 1894. IV. Th., S. 230 u. Flg.

[2]) Therapie des Auges mittelst des farbigen Lichtes 1862, Berlin bei Hirschwald, S. 33—36.

ausgeschlossen, denn eine Erhitzung auf 800—1500° vertragen sie nicht. Es bleibt daher nur die Möglichkeit von Kammerbrillen mit flüssigen oder gelösten organischen Substanzen übrig, u. zw. nur mit solchen, welche physikalisch beständig sind. Letzterer Umstand erschwert die Untersuchung und die Wahl wesentlich.

Ueber die vom Verfasser bisher untersuchten Substanzen, welche die Zahl 200 überschreiten, im einzelnen zu berichten, erscheint unerlässlich, damit der oculistische Leser sich selbst eine Meinung darüber bilden könne, was sich in dieser für den Augenschutz allem Anschein nach so hochwichtigen Frage ungefähr erwarten lässt.

Bezüglich ihrer Lichtabsorption im Verhältnis zum Spectrum sind schon viele Substanzen geprüft und die Mittheilungen hierüber in physikalischen und chemischen Zeitschriften gemacht worden. Eine einheitlich zusammenfassende Darstellung fehlt bei der schier unerschöpflichen Reichhaltigkeit der auftauchenden Fragen aber noch. Insbesondere hatte noch kaum jemand ein Interesse daran, die Beziehungen gerade zur Linie H des Spectrums speciell zu studieren. Bei dem Suchen nach Substanzen mit dieser Eigenschaft fehlt also vorerst jeder genaue wissenschaftliche Anhaltspunkt.

Unwillkürlich müssen zunächst die fluorescierenden farblosen Substanzen auffallen, da sie ultraviolettes Licht in farbiges umgesetzt zurückstrahlen, dagegen vom sichtbaren Theil des Spectrums nichts absorbieren.[1]) Eine Aufzählung dieser Substanzen — bei welchen jeder erregungsfähige Lichtstrahl nur diejenigen Strahlen des Fluorescenzspectrums hervorruft, welche eine geringere oder höchstens gleich grosse Brechbarkeit besitzen, als er selbst — findet sich in Noacks Verzeichnis fluoresc. Substanzen (mit Literaturangaben) Marburg 1887. Aus der Gruppe IV und V (blau und violett fluor. Substanzen) wurden die im Handel vorkommenden in Untersuchung gezogen. Alle diese Körper, von denen die meisten schon von Hagenbach untersucht wurden, folgen der Stokes'schen Regel, sie zeigen nur eine einseitige Absorption des brechbaren Endes ihres Spectrums und erscheinen deshalb gelb, braun oder farblos, letzteres nämlich dann, wenn nur das äusserste lichtschwache Violett oder das Ultraviolett absorbiert wird. Das fluorescierende Spectrum derselben ist ungleichfarbig mit allmählicher Aenderung des Farbentons, und wird erst gleichfarbig von jener Stelle an, wo das Spectrum des Fluorescenzlichtes endigt.

---

[1]) Lommels zweite Classe fluor. Substanzen enthält solche Körper, während seine erste und dritte Classe hier ausser Betracht kommt. Siehe Sitzungsber. d. phys. med. Societät zu Erlangen 1877; dann auch: Pogg. Ann. Bd. 143 (1872); und: Müller-Pouillets Lehrbuch der Physik, 2. Bd. Optik. S. 365—367. Ausgabe 1895 9. Aufl. von Pfaundler u. Lummer.

Auf Eduard Hagenbachs Untersuchungen über die Fluorescenz[1]) aufmerksam geworden, wurden dessen Untersuchungsresultate in graphische Form gebracht, auf die Absorption geprüft und das Einschlägige verwertet. Hagenbach liess das Sonnenspectrum auf die Vorderseite eines Glastroges fallen; der Trog enthielt die fluorescierende Flüssigkeit, auf deren Oberfläche eine mattgeschliffene Platte das Fluorescenzlicht in seinen Beziehungen zu den Fraunhofer'schen Linien des Spectrums betrachten liess; hinter dem Trog stand ein Schirm, welcher das aus der Flüssigkeit austretende übrig bleibende Spectrum zeigte. So konnte ermittelt werden, welcher Theil des Spectrums Fluorescenzlicht liefert und was nach diesem Process an Licht im Spectrum noch übrig bleibt, respective was durch die Absorption und für die Erzeugung des Fluorescenzlichtes verbraucht wurde.

Hagenbach theilt die Resultate über 40 Substanzen mit. Von einigen sind die genauen Angaben zur Einsichtnahme nebenan in einer Zahlentabelle zusammengestellt, um dem Leser als Probe für die Genauigkeit der Arbeit zu dienen. Die mühsam gefundenen complicierten Thatsachen lassen sich graphisch wohl nur annähernd darstellen, doch mag hier eine Zeichnung über dieselben zum Ueberblicke Platz finden. (Chlorophyll II und Platinocyanmetalle blieben weg, weil deren Daten stereoskopisch dargestellt werden müssten.) Man findet bei jeder Nummer zwei horizontale Linien knapp übereinander gezeichnet: die obere gestrichelte Linie zeigt, welche Stelle des Spectrums Fluorescenzlicht lieferte, die untere Linie dagegen zeigt, was nach diesem Verbrauch vom Spectrum noch übrigblieb. Vom Standpunkte unserer Aufgabe können auf der Tabelle Nr. 10—13, 15, 21, 25, 27—29 und besonders 37 interessieren. Letzteres z. B. lässt eben nur den farbigen Theil des Spectrums durchgehen. Nur ist es leider für die Dauer kein haltbares Präparat, also für uns doch ungeeignet. Ueberhaupt sind diese Daten Hagenbachs insoferne nicht direct für uns maassgebend, als sein Trog viele Centimeter breit war; dagegen liesse sich die Concentration seiner Lösungen und damit ihre absorbierende Wirkung noch mannigfach variieren. Darum wurden auch mehrere der angeführten erhältlichen Substanzen für die hier vorliegenden Zwecke, also in dünnen, z. B. $2^1/_2\,mm$ dicken Schichten untersucht.

Einmal auf die Glycoside und Alkaloide aufmerksam geworden, wurde eine weitere Anzahl derselben in Betracht gezogen.

Ferner versprachen die Oele ein gutes Resultat, umsomehr als ihre Dickflüssigkeit die hermetische Einschliessung in Brillenkammern zu erleichtern versprach. Von ihnen und von den Terpenen wurde eine grosse Zahl untersucht.

[1]) Poggendorfs Annalen Bd. 141, 146 und Jubelband (1871, 1872, 1874.)


Morin. aluminn.
Naphtalin. rubr.
Brasilin. oxyd.
Chrysanilin. nitr.
Acid. thiomelan.
Ext. fuligo [kienruss]
in terpentin
Acid. phtalic. amid.
alkohol
aether
Ext. daturae strammon.
Ext. semin. Peganum Harmala
Acid. terephtalic. amid.
Chininum sulf. (c. acid. nitr.)
Aesculin
Fraxin
Inf. ligni nephritici
Tinct. quassiae
Ext. ligni Santali
Calamus
Tinct. curcumae
Sacch. maltis

Fig. 1.

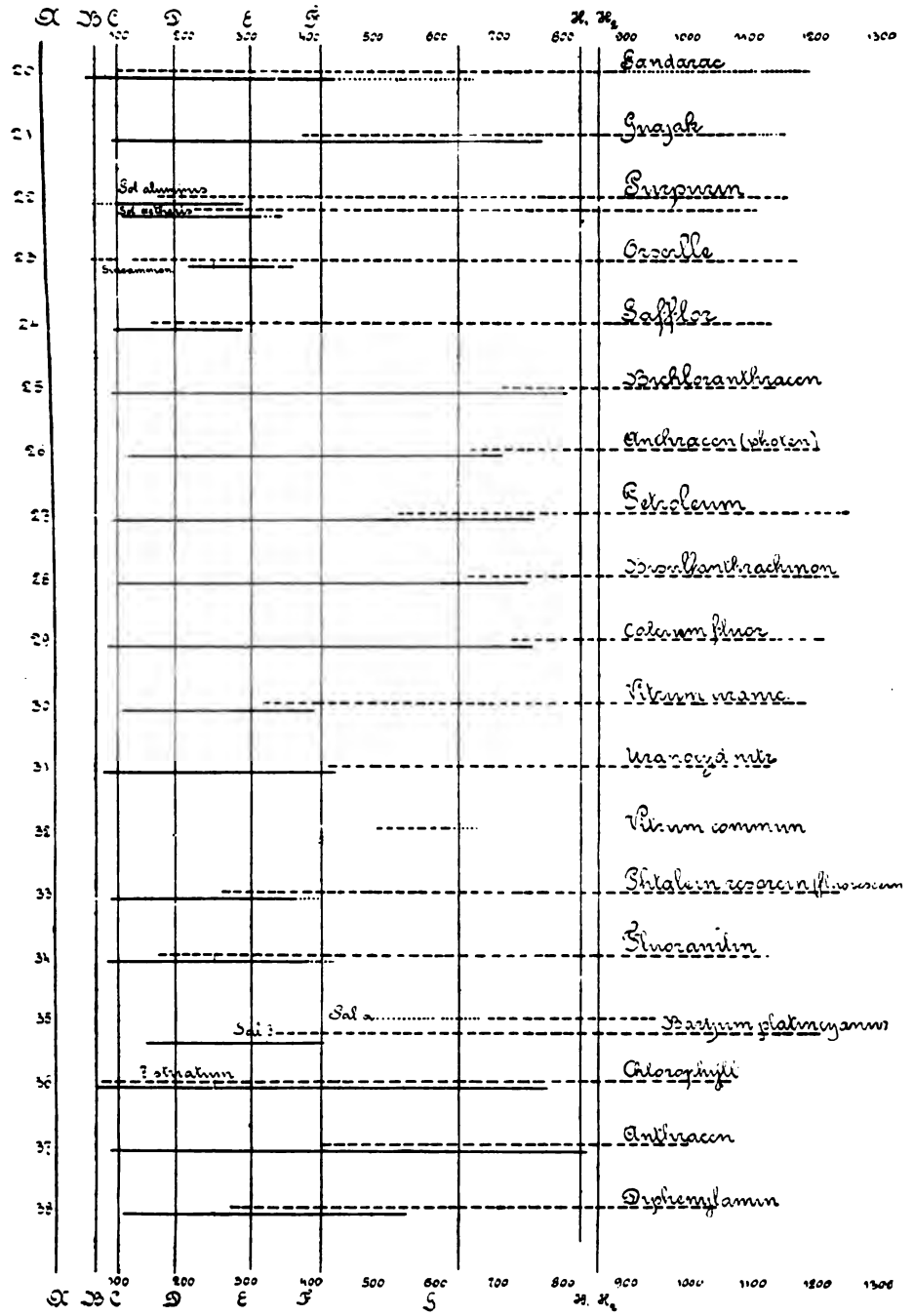
Sandarac
Guajak
Purpurin
Orseille
Safflor
Bichloranthracen
Anthracen (photen)
Petroleum
Bisulfanthrachinon
Calcium fluor
Vitrum uranic
Uranoxyd nitr
Vitrum commun
Phtalein resorcin (fluorescein)
Fluoranilin
Sal a
Sal ?
Barium platincyanus
? striatum
Chlorophyll
Anthracen
Diphenylamin

Fig. 2.

Nummer bei Hagenbach	Name	Fluoresciert im daraufprojicierten Sonnenspectrum		Spectrum des Fluorescenzlichtes	Spectrum des durchgefallenen Lichtes = Absorptionsspectrum	Farbe des Fluorescenzlichtes und Bemerkungen
		von	am meisten von			
1	Morin Thonerde	390—1200 mit Quarz 1400	553—876	111, 131, **333**—493, 513	dicke Schichten zwischen C—D, dünne von H an	mit dünnen Lösungen kann also das ganze Spectr. dem Durchblickenden sichtbar bleiben.
8	Extr. Daturae (mit Ammoniak)	293, C, 457—H_2, 1120	457—H_2	88, 109, **151**, 213, **283**—335, 356	wenn ohne Ammoniak: 584, bei 645 ganz dunkel; mit Ammoniak Beginn schon bei 379	grüngelb.
10	Amid der Terephtalsäure	628, 713, **862**—892, 1234	862—892	96, **172**, 213, **412**, 744, 764	—	blau gegen violett.
11	Schwefelsaures Chinin mit etwas Salpetersäure	529, H_1, 1150	182—567	88, **262**, 384, **485**, 711	—	blau nach Grünlich hin; Blau und Violett wird stark absorbiert. — Stokes: Journ. of chem. soc. tome VII 174.
12	Aesculin	571, gleich nach G, **701**—H_2, Ultraviolett noch stark, 1260	701—H_2	104, **329**, 416, **555**, 678	—	blau gegen Indigo; Blau u. Violett wird abs.
13	Fraxin	571, vor G, vor H_1 im Ultraviolett, 1250	—	83, 104, **310**, 395, **524**, 617, 637	—	bläulich-grün; also etwas mehr gegen Roth als Aesculin.
15	Quassiatinctur (Präparat schwach)	E, **573**, G, grün, nach G blau, **781**, stark ins Ultrav.	—	94, **491**. 687	kein Abs. streifen, ganze violette Theil abs.	blau von G an, vorher grün;

16	Extr. ligni Santali alkalisch	458, 486, **591—H_2**, 1161	591—858	83, 104, **331**, 412, **475**, 535, 555	brechbarere Seite abs.; wenn verdünnt, weicht nach Violett zurück ohne Abs. streifen	blau. Fraxin ist grüner, Chinin und Aesculin aber blauer als dieses.
21	Guajak	392 (röthlich), 554 (gelblich werdend) G grüngelb, dann grün—blau bis H_2, **696**, 930. 1059 ist violett, 1127, 1253	—	88, 109, 172. 213, 221, ***293***, 441, **623**, 767	absorbiert stark die brechbareren und ultravioletten Strahlen, wovon bei H ein kleiner Nachlass	blauviolett.
25	Bichloranthracen wässerig u. alkoh.	712, **vor H_1**, abn. von H_2—1137	$< H_1 - H_2$	88, 109, ***181***, 240, **317**, 365, **415**, 458, **522**, 577, **639**, 699, **756**, 808	abs. violettes Ende, dunkel von 741 wenn dick; weicht gegen violett, wenn dünner	blau, violetter als Amid-Terephthalsäure.
26	Photen $C_{14}H_{10}$ als Schüppchen	656, **794**, 1210	—	112, 131, **164**, 213, **258**, 300, **348**, 389, **444**, 494, ***559***, 606, **635**, 710	—	ätherische Lösung stark blauviolett fl. und nicht ganz gleich mit dem vorgeführten.
27	Petroleum	539, 683, **755—H_1**, 1178, mit Quarz 1254	755—H_1	92, ***125***, 208, ***262***, 303, ***343***, 406. ***466***, 506, **584**, 645, 707, 758	abs. violettes Ende, bei dicker Schicht von 686 dunkel	blau; die Maxima sind einander näher als in Bichl. anthr. u. weiter als in Photen; das Gemenge dieser beiden wäre so fluorescierend, wie das Petrol.
28	Bisulfanthrachinon	652, 781, **H_2—882** (Max. 862), 967, 1245	781—967 H_2—882 **862**	96, **248**, 384, **583**, 747	von 717 zunehmend und von 823 total	tiefblau. — Aus Anthracen dargestellt (v. Hagenbach).
29	Flussspathkrystalle	721, **vor H_1**, 1216	—	mit Kupferoxydammoniaklg. 1., 84, **526**, 752 2., ... **608** ... mit Sonnenlicht **526**	—	blauviolett.

Die Bekanntschaft mit dem als fluorescierende Substanz classischen Guajakharz legte den Wunsch nahe, andere Harze und Balsame zu erproben, umsomehr, als auch Eder[1]) für die Verkittung optischer Gläser in photographischen Apparaten dickes Glycerin statt Canadabalsam empfiehlt, da letzteres selbst in so dünner Schichte die chemische Wirkung des Lichtes schwächt.

Mancherlei Abhandlungen über das Absorptionsvermögen einzelner Stoffe legten die Vermuthung nahe, dass sich in der Gruppe der aromatischen Körper (Benzolderivate) dem vorliegenden Zwecke entsprechende Verbindungen finden könnten.

Manche Flüssigkeiten interessierten ferner als beabsichtigte Lösungsmittel.

Schliesslich wurden die noch unvertretenen Gruppen der Kohlenstoffverbindungen einigermaassen aufs Geradewohl der Vollständigkeit halber bedacht.

Glassorten zu prüfen war überflüssig, weil die photographischen Handbücher[2]), so das von J. M. Eder oder H. W. Vogel, darüber ausführlich berichten. Ist es ja eine eminent wichtige Frage in der Photographie, zu wissen, welche Arten von Gläsern dem Lichtprocesse am besten dienen, also wie die Absorption in den verschiedenen Glassorten sich verhält. Was dem Photographen am schlechtesten, das dient unseren Zwecken am besten, man braucht sich also nur in der Wissenschaft der Photographie umgekehrten Rath zu holen. Im allgemeinen absorbieren die gewöhnlichen Glassorten schon in 1 *mm* dicker Schichte das ultraviolette Licht jenseits der Wellenlänge 0·34 μ gänzlich. Dagegen absorbirt keine der Glassorten von 0.35 μ nach dem farbigen Theil des Spectrums hin.[3])

Sehr nützlich als Anleitung für die Wahl von Substanzen, die zu untersuchen wären, erwies sich Hartleys in früheren Jahren mitgetheilte und seither von ihm und von anderen nur noch genauer ausgeführte Eintheilung der organischen Substanzen in 3 Classen:

1. Solche, welche ein continuierliches Spectrum durchlassen und wenig Ultraviolett absorbieren, z. B. die Fettsäuren, sowie die ihnen entsprechenden Alkohole etc. Bei Alkoholen und Säuren mit steigendem Kohlenstoffgehalt nimmt das Absorptionsvermögen zu.

---

[1]) Absorptionsspectren von farblosen und gefärbten Gläsern mit Berücksichtigung des Ultraviolett von Eder u. Valenta. Wien 1894 aus der k. k. Akad. d. Wis., bei Tempsky. Eine für unseren Gegenstand besonders maassgebende Arbeit.

[2]) Auch Eders vorher angeführte Abh. über Absorptionsspectren d. Gläser 1894.

[3]) A. E. Fick sagt in seiner Gesundheitspflege des Auges 1899 (in Graefe-Saemisch H. d. g. Augh. II. Aufl. II. Th., X. Bd., XIX. Capitel S. 18): „Das Glas hat aber, wie wir heutzutage wissen, die Eigenschaft, die übervioletten Strahlen fast ganz zurückzuhalten.“ Dieses „fast“ ist in obigem genaueren Sinne zu corrigieren.

2. Solche, welche ein continuierliches Spectrum durchlassen, aber grosse absorbierende Kraft für Ultraviolett besitzen, z. B. die ätherischen Oele, Terpene, Kampfer etc. Isomere Terpene geben Spectra, welche im allgemeinen entweder in der Länge oder dem Grade der Absorption von einander verschieden sind.

3. Solche, welche Absorptionsbänder zeigen. Diese Classe schliesst ein: Benzol, Naphtalin, Anthracen und alle Derivate, ferner alle natürlichen Alkaloide und ihre Derivate, und zahlreiche organische Substanzen, welche Stickstoff und Sauerstoff enthalten. Alle diese Substanzen enthalten den sogenannten Benzolring.

Von Interesse ist das Verhalten der Alkaloide; manche derselben geben keine scharfe chemische Reaction, aber ein charakteristisches Absorptionsspectrum, wodurch sie erkannt und ihre Reinheit constatiert werden kann, z. B. verschiedene Sorten von Aconitin. Solche, welche bestimmte physiologische Wirkung haben, zeigen auch bestimmte Absorptionscurven. Ebenso lassen sich die Chinaalkaloide nach Absorptionscurven theilen. Codeïn und Morphium zeigen sowohl in ihrer chemischen Constitution als auch dementsprechend in ihrer Absorption Aehnlichkeit. — Soweit Hartley.[1])

Wollte jemand noch weitere Substanzen suchen, die eben nur das Ultraviolett absorbieren, so kann auch „Landauers Spectralanalyse" S. 127—136[2]) im Abschnitte „Absorptionsspectra" bei der Wahl der Stoffe Anhaltspunkte geben; in den reichlichen Literaturangaben sind die wissenschaftlichen Quellen angeführt. Auch in Eders Handbuch der Photographie[3]) sind wichtige allgemeine Aufschlüsse und Literaturangaben zu finden. H. W. Vogels Spectralanalyse irdischer Stoffe[4]) enthält über den ultravioletten Theil fast nichts, bietet aber für die Methode der Untersuchung einen guten Ueberblick und für den farbigen Theil des Spectrums bringt es eine erstaunliche Fülle von Daten und Abbildungen von Spectren aller Art, so dass, im Falle man gegen einzelne Theile des farbigen Lichtes Augenschutz suchen wollte, in demselben die Möglichkeit zu reichster Auswahl von Stoffen sich böte. Nebenbei bemerkt, lässt sich auch aus einer flüchtigen Besichtigung dieser Abbildungen schon die Erkenntnis gewinnen, dass mit wenigen Ausnahmen durch anorganische Substanzen (also auch durch gefärbte Gläser[5]) die absorbierten Theile

[1]) Eders Handbuch d. Photographie, 1891, Bd. I, S. 237 entnommen.

[2]) Das Werk von 174 Seiten umfasst alles Wissenswerte der Spectralanalyse bis in die letzten Jahre und ist aus dem neuen Handwörterbuch der Chemie von Fehling-Hell auch separat zu haben. Braunschweig bei Vieweg 1896.

[3]) 1891. 2. Aufl. Halle a/S. I. Bd. 2 Heft, S. 238 u. 281—284.

[4]) Berlin bei Oppenheim, 1889. S. 351.

[5]) Was Eders angeführte Abhandlung in besonderem erweist.

des Spectrums gegenüber den durchgelassenen viel weniger scharf absetzen als es durch viele organische Stoffe geschieht; auch mit der Temparatur steigern und ändern allenfalls unorganische farbige Lösungen (und Glas ist auch eine Lösung, wenn auch eine „feste") ihr Absorptionsvermögen.[1])

Ueber die Methode der Untersuchung muss nun das wichtigste vorgebracht werden. Eine Ocularbeobachtung des durchgelassenen Spectrums mit Uranglasplatte erwies sich als schwerfällig und ermüdend. Dagegen konnte man ohne ein Spectrum zu erzeugen, keilförmige Glaströge[2]) anwenden. Wurde durch deren Füllung ein kräftiges Magnesiumlicht gelassen, das nach der Absorption ein dem Troge anliegendes Kurz'sches Celloidinpapier traf, dann konnte man eine ziemliche Orientierung darüber erlangen, ob eine in den Trog gefüllte farblose Lösung das Ultraviolett bedeutend absorbiert oder nicht. Wenn eine Substanz das Ultraviolett nicht absorbiert, so ist die Bräunung hinter dem Troge dieselbe wie am überragenden freien Rande des photographischen Papiers. Wenn die Substanz annähernd alles Utraviolett absorbiert, dann entsteht hinter dem dicken Theile des hohlen Glaskeiles nur geringe (vom Violett und Blau des einfallenden Lichtes herstammende) Bräunung, und diese nimmt allmählich gegen die Spitze des Keiles bis zur vollen Bräunung zu. Aus diesen Unterschieden lässt sich dann ein Schluss ziehen. Die hohlen Keile für diese Untersuchung waren im Innern 10 *cm* lang, $4^1/_2$ *cm* breit und einerseits 0, anderseits 12 *mm* dick. Eine Breitseite wurde nach unten zum Aufstellen verwendet, die andere war nach oben gekehrt und zum Einfüllen offen gelassen. Es wurden viele Untersuchungen unter allerei Modalitäten gemacht: mit verschiedenen Papieren, bei verschieden langer Exposition (meist $^1/_2$ bis $1^1/_2$ Stunden) unter Anwendung von Magnesium-, Petroleum-, zerstreutem Tages-, Himmels- und directem Sonnenlicht. Gleich darauf wurde der Fixationsprocess durchgeführt. Man konnte bis zu acht Cuvetten zu gleicher Zeit aussetzen und daher rascher arbeiten. Die Mühe war doch eine verlorene, denn bei den vielen physikalischen Factoren, die hier zusammenwirken, gibt es keine ausschlaggebende Erscheinung, die allein vom vorhandenen oder fehlenden ultravioletten Lichte, und zwar ganz und voll, gerade bis zur H-Linie, abhängen würde.

Es wäre allerdings sehr zu wünschen, dass man Massenuntersuchungen über diese Frage machen könnte, denn man kann jetzt kaum

---

[1]) Praktisch genommen, geht letzteres mehr den Chemiker an, wenn er z. B. in der Bunsenflamme Stoffe erhitzt, als den Oculisten, der farbige Gläser nur innerhalb der meteorologischen Temperaturschwankungen verwendet; ersteres aber ist wesentlich, da auch für den Schutz gesunder Augen gegen grelle Lichtwirkungen gesorgt werden muss.

[2]) Von Leybold in Köln bezogen.

mehr als ahnen, was bei den unbegrenzten Tausenden von organischen Substanzen sich in Bezug auf die verlangte elective Lichtabsorption finden und verwerten liesse. Es gäbe jedoch zwei Methoden, die rasch Aufklärung geben würden. Hätte man ein chemisches Präparat, das nur für ultraviolettes Licht von der H-Linie an empfindlich ist, oder gäbe es einen Lichtfilter der alles farbige Licht, das ultraviolette aber gar nicht abhält, dann könnte man mit den Glaströgen (noch besser: Quarztrögen) rasch arbeiten. Die wissenschaftlichen Photographen suchen das Umgekehrte zu erreichen, sie wünschen die vorhandene Sensibilität von Violett und Blau bis auf Roth auszudehnen, nicht aber bis zur Farblosigkeit auszulöschen. Lichtfilter, die das farbige Spectrum ausschalten, wären ganz schwarz, und dann frägt es sich erst noch, ob das ultraviolette Licht durch sie wirklich ungeschwächt passieren kann.

Bezüglich des ersteren liess sich weder in Büchern, noch von Fachmännern Günstiges erfahren. Gäbe es dergleichen, so läge es im wissenschaftlichen Interesse, damit hervorzutreten. Für das zweite Bedürfnis gibt es in der hier verlangten exacten Weise auch keine Hilfe, höchstens eine annähernde. Widmark hat sich ultrarothes Licht in überwiegender Menge dadurch hergestellt, dass er elektrisches Bogenlicht in einer Stärke von 1200 Normalkerzen durch berusste Steinsalzplatten fallen liess.[1]) Hiedurch wurde der Gedanke zu dem Versuche angeregt, das farbige Licht mit berussten dünnen Glasplatten zu schwächen, obwohl kein Bogenlicht zur Verfügung stand. In dieser Form leistete der Versuch wenig für die gedachten Zwecke, weil, wie sich nachträglich durch den Spectrographen herausstellte, berusste Platten auch das ultraviolette Licht schwächen und das farbige doch nicht ganz auslöschen, kurz, keine scharfe Grenze der Absorption ergeben. Weiter unten wird dieser Punkt noch einmal berührt werden.

Es gäbe noch eine Möglichkeit sich reines ultraviolettes Licht zu verschaffen. Das Licht einer starken Lichtquelle, die reichlich ultraviolettes Licht enthält, müsste spectral zerlegt und dann die Stelle, welche bloss Ultraviolett enthält, mittelst Quarzprismen und einer Sammellinse aufgefangen werden.[2]) Aber das würde eine eigene Einrichtung erfordern, in der Verwendung erst recht umständlich sein, und in den Leistungen hinter denjenigen zurückstehen, welche mit der schliesslich gewählten Methode der Spectrographie erreicht werden.

Für die Untersuchung von Absorptionsspectren, wie solche für die Erkennung der Lichtdurchlässigkeit sowohl der Augenmedien als auch der

---

[1]) Beiträge z. Ophth. 1891, S. 401.

[2]) Das Spectrum darf nicht ausgedehnt sein, da sonst das Sammeln resp. Zusammenfassen unmöglich würde.

farblosen und der gefärbten Brillen angewendet werden sollen, wird nach dem heutigen Stande der technischen Hilfsmittel, am besten die Spectrophotographie verwendet. Alles andere ist mühsamer, unbequemer und unsicherer.

Dieser Weg musste also betreten werden. Der grosse Steinheil'sche Glasspectrograph, den Prof. Vincenz v. Wartha vom Polytechnicum mit liebenswürdigster Gefälligkeit zum Gebrauche überliess, ist so construiert, wie ihn Eder[1]) beschreibt. Die Spalte lässt sich bis auf 0·004 *mm* genau regulieren. Sie wurde in 0·03 *mm* Weite gebraucht, wobei die Frauenhofer'schen Linien noch recht deutlich blieben. Als Lichtquelle diente für die erste Durcharbeitung der Substanzen das Himmelslicht. Das in der Camera erscheinende Spectrum war von der Linie B bis N circa 8 *cm* lang. Die Linie O trat nicht mehr erkennbar hervor. Die eingelegten Platten waren zumeist Schleussner'sche Bromsilbergelatineplatten, welche bei G am stärksten empfindlich sind, aber Ultraviolett selbst bis 0·20 μ anzeigen würden, falls dieser Leichtflintglasapparat nicht schon bei 0·35 bis 0·34 μ versagen würde. Wichtig befundene Substanzen wurden aber ausserdem auch mit Chlorsilbergelatineplatten bei langer Exposition (3 bis 6 Stunden) untersucht, weil diese Platten in der für die hier verfolgten Zwecke kritischesten Gegend, nämlich bei der H-Linie, ihre stärkste Wirkung haben, und ausserdem sehr augenfällige also eigentliche Demonstrationsbilder liefern. Bei farblosen Substanzen wurde auf die Reproduction der Erscheinungen des Spectrums von F abwärts kein Gewicht gelegt, bei anderen aber durch sensibilisierte Platten (Schleussner, Lumière) fast das ganze farbige Spectrum mit reproduciert.

Als Substanzträger dienten 12 Brillenkammern, die von der Firma Franz Fritsch in Wien angefertigt waren. Die Ausführung derselben war nicht so ganz leicht, wie man denken konnte. Schliesslich gelang es der strebsamen Firma[2]), das Gewünschte herzustellen. Es sind Ringe, die nach zwei Seiten plattenartige Fortsätze *a* und *b* haben. Nach Ein-

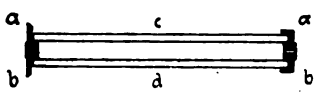

Fig. 3.

legen der Glasplatten *c* und *d* wird *a* und *b* über die Ränder der Gläser flach abgebogen. Alles ist mit Minium und Leinöl hermetisch verkittet. Zum Füllen dienen zwei Durchbohrungen an entgegengesetzten

[1]) „Chemische Wirkungen des Lichtes" (Halle, 1891) S. 214 u. ff.

[2]) Dieser Firma gebürt der beste Dank für die ausgezeichneten Lieferungen im Verlaufe vieler Jahre.

Stellen des Ringes, die nachher mit Schrauben geschlossen werden. (Für die später bestellten Brillen wurde nur mehr eine obere Schraubenöffnung angebracht, eine andere Verkittung gewählt und überhaupt alles feiner ausgeführt.) Die Füllung geschah mit mattgeschliffenen Glasspritzen, wie sie zur Serumtherapie verwendet werden, von über 5 cm^3 Rauminhalt, jedoch mit quer abgestutzten Canülen. Das Austreiben der letzten Luftblasen ist mühsam, war aber hier noch nicht so nöthig, wie bei den definitiven Kammerbrillen. Um füllen und verschrauben zu können, müssen die Kammern in entsprechende Furchen eines dazu verfertigten Klotzes vertical eingeklemmt werden. Man kann die Kammer wieder entleeren durch Aussaugen mit der Spritze oder indem man die Eingangsöffnung abwärts hält und nun mit der Spritze Luft eintreibt. Die doppelte Oeffnung der Kammer war aber doch nöthig wegen des oftmaligen Wechselns der Füllung zur sorgfältigen Reinigung. Die Kammern wurden numeriert und über die Füllungen Buch geführt, um vor chemischen Vermischungen und Fehlschüssen über die Absorptionswirkung gesichert zu sein. Auf diese Weise konnten immer mehrere voraus gefüllte Kammern zum Spectrographieren bereit gehalten und die lichte Tageszeit ausgenützt werden. Die Dimensionen der Kammern waren: Durchmesser 3·5 *cm*, Dicke 5 *mm*, von dieser entfielen 2·5 *mm* auf den Innenraum und 2·5 *mm* auf die 2 Gläser.

Die Lichtspalte des Spectrographen war 23 *mm* lang. An die eine Hälfte wurde die gefüllte Kammer flach angeschoben und mit Bleidraht oder Gummiringen befestigt, die andere Hälfte blieb ganz frei. Der Ring der Kammer lag daher quer über der Mitte der Spalte. Im Spectrum von 23 *mm* Breite war der Schatten des Ringes der ganzen Länge nach sichtbar; er theilte das Spectrum in zwei getrennte Streifen, von welchen der eine vom frei einströmenden Licht, der andere von dem durch die Substanz durchgetretenen Licht herrührte und so dessen Beschaffenheit anzeigte. Diese Einrichtung, dass nebeneinander sowohl das freie Licht, als auch das durch die zu prüfende Substanz durchtretende Licht spectral zerlegt erscheint, und sich unmittelbar miteinander vergleichen lässt, sichert allein die richtige Beurtheilung dessen, was die in der Brillenkammer befindliche Substanz für den Sehact leisten wird. Man bedenke nur, wie viele Factoren bei dieser Untersuchung mitwirken: die Lichtquelle, die Atmosphäre, die Gläser des Apparates, die Art der Platte, die Exposition und die Entwickelung — um sie nur kurz anzudeuten. Durch die erwähnte Anordnung lässt sich die Wirkung des einen Factors, der Absorption von Seite der zu prüfenden Substanz, gegenüber den übrigen Factoren isoliert erkennen. Allerdings ist die hier gestellte Frage relativ einfach: schneidet die in der Kammer befindliche Substanz das ultraviolette Licht bei der H-Linie (eigentlich bei 0·3968 μ) scharf ab oder

nicht? Und auf diese Frage bekommt man die experimentale Antwort auch ohne dass man auf alle Feinheiten der photographischen Technik angewiesen wäre. Oft ist jedoch das Ergebnis nur ein annäherndes, und dann müssen die Versuchsmodalitäten neu erwogen, die Substanz anders gelöst werden u. s w., um möglicherweise doch ein brauchbares Resultat zu gewinnen.

Die erhaltenen Platten stellen Negative des Spectrums vor, die Linien erscheinen also licht, das übrige dunkel. Es ist nicht nöthig, von diesen Platten Positive zu copieren[1]), ausser zu Nebenzwecken. Uebrigens wurde einigemale statt der Platten Eastman'sches Rapid-Copierpapier in den Spectrographen eingelegt und damit in 24 Stunden (zum Copieren hätten wenige Secunden genügt) Negative hergestellt, die für die Versendung oder für Demonstrationen in grösserer Versammlung sehr geeignet waren.

Diejenigen Mittel, welche nach der ersten Prüfung mit dem Steinheil'schen Spectrographen sich durch steilen Abbruch der Absorption als brauchbar erwiesen, wurden dann am Vogel'schen Spectrographen einer eingehenden Untersuchung unterzogen, indem verschiedene Concentrationen in systematischer Steigerung, und von jeder Concentration die Schichtdicken $1^1/_4$ *mm*, $2^1/_2$ *mm* und $3^3/_4$ *mm* zur Erzeugung von Absorptionsspectren verwendet wurden. Und zwar wurde in Bezug der Schichtendicke $2^1/_2$ *mm* als mittlere Stufe gewählt, weil die Brillenkammern diese Dimension besitzen. Hieraus sollte sich ergeben, wie weit das Mittel für unsere Zwecke verwendbar bliebe, wenn man die Kammern, aus Gründen der Ausstattung, viel enger[2]) oder, aus Gründen der Steigerung des Lichtschutzes, viel weiter nehmen wollte. Als Glasträge dienten zu diesen Untersuchungen hohle Keile, wie die oben beschriebenen, d. h. auf 100 *mm* Länge erweiterte sich der Keil auf 12 *mm* innerer Lichte, nur war die freie Wand hier am breiten Ende des Keiles belassen, so dass die scharfe Seite zu unterst gekehrt sein musste. Durch Heben oder Senken vor der horizontalen Spalte konnten dann beliebig dicke Schichten eingestellt werden. Auch zur Farbenbestimmung der verschieden dicken Schichten leisteten die Hohlkeile vorzügliche Dienste.

Bei diesen vergleichenden Untersuchungen kam es besonders auf Constanz der Lichtquelle, und auf ganz gleiche Expositionszeiten an. Letzteres wurde durch eine Signaluhr erreicht, ersteres dadurch angestrebt, dass nicht mehr das sehr wechselnde Himmelslicht, sondern eine Petroleumlampe verwendet wurde, die das Arbeiten zu jeder Tageszeit

---

[1]) Die in den Anhangstafeln vorgeführten Spectren sind alle von den Originalplatten, als Negativen, copierte Positive.

[2]) Z. B. den innern Raum mit $1^1/_4$, die beiden Gläser zusammen auch mit $1^1/_4$, also die ganze Brille mit $2^1/_2$ *mm* Dicke annimmt.

gestattete. Die (Ditmar'sche Astral-) Lampe hatte eine Lichtstärke von 130 Kerzen, der runde Docht hatte 7 *cm* Durchmesser, 4 *mm* Dicke, innen eine Scheibe, welche die Flamme auseinandertrieb, dazu ein bauchiges Cylinderglas. Die Lampe verbrauchte 1 Liter besten Petroleums in $1^1/_2$[1]) Stunden. Sie wurde in 25 *cm* Entfernung vor die Spalte gestellt. Die untere Hälfte der Flamme wurde benützt und die ganze Aufstellung zum Zwecke der gleichmässigen Benützung markiert. In 15 Minuten war je ein Spectrumbild gut schwarz gefärbt. Allerdings fehlen darin die Frauenhofer'schen Linien. Damit trotzdem die Ablesung des Lichteffectes möglich sei, wurden die Trockenplatten schon beim Einlegen auf das genaueste an die untere Leiste gelehnt und nur an dieser verschoben; ferner wurden auf jeder Platte zwei Gruppen von je drei Aufnahmen mit variierter Lösung gemacht und ausserdem wurde bei Tageslichte dazu ein siebenter Streifen, das Spectrum des freien Himmelslichtes, erzeugt. Letzteres diente dann als Führung und die Frauenhofer'schen Linien desselben wurden nachträglich über die anderen Spectren mit der Reissfeder ausgezogen.[2])

Die Beurtheilung und Vergleichung der erhaltenen Spectralbilder ist eine Sache für sich. Zum Vergleich im allgemeinen diente ein vorzüglich reproduciertes Sonnenlichtspectrum Eders[3]), welches bis zur S-Linie reicht, weil es mit einem, dem vorher erwähnten gleichen Steinheil'schen Apparat aufgenommen ist, welcher aber statt Glas-, Quarzprismen enthielt. Zum feineren Vergleich wurde der Atlas des Sonnenspectrums von Rowland[4]) angeschafft, der in 10 Tafeln von der Wellenlänge 0·70 μ bis 0·30 μ reicht, ungefähr 12 *m* lang und eine wunderbare Leistung optischer Technik ist, mit Concavgitter gemacht wurde, und wesentlich dazu beiträgt, dass die Newton'sche Methode der Erzeugung des Spectrums mit Prismen, also mit zunehmender Verziehung gegen die brechbarere Seite,

---

[1]) Eigentlich schwankte der Verbrauch eines Liters zwischen 6—7 Viertelstunden, also gibt das eine Fehlerquelle dieses Factors bis zu 14 Proc. Das ist viel, aber das Himmelslicht schwankt zwischen 2—3 und 70.000 Kerzenstärke.

[2]) Man konnte auf diese Weise cumulativer arbeiten, nämlich selbst am Abend je 6 Einstellungen auf je 2 Platten durcharbeiten. Der zugehörige Streifen mit den Frauenhofer'schen Linien wurde nämlich auf der einen Platte voraus, auf der anderen am nächsten Tag nachträglich gemacht, ohne inzwischen die Platte selbst in ihrem Lager zu stören. Zum Markieren der Linie H hätte auch im Apparat ein feiner Faden quergespannt werden können. Man hätte aber dann jede Aenderung der Elevation streng vermeiden und dieses Moment immer controlieren müssen. Es war daher die befolgte Methode die bequemere und sicherere.

[3]) Beiträge zur Spectralanalyse Tafel I, Fig. 2. Denkschriften der math. nat. Classe d. k. Akademie d. Wiss. Wien, 1893 bei Gerold.

[4]) John Hopkins University 1887, 120 Mk.

allmählich abkommt.[1]) Dass man die Wellenlängen mit dem Cirkel und dem Längenmaass abnehmen kann, und nicht erst die Dispersion seines Apparates berechnen muss, sichert der Beugungsmethode den Vorrang. Wer die Wahl hat, greift lieber zur letzteren[2]), denn die geringere Lichtstärke kann man in unseren Fällen durch längere Exposition einbringen.

Zur Aufzeichnung der Spectralbilder mittelst Absorptionscurven diente ein hiezu verfertigter Kautschukstempel mit den Frauenhofer'schen Linien von B bis O. Dieser wird an beliebiger Stelle des Textes aufgedrückt und die entsprechende Curve in das Gerippe im Manuscript eingezeichnet. Die Curve wird aber leider nur nach Schätzung des Spectrums mit dem Auge geformt, ist also nur annähernd verlässlich. Man fühlt allgemein diesen Mangel an Praecision. Ihm zu begegnen hat neuestens Hermann Th. Simon einen photographischen Photometer angegeben.[3])

Ueber diesen Apparat kann folgendes eine annähernde Vorstellung geben. Photometer beruhen auf Vergleichung zweier Lichtquellen. Verfasser lässt den Unterschied der Helligkeit photographieren (objective Darstellung) und erst in zweiter Reihe hat das Auge dann zu entscheiden. Als Ausgang diente Jollys Princip, dass zwei durch eine Platte getrennte Paraffinklötze von je einer Seite so beleuchtet werden, dass sie gleich hell werden und die Entfernung jeder Lichtquelle dann im Verhältnis zu einander berechnet wird. Verfasser lässt statt dessen das Licht auf eine photographische Platte fallen und vergleicht dann die zwei Platten, indem er die gleich hellen Stellen bestimmt und deren Lage im Streifen abmisst. Von den beiden Lichtern wird das hellere allmählich weiter entfernt und auch die im Apparat befindliche Platte bewegt sich hiemit gleichmässig. Statt aber wirklich das Licht zu bewegen, wird seine Stärke allmählich vermindert durch einen Sectorenapparat, der sich dreht. Die Sectoren verkleinern sich allmählich im Verhältnis mit der Fortschiebung der photographischen Platte. Das photographische Resultat wird dann mit einem eigens hiezu construierten „Helligkeitscomparator" ausgewertet. Dieser photographische Photometer ist für alle chemisch wirkenden Wellenlängen, also besonders für Ultraviolett, für welches jede Messung bisher fehlte, verwendbar; er gibt ein objectives und bleibendes Resultat; auch die Intensität der Spectralgegend ist für ihn einerlei,

---

[1]) In Helmholtz physiol. Optik. II. Aufl. ist das Spectrum auf Tafel II nicht als Dispersions-, sondern als Diffractionsspectrum gegeben worden. Ebenso in Pouillet-Müllers Physik, 9. Auflage.

[2]) Siehe in Eders Handbuch, I. Bd. S. 231. — Auch in Landauer Spectr. Analyse p. 13.

[3]) Ueber ein neues photographisches Photometrierverfahren und seine Verwendung auf die Photometrie des ultravioletten Spectralgebietes in Wiedemanns Annalen f. Physik und Chemie, 59. Bd. (1896) S. 91—115.

selbst wo erstere sich stark und rasch ändert (Banden). Nur ist der Apparat (eigentlich zwei) compliciert, und es lassen sich jeweilig nur einzelne Stellen des Spectrums, also nicht das ganze auf einmal messen, (so dass das hier abgehandelte Material, so fragmentarisch es ist, kaum in einigen Jahren aufgearbeitet worden wäre).[1])

Vierordts Spectroskop, in der Hirschberg'schen Modification mit den Halbschlussklappen an den Lichtspalten und den zwei übereinander verschiebbaren Spectren, wurde für die Bestimmung des farbigen Spectrumendes bei gelben Substanzen vielfach in Verwendung genommen.

Arthur Königs Spectralphotometer[2]) vergleicht auch 2 Lichtquellen in ihren Spectren. Die Lichtspalte des Collimatorrohres wird demgemäss in je einer Hälfte von einer anderen Lichtquelle getroffen, u. zw. die eine direct, die andere durch ein Reflexionsprisma von der seitlich stehenden Lichtquelle. Nun folgt ein verdoppelndes Rochon'sches Prisma, man hat also schon 4 Lichtbündel, jedes horizontal und vertical polarisiert. Dann folgt das Flintglasprisma, hierauf ein Zwillingsprisma, welches jedes der 4 Spectren wieder in 2 zerlegt, so dass man jetzt 8 Spectren hat. Nun folgt ein verticaler Spalt zum Ausschalten der horizontal-polarisierten Spectren, dann kommt ein Ocular, und schliesslich ein Nicol zum Drehen bis die Vergleichspectren gleiche Helligkeit bekommen. Die Einstellung aller dieser optischer Factoren soll zuerst umständlich sein, aber dann hat man weiter in allen Fällen nur mehr am Nicol zu verändern. Der Apparat dient nur für den farbigen Theil des Spectrums.[3]) Für unsere Zwecke ist er vorzüglich zu verwenden, wenn es sich um die Controle handelt, ob mit dem Ultraviolett nicht auch zugleich schon vom farbigen Theil des Spectrums etwas absorbiert worden ist. Der Verdacht, dass dies geschieht, erwächst allerdings schon aus der Färbung der absorbierenden Substanz, oft ist aber der genauere Nachweis sehr erwünscht, und für die wissenschaftliche Erkenntnis unentbehrlich. Die Photographie des Absorptionsspectrums gibt dann den objectiven, und der Apparat Königs den subjectiven Nachweis.[4])

Nachdem durch den Steinheil'schen Spectrographen die Absorptionseigenschaften der weiter unten im einzelnen angeführten Substanzen festgestellt waren, erwuchs die Aufgabe, von solchen, die sich für ana-

---

[1]) Die mit diesem Apparat gemachten Absorptionsuntersuchungen Simons über Kalium nitricum werden weiter unten gegen Sorets Angabe ins Treffen geführt, dass die Salpetersäure u. ihre Derivate die ultravioletten Strahlen absorbieren.

[2]) In Wiedemanns Annalen 1894, Bd. 53, S. 785—792.

[3]) Lichtvergleichungen mit diesem Apparate hat Else Köttgen veröffentlicht. Es wird auf sie weiter unten Berufung geschehen.

[4]) Meinem Freunde, Herrn Professor Paul Plósz, bin ich für die zeitweise Ueberlassung eines solchen Apparates zu bestem Dank verpflichtet.

ctinische oculistische Zwecke brauchbar zeigten, auch noch die feineren Verhältnisse zu studieren, insbesondere aber verschiedene Concentrationsgrade ihrer Lösungen in Bezug auf ihre Absorption miteinander zu vergleichen. Hiezu bedurfte man eines breiten Dispersionsspectrums. Diese eingehenderen Untersuchungen wurden daher mit einem grossen Vogel'schen

Fig. 4.

Spectrographen vorgenommen.[1]) Er zeigt im ganzen dieselbe Construction wie sie H. W. Vogel[2]) beschreibt, nur ist der Balgen zum grössten

[1]) Den die Firma Franz Schmidt & Haensch in Berlin mit den neuesten Verbesserungen im Jahre 1897 für das Laboratorium der unter des Verfassers Leitung stehenden Universitäts-Augenklinik lieferte (für 1000 Mk.).

[2]) Handbuch der Photographie, 4. Aufl. 1894, II. Th., S. 217.

Theile wieder durch eine fixe Hülse ersetzt, wie die hier wiedergegebene Abbildung zeigt.

Die Lichtspalte rechts ist sehr genau regulierbar, bis auf 0·001 *mm*. Die Trommel unten enthält 2 Rutherfurd'sche Leicht-Flintglasprismen. Die Cassette ist nach dem Minimum der Ablenkung reichlich verstellbar, die Richtung der Theile ist präcis wählbar und an den Gradtheilungen genau ablesbar. Das Spectrum reicht von A bis nahe an O und ist über 12 *cm* lang, so dass ungefähr die Hälfte auf einer photographischen Platte Raum findet. Da es sich um die Umgebung der H-Linie des Spectrums handelte, so wurde meistens diese Linie auf die Mitte der Cassette eingestellt. Für die vorliegende Abhandlung wurden als Illustrationsbeigaben nur Spectrumaufnahmen[1]) die mit diesem Apparat gemacht sind, gewählt.

Als Nachtheil gegenüber dem Steinheil'schen Spectrographen muss erwähnt werden, dass die Lichtspalte nur 9 *mm* lang ist. Es ist daher eine Parallelaufnahme zweier gleichzeitig entworfener Spectren mit den Kammern, deren Ring allein gute 4 *mm* aus der Mitte wegnimmt, nicht möglich. Wenn aber die durchsichtige Substanz am Rande scharf abbricht, wie bei Glasplatten, menschlichen Linsen, Glaströgchen u. s. w., kann man immerhin einen Antheil der Spalte von je 4 *mm* für die 2 Spectren verwenden und gleichzeitige Photogramme erhalten. Unter anderen Umständen hilft man sich damit, dass man hintereinander photographiert und gleich lang exponiert. Mit flachen Glaszellen von 2·5 *mm* innerer Raumweite konnte bei halber Verlegung der Spalte ein Spectrum und dann, bei Verlegung der anderen Spalthälfte, mit freiem Sonnenlichte ein anderes parallel dem ersten erhalten werden. Man kann direct mit dem Sonnenlicht ohne Heliostat Aufnahmen machen. Für die eine Hälfte der Spalte steht ein Reflexionsprisma zur Verfügung, um auch zweierlei Licht einlassen zu können.

Vor der Aufzählung der einzelnen Untersuchungsresultate seien noch folgende Bemerkungen erlaubt.

Die Gruppierung ist nicht die chronologische der Untersuchung, sondern nach Bernthsens Lehrbuch der organischen Chemie[2]) durchgeführt. Von den chemischen und physikalischen Eigenschaften der Substanzen[3]) ist nur aufgenommen, was zur Aufklärung über die Art der

---

[1]) Für ihre Auswahl waren nicht ästhetische Gründe, sondern solche der physikalischen Belehrung maassgebend, so dass der Bilderphotograph manche derselben mitleidig ansehen mag.

[2]) Braunschweig bei Vieweg 1896, 6. Aufl.

[3]) Zum Nachschlagen dienten vor allem E. Schmidts Lehrbuch der anorg. (1893) u. der org. (1896) pharmaceutischen Chemie, 6. Aufl., dann Beilsteins grosses Handbuch der org. Chemie III. Aufl. in bisher erschienenen 4 Bänden.

Verwendung nöthig ist. Das Ergebnis der Spectrographie ist bei den nicht anaktinisch verwendbaren Stoffen mit kurzen Worten angegeben; die anaktinisch interessanten, aber aus physikalischen Gründen weniger brauchbaren Stoffe sind mit * bezeichnet und soweit es möglich ist, mit einem Absorptionsspectrum illustriert; gut brauchbare und besonders bemerkenswerte Substanzen sind mit ** hervorgehoben und die Ergebnisse mit Abbildungen von Schemen sowie von Absorptionsspectren verdeutlicht. Bei den Gruppenbildern von Absorptionscurven sind die Grenzcurven besonders sorgfältig von den Spectralbildern abgelesen worden. Bei den dazwischen hineinfallenden sind einzelne kleine Interpolationen, jedoch auf Grund mehrerer Aufnahmen gemacht worden.

Die Theile des Spectrums sind womöglich stets nach Frauenhofer'schen (resp. im Ultraviolett: Mascart- und Cornu'schen) Linien, und allenfalls mit Wellenlängen bezeichnet; von letzteren ist der Ausdruck in μ für die Zwecke dieser Untersuchungen der bequemste, da er auch annähernde, runde Angaben, ohne Missverständnissen Raum zu lassen, gestattet. Die Richtung nach dem brechbareren Ende des Spectrums ist (im Sinne einer ansteigenden Leiter) mit dem Ausdrucke oben, höher und über, die nach dem Roth zu mit unten, tiefer und unter bezeichnet. Kurzgefasste Urtheile, wie: brauchbar, nicht verwendbar u. s. w. beziehen sich immer auf die Ziele dieser Untersuchung, das Ultraviolett auszuschalten. Mit den einzelnen Buchstaben sind die Hauptlinien des Spectrums gemeint. Zu diesen beigefügte Bruchtheile sind leicht verständlich.[1]) Beim Alkohol als Lösungsmittel ist immer 96%iger gemeint. Zum Ablesen und Uebertragen der einzelnen Daten von den Platten ins Schema wurde Pauspapier benützt; auch gelöchertes Perlstickpapier, mit seinen gleichmässig angebrachten Lochreihen, lässt sich zuschneiden und gut verwenden. Die Höhe der Schemen ist mit 15 *mm* gezeichnet worden, während man sonst nur 10 *mm* zu nehmen pflegt. Für diese graphische Darstellung sind aber 15 *mm* günstiger, wie man selbst ersehen kann.

Es ist schwierig, und in den feineren Details ganz unmöglich, sich über die vorgekommenen Farben zu verständigen. Worte können da nur andeuten. Etwas näher kommt man der Wirklichkeit mit dem Hinweis auf conventionelle Farbenscalen. Die hier benützte ist Raddes internationale Farbenscala, deren Kenntnis, allenfalls deren Besichtigung man beim geneigten Leser oder Kritiker voraussetzen muss. Meistens handelte es sich von den 42 Columnen der Farbentöne nur um die von 1—10,

---

[1]) Der einem Buchstaben vorgesetzte Bruch bedeutet eine Stelle des Spatiums gegen das rothe, der nachgesetzte gegen das violette Ende hin; z. B. $^1/_3$ G bedeutet im ersten Drittel des Spatiums zwischen G u. F, von G an gerechnet; und G $^1/_3$ bedeutet dasselbe nach H zu gerechnet.

und von den Helligkeitsgraden a—v zumeist um die lichten t, u, v[1]) L. Mauthner hat diese Farbenscala in seiner Farbenlehre[2]) beschrieben. Citate aus der Farbenscala sind kurz mit R. (Radde) und den jeweiligen beigefügten Zeichen gegeben, da die R-Linie des Spectrums im Text nicht für sich allein erwähnt wird.

Ueber die Farbenbezeichnung ist noch folgendes zur Verständigung zu sagen. Viele Flüssigkeiten, z. B. Oele, sind in grösserer Menge gelb, dagegen in dünner Schichte fast farblos, und auch da ist ein Unterschied je nachdem man sie im auffallenden oder hindurchfallenden Lichte betrachtet. Im ersteren Falle erscheinen sie dunkler gefärbt. Die hier verwendeten Substanzen sind in der Beschreibung so bezeichnet, wie sie in der Schichtdicke der Brillenkammern, auf weissem Papier besehen, gefärbt wären. Dagegen ist ihre spectrale Wirkung so zu nehmen, wie sie im durchfallenden Lichte, und auch im Falle einer Verwendung als Lichtmedium vor dem Auge wirken würde, also ungefähr in einer nur halb so starken Tingierung. Wenn eine Füllung der Brillenkammern fast farblos aussieht, so wie Radde's unterste Nummern, z. B. wie v, dann ist sie als Brille ohne Bedenken für ganz farblos anzunehmen.

Da die aufgenommenen Spectra wegen des Glasmaterials der Apparate nur bis über N hinaus, etwa $^2/_3$ nach O zu, reichen konnten, so sind alle angegebenen Resultate, z. B.: nicht brauchbar, absorbiert nichts u. s. w., nur für diesen Bereich zu verstehen. Was darüber hinaus geschieht, liesse sich nur mit Quarzprismen, -Linsen und -Trögen ermitteln. Indessen ist das für unsere Frage auch ohne Belang, denn die Gläser der Brillenkammern würden Wellenschwingungen über den angegebenen Bezirk hinaus ohnedies absorbieren.

---

[1]) Zum Zwecke der Verständigung seien hier alle 42 Farbentöne einzeln aufgezählt. 1. Zinnober, 2. orangezinnober, 3. zinnoberorange, 4. orange, 5. gelborange, 6. orangegelb, 7. gelb, 8. gelbgrün-gelb, 9. gelb-gelbgrün, 10. gelbgrün, 11. grasgrün-gelbgrün, 12. gelbgrün-grasgrün, 13. grasgrün, 14. blaugrün-grasgrün, 15. grasgrün-blaugrün, 16. blaugrün, 17. blau-blaugrün, 18. blaugrün-blau, 19. blau, 20. violettblau, 21. blauviolett, 22. violett, 23. purpurviolett, 24. violettpurpur, 25. purpur, 26. carminpurpur, 27. purpurcarmin, 28. carmin, 29. zinnobercarmin, 30. carminzinnober, 31. neutralgrau, 32. zinnobergrau, 33. braun, 34. orangegrau, 35. gelbgrau, 36. gelbgrüngrau, 38. blaugrüngrau, 39. blaugrau, 40. violettgrau, 41. purpurgrau, 42. carmingrau.

[2]) „Functionsprüfung" erster Theil, bei Bergmann in Wiesbaden, 1894. II. Aufl. Seite 13—15.

Untersuchte Substanzen.

Acidum aceticum 30.
„ benzoicum 79.
„ carbolicum 69.
„ chinicum 84.
„ chinolinicum 105.
„ cinnamylicum 81
„ citricum 48.
„ diazobenzolsulfosum 68.
„ hydrochloricum 2.
„ lacticum 46.
„ nitricum 4.
„ oleinicum 41.
„ palmitin. 32.
„ phtalicum 85.
„ picrinicum 70.
„ salicylicum 82.
„ sulfuricum 1.
„ tartaricum 47.
„ terephtalicum 86.
Aceton 28.
Aconitin 135.
Aesculin 209.
Aether aceticus 42.
„ aethylicus 25.
„ petrolei 15.
Alcohol aethylicus 22.
„ allylicus 24.
„ amylicus 23.
„ methylicus 21.
Ammonium thionuricum 53.
Amygdalin 202
Anilin 63.
„ sulfuricum 64.
Antipyrin 56.
Anthracen 100.
Anthrachinon 101.
Apomorphin. hydrochlor. 116
Arbutin 205.
Atropin 112.
Balsam. canadense. 201.
Benzaldehyd 78.
Benzol 57.
Benzolhexachlorid 61.
Borneol 192.
Brucin 133.
Camphora 193.
Carbamid 51.
Carbon. disulfid 6.
Celloidin 54.
Ceresin 27.
Chinidin 128.
„ sulfur. 129.
Chininum bisulfur. 124.
„ hydrochlor. 125.
„ monosulfur. 123.
„ purum 122.
„ tannicum 126.
Chinolin 106.
Chloralhydrat 27.
Chloroform 19.
Chlorophyll 223.
Chrysanilin 107.
Chrysen 103.
Cinchonidin 130.
Cinchonin 127.
Cocain. crystallisatum 108.
„ hydrochlor. 109.
„ hydrojod. 110.
„ hydrobrom. 111,
Codein 117.
Colchicin 142.
Collodium 55.
Coniferin 216.
Cymol 59.
Daturin 113.
Delphinin 148.
Digitalein 213.
Digitalin 212.
Digitonin 211.
Diphenyl 87.
Diphenylamin 65.
Diphenylmethan 88.
Emetin 143.
Ergotin 144.
Eserin 140.
„ salicylicum 141.
Ferrum sesquichlorat 12.
Fluoresceinkalium 90.
Formaldehyd 26.
Fraxin 217.
Gelatine 225.
Gelsemin 147.
Glycerin 43.
Glycocol 45.
Guajacol 72.
Haematoxylin 222.
Hesperidin 206.
Hydrargyrum cyanatum 49.

Hydrastin 134.
Hydrochinon 74.
Hyoscyamin 114.
Iridin 207.
Jervin 137.
Jodoform 20.
Jodum purum 3.
Kaffein 52.
Kalium bichromicum 14.
„ bromatum 7.
„ hypermanganic. 13.
„ jodatum 8.
„ sulfocyanat. 50.
Kienruss, fuligo 224.
Kreosot 75.
„ carbonic. 76
Magnesia sulfur. 11.
Mannit 44.
Menthol 186.
Methylium naphthol. β. 99.
Morphin 115.
Naphtalin 92.
„ monobrom. 93.
Naphtol α 96.
„ β 97
„ „ benzoatum 98.
Naphtylamin α 94.
„ β 95.
Narcein 119.
Narcotin 121.
Natrium benzoicum 80.
Natrium nitric. 9.
„ phosphoric. 10.
Nitrobenzol 62.
Oleum amygdalarum 33.
„ animale Dippelii 149.
„ anisi 150.
„ aurantii 151.
„ bergamottae 152.
„ cadini 153.
„ cajeputi 154.
„ camphoratum 40.
„ carvi 155.
„ caryophyllorum 156.
„ cinnamomi 157.
„ citri 158.
„ eucalypti 159.
„ foeniculi 160.
„ hyoscyami 161.
„ jecoris aselli 34.
Oleum juniperi 162.
„ lauri 163.
„ lavandulae 164.
„ lini 35.
„ lini cedrae 165.
„ macidis 166.
„ majoranae 167.
„ menthae crispae 168.
„ „ piperitae 169.
„ moschatae nucis 170.
„ olivarum 36.
„ ossium animale 37.
„ origani 171.
„ papaveris 38.
„ pini sylvestris 172.
„ rosmarini 173.
„ rutae 174.
„ sesami 39.
„ succini 175.
„ terebinthinae 176.
„ valerianae 177.
Paraffin 18.
Papaverin 120.
Petroleum 16.
Phenantren 102.
Phenolphtalein 91.
Phenylhydrazin 66.
Phloridzin 208.
Phosphoroxychlorid 5.
Picrotoxin 219.
Pilocarpin 138.
„ valerianicum. 139.
Populin 204.
Pyridin 104.
Pyrogallol 77.
Quassin 221.
Quercetin 215.
Quercitrin 214.
Resina benzoë 198.
„ colophon 194.
„ galbani 199.
„ guajac 197.
„ mastix 196.
„ olibani 200.
„ sandarac 195.
Resorcin 73.
Salicin 203.
Sanguinarin 131.
Santalin 220.
Santonin 218.

Saponin 210.
Solanin 145.
Spartein 146.
Strychnin. nitric. 132.
Styrol 60.
Sulphobenzid 67.
Sulphonal 29.
Tannin 83.
Terpen camphen 191.
„ carven 180.
„ dipenten 178.
„ limonen 179.
„ menthen 185.
„ phellandren 184.
Terpen pinen 190.
„ sylvestren 182.
„ terpinen 183.
„ terpinolen 181.
Terpentin monochlorhydr. 189.
Terpineol 187.
Terpinol 188.
Thebain 118.
Thymol 71.
Triphenylmethan 89.
Veratrin 136.
Xylol 58.
Zincum valerianicum 31.

Einzelnbericht.

Anorganische Substanzen.

1. Acidum sulfuricum, H_2SO_4, Mol.-Gew. 98, farblose Flüssigkeit. In 12 *mm* dicker Schichte keine Absorption auf der Strecke F—O.

2. Acidum hydrochloricum, H Cl, Mol.-G. 36·5. farbl. Fl. In 12 *mm* Schichte keine Absorption bis N, darüber eine kleine Spur gegenüber dem Spectrum vom Himmelslicht.

3. Jodum purum, J_2, Atom-Gew. 127, Mol.-Gew. 254, schwarzgraue kryst. Blättchen. — Lösung in Alkohol braun, verdünnt bis die Farbe in 2·5 *mm* Schichte R. 5. v. war; im Bereiche von G und H absorbierte es kaum erkennbar, und auch von L an nur sehr diffus. — Lösung im Wasser braun; verdünnt bis sie in 2·5 *mm* Schichte die Farbe R. 4. v. zeigte; bei G und H absorbierte es kaum und auch von M an nur diffus. — In Chloroform violett,[1]) verdünnt bis die 2·5 *mm* Schichte R. 26. v. entsprach; Absorption im Ultraviolett nicht erkennbar. — Im Benzol bordeauxroth, verdünnt bis in 2·5 *mm* Schichte, die Farbe R. 29. u—v.

[1]) Eilhard Wiedemann (Ann. d. Physik und Chemie Bd. 41, S. 299) hat früher die Meinung ausgesprochen, dass die Molecüle des Jodes in den braunen Lösungen die complicierteren sind, während sie in den violetten dieselbe Grösse wie im Gaszustande besitzen; für diesen Schluss machte W. den Umstand geltend, dass nach seiner Beobachtung die violette Schwefelkohlenstofflösung bei sehr niederen Temperaturen, nämlich in einer Kältemischung aus Aether und fester Kohlensäure, braun wird, was als eine durch Temperaturerniedrigung erzeugte Bildung von Doppelmolecülen im Sinne obiger Anschauung gedeutet werden könnte. Neuere Versuche lehrten nun auch, dass umgekehrt die braunen Lösungen des Jodes im Fettsäureäther bei höherer Temperatur (ca. 80°) violett werden. Eine Lösung in Aether bleibt hingegen braun und wird erst oberhalb der kritischen Temperatur durch die Joddämpfe violett gefärbt. (Chem. Centralbl. 1890, II. 777).

entsprach, ebenso in Petroleum absorbierte es kaum von N an etwas. — Dagegen war es in stärkeren Concentrationen wirksam, z. B. Jod 5 : 1000 aqua oder Alkohol, in der 2·5 *mm* Schichte R. 6. r, absorbierte schon von G an mit diffuser Steigerung bis K, so dass letzteres kaum mehr auf der Platte erschien. — Es ist also für uns ungeeignet, weil farbige Gläser dasselbe leisten würden. Auch physikalisch ist jedes Jodpräparat ungeeignet. Joddämpfe sollen stark absorbieren, doch können sie hier keine Verwendung finden.

4. Acidum nitricum, HNO_3, Mol.-G. 63, farblose Flüss. In 12 *mm* dicker Phiole absorbierte es nichts. Auf Tafel I, Fig. 1 ist das Spectrum davon zu sehen. Dieses negative Resultat ist durch mehrfache Aufnahmen bestimmt nachweisbar gewesen. Betont muss dies darum werden, weil dadurch auch die Nitroderivate entfallen. Hierüber aber sind in der Literatur widersprechende Angaben, namentlich von Soret, zu finden. Es möge hier die ganze Mittheilung unverkürzt folgen. Soret[1]) hat die Absorption der ultravioletten Strahlen in verschiedenen Medien untersucht und gefunden, dass viele farblose Substanzen doch chronisch sind, d. h. einen Theil der gewöhnlich unsichtbaren Strahlen nicht durchlassen. Bei Vergleich von Quarz, Doppelspath und aqu. dest. hat sich ergeben, dass in dicken Schichten das letztere beiweitem am durchsichtigsten ist.[2]) Meerwasser lässt durch eine Schichte von 1·16 *m* Dicke alle Strahlen des Spectrums bis R hindurch. Wie für die sichtbaren Strahlen nimmt auch die Absorption der unsichtbaren Strahlen mit der Dicke zu, der Exstinctionscoëfficient ist aber für verschiedene von verschiedenem Wert. In wässeriger Lösung ist die Absorption vom Gehalt an Substanz abhängig. Die Säuren und Basen bringen in die Salze ihre Absorptionseigenschaften mit. Folgende Körper geben in Lösungen Absorptionsstreifen im Ultraviolett; ausser den schon von Miller und Stokes untersuchten Jodüren, Nitraten, Alkaloiden, die alkalischen Chromate und Dichromate, salpetersaures Kali, schwefelsaures Didym und Caesium, übermangansaures Kali und wässerige Schwefelsäure. Salpetersäure absorbiert die ultravioletten Strahlen merklich schon in 1 *mm* dicker Schichte. — Dem letzteren Ausspruche gegenüber sei nochmals auf die Abbildung verwiesen und noch H. Th. Simons obige Abhandlung citiert,[3]) in welcher er als Beispiel für die Anwendung seines Photographier-Photometers das Absorptionsspectrum von Kalium nitricum analysiert, indem dieses von 330 μμ an etwas, bei 310 zunehmend, dann abnehmend

[1]) Comptes rendus 1878, Bd. 86, S. 708.

[2]) Nach Schönn, Jahrb. f. Chem. 1880, schwächt schon eine Wasserschichte von 10 *cm* die äussersten ultravioletten Strahlen (welche an der Grenze des ultravioletten Sonnenspectrums liegen) bedeutend (Gegensatz zu Eis).

[3]) Wiedemanns Analen 1896, Bd. 59, S. 91—115.

bis 260 μμ, von 250 μμ an plötzlich sehr stark und, wie es scheint, total absorbiert. Das sind alles Regionen, aus denen schon wegen des Glases der Brillenkammern nichts hindurchgehen kann.[1])

5. Phosphoroxychlorid, $POCl_3$, farblose Flüssigkeit. In der Phiole von 12 *mm* Dicke keine Absorption, wenigstens bis N. Wieder muss ich auch auf diesem Befunde bestehen, gegenüber einem Literaturcitate (ohne Quellen- oder Autorenangabe) in Eders Handb. d. Phot. I. Bd. S. 282, wo es heisst: Die Chlorverbindungen des Phosphors, die vollkommen klar und farblos sind, absorbieren alle chemischen Strahlen.

6. Schwefelkohlenstoff (Carbondisulfid), CS_2. Mol.-G. 76. farblose Flüssigkeit, welche als Lösungsmittel sehr wertvoll zu sein versprach. Allein am Lichte zersetzt sie sich theilweise in CS und freien Schwefel und wird gelb. Im farblosen Zustande ergab sich keine Absorption; im schwach gelblichen Zustande bei einer Färbung von R. 7—8. v. auch noch sehr wenig; bei R. 7—8. t. Färbung beginnt es von G an schwach zu absorbieren um bis M vollständige Absorption zu erreichen. Als ganz gelbe und abgestandene Flüssigkeit von der Färbung R. 6—7. q. absorbiert es dann alles Ueberviolett, aber auch von Blau und Violett sehr viel. Es leistet also in diesem Zustande nicht mehr, als gelbe Gläser. Einer Correctur bedürfen daher abweichende oder eigentlich unvollständige Angaben, wie die von Malagutti,[2]) denn der Schwefelkohlenstoff absorbiert das Ultraviolett nicht, wenn er farblos ist, absorbiert es aber ganz und viel weiter herunter vom farbigen Spectrum, wenn er gelb ist.

7. Kalium bromatum, KBr, Mol.-G. 119, farblose Krystalle, die conc. Lösung in aqua 1:2 absorbierte nichts.

8. Kalium jodatum, KJ, Mol.-G. 166, farblose Krystalle, die conc. Lösung in aqua 1:1 absorbierte nichts. Die Lösung wird allmählich gelb, dann absorbiert sie mehr und mehr vom Spectrum; letzteres bleibt dabei immer diffus begrenzt. Nicht geeignet.

9. Natrium nitricum, $NaNO_3$, Mol.-G. 85, farblose Krystalle; die conc. Lösung in aqua 1:2 absorbierte nichts.

10. Natrium phosphoricum, $Na_2HPO_4 + 12\ H_2O$, Mol.-G. 358. farblose Krystalle; conc. in aqua 1:6, absorbierte es nichts.

11. Magnesia sulfurica, $MgSO_4 + 7\ H_2O$, Mol.-G. 264, farblose Krystalle, conc. Lösung in aqua 1:2 absorbierte nichts.

---

[1]) Vielleicht lässt sich die Sache so aufklären, dass Soret mit „Ultraviolett" nur das jenseits der Q-Linie liegende Bereich meint, weil er gezeigt hat, dass man bis dorthin Helligkeit im Spectrum erkennen kann. Wir nennen Ultraviolett den zum Weissehen nicht mehr nöthigen oberen Theil des Spectrums.

[2]) In Eders Handb. d. Phot. I. 282.

12. Ferrum sesquichloratum, $Fe_2Cl_6 + 12\ H_2O$, Mol.-G. 541, gelbe krystallinische Masse, in aqua 1 : 1 bildet es den Liquor ferri sesquichlorati Ph. Hung. Hievon 1 : 50 war in 2·5 *mm* dicken Schichten noch gelb R. 7. q. und absorbierte von G an. Eine weitere Verdünnung hievon 1 : 5 war gelblich, R. 8. u. und absorbierte wenig erkennbar in Violett und deutlich erst von K an, aber nur diffus zunehmend und ohne das sonstige Spectrum zu kürzen; noch dreifach verdünnt, also 1 : 15 der ersten Lösung von 1 : 50 war es kaum mehr gelblich R. 9. v. und absorbierte erkennbar nur mehr von L an schwach und diffus zunehmend. Es ist also damit nicht mehr als mit gelben Gläsern zu erreichen. Als Chlorverbindung wäre es auch sonst ungeeignet.

13. Kalium hypermanganicum, $K_2Mn_2O_8$, Mol.-G. 316, fast schwarze Krystalle. In aqua 1 : 1500 noch violett wie R. 23. l. Es wurde alles Licht, für das die Bromsilbergelatineplatte empfindlich ist, absorbiert, so dass auf der Platte gar keine Bräunung erschien. 1 : 5000 lässt schon auf der Platte von Blau und Violett, aber auch von Ultraviolett Spuren erscheinen; bei Verdünnungen bis 1 : 50.000 noch mehr, doch treten im Gelb und Grün zuerst 2, dann bei weiterer Verdünnung 5 Absorptionsbänder auf, wie man im gewöhnlichen Spectroskop sehen kann; 1 : 500.000 ist in dicker Schichte noch röthlich, etwa R. 27. u—v., in dünner Schichte jedoch farblos und das Spectrum auf der Platte ist wie das des Tageslichtes. Beim Stehen wird die Lösung braun und gibt einen Niederschlag, ist also gar nicht für Kammerbrillen verwendbar.[1])

14. Kalium bichromicum, $K_2Cr_2O_7$, Mol.-G. 295, rothe Krystalle. In aqua[2]) 1 : 50 noch gelb wie R. 5. o., davon eine Verdünnung 1 : 50 in 2·5 *mm* Schichte = R. 9. u. Letzteres absorbiert von F an bis M diffus zunehmend, also wie gebliche Gläser.

---

[1]) Vergl. Vogel, Spectralanalyse S. 260 und E. Schmidt pharm. Chemie I. 820. auch Ostwald, die Farbe der Jonen, Abh. d. k. sächs. Akad. d. Wiss. 18. Bd. (1893) 286 S.

[2]) Da das Wasser als Lösungsmittel vielfach in Verwendung kam, so entsteht natürlich die Frage, ob es nicht an dem eventuellen Absorptionserfolge Theil hatte. Die Antwort darf sehr bestimmt dahin gegeben werden, dass es in dieser dünnen Schichte und in den hier in Frage kommenden Regionen des Spectrums gar nichts Nachweisbares absorbiert. Für mächtige Schichten des Wassers sind sowohl im Ueberviolett als auch im Infraroth mannigfach Untersuchungen gemacht worden. Man findet darüber (über den Wasserdampf in der Luft) die Angaben in Landauers Spectralanalyse, ferner in Wied. Ann. 1891, Bd. 42, S. 1—17 (Hüfner & Albrecht über die Durchlässigkeit des Wassers für Licht) u. 1895, Bd. 55, S. 401 (Aschkinass, Absorptionsspectrum des flüssigen Wassers u. s. w.). — H. W. Vogel (in Wied. Ann. 1895, Bd. 54, S. 175) fand im Lichtschein des Wassers der Caprigrotte einen Absorptionsstreifen auf der Linie b E, der sonst nicht vorzukommen pflegt. V. hat auch die Schweizer Eishöhlen auf ihr Licht untersucht. Die Gletscher im Berner Oberland haben blaues Eis, der Firnschnee am Rhonegletscher hat dieselbe blau

Organische Substanzen.

I. Kohlenwasserstoffe.

15. Aether petrolei, farblose Flüssigkeit aus amerikanischem Petroleum destilliert, enthält zumeist C_5H_{12} bis C_8H_{18} (Pentan, Hexan u. s. w.). Ergab gar keine Absorption. Als Lösungsmittel stünde es wegen seiner Flüchtigkeit hinter anderen zurück.

*16. Petroleum, das amerikanische, C_nH_{2n+2},[1]) war farblos mit indigoblauer Fluorescenz als petroleum brillant hier im Handel (später wurde eine am Licht stehende Probe citronengelb, eine im Kasten aufbewahrte blieb farblos). Das Absorptionsspectrum zeigte schwache Absorption erst von M an. Die Abbildung davon ist auf Taf. I, Fig. 2. Das galizische und russische, aus Naphtenen von C_nH_{2n} bestehend, war in der Flasche spurweise gelblich, in der Brillenkammer farblos und fluorescierte schön cyanblau (aus der Apollo-Fabrik in Budapest). Die Absorption begann bei K und nahm allmählich zu bis M, so dass letzteres nicht mehr, L dagegen noch ganz deutlich ausgeprägt war. Am Lichte wurde die Flüssigkeit im ersten Jahre stark gelb und verlor die Fluorescenz. Gelbes Schmieröl (Fiume, Petroleum-Raffinerie) war in dünner Schichte doch nur R. 7. u. und absorbierte über G zuerst schwach, dann von H rasch zunehmend, so dass K schon fehlte. Das Spectrum steht auf Taf. I, Fig. 3; bei seiner Anfertigung wurde die 2·5 *mm* dicke Schichte nochmals auf ihre Farbe geprüft: sie war etwas anders als früher, nämlich R. 8—9. u—v. Der Brechungsindex nimmt allmählich sehr zu.[2]) Als unzuverlässiges Präparat ist es zu Dauerbrillen ungeeignet, aber zu Improvisationen gut verwendbar, weil es billig und leicht zur Hand ist. Lange Schichten des Petroleums geben nach Schönn Absorptionsstreifen in der Gegend C und D des Spectrums.[3])

17. Ceresin, gebleichte weisse Masse, gesättigte Lösungen in Aether sulf., ebenso in Petrolaether, absorbierten gar nichts.

Farbe, wenn man 1 *m* tiefes Loch (mit dem Stock) bohrt, aussen ist er weiss. Im Loche ergibt die blaue Farbe mit dem Spectroskope nur eine Absorption des rothen Endes des Spectrums, die allmählich nach gelb hin abnimmt, ebenso wie beim Eis in den Höhlen dieser Gletscher.

Die Geysirbecken im Yellowstonepark haben weissen Grund und prononciert grünes Wasser, welches ausgezeichnet die Schönn'schen Wasserstreifen im Roth resp. Rothgelb aufwies (s. auch Vogel, prakt. Spectralanalyse S. 320, Berlin 1889).

[1]) Charles Mabery, Amer. J. chem. 19. Bd., 419 (ref. Chem. Centralbl. 1897, II. 258).

[2]) Vergl. Hagenbach Daten S. 477 u. S. 479, Nr. 27, ebenso Noack S. 148.

[3]) Vergl. Vogel, Spectralanalyse S. 351.

18. Paraffin, $C_n H_{2n} + _2$ etc. weiss krystallinisch. Saturierte Lösungen in Aether sulf. ebenso in Aether petrolei absorbierten gar nichts.

II. Halogensubstitutionsproducte.

19. Chloroform (Trichlormethan) $CHCl_3$, Mol.-G. 119·5, Brechungsexponent 1·44671, farblose Flüssigkeit, absorbierte gar nichts.

20. Jodoform (Trijodmethan) CHJ_3, Mol.-G. 394, gelbe Krystalle. In absolutem Alkohol 1:25 war es gelb R. 4. i., hievon diluiert 1:20 war es in 2·5 *mm* dicker Schichte gelblich R. 6. u—v. und absorbierte von G an schwach aber von H an rasch zunehmend, so dass L noch eben sichtbar blieb und gegen M zu jede Spur verschwand. Dieselbe Lösung wurde bald viel dunkler, nämlich in 3 Wochen R. 2—3. l. beinahe k. Wirkt wohl besser als gelbe Gläser, doch nicht scharf genug absetzend.

III. Einwertige Alkohole.[1])

21. Alkohol methylicus (Methanol) $CH_3 . HO$, Mol.-G. 32, farblose Flüssigkeit, absorbierte gar nichts.

22. Alkohol aethylicus (Spir. vini, Aethanol) $C_2H_5 . OH$, Mol.-G. 46, Brechungsexponent 1·3597, farblose Flüssigkeit (soll in sehr mächtigen Schichten roth sein). Absorbierte nichts,

23. Alkohol amylicus (Pentanol) $C_5H_{11} . OH$, Mol.-G. 88, farblose Flüssigkeit, stark lichtbrechend, absorbierte nichts

24. Alkohol allylicus (Propenol) $C_3H_5 . OH$, farblose Flüssigkeit, absorbierte nichts. — Die Alkohole sollen in langen Schichten farbig sein und bei C und D herum charakteristische Absorptionsbänder haben (siehe Vogel, Spectralanalyse S. 349). Weiteres hierüber bringt W. Spring (ref. Chem. Centrbl. 1896 II. 75): während das Wasser eine sehr reine blaue Farbe zeigt u. zw. in Röhren von 26 *m* Länge, ist der Methylalkohol blau mit einem Stich ins Grüne, Aethylalkohol hat eine ähnliche aber minder lebhafte Farbe, und Amylalkohol ist gelbgrün gefärbt — es zeigt sich also eine Zunahme des gelben Farbentones bei wachsendem Molekulargewicht. Spectroskopisch war das hindurchgegangene Licht besonders im Roth und Gelb vermindert, bei den Alkoholen mit zunehmendem Kohlenstoffgehalt stieg die Absorption hingegen im brechbarsten Theil des

[1]) Hartley & Huntington fanden, dass 1. die normalen Alkohole der Reihe $C_n H_{2n+1} HO$ für die ultrav. Strahlen sehr durchsichtig sind, der Methylalkohol fast ebenso wie das Wasser. 2. Die normalen Fettsäuren absorbieren die brechbareren Strahlen im Ultraviolett stärker als die normalen Alkohole mit gleich viel C-Atomen. 3. Mit zunehmendem C-Gehalt nimmt die Absorption bei Alkoholen und Säuren zu. 4. Die Aether der organischen Säuren und Alkohole sind gleichfalls sehr durchsichtig und zeigen keine Absorptionsbänder (Proc. Roy. Soc. London, 28. Bd., 233, 1879).

Spectrums immer mehr. Es wird also durch die Hydroxylgruppe das rothe Ende, durch die Kohlenstoffketten das blaue Ende des Spectrums vorwiegend absorbiert. Auch die Durchsichtigkeit hat Verfasser untersucht, und allgemein interessant dürfte wohl sein, dass durch die 26 *m* lange Wasserschicht 99.970% des hellen Tageslichtes absorbiert wurden. Dicke Wasserschichten werden undurchsichtig, wenn ihre Temperatur mehr als 0·57° von der der Luft differiert, was der Landschaft einen veränderten Anblick verleiht und daher ästhetisch wichtig sein kann.

IV. Derivate der einwertigen Alkohole.

25. Aether sulfuricus (aethylicus) oder Aethyloxyd $(C_2H_5)_2 . O$, Mol.-G. 74, Brechungsexponent 1·3566, farblose Flüssigkeit, absorbierte nichts.

V. Aldehyde und Ketone.

26. Formaldehyd (Methanol) H — COH, 40% Lösung in Methylalkohol, farblose Flüssigkeit, absorbierte nichts.

27. Chloralhydrat, $CCl_3 — CHO_3 + 2\,HO$, Mol.-G. 165·5, farblose Krystalle, in aqua 1:2 absorbierte es nichts.

28. Aceton (Dimethylketon) $(CH_3)_2CO$, M.-G. 58, farblose Flüssigkeit, absorbierte nichts.

29. Sulfonal (Diaethylsulfon-dimethyl-methan) $C_7H_{16}S_2O_4$, farblose Krystalle, in Alkohol 1:20 hypersat. Lösung, absorbierte nichts.

VI. Einbasische Fettsäuren.

30. Acidum aceticum (Aethansäure) $C_2H_4O_2$, Mol.-G. 60, farblose Flüssigkeit, absorbierte nichts.

31. Zincum valerianicum, $Zn(C_5H_9O_2)_2 . 2\,H_2O$, Mol.-G. der Valeriansäure 102, weisse Nadeln, in Alkohol 1:50, absorbierte nichts.

32. Acidum palmitinicum (Hexadekansäure) $C_{16}H_{32}O_2$, weisses krystallinisches Pulver; in Alkohol ebenso in Aether circa 1:5 gelöst, absorbierte nichts.

33. Oleum amygdalarum dulcium, blassgelb, dicklich. In 20 *g* Fläschchen R. 7. s—t, in der Brillenkammer R. 6. v. Absorption von F an langsam und von HK an etwas rascher zunehmend bis nahe an N.

34. Oleum jecoris aselli, klar, gelblich, dick. In Fläschchen von 20 *g* Inhalt R. 7. s., in der Brillenkammer R. 7. v.; absorbierte von der Mitte zwischen G und H angefangen etwas ansteigend, von HK nach L rasch zunehmend, darüber bis vor M blieb nur noch eine Spur unabsorbiert, so dass von M gar nichts mehr sichtbar war.

35. Oleum lini lotum, klar, dick, orangegelb, R. 6. p. Seiner Zusammensetzung nach besteht es etwa zu 8—9 Zehntel aus dem Glyceride der sogenannten Leinölsäure, der Rest setzt sich zusammen aus den

Glyceriden der Stearinsäure, Palmitinsäure, Oelsäure und Myristicinsäure. In der Kammer mit Ol. terebinthinae 1:10 diluiert R. 7. t—u, absorbiert sehr langsam steigend, die Absorption beginnt vor G und geht bis über N hinaus, so dass N noch erkennbar bleibt. Diese Substanz interessiert hier, weil Minium mit Leinöl als Verdichtungsmittel in Frage kommt.

36. Oleum olivarum, dicklich, goldgelb, R. 7. t. In der Kammer R. 7. v, absorbiert schon vor G etwas, von H an deutlicher und etwas rascher zunehmend bis über M.

37. Oleum ossium animalium, dick, lichtgelb, R. 8. u—v, in der Kammer kaum R. 8. v., absorbierte bei G und H kaum erkennbar, dann schwach zunehmend, so dass N noch kenntlich war.

38. Oleum papaveris, dünnflüssig, kaum gelblich, R. 8. u. In der Kammer scheinbar farblos; erst von N an etwas Absorption erkennbar.

39. Oleum sesami, lichtgelb, R. 7. u—v. In der Kammer fast farblos, absorbiert erst nachweisbar von N aufwärts.

40. Oleum camphoratum, 10 *g* Campher in 20 *g* Oleum Sesami, dicklich, lichtgelb und etwas trüb, in der Flasche R. 7. t—u. oder R. 6. u. In der Kammer fast farblos und nahezu klar, absorbiert sicher bestimmbar erst von N aufwärts, so wie Oleum sesami allein.

41. Acidum oleïnicum (Oleïn), $C_{18}H_{34}O_2$, dicklich, gelb R. 7. o. In der Kammer R. 8. u., absorbiert von F bis HK mässig und von K bis L rasch steigend, so dass über L kaum mehr etwas Lichtwirkung zu sehen ist und M bereits ganz fehlt. Dunkelt an der Luft rasch nach.

VII. Säurederivate.

42. Aether aceticus, $C_2H_3(C_2H_5)O_2$, Mol.-G. 88, farblose Flüssigkeit, absorbierte nichts.

VIII. Mehrwertige Alkohole.

43. Glycerin, $C_3H_5(OH)_3$, Mol.-G. 92, absorbierte nichts. Eder empfiehlt es desshalb auch als Kitt für optische Gläsercombinationen statt dem gebräuchlichen Canadabalsam.[1])

44. Mannit, $C_6H_8(OH)_6$, weissglänzende Krystalle, in aqua 1:10, absorbierte nichts.

IX. Mehrwertige einbasische Säuren.

45. Glycocoll (Amido-Essigsäure) $CH_2(NH_2)CO.OH$, farblose Krystalle, in aqua 1:5, absorbierte nichts.

46. Acidum lacticum (Oxypropionsäure), $C_3H_6O_3$, Mol.-G. 90, syrupartige farblose Flüssigkeit, absorbierte nichts. Wurde allmählich bräunlich.

---

[1]) Absorptionsspectra farbl. u. farb. Gläser, Wien 1894.

X. Zweibasische Säuren.

47. Acidum tartaricum, $C_4O_6H_6$. Mol.-G. 150, farblose Krystalle. In aqua 1:1, absorbierte nichts.

XI. Drei- bis sechsbasische Säuren.

48. Acidum citricum, $C_6H_8O_7$, Mol.-G. 210, farblose Krystalle. In absol. Alkohol 1:1, absorbierte nichts.

XII. Cyanverbindungen.

49. Hydrargyrum cyanatum, $Hg(CN)_2$, Mol.-G. 252, farblose Krystalle. In Alkohol 1:20 (es hätte auch 1:10 genommen werden können) absorbierte es nichts. In aqua 1:6 wäre $3^1/_3$mal stärker gewesen, doch liess sich für unsere Zwecke nichts davon erwarten.

50. Sulfocyan (Rhodan-) Kalium, CN . SK, farblose Krystalle, in aqua 1:1 absorbierte ganz schwach von N an. Wurde im ersten Jahre etwas bräunlich, dürfte also an Absorptionsfähigkeit zugenommen haben.

XIII. Kohlensäurederivate.

51. Carbamid (Urea), $CO(NH_2)_2$, Mol.-G. 60, farblose Krystalle. In aqua 1:1, absorbierte nichts.

52. Caffeïn (Theïn), $C_8H_{10}N_4O_2 + H_2O$, Mol.-G. 212, farblose Krystalle, in Alkohol 1:50, absorbierte nichts.

53. Ammonium thionuricum (Sulfaminbarbitursäure), $(NH_4)_2 . C_4H_3SO_6$, farblose Krystalle, nur in aqua aber mit purpurrother Farbe löslich; 1:10 war in 2·5 *mm* Schichte zart rosa R. 26. t—u., absorbierte über das ganze Spectrum der Bromsilberplatte (von E $^1/_2$ F bis $^2/_3$ 0) ganz schwach und diffus zunehmend, ohne erkennbaren Abfall. In Salzsäure gekocht (s. Noack S. 111) war es farblos und absorbierte bis nahe N nichts, darüber hinaus vielleicht eine Spur.

XIV. Kohlehydrate.

54. Celloïdin (Cellulose) $(C_6H_{10}O_5)_n$, durchscheinende Masse, im halbstarren Zustand fluorescierend, in Alkokol mit Aether wasserklar löslich, durch Verdunsten entsteht eine glashelle Membran (s. E. Schmidt, Pharm. Chemie II. S. 774—784) Im halbstarren Zustand absorbierte eine etwa 2 *mm* dicke Schichte von $^1/_2$ H an zunehmend bei M alles; später im erstarrten Zustande absorbierte es gar nichts. Für unsere Zwecke leistet die Substanz also nichts direct, könnte aber als Einbettungsmittel in Frage kommen. Sie nimmt (wenn auch nicht in genügender Menge) einige Procente von Chinin bisulf. oder Triphenylmethan u. s. w. auf und bleibt dabei als „feste Lösung" klar, wie später noch angeführt werden wird.

55. Collodium sec. Ph. Hung, dicke, opalisierende, leicht trübe Flüssigkeit, absorbierte nichts. Im Einklange damit steht, dass auch Salpetersäure und Schwefelsäure bis N—O noch nichts absorbieren (vgl. die laufende Nummer 4).

XV. Uebergang zu den aromatischen Verbindungen.

56. Antipyrin (Phenyldimethyl pyrazolon), $C_{11}H_{12}N_2O$, Mol.-G. 188, farblose Krystalle. In aqua 1 : 1 absorbierte es nichts.

XVII. Benzolkohlenwasserstoffe.[1])

57. Benzol, C_6H_6, Mol.-G. 78, farblose Fl., Brechungsexponent 1·5014, gefriert bei 0°, schmilzt bei + 5°, absorbierte nichts.

*58. Xylol (Dimethylbenzol), $C_6H_4(CH_3)_2 = C_8H_{10}$, Mol.-G. 106, farblose Fl., hat 3 Isomere, von diesen schmilzt das theuerere Paraxylol bei + 15°, ist hiedurch abzuscheiden von Isoxylol (Metaxylol) und Orthoxylol, die bei — 53° schmelzen. Ihr Siedepunkt ist ziemlich gleich: 138°, 139° und 141°. Das im Handel landläufige Xylol ist überwiegend Metaxylol mit etwas Orthoxylol, vom spec. Gewicht 0·87 und Brechungsindex 1·495. Seinem physikalischen Verhalten nach ist es für unsere Zwecke ein vorzügliches Lösungsmittel, an sich aber absorbiert es wenigstens bis $^2/_3$ O nichts.[2])

59. Cymol (Propylbenzol) $C_{10}H_{14}$, farblose Flüssigkeit. Absorbierte für unsere Zwecke nichts. Hat aber nach Hartley Absorptionsbänder.[3])

60. Styrol (Phenylaethylen), C_8H_8, farblose zähe Flüssigkeit, wird allmählich fest (Metastyrol), absorbierte nichts.

XVIII. Halogensubstitutionsproducte.

61. Benzolhexachlorid, $C_6Cl_6 . H_6$, farblose Krystalle; in Benzol 1 : 5 leistete es nichts.

[1]) Hartley & Huntington haben, um den Einfluss der Isomerie auf die Absorption zu untersuchen, Benzolderivate untersucht. Dabei mussten sehr dünne Schichten und sehr verdünnte Lösungen angewandt werden. Es zeigte sich: 1. Benzol und die daraus abgeleiteten Kohlenwasserstoffe, Phenole, Säuren und Amine absorbieren die ultravioletten Strahlen in hohem Grade und zeigen sehr kräftige Absorptionsbänder. 2. Isomere aus dieser Reihe zeigen sehr verschiedene Spectra, sowohl in der Stärke als auch in der Lage der Absorptionsbänder. Eigenthümlich ist, dass die Absorptionsbänder entweder bei 12 Cadmium oder 17 Cadmium beginnen und im ersten Fall etwas jenseits 17 Cadmium endigen (Proc. Roy. Soc. London 28. Bd., 233, 1879).

[2]) Zeigt im höheren Ultraviolett Absorptionsbänder, sowie auch Benzol, Toluol, Nitrobenzol, Pyridin, Naphtalin, Anthracen u. a; s. darüber J. Pauer, ref. im Chem. Centralb. 1896 I. 1122, — auch Hartley u. Dobbie im Chem. Centralbl. 1898 I. 766. Die Schwingungszahlen der äussersten Strahlen, welche durch 1 *mg* Molecül hindurchgelassen werden, sind: Orthoxylol 3611, Metaxylol 3580, Paraxylol 3537 (Chem. News 57. Bd., 218, 1888).

[3]) Chem. Jahrb. 1879, S. 149.

XIX. Nitrosubst. Producte, Nitrosoverbindungen.

*62. Nitrobenzol (Mirbanöl), $C_6H_5NO_2 + H_2O$, Mol.-G. 141, hellgelbe Flüssigkeit, mit einem Stich ins Grüne R. 8—9. t., wird in $1^1/_2$ Jahren etwas dunkler gelb R. 7. s., vom spec. G. 1·186, Schm.-P. + 3°, Siede-P. 205°, in Alkohol oder in Xylol leicht löslich, in aqua fast nicht. Absorbiert Ultraviolett vorzüglich, und zwar in dünnen Schichten und in nahezu farblosen Verdünnungen um die Linie H herum. Ausserdem ist es als geringer Zusatz geeignet, dem besten Absorptionsmittel, welches der Verfasser bisher fand, nämlich dem Triphenylmethan in Xylol, die Fluorescenz zu benehmen.

Um das Nitrobenzol nahezu bis zur Farblosigkeit zu verdünnen, wurde in graduierten Probiergläsern immer mehr Alkohol zugesetzt. Aus den vielen Versuchen sei folgende kurze Reihe hervorgehoben: Die Schichtdicke war 15 *mm*, das reine Nitrobenzol R. 9. t., mit der 10fachen Menge Alkohol R. 11—12. < u.; mit der 15fachen Menge Alkohol R. 11—12. > u.; mit der 20fachen R. 11—12. v.; mit der 40fachen R. 12. > v. Das gibt auch eine ungefähre Vorstellung über die Färbung bei geringerer, und zwar einer Schichtdicke von 2·5 *mm*, also nur dem sechsten Theil der oben angeführten. Berechnet man den Unterschied der Farbe im durchfallenden Lichte zum auffallenden mit der Hälfte des letzteren, so wäre statt dem erwähnten Sechstel nur ein Zwölftel zu rechnen. Spectrographisch wurde eine Serie von verschiedenen Verdünnungen auf ihr Absorptionsvermögen untersucht, und zwar bei der Astrallampe, mit nachheriger Schematisierung, wie oben beschrieben wurde. Das Ergebnis zeigt die Figur:

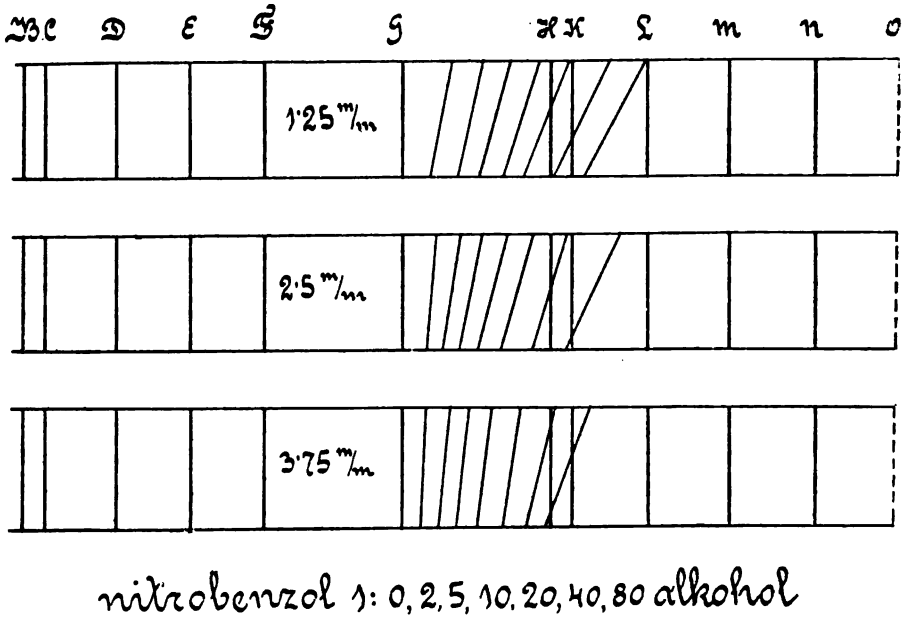

Fig. 5.

Es bezieht sich die obere Gruppe von 7 Curven auf die Schichtdicke von 1·25, die mittlere auf 2·5, die untere auf 3·75 *mm*. Von rechts nach links ist die Concentration zunehmend, und zwar auf 1 Theil Nitrobenzol: 80, 40, 20, 10, 5, 2 und 0 Alkohol. Die Absorption nimmt entsprechend zu, wie die Lage der Curven zeigt. In jeder Linie zeigt das untere Ende die Stelle der beginnenden und das obere Ende die Stelle der vollständigen Absorption an. Da die Originalplatten, also 21 Spectra, hier nicht abgebildet werden können, so möge eine Beschreibung mit Worten die feineren Verhältnisse angeben. Die Curven sollten nämlich nicht vollkommen gerade gezogen, sondern mit der unteren Hälfte steiler, mit der oberen Hälfte schiefer gezogen sein und die beiden Hälften abgerundet ineinander übergehen, also eine minimale Convexität nach links zeigen. Ebenso müssten die Enden nicht direct an die Abscissenlinien anstossen, sondern eine kurze und sehr flache Abbiegung erhalten, und zwar das untere Ende nach links, das obere nach rechts, weil die Absorption im Beginn sehr fein einsetzt, sich dann rasch verstärkt und nahe dem Maximum noch einer restlichen kleinen Zunahme bedarf, um ihre Totalität zu erreichen. Das sind aber Feinheiten, deren Darstellung die Uebersichtlichkeit vermindert hätte.

Man ersieht aus den Curven, dass bei einer Kammertiefe von 2·5 *mm* die 5. oder 6. Linie von links, bei einer Kammertiefe von 1·25 *mm* aber die 4. oder 5. Linie von links am besten unseren Zwecken entsprechen würde, — d. h. bei der Tiefe der Brillenkammern von 2·5 *mm*, wie man sie bis jetzt angefertigt erhalten konnte, müsste Nitrobenzol mit der 20 bis 40fachen Menge Alkohol verdünnt als Füllung genommen werden. Könnte man dagegen die Kammern noch seichter, bis zu 1·25 *mm* Enge, anfertigen, so müsste Nitrobenzol nur mit der 10—20fachen Menge Alkohol genommen, also die Concentration vermehrt werden. Schwächere Lösungen würden nicht alles Ultraviolett abschneiden; stärkere Lösungen würden das Violett abstutzen und mit dem Maasse der Verstärkung zunehmend gelb werden, am Ende gar R. 7. s. gelb sein. Also kann die Wahl nur zwischen 1:10 bis 40 liegen.

Noch muss erwähnt werden, dass das von Merck in Darmstadt bezogene Präparat zur Zeit dieser Serienuntersuchungen etwa $^1/_2$ Jahr gestanden hatte, und jetzt, 1 Jahr danach, merklich bis auf R. 6, u. in der Flasche nachgedunkelt ist. Von letzterem ist mit 1:20 Alkohol (jetzt in der Flasche R. 9. u., also in 2·5 *mm* Schichte nahezu farblos), das Absorptionsspectrum auf Tafel I, Figur 4 abgebildet. Es zeigt demnach die Wirkung der sehr abgestandenen Lösung, wie sie unseren Zwecken näher liegt, da wir bleibend verwendbare Brillen wünschen. Wenn man mit Nitrobenzol die Fluorescenz von Triphenylmethan in Xylol aufheben will, so genügt hiezu reichlich ein Tropfen des ersteren auf 3 und selbst

10 *kcm* der letzteren. In Bezug auf seine eigene Lichtabsorption kommt dieser Tropfen Nitrobenzol gar nicht in Betracht, da selbst ein Verhältnis 1:200 noch ohne nennenswerte Absorptionswirkung wäre. Man kann also zu jeder Triphenylmethanlösung tropfenweise Nitrobenzol so lange zusetzen, bis jede Fluorescenz geschwunden ist, ohne dabei weiter auf die Lichtwirkung des Nitrobenzols Rücksicht nehmen zu müssen.

XX. Amidoverbindungen.

63. Amidobenzol (Anilin, Phenylamin), $C_6H_5 . NH_2$, Mol.-G. 93, farblose Flüssigkeit, absorbierte schwach ansteigend von etwa G an, bei M schon alles. Wird bald braunroth, in 2 Jahren R. 29. k.

64 Anilinum sulfuricum, $(C_6H_5 . NH_2)_2$, H_2SO_4, farblose Krystalle. In aqua 1:5, absorbiert es nichts Erkennbares. Mit dem Phenylamin verglichen, lässt sich vermuthen, dass sich mit Quarzapparaten eine Absorption in Regionen die über N hinaus liegen, zeigen müsste.

65. Diphenylamin, $(C_6H_5)_2$ NH, farblose Krystalle; in Alkohol 5:8 absorbierte es nichts. Wird rasch braun.

XXI. Diazo- und Azoverbindungen, Hydrazine und Hydroxylamine.

66. Phenylhydrazin, $C_6H_5 . NH.—NH_2$, farblose krystallisierte Masse, von 17·6° C. an flüssig, war in der Brillenkammer schon gelb R. 7. t. geworden; absorbierte von $^1/_2$ G angefangen und bei $^1/_2$ H schon alles; mit Alkohol 1:50 konnte das Gelb auf R. 7. u. aufgehellt werden, und da begann die Absorption bei $^1/_2$ H, und nahm allmählich bis über N zu.

XXII. Aromatische Sulfosäuren.

67. Sulfobenzid, $(C_6H_5)_2 SO_2$, weisse Krystalle; in Benzol 1:5 absorbierte es nichts.

68. Acidum diazobenzol sulfonicum, $C_6H_5N_2 . SO_3H$, farblose Krystalle. In Alkohol 1:10 absorbierte es von $^1/_2$ L an langsam zunehmend. Wird bald rothbraun.

XXIII. Phenole.

69. Acidum carbolicum (Phenol, Phenylalkohol etc.), $C_6H_5 . OH$, Mol.-G. 94, farblose Krystalle, stark lichtbrechend; in aqua 1:1 und in Alkohol 1:1 absorbierte es selbst in 12 *mm* dicker Schichte nichts. Die alkoholische Lösung war nach $1^1/_2$ Jahren noch farblos, die wässerige röthlich.

70. Acidum picrinicum (Trinitrophenol), $C_6H_2(NO_2)_3 . OH$, Mol.-G. 229, gelbe Krystalle. In der Eprouvette war die alkoholische Lösung 1:100 gelb R. 7. q. und absorbierte in der Cuvette von 2·5 *mm* Dicke von F an rasch abschneidend alles. Die Lösung 1:1000 war noch gelb

R. 8. r., schwächte von F an, absorbierte aber erst bei $^1/_2$ M alles. Die Lösung 1 : 10.000 war noch gelblich R. 9. s., die 2·5 *mm* Schichte R. 9. u. und begann bei $^1/_2$ G zu absorbieren, langsam zunehmend bis N, so dass erst dieses ganz verschwand.

71. Thymol, $C_{10}H_{14}O$, Mol.-G. 150, farblose Krystalle; in Alkohol 2 : 1absorbierte es nichts. Wird gelbroth.

72. Guajacol (Pyrocatechin), $C_6H_4(OH)(O.CH_3)$, farblose Flüssigkeit, absorbierte nichts.

73. Resorcin, $C_6H_4(OH)_2$ (1, 3) Mol.-G. 110, farblose Krystalle; in Alkohol 1 : 2 absorbierte es nichts. Wird braunroth.

74. Hydrochinon (Dioxybenzol), $C_6H_4(OH)_2$ (1, 4), farblose Krystalle. In Alkohol 2 : 5 absorbierte es nichts. Wird dunkelroth.

75. Kreosotum purissimum album, farblose Flüssigkeit, absorbierte nichts. Wird rothgelb.

76. Kreosotum carbonicum (Merck), farblose Flüssigkeit, absorbierte nichts. Wurde in $1^1/_2$ Jahren gelblich und dick.

77. Pyrogallol, $C_6H_3(OH_3$ (1, 2, 3), Mol.-G. 126, farblose Krystalle. In Alkohol 2 : 5 war es braun geworden, diluiert 1 : 5 nur schwach bräunlichgelb, dieses absorbierte sehr diffus von $^1/_2$ G bis etwa $^1/_2$ N.

XXIV. Aromatische Alkohole, Aldehyde, Ketone.

78. Benzaldehyd, C_7H_6O, M.-G. 106, farblose und stark lichtbrechende Flüssigkeit. Absorbierte von K an rasch steigend, bis $^1/_2$ M alles. Wurde später citronengelb R. 7. t—u. Könnte in dünner Schichte (R. 8. > v.) als Lösungmittel allenfalls in Betracht kommen.

XXV. Aromatische Säuren.

79. Acidum benzoïcum, $C_6H_5.CO_2H$, Mol.-G. 122, farblose Krystalle, in Alkohol 1 : 2 absorbierte es nichts. Im Laufe der Zeit wurde es etwas braungelb.

80. Natrium benzoïcum, $C_6H_5.CO_2Na+H_2O$, Mol.-G. 162, weisses krystall. Pulver, in aqua 1 : 2 absorbierte es nichts.

81. Acidum cinnamylicum, $C_6H_5.CH$, Mol.-G. 148, farblose Krystalle, in Alkohol 1 : 5 absorbierte es nichts.

82. Acidum salicylicum (Orthooxybenzoësäure), $C_6H_4.CO_3H_2$, Mol.-G. 138, farblose Krystalle; in Alkohol 1 : 2 absorbierte es nichts. Wurde etwas bräunlich.

83. Tannin (Digallussäure), $C_{14}H_{10}O_9+2\,H_2O$, weissliches Pulver; in aqua 1 : 5 absorbierte es vorzüglich von $^1/_2$ H an progressiv, so dass wenig über K hinaus kein Licht mehr übrig blieb; — wurde indes schon während der Exposition bräunlich und bald ganz braun. Es lässt sich somit nicht einmal sagen, ob die angegebene Absorption noch auf

den farblosen Anfangszustand bezogen werden darf. Es schäumt stark, ist also sehr colloid.

84. Acidum chinicum, $C_7H_{12}O_6+H_2O$, farblose Krystalle, in aqua 1 : 10 absorbierte es nichts.

85. Acidum phtalicum, $C_6H_4(CO_2H)_2$, farblose Krystalle, in Alkohol 1 : 5 absorbierte es nichts.

86. Acidum terephtalicum, $C_6H_4(CO_2H)_2$, weisses Pulver, schwer löslich, in aqua 1 : 5 absorbierte es nichts. Ebenso das Natriumsalz.

XXVI. Diphenylgruppe.

87. Diphenyl (Phenylbenzol), $(C_6H_5)_2$, farblose Krystalle. In Benzol 1 : 2 absorbierte es nichts. Wurde später, in etwa $1^1/_2$ Jahren, schwach gelblich.

XXVII. Diphenylmethangruppe.

88. Diphenylmethan (Benzylbenzol), $C_6H_5—CH_2—C_6H_5$, farblose Krystalle, Schm.-P. 26·5° C., die Lösung in Aether 1 : 2, dann in Alkohol 1 : 1 ergab zwei breite Bänder im Ultraviolett, eines zwischen L—M. das andere bei N. Interessant, doch für unsere Zwecke ungeeignet.

XXVIII. Triphenylmethangruppe.

** 89. Triphenylmethan, $C_{19}H_{16}=CH.(C_6H_5)_3$, Mol.-G. 244, farblose Krystalle die schon im festen Zustande einen zarten violettblauen Fluorescenzschimmer verrathen, gelöst, lebhaft in einer feurigen Heliotropfarbe fluorescieren. Da es von allen hier aufgezählten Mitteln am meisten entspricht, so mag eine Zusammenstellung seiner Haupteigenschaften am Platze sein.

Das Triphenylmethan entsteht durch Eintritt von drei Phenylgruppen C_6H_5 in das Methan CH_4, also $(C_6H_5)_3.CH$, dem auch wieder Homologe wie Tolyldiphenylmethan, Ditolylphenylmethan u. s. w. correspondieren. Diese Kohlenwasserstoffe sind von besonderem Interesse als Muttersubstanzen ausgedehnter Reihen von Farbstoffen. Das Triphenylmethan kann auf mehrerelei Weise dargestellt werden; zuerst von Kekulé und Franchimont (Chem. Ber. B. V., S. 906) aus Benzalchlorid und Benzol; dann von Friedel-Crafts aus Chloroform und Benzol; von E. u. O. Fischer aus Paraleukanilin; und auf sechs andere Arten (s. Beilstein II, 286). Bildet schöne, weisse Prismen[1]), in kaltem Alkohol schwer, in heissem sowie in Aether und Benzol (aber warmen, Ref.) leicht, in Wasser nicht löslich. Schm.-P. 93°, S.-P. 359°. Unter seinen Derivaten sind besonders diejenigen interessant, welche aus ihm durch Eintritt von Amid, Hydroxyl oder Carboxyl hervorgehen. Der Eintritt von drei Amid- oder Hydroxyl-

[1]) Krystallisiert nach Lehmann (Jahresbericht 1880, S. 376) in 3 Modificationen.

gruppen führt sie in die Leukoverbindungen, von zum Theil sehr wichtigen Farbstoffen, über.

Man unterscheidet die Gruppen:

1. des Diamido-Triphenylmethans (Bittermandelölgrüngruppe), 2. des Triamido-Triphenylmethans (Rosanilingrupppe), 3. des Trioxy-Triphenylmethans (Auringruppe), 4. des Carbonsäure-Triphenylmethans (Eosingruppe). Alle Farbstoffe der Triphenylmethangruppe sind im Stande Leukoverbindungen (unter Addition von meist 2 Atomen H reducierte und dann ungefärbte, aber durch Oxydation wieder in die ursprünglichen Farbstoffe restituierbare Substanzen) zu bilden. Die Rückoxydation der Leukoverbindungen erfolgt häufig schon rapid durch den Sauerstoff der Luft, aber in dieser Triphenylmethangruppe langsamer und oft minder glatt als in anderen Gruppen (Indigoweiss, Leukomethylenblau.)[1]) Man hat also in diesen chemischen Angaben den Fingerzeig dafür, dass diese Gruppe von Substanzen in Bezug auf ihr Verhalten gegen Licht und Farben die allermannigfaltigsten Erscheinungen darbietet, dass die farblosen unter ihnen unsere weitere Beachtung verdienen könnten und dass man aus den in den Kammerbrillen verwendeten Substanzen, resp. deren Lösungen speciell die Luft möglichst austreiben soll, falls man die Farblosigkeit für die Dauer sichern will, — was doch sehr wichtig ist.

Mit dem Triphenylmethan und seinen Derivaten hat sich W. N. Hartley in Dublin im 8. Theil seiner Studien über die Beziehungen der molecularen Structur von Kohlenstoffverbindungen zu deren Absorptionsspectren eingehend beschäftigt und macht in diesem Theile Mittheilungen von seinen Studien über farbige Substanzen und Farbstoffe (a study of coloured substances and dyes).[2]) Er geht von O. Witts Darstellungen[3]) aus, untersucht spectroskopisch zuerst farblose organ. Lösungen, die im Ultraviolett absorbieren, dann dieselben, nachdem durch Einführen verschiedener substituierender Atomgruppen ins Molecul die Substanzen in farbige verwandelt worden sind, und findet, dass eine deutlich erkennbare Gesetzmässigkeit in der hiedurch bewirkten Aenderung der Absorption besteht, so zwar, dass man sogar aus der Farbenänderung auf die physikalische Aenderung in der Constitution der Molecule und daraus auf die chemische Zusammensetzung innerhalb derselben Gruppe schliessen kann. Es wurden untersucht das Triphenylmethan und seine Derivate (basisch Rosanilin, Aurin, Rosanilin hydrochloricum, Trimethylrosanilin hydrochl. [Hoffmanns Violett]), Trimethylrosanilin, Dimethyldijodide [Jodgrün], und Azobenzin und seine Derivate, und Murexid. Aus den tabellarischen Angaben interessieren hier die im folgenden herausgehobenen.

[1]) Siehe Bernthsen: Org. Chem. 1896, S. 453—464.

[2]) Journal of the chemical Society, vol. 51 (1887, London) S. 152—202.

[3]) 1876 Bericht d. chem. Ges. Bd. 9, S. 522.

Triphenylmethan, Mol.-Gewicht 244 = $CH(C_6H_5)_3$. Es ergaben 0·244 *g* in 20 *cc* Alkohol in Schichten von 10, 9, 8, 7, 6, 5, 4, 3, 2, 1 *mm* ein Absorptionsband von 0·398—0·390 bis 0·303—0·334, bei einem Aufhören des Spectrums in 0·300—0·274 μ. — Es ergaben 0·244 *g* in 100 *cc* Alkohol in Schichten von 5, 4, 3, 2, 1 *mm* ein Absorptionsband von 0·389—0·389 bis 0·334—0·370, bei einer Endigung des Spectrums in 0·274—0·265 μ. — Es ergaben 0·244 *g* in 500 *cc* Alkohol in Schichten von 5, 4, 3, 2, 1 *mm* ein Absorptionsband von 0·261—0·26 bis 0·231—0·242 mit einem Ende des Spectrums in 0·265—0·228 μ.[1]) — Es ergaben 0·244 *g* in 2500 *cc* Alkohol in Schichten von 5, 4, 3, 2, 1 *mm* ein Absorptionsband von 0·261—0·256 bis 0·243—0·247 bei einem Ende des Spectrums in 0·228—0·219 μ.[2]) — Es folgen nun die Tabellen über die Derivate und dann werden (S. 160) die Ergebnisse folgendermaassen zusammengefasst:

Eine Thatsache wird durch diese Arbeit festgestellt, dass nämlich, wenn Absorption in der sichtbaren Region stattfindet, die ulravioletten Strahlen auch absorbiert werden.[3]) Es erscheint hoffnungslos zu erwarten, dass eine stark gefärbte Substanz die ultravioletten Strahlen durchlasse. Im Hinblick auf das Sensibilisieren und Photographieren in Naturtreue der Farben (H. Vogel, J. Eder, V. Schumann) ist es daher von Interesse, das genaue Verhalten der verschiedenen Farben gegen alle leuchtenden und nicht leuchtenden Schwingungen (vibrations) zu kennen. Er schrieb in „homologous spectra“ (1883, Chem. soc. Journ. 43, S. 390) über Funkenspectra gut definierter Serien metallischer Elemente und zeigte, dass da ein gewichtiger Beweis zur Stützung der Ansicht vorliegt, dass Elemente, deren Atomgewicht in einer constanten Grösse verschieden ist, wirklich homolog, d. h. ähnlich constituierte Körper sind, oder mit anderen Worten, dass sie dieselbe Art von Stoffen in verschiedenem Zustande der Condensation sind. Die Emissionsspectra zeigen, dass diese Elemente in derselben Weise schwingen, nur in ver-

---

[1]) Diese eine Gruppe ergab beim Versuche, die Zahlen graphisch zu versinnlichen, einen Zweifel über ihre Möglichkeit. Das von München ausgeliehene Buch ist nicht mehr zur Hand. Interessenten mögen daher vorerst die Abschrift der Zahlen im Original controlieren.

[2]) Die Bedeutung dieser Daten für die vorliegende Arbeit wird erst recht klar, wenn man sie auf Millimeterpapier graphisch sich veranschaulicht. Eine Figur darüber hier einzuschalten gieng nicht gut an.

[3]) Das kann für die Kohlenstoffverbindungen richtig sein, für mineralische Substanzen trifft es nicht zu. Man betrachte z. B. die Absorptionsspectra in Eders Abh. über die farbigen Gläser (1894) auf S. 9 die Nr. 1, 9, 11 u. auf S. 10 die Nr. 1, 3, 4, 9. Da sind rothe, gelbe, grüne, blaue, braune, violette Gläser spectrographiert, die viel Ultraviolett durchlassen. Auch bei den übrigen ist das Spectrum nirgends scharf abgeschnitten.

schiedenem Maasse (at different rates), wobei die Rate der Vibration von der Masse des Atoms abhängt, indem die Atome der grössten Masse die langsamste Rate von Schwingungen besitzen. Dies steht im Einklang mit dem, was wir über die Absorptionsspectra homologer Serien von Kohlenstoffverbindungen wissen. — So weit die Arbeit Hartleys.

Des Verfassers Concentrationen der Triphenylmethanlösungen gehen weit über die vorhin angeführten; auch konnte nicht auf aequimoleculare Lösungen Rücksicht genommen werden, sondern umgekehrt stellte sich die Frage danach, mit welcher Lösung das Spectrum bei der H-Linie abgeschnitten werden kann. Aber es ist doch interessant zu ersehen, dass sich jene Absorptionsbänder der schwächeren und feiner graduierten Lösungen hier ins massige, bis zum Verschlucken allen Ultravioletts verbreitern. Die hier nicht weiter citierten Daten über die Absorption der Derivate ergeben wieder einen Hinweis darauf, dass diese ganze Gruppe von organischen Substanzen eine besonders mannigfaltige Beziehung zu den Lichtschwingungen besitzt, sowie darauf, dass die Absorption überhaupt sehr innig mit der Constitution der Materie zusammenhängt. Bei den farbigen Substanzen hat man für den sichtbaren Theil des Spectrums bereits in der Farbe selbst einen Anhaltspunkt, um im voraus, allerdings nur annähernd, wissen zu können, welche Wellenlängen des einfallenden Lichtes zurückbehalten und welche durchgelassen werden. Bei den farblosen Substanzen dagegen ist diese Frage nur in Bezug des sichtbaren Theiles des Spectrums im voraus beantwortet, in Bezug des Ultravioletts hingegen aber ganz offen, wird aber wahrscheinlich mit zunehmender Erkenntnis aus der chemischen Constitutionsformel beantwortet werden können, wie dies durch die Arbeiten Hartleys uud anderer[1]) bereits angebahnt ist. Um den Ueberblick hierüber zu erleichtern, mussten bei jeder angeführten Substanz die chemische Formel und das Moleculargewicht mit angegeben werden.

Wenn man die Nachbargruppe auch in Betracht zieht und bei einem Vergleich der optischen Eigenschaften des Diphenylmethans und Triphenylmethans wahrnimmt, dass letzteres in gesteigertem Maasse, mit steilem Abbruch des Spectrums, absorbiert, so kann man auf ein wohl noch (soviel sich erfahren liess) nicht dargestelltes, aber denkbares Tetraphenylmethan mit Recht gespannt sein.

Die Löslichkeit des Triphenylmethans, wie sie in Beilsteins Handbuch zusammenfassend angegeben wird, wäre bei Zimmertemperatur für Aether leicht, für Alkohol wenig (Verfasser fand 3 bis 5 : 100), für Benzol 7—8, in Chlorwasserstoff, Schwefelkohlenstoff oder Petroleum nahezu 10 : 100. Alle diese Lösungen sind für uns entweder unverwendbar oder ungenügend. Verfasser fand eine Löslichkeit von 15 bis 17 : 100 in ge-

[1]) Siehe die Literaturangaben hierüber in Landauers „Spectralanalyse" S. 134.

bleichtem Citronenöl, und reichlich 45, selbst 50 : 100, wenn es zuerst erwärmt und dann abgekühlt wurde für Xylol. Da Xylol erst bei — 53° erstarrt und Triphenylmethan erst bei + 359° siedet, so ist in Bezug des Aggregatzustandes die Sachlage äusserst günstig. Noch mag hinzugefügt werden, dass Triphenylmethan bei + 359° verdampft und nicht verkohlt.

Nach vielfacher Ausprobierung dieses Mittels in allerlei Lösungsmitteln, Concentrationen, Schichtdicken, ferner mit Bezug auf die Lichtquellen, Trockenplatten, Expositionszeiten, Tages- und Jahreszeiten sind als Belege für diese Abhandlung die Absorptionsspectren zweier Serien von Untersuchungen gewählt worden, eine zur Anfertigung von Absorptionscurven, die andere zur directen Abbildung der erhaltenen Spectren.

A. Anschliessend an die von Hartley untersuchten Concentrationen, wurden hier von 100 Gewichtstheilen in Xylol $1^1/_2$, 3, 5, 10, 15, 20 und 25 Theile Triphenylmethan gelöst und diese Lösung in Schichtdicken von 1·25, 2·5 und 3·75 *mm* zur Anfertigung von Spectren verwendet, u. zw. mit der Astrallampe von 130 Kerzenflammenstärke, auf Schleussner'schen Bromsilber-Gelatinetrockenplatten, jedes 15 Minuten lang. Die Ergebnisse an den 21 Spectren wurden möglichst genau abgemessen, in die Leiter der Fraunhofer'schen Linien mit den Dimensionen des Originalspectrums eingezeichnet und zur Controle das Verfahren dreimal zu verschiedenen Zeiten wiederholt. Eine kleine Variation in den Ablesungen ergab sich nur bei den Spectren der Lösungen von 15 und 20 : 100, diese wurden

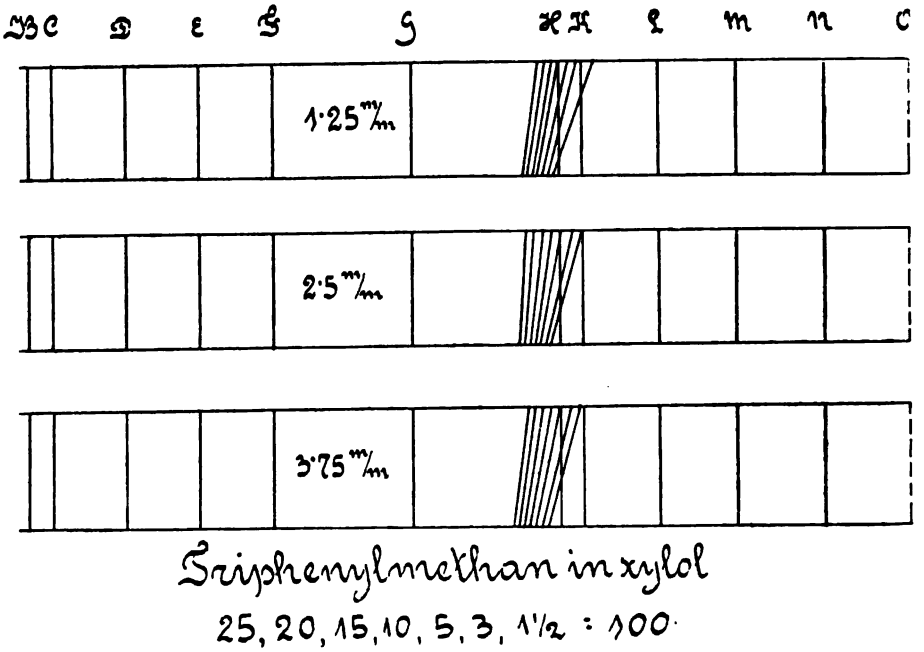

Fig. 6.

durch Interpolation auch in zufriedenstellendem Maasse festgestellt. Die links unten stehende Abbildung zeigt das Ergebnis.

Von rechts nach links sind die Absorptionsgrenzen der Lösungen von gesteigerter Concentration: $1^1/_2$, 3, 5, 10, 15, 20, 25 zu 100 Xylol. Bei den oberen war die Schichtdicke 1·25, bei den mittleren 2·5, bei den unteren 3·75 *mm*. Vergleicht man die Lage der Curven zur H-Linie, so könnte man meinen, dass bei der Schichtdicke 2·5 *mm* die 4. Linie (10 : 100) und bei der Schichtdicke 1·25 *mm* die 5. Linie von rechts (15 : 100) dem vorgesteckten Ziele am besten entsprechen würde. Dem ist aber nicht ganz so. Es empfiehlt sich eine stärkere Lösung von wenigstens 25 : 100, selbst 35 : 100, denn diese ist auch nicht merklich gefärbt, fluoresciert aber viel weniger, und bei sehr starkem Lichte oder bei sehr langer Exposition sind erst diese Concentrationen imstande, jeden Rest von Ultraviolett auszulöschen. Um dies zu erweisen, diene folgende Abbildung, wo alle 3 Curven von Triphenylmethan 25 : 100 Xylol herstammen. Es wurde ebenso spectrographiert wie bei den vorigen,

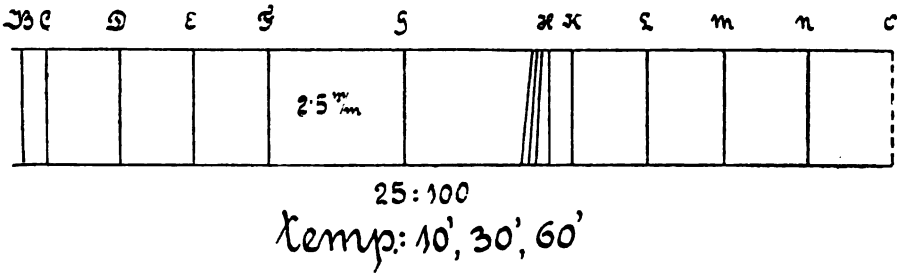

Fig. 7.

aber die Expositionszeit wurde variert, u. zw. wurde bei der Curve links 10 Minuten, bei der Curve in der Mitte 30 Minuten, bei der Curve rechts 60 Minuten lang exponiert. Die gleich folgende Beschreibung der zweiten Serie wird ähnliches erweisen, da schon im Hinblick auf den berührten Umstand die Expositionszeit verhältnismässig lang (1 Stunde) gewählt wurde. Auch sind die feineren Verhältnisse der Absorptionsgrenzen an den Abbildungen dieser zweiten Serie direct zu ersehen: Die stärkeren Lösungen schneiden das Spectrum schärfer ab; die Curven müssten in der obigen Figur unten etwas nach links, oben etwas mehr nach rechts abbiegen und darin noch kleine Unterschiede gemacht werden, die nicht gut abgezeichnet werden könnten.

B. Um zu ersehen, welche Steigerung in der Absorption die concentrierteren Lösungen hervorrufen und welches Maximum überhaupt erreicht werden kann, wurde 15, 25, 35 : 100 gelöst und in Schichtdicken von 2·5 und 1·25 *mm* spectrographiert. Die Spectren hievon, 6 an Zahl, sind direct von der Platte auf Tafel I, Figur 5—10 abgebildet. Es wurde jedesmal

genau eine Stunde lang, u. zw. nur zu hellen Mittagszeiten (vom 7. bis 12. November 1898) auf einer Bromsilbergelatine- (Schleussner) Trockenplatte exponiert. Beim Verschieben der Cassette wurde auf die Erhaltung der relativen Lage geachtet. Die Lidspalte war 0·25 *mm* offen, es wurde also auf die Feinheit der Linien verzichtet, um die Lichtwirkung recht intensiv zu machen. Man sieht von oben nach unten gehend die Spectren von Triphenylmethan in Xylol zuerst in der Schichtstärke 1·25, hernach von 2·5 *mm* in je zwei aufeinanderfolgenden Streifen, von der Concentration 15, 25 und 35 : 100. Man sieht, dass der 4. und 6. dieser Streifen unseren Zwecken am besten entspricht und dass auch der 5. noch gut abschliesst. Das ist aber die Lösung von 25 und 35 : 100 in 2·5 *mm* und von 35 : 100 in 1·25 *mm* Schichtdicke. Zu diesem Resultate war der Verfasser übrigens auch aus den anderen, hier nicht wiedergegebenen Spectren schon viel früher gekommen.

Es empfiehlt sich daher zur Abwehrung allen ultravioletten Lichtes das Triphenylmethan in Xylol gelöst zu verwenden, in Form von Kammerbrillen, die eine innere Lichte von vorläufig 2·5 *mm* haben. Es ist aber anzustreben, dass die Kammern seichter seien. Die Lösung sei 35 : 100. Eine solche wird auch bei einer Kammertiefe von 1·5 *mm* reichlich genügen. Es ist vortheilhaft von Haus aus die Stärke der Lösung fix anzugeben, um der industriellen Ausführung bestimmte Forderungen vorhalten zu können.

Für die Bevorzugung einer Lösung von 35 : 100 statt einer von 25 oder 30 : 100 sprechen noch mancherlei Nebengründe. Zunächst ist für die Beurtheilung der mitgetheilten Spectren auf Tafel I, Fig. 5—10 nicht ausseracht zu lassen, dass sie mit Prismen entworfen wurden, also Dispersionsspectren sind, und wenn auch die Gegend der H-Linie im Apparat und auf der Platte in die Richtung des am wenigsten abgelenkten Strahles eingestellt war, so kann die Begrenzung der Absorptionsstelle doch nicht so scharf, also deren Curve in der Zeichnung auch nicht ganz so steil erscheinen, wie es in einem Diffractionsspectrum der Fall wäre. Ein kleiner Bruchtheil der unscharfen Begrenzung ist übrigens auch noch auf Rechnung der gröberen Einstellung der Spalte (0·25 *mm*) zu setzen. Ferner wurde hier mit Himmelslicht gearbeitet, dieses hat aber relativ viel Ultraviolett, und wie Else Köttgen nachwies,[1]) auch viel Violett; wir aber wollen dagegen im allgemeinen (bei Bogenlampen, auf Gletschertouren u. s. w.) und namentlich die empfindlichen Augen schützen. Triphenylmethan ist zwar in dieser Concentration in Fläschchen von 150 *ccm* Inhalt und 8 *cm* Bodenbreite ein kleinwenig, nicht ganz R. 33. v., braungelb. Aber im Magnesiumlicht verschwindet diese Färbung, was wohl ein Beweis ist, dass man bei solchem und ähnlichen Lichte, namentlich in

[1]) Untersuchung der spectralen Zusammensetzung verschiedener Lichtquellen, in Wiedemanns Annalen 1894, Bd. 53, S. 793.

der Schichtdicke von bloss 2·5 *mm*, nicht zuviel an Ausschaltung im oberen Ende des Spectrums gethan hat. Schliesslich ist auch die störende Fluorescenzfarbe an der schwächeren Lösung stärker, und wollte man diese wegschaffen, müsste man mehr Nitrobenzol zusetzen als zu der concentrierteren Lösung. In frisch bereiteten Lösungen hört die Fluorescenz auf, wenn man zu jener von 25 : 100 einen Tropfen[1]) Nitrobenzol ad 3 *cc*, zu jener von 35 : 100 einen Tropfen ad 10 *cc* zusetzt. In alten Lösungen nimmt die Fluorescenz von selbst ab, auch werden sie zusehends gelber, was unerwünscht ist, wenn man im Anfang Nitrobenzol zugegeben hat. Uns interessiert aber der Endzustand vor allem. Es ist also auch aus diesen Gründen besser, Lösungen von 35 : 100 zu nehmen, um den Gebrauch des defluorescierenden, aber nicht lichtbeständigen Nitrobenzols sparen, womöglich ganz vermeiden zu können.[2])

Das Triphenylmethan wurde auch in anderen Lösungsmitteln reichlich ausprobiert. In Alkohol löste sich zu wenig, nämlich kaum 5 : 100, so dass es bei kurzer Belichtung wohl schien als ob das Spectrum bei H abbräche, aber bei reichlicherer Belichtung erschien die Stelle über K bis nahe L doch im Spectrum. Man würde mit dieser alkoholischen Lösung immerhin mehr vom Ultraviolett abdämpfen, als mit gelben Gläsern lichterer Nuance, aber gegenüber der Lösung in Xylol hat man sie nicht nöthig. In Petroleum lösten sich 10 bis 11 : 100 und gaben im Hinblick auf die summierte Wirkung der beiden Substanzen ein recht gutes Resultat, nur wurde die Lösung allmählich stark gelb. Man könnte sie für momentanen Gebrauch in grössere flache Cuvetten füllen und diese vor die Augen stellen, falls man bei grellem Lichte Manipulationen vor hat. Im farblosen Citronenöl[3]) löste es sich 1 : 6, d. h. 17 : 100 und wirkte überraschend gut, ebenfalls in summierter Wirkung genau bei H abschneidend. Der Versuch eine Kammerbrille zu füllen und damit im Sonnenlichte herumzugehen, fiel gut aus. Am anderen Tage jedoch war die Füllung grün und die Gläser innen trüb beschlagen, so dass sich die Kammer nicht wieder reinigen liess, also endgiltig verdorben blieb. In Aethylaether löste es sich fast 2 : 5, war ganz farblos, und absorbierte genau und steil von H an. Eine damit gefüllte Kammer gerieth später ins Sonnenlicht, der Aether kam ins Sieden und die Gläser der Kammer zersprangen. In Benzaldehyd löste es sich leicht (3 : 6) und absorbierte von

[1]) Auf ein Gramm wohlgemessen giengen 33 Tropfen bei Zimmertemperatur von 20° C.

[2]) Vergl. auch E. S. Smith: die Einwirkung von Salpetersäure auf Triphenylmethan, in Amer. Chem. Journ. Bd. 19. 702, John Hopkins Univ., ref. in Chem. Centralbl. 1897. II. 589.

[3]) Von Heine in Leipzig bezogen. Es kam in einer Blechbüchse an. In einer Flasche abgezogen und dem Lichte ausgesetzt, wurde es allmählich (u. nach $1^1/_2$ Jahren sogar intensiv) gelb.

$^1/_3$ H an mit fast steiler Grenze; aber die Lösung war schon im Beginne etwas gelb und wurde es bald noch viel mehr. Benzaldehyd würde wohl vorzüglich lösen, wird aber nicht nur gelb, sondern auch schon bei ungefähr + 12 bis 15° krystallinisch fest, taugt also nicht, es wäre denn in Gemengen, z. B. mit Alkohol, wobei der Gefrierpunkt weit hinuntergienge und die gelbe Farbe sehr verdünnt wäre. Unter Umständen könnte daran gedacht werden. In Glycerin löste sich wenig und ergab ein etwas trübes Medium, das nichts versprach.

90. Resorcinphtaleïn (Fluoresceïn, $C_{20}H_{12}O_5$)-Kalium = Uranin, dunkelrothes krystall. Pulver. Zeigt in neutraler Lösung intensiv grüne Fluorescenz, die sich durch Ansäuren wegbringen lässt. Eine ungesättigte Lösung von Uranin 1:1000 Alkohol hat eine gelbrothe Farbe R. 3. o., mit grüner Fluorescenz, die bei starken Verdünnungen noch lebhaft bleibt aber doch der wässerigen Lösung nachsteht; auch wird die Eigenfarbe der Lösung mit der Verdünnung gelb und allmählich bei fortgesetzter Verdünnung immer lichter. Eine Lösung in aqua 1:50, wie wir sie zum diagnostischen Färben von Cornealgeschwüren verwenden, entspricht R. 28. d., verdünnt wird sie dunkel zinnoberroth, weiter verdünnt orangegelb, schliesslich grünlich lichtgelb. Sie ist fast endlos, bis in viele Millionen, verdünnbar, ohne die Farbe und Fluorescenz ganz zu verlieren. Eine relativ wenig verdünnte Lösung in Wasser von 1:10.000 war in der Eprouvette R. 7—8. s., in 2·5 *mm* Schichte R. 7—8. t., und absorbierte das bekannte Band vor F, aber im Hinblick auf die sehr gelbe Farbe der Flüssigkeit absorbierte sie überraschenderweise sonst fast nichts: von F bis N ist das Spectrum eine Spur dunkler als im Spectrum des Himmelslichtes, so dass ins Schema eine sehr lange, kaum ansteigende Linie zu zeichnen wäre.[1]) Hier möge Erwähnung finden, dass auch das Uranglas ein ähnliches Absorptionsspectrum zeigt, worüber Hagenbach (s. S. 477, Nr. 30 und 31) und J. M. Eder (Abh. über farb. und farbl. Gläser, 1894, S. 10, Fig. 1 das fluoresc. und Fig. 2 das nicht fluoresc. Uranglas betreffend) Thatsachen beibringen. Vogel sagt (in Spectr. anal. S. 341) Uranglas gibt ein Streifen-Spectrum: 2 Streifen im Roth, 1 im Orange, 1 im Gelbgrün und 1 im Grün.[2])

91. Phenolphtaleïn, $C_{20}H_{14}O_4$, gelbliches krystall. Pulver R. 33. t. In Alkohol 1:10 eine etwas gelbliche Flüssigkeit, wie R. 33. u., absorbierte schwach von etwa G an, doch war die N-Linie noch erkennbar.

---

[1]) Im farbigen Theile des Spectrums gibt Uranin in dünner Lösung Bänder, siehe Vogel, Spectralanalyse S. 370 u. 372, Fig. 162, Nr. 1. Das Abs. spectr. hat Royer untersucht, s. Liebigs Annalen 238 u. 360 Bd. (Beilstein). Die ansehnliche Literatur über die Fluorescenz des Fluoreseïn s. in Noack, S. 86.

[2]) S. Pisko, Fluorescenz d. Lichtes, Wien bei Gerold 1861, S. 72. Auch Lommel in Pogg. Ann. 159. Bd., 514. (1877).

Mit Aetznatron versetzt wurde es purpurroth R. 25. m., und absorbierte stark von $^1/_2$ F an (weiter abwärts konnte nichts mehr constatiert werden, weil die Bromsilbergelatineplatte da schon im Stiche lässt) das Grün, Blau, Violett und Ultra, doch nicht ganz, so dass selbst die M-Gegend noch nicht ganz frei von Lichtwirkung blieb. Interessant war das plötzliche Umschlagen der farblosen Flüssigkeit in roth, sobald man den ersten Tropfen Aetznatron zusetzte, und dann die Zunahme der Intensität mit vermehrtem Zutropfen. Ebenso konnte der Process rückläufig gemacht werden mit nachherigem Zutropfen von Chlorwasserstoffsäure.[1]) Da jede Säure dieselbe Wirkung hat, und im Absorptionsverhältnis kein Unterschied davon sichtbar wird, so dürfte es schwierig werden, die Art der Molecularschwingung daraus zu deducieren.[2])

XXX. Naphtalingruppe.

92. Naphtalin, $C_{10}H_8$, Mol.-G. 128, farblose Krystalle. In Aether 4:10, in Benzol 3:15, ergab sich keine Absorption; die Lösung im Petrol 2:10 ergab nur die dem Petrol entsprechende Absorption. Hartley fand mit 1:60.000 vier Bänder.[3])

93. Naphtalin α monobromatum, $C_{10}H_7Br$, farblose Flüssigkeit, ergab keine Absorption. Merkwürdig ist, trotz seiner Diaphanität für ultraviolettes Licht, der hohe Brechungsexponent, der mit je 1° C. sich um 0·0348 ändert, und an der D-Linie bei 20° C. 1·6582 ist. Das specifische Gewicht ist 1·4916 u. s. w.[4])

94. Naphtylamin α (Amidonaphtalin α) $C_{10}H_7 . NH_2$, farblose Krystalle, in Alkohol 2:5 absorbierte es von K beginnend bei L bereits alles. Es wird bald braunroth.

95. Naphtylamin β, farblose Krystalle, in Alkohol, in Aether, in Ol. juniperi, in Petrol, in Ol. citri 1:5 absorbierte es deutlich von K an, bei L alles. Wurde mehr weniger braunroth (der Reihe der obigen Flüssigkeiten entsprechend R. 28. i., 1. m., 28. k., 5. s., 7. q.), wovon bei Verdünnung (R. 28. t., 1. u., 4. t—u., 33. t—u., 9. u.) die zwei letzten bis K heran, und tiefer herunter nur spurweise absorbierten. In Wasser löst sich wenig, die Lösung fluoresciert aber blau.

96. Naphtol α, $C_{10}H_7 . OH$, Mol.-G. 144, farblose Krystalle, in Alkohol 1:2 wurde es gleich etwas farbig und absorbierte schon bei F sichtlich, bei L $^1/_2$ M alles; wurde bald violettbraun.

---

[1]) Vergl. Vogel, Spectralanalyse S. 466.

[2]) Vergl. M. Carey Lea, über Farbenbeziehungen von Atomen, Jonen und Molecülen (ref. in Chem. Centralbl. 1896 II. 282, aus Chem. News 73. Bd, 260 u. 271. S.)

[3]) J. chem. Soc. 39, S. 164.

[4]) B. Walter, über das α-Monobromnaphtalin, Wiedemanns Ann. 1891, Bd. 42, S. 511.

97. Naphtol β, $C_{10}H_7 . OH$, Mol.-G. 144, farblose Krystalle, in Alkohol wurde es gleich röthlich, bald braunroth, und absorbierte vom unteren Ende des auf der Platte erscheinenden Spectrums (von $^1/_3$ F an) deutlich sichtbar und zunehmend bis L, so dass dieses nur noch eben erkennbar blieb. In Ammoniak gelöst, soll es blaugrüne Fluorescenz bei braunrother Farbe geben. War frisch bereitet R. 9. t., absorbierte aber nur wie die alkoholische Lösung.

98. Naphtol β benzoatum (Benzonaphtol), $C_{10}H_7 . C_7H_5O_2$. weisses Pulver; in Benzol 3 : 10 war es etwas bräunlich und absorbierte schwach zwischen $^1/_2$ H bis N.

99. Methylium naphtolicum β, $C_{10}H_7O . CH_3$, farblose Krystallblättchen; die saturierte Lösung in Alkohol absorbierte nichts.

Mit diesen Substanzen sich weiter zu befassen, schien vom Standpunkte dieser Abhandlung überflüssig. Da es aber unter den Derivaten manche farbige gibt, so wären die farblosen weiter zu prüfen.

XXXI. Anthracen- und Phenantrengruppe.

* 100. Anthracen, $C_{14}H_{10}$, Mol.-G. 178, weisse Krystalle mit blauvioletter Fluorescenz[1]), die allmählich mit Verlust der Fluorescenz[2]) schwefelgelb wurden. Von den brauchbaren Lösungsmitteln in Benzol noch am besten, doch nur bis zu 1·6% löslich; in Chloroform 1·7%, in Aether 1·1%, in Alkohol 0·6%, in aqua nicht löslich. Im mässig abgestandenem Zustande war die Lösung in Benzol 1·5 : 100 = R. 7—8. u., 1 : 100 = R. 8. v., 1 : 200 fast ganz farblos. Alle dunkelten später nach. Beim Stehen einer kaltgesättigten Lösung des Anthracen in Benzol im Sonnenlicht scheidet sich Paranthracen aus (welches beim Schmelzen wieder in gewöhnliches Anthracen übergeht). Hiedurch wird die Absorption schwächer, durch das vorher erwähnte Nachdunkeln hingegen stärker. Im ganzen wurden dreierlei länger aufbewahrte Lösungen schwächer als im Anfang. Zu alledem kommt noch hinzu, dass beim Gebrauch von offenen Glaszellen sich während der Exposition efflorescirtes Anthracen an die Wände absetzt, wodurch die absorbierende Kraft der Lösung herabgesetzt wird.

Von den mässig abgestandenen Lösungen in Benzol wurden spectrographiert 1 : 66, 100, 150 und 200. Die Absorptionscurven sind hier schematisch wiedergegeben, oben von der Schichte 1·25, in der Mitte von 2·5, unten von 3·75 *mm*. Von links nach rechts ist die Stärke der

[1]) Hagenbach fand bezüglich der Fluorescenz (s. die Skizze S. 477, Nr. 37 dieser Abh.), dass die Lösung in Alkohol, Aether oder Benzin keinen wesentlichen optischen Unterschied machte (Pogg. Ann. Jubelband S. 306, 1874).

[2]) S. Vogel, Spectralanalyse S. 352, 386, 399.

Lösungen, gemäss der obigen Reihe, abnehmend zu denken. Zum Füllen der Kammerbrillen könnte 1 : 150 Benzol genommen, und für engere Kammern als 2·5 *mm* müsste auf 1 : 100, oder selbst auf 1 : 66 (bei Zimmertemperatur schon saturiert) hinaufgegangen werden.

Für die Vorführung eines Absorptionsspectrums war es wünschenswert eine von den lang abgestandenen Lösungen in Benzol zu wählen. Es standen Lösungen zur Verfügung: *a*) 1 : 150, deren Farbe im Probierglase R. 6. u., und in 2·5 *mm* Schichte bei auffallendem Lichte kaum R. 7—8. v. war, — die auch schwächer absorbierte als frische Lösungen

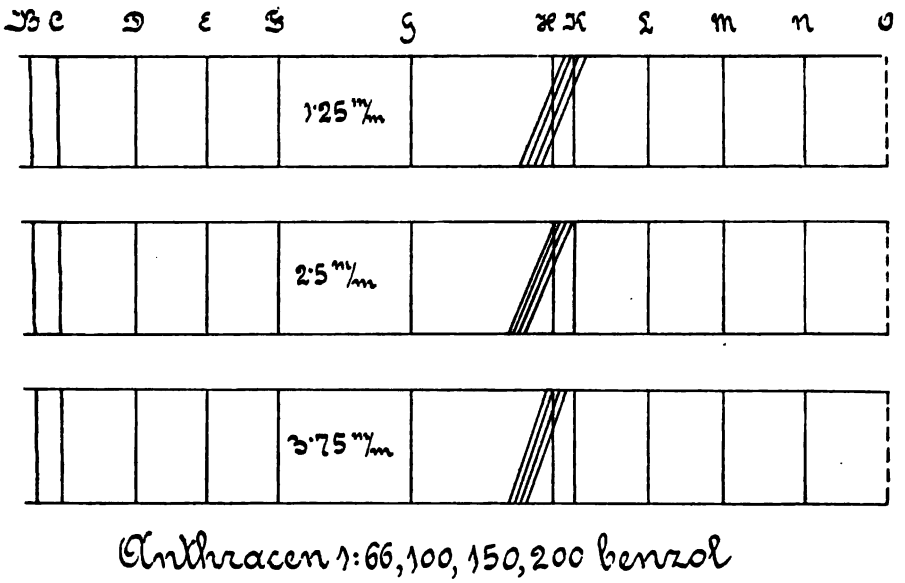

Fig. 8.

derselben Concentration. *b*) Alte Lösung 1 : 100, in der Flasche R. 6—7. u., in der 2·5 *mm* Schichte R. 8. v. *c*) alte übersättigte Lösung, in der Flasche R. 5 q—6 p.; und von dieser 2 : 1 Benzol diluiert, R. 6. u. in der Flasche, in der 2·5 *mm* Schichte dagegen R. 7. v. Von diesen wurde schliesslich das Absorptionsspectrum des *c*) gewählt und auf Taf. I, Fig. 12 wiedergegeben. An ihm sind auch die feineren Modalitäten der Absorptionsgrenze zu ersehen: Nach einem sachten Ansatz tritt beinahe plötzlich bei H fast totale Absorption ein, indem nur noch auf eine kurze Strecke ein Rest von Licht zurückbleibt.

Reduction der farbigen alten Lösung mit Hydrochinon bei Erwärmung gab kein brauchbares Resultat. Hartley fand von 1:50 Millionen Theilen Eisessig noch beträchtliche Absorption weit oben im Ultra-

violett.[1]) Für unsere Zwecke steht das Anthracen dem Triphenylmethan nach.[2])

101. Anthrachinon (Diphenylenketon) $C_{14}H_8O_2$, Mol.-G. 208, gelbe Krystalle, in Alkohol wenig löslich, ergab nur eine weit verwaschene Grenze der Absorption bis hoch ins Ultraviolett hinein.

* 102. Phenantren, $C_{14}H_{10}$, Mol.-G. 178, farblose blau-fluorescierende Krystalle,[3]) im Licht vergilbend, in Alkohol wenig 1 : 50, in Benzol gut (zwischen 1 : 5 und 1 : 10) und am besten in Toluol 1 : 3 löslich. Die saturierte Benzollösung ergab eine sehr schwach zunehmende Absorption von h $^1/_2$ H an (es war die frische Lösung dem entsprechend auch schon eine Spur gelblich), dann bei H einen jähen Abbruch des Spectrums. Das wäre für unsere Zwecke sehr günstig, wenn das Phenantren lichtbeständiger wäre. Es wird aber bald gelb, und in einem Jahre sogar R. 6. m. Hartley hat das Absorptionsspectrum untersucht,[4]) 1 : 4000 ergab drei stark markierte Bänder.

103. Chrysen, $C_{18}H_{12}$, Mol.-G. 228, farblose Krystalle, die fluorescieren; löst sich wenig, und zwar in Alkohol etwa 1 : 1000, in Toluol 2·5 : 1000, auch in Benzol nur sehr wenig, ausser in kochendem. Letzteres wurde so verwendet, dass dann die ausgekühlte, viel Niederschlag enthaltende saturierte Lösung spectrographiert wurde. Es absorbierte aber nichts.

XXXIII. Piridingruppe.

104. Pyridin, C_5H_5N, Mol.-G. 79, farblose dünne Flüssigkeit, absorbierte nichts.

105. Acidum chinolinicum (Pyridincarbonsäure) $C_5H_3N(CO.OH)_2$ Mol.-G. 135. In Alkohol 1:20 löste es sich nur theilweise und war, abgestanden, R. 6. q., hievon 1 : 3 diluiert war R. 7. u—v., und die Absorption begann bei g um bei M vollständig zu werden; 1 : 100 diluiert war noch eine Spur gelblich und absorbierte kaum etwas vor H, und weiter oben auch nur schwach zunehmend, bis endlich bei N nichts mehr vom Spectrum erschien. Die Substanz wird später gelb.

XXXIV. Chinolin- und Acridingruppe.

106. Chinolin (Leukolin) C_9H_7N, Mol.-G. 129, farblose Flüssigkeit. stark lichtbrechend. Als die Reihe der Untersuchung daran kam, war es in der Flasche schon R. 6. o. Seine Absorption begann um F herum. war bei $^1/_3$ vor G ansehnlich, bei g und h schon nahe dem Höhepunkt.

---

[1]) Chem. Soc. 39 (1880), S. 162.

[2]) Literaturangaben s. in Noacks Heft S. 142, u. in Beilstein, gr. Hdb. der org. Chemie II. 256.

[3]) S. Noack, S. 134.

[4]) Chem. Soc. 39, S. 164 (1880).

die Linien H und K waren nur eben erkennbar, L aber schon lang nicht mehr zu sehen. Mit Alkohol 3 : 1 diluiert war es R. 7. u—v., die Absorption begann bei h und war erst bei N maximal.

107. Chrysanilin (Diamidophenylacridin, Phosphin) $C_{19}H_{11}N(NH_2)_2$, Mol.-G. 285, gelbrothes Pulver. In Alkohol gut löslich. Ergab weder saturiert (goldgelb) noch nahe zur Farblosigkeit diluiert, halbwegs schärfere Grenzen.

XXXV. Alkaloide.

108. Cocaïn. cryst. $C_{17}H_{21}NO_4$, Mol.-G. 303, grosse farblose Krystalle, links drehend. In Alkohol 1 : 5 (nicht alles gelöst) absorbierte es nichts.

109. Cocaïnum hydrochloricum, farblose Krystalle, in aqua 2 : 5 absorbierte es nichts.

110. Cocaïnum hydrojodicum, weisse Krystalle, in Alkohol 1 : 5 (nur theilweise gelöst) war es gelblich (später in $1^1/_2$ Jahren R. 6. s.) und absorbierte sehr diffus, so wie gleichgefärbte gelbe Gläser, von $^1/_2$ G bis nahe an N.

111. Cocaïnum hydrobromicum, weisse Krystalle, in Alkohol 1 : 5 (mit kleinem Rest gelöst) absorbierte es gar nichts, blieb nach $1^1/_2$ Jahren noch farblos.

112. Atropinum crystallisatum, $C_{17}H_{23}NO_3$, Mol.-G. 289, farblose Krystalle, in Alkohol 1 : 3 absorbierte nichts. Bleibt bekanntlich farblos.

113. Daturin, identisch mit Atropin (s. Guareschi, Die Alkaloide S. 255, 256, 537), feine Krystalle, farblos, in Alkohol 1 : 10 absorbierte es nichts.

114. Hyoscyamin, stereoisomer mit Atropin (s. Guareschi, S. 259), farblose Krystalle, in aqua 0·4 : 5, absorbierte nichts.[1])

115. Morphin, $C_{17}H_{19}NO_3 + H_2O$, Mol.-G. 303, farblose Krystalle, schwer löslich, — in Alkohol rel. am besten, 1 : 50. Weder dieses, noch das Morph. hydrochl. in aqua 1 : 20 absorbierten etwas vom Spectrum, werden aber mit der Zeit entschieden braun.

116. Apomorphinum, $C_{17}H_{17}NO_2$, Mol.-G. 267, weisse amorphe Krümmeln, in Alkohol 1 : 20 absorbierte es nichts. Wurde in $1^1/_2$ Jahren R. 8. i. grüngelb.

117. Codeïn, $C_{18}H_{21}NO_3 + H_2O$, Mol.-G. 317, farblose Krystalle, in Alkohol 0·3 : 5 absorbierte es nichts; wurde lichtgelb.

118. Thebaïn, $C_{19}H_{21}NO_3$, farblose Krystalle, in aqua c. acid. acet. 0·3 : 5, absorbierte es nichts. Wurde lichtbraun.

119. Narceïn, $C_{23}H_{27}NO_8 + 3\,H_2O$, farblose Krystalle, in aqua mit Ammoniak 0·3 : 5 (auch nur theilweise gelöst) wurde es rasch rothbraun,

[1]) Diese Alkaloïde waren von E. Merck bezogen. — „Zur Chemie der Atropinalkaloïde" von A. Pinner s. Centralbl. f. Augenh. 1898, S. 1. Auch H. W. Vogel, Spectralanalyse S. 451 u. ff.

absorbierte in nahezu noch farblosem Zustand von h beginnend bei L $^1/_2$ M alles.

120. Papaverin, $C_{20}H_{21}NO_4$, farblose Krystalle, in Chloroform 0·3 : 5 und 1 : 100 absorbierte ersteres vor G beginnend bei K schon fast alles, letzteres bei h beginnend zwischen L und M alles. Wird schnell braunroth.

121. Narcotin, $C_{22}H_{23}NO_7$ farblose Krystalle, in Benzol 1 : 20 (mit ungelöstem Rückstand) absorbierte es nichts. Blieb farblos.

122. Chinin, $C_{20}H_{24}N_2O_2 + 3\,H_2O$, Mol.-G. 378, farblose Krystalle.[1] in Aether satur. und in Alkohol 1 : 5 absorbierte es nichts. Wird bräunlich gelb.

123. Chinin. sulf. bas. commune, $(C_{20}H_{24}N_2O_2)_2\ H_2SO_4 + 8\,H_2O$, Mol.-G. 890, farblose Krystalle.[2]) In aqua satur. absorbierte die frische Lösung gar nichts, die abgestandene gelblich braune nur mit diffusen Grenzen so wie gleichgefärbtes Glas.

*124. Chinin. bisulfuricum, $C_{20}H_{24}N_2O_2, H_2SO_4 + 7\,H_2O$, M. G. 548, farblose Krystalle, löslich in aqua 1 : 11, in Alkohol 1 : 32, in Aether nicht, in Petrol etwa 1—2%. Die saure Lösung fluoresciert schön hellblau, aber die Fluorescenz kann durch geringen Zusatz von Kochsalz benommen werden und hört in stehenden Lösungen mit Zunahme der gelben und braunen Farbe von selbst auf. Es wandelt sich allmählich in Chinicinsalz um. Erhitzt schmilzt es bei 80°, dann wird es fest, bei 135° wieder flüssig, dann wird es zu Chinicinbisulfat und gelb, dann roth, dann stosst es rothe Dämpfe aus und verkohlt.[3]) Das Absorptionsspectrum[4]) ändert sich auch mit dem Alter der Lösung. Von frischen, noch kaum eine Spur (in der Flasche) gelblichen, wässerigen Lösungen wurden spectrographiert und hier schematisch deren Absorption wiedergegeben: 1 : 10, 14, 20, 33, 50, 66, 100, 150, 200 von links nach rechts, und zwar in Schichten von 1·25 (oben), 2·5 (mitten) und 3·75 *mm* (unten). Ausserdem ist von einer seit einem Jahre stehenden wässerigen Lösung von 1 : 14 eine 2·5 *mm* dicke Schichte spectrographiert und auf Tafel I, Figur 13 abgebildet. Diese Lösung hätte im frischen Zustande bei H steil absorbiert und ist jetzt viel stärker geworden. Sie wurde daher soweit diluiert, bis wieder die H-Grenze erreicht war, nämlich 1 : 30. Von dieser Lösung steht das Absorptionsspectrum auf Taf. I, Fig. 14. Die Absorptionsgrenze ist etwas diffuser, als von der frischen Lösung, offenbar wegen der gelb-

---

[1]) S. Schmidt II. S. 1408; Quareschi, Alkaloïde S. 516. — Vergl. auch Vogel Spectr. Analyse S. 457.

[2]) S. Schmidt II. S. 1417 u. Guareschi S. 518, 526.

[3]) S. Schmidt II. S. 1422.

[4]) Darüber gibt es eine umfangreiche Literatur, s. Noack S. 115 u. 116. Vergl. auch Hagenbach S. 476, 478 d. Buches. Ferner G. C. Schmidt, Wied. Ann. 1896, Bd. 58, S. 103—130.

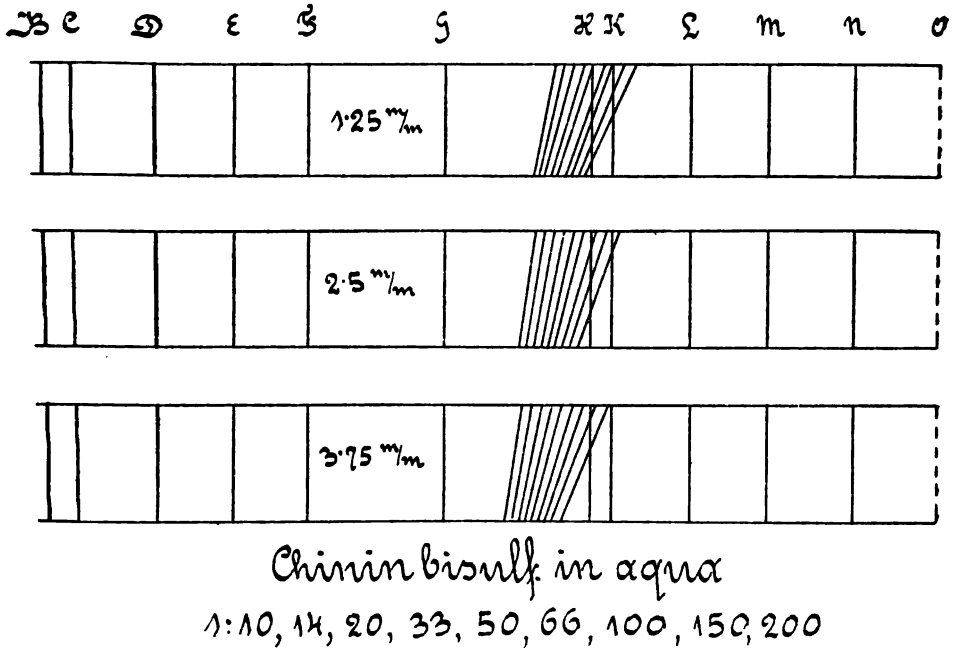

Fig. 9.

lichen Verfärbung, welche indessen selbst in der Flasche unter R. 8. u. (fast nur R. 8. v.) und in der 2·5 *mm* Schichte fast farblos war. Die Lösung in Petrol blieb zwar sozusagen farblos, aber der Chiningehalt ist zu gering, um als genügende Kammerfüllung genommen zu werden.

Wollte man diese Substanz als permanente Kammerfüllung wählen, so wäre 1 *g* Chininbisulfat auf 10 *g* Wasser zu nehmen und dazu 4 *g* Alkohol zu geben: man hätte eine nahezu 7%ige Lösung,[1]) welche mehrere Kältegrade ohne einzufrieren vertrüge, also auch im Winter als Brille getragen werden könnte. Man müsste aber zeitweilig frisch füllen. Die alten vergilbten Lösungen soweit zu deluieren bis sie für farblos gelten können, gienge weniger an, denn das Gelbwerden hatte die Absorption wohl vermehrt, aber in diffuser Weise. Das Diluieren würde nicht nur die Absorptionsgrenze nach H, überhaupt nach oben verschieben, sondern auch ihre Steilheit im Sinne einer Verbreiterung ändern. Für unsere Zwecke ist das Chininbisulfat ungeeignet, es wäre denn zu momentanen, z. B. zu experimentellen Zwecken. Widmark[2]) hat zu den Thier-

[1]) Ueber die Vertheilung des Stoffes zwischen zwei Lösungsmitteln fand Jakowkin, dass das Vertheilungsverhältnis für die concentriertesten Lösungen gleich dem Verhältnis der Löslichkeiten ist (Z. f. physikal. Chemie 18. Bd., 585, ref. in Chem. Centralbl. 1896, I, 354) es entstünde daher keine Schwierigkeit und vom Chinin. bisulf. wären etwa $^1/_5$ im Alkohol, $^4/_5$ im Wasser enthalten.

[2]) Beitr. z. Ophth. 1891, XVIII. Abh., S. 486.

experimenten eine 2%ige Lösung verwendet, indessen zwischen zwei gegeneinandergekehrten Uhrgläsern mit 5·5 *cm* Diameter, also vielleicht in einer Schichte von mindestens 6, allenfalls 10 *mm* und darüber, was seinen Absichten gut entsprechen konnte. Wüsste man Genaueres über seine Schichtdicke, so könnte an obiger schematischer Figur nachgesehen werden, wieweit das Spectrum seiner Lichtquelle in Bezug auf Ultraviolett abgestutzt war.

125. Chinin. hydrochloricum, $C_{20}H_{24}N_2O_2$, $HCl + 2H_2O$, Mol.-G. 396·5, farblose Krystalle. In Alkohol 3:10 war es eine Spur bräunlich, absorbierte von etwa h an bis K $^1/_2$ L kaum kenntlich, von da an rasch zunehmend, und zwar bei M schon total. Wurde später blassbraun = R. 33. t—u.

126. Chininum tannicum, gelblich-weisses amorphes Pulver, enthält 25% Chinin. In Alkohol 1 : 50 war es gleich anfangs etwas gelblich und absorbierte von h bis M $^2/_3$ N hinaufreichend, also sehr diffus. Wurde bald R. 2. h.

127. Cinchonin, $C_{19}H_{22}N_2O$, Mol.-G. 294, farblose Krystalle, schwer löslich, in Alkohol 1 : 100 absorbierte es nichts.

128. Chinidin. purum (Conchinin, Chinoidin, Cinchotin, Chinotin etc.; mit Chinin isomer, $C_{20}H_{24}N_2O_2$, Mol.-G. 324, farblose Krystalle. In Alkohol 1 : 25 und in Chloroform 1 : 10 absorbierte es nichts. Bleibt farblos.

* 129. Chinidin. sulfuricum neutrum, $2\,C_{20}H_{24}O_2O_2$, $H_2SO_4 + 2\,H_2O$, Mol.-G. 785·5, farblose Krystalle,[1]) löslich in aqua 1 : 100, in angesäuertem aber 1 : 9 mit blauer schwacher Fluorescenz, in Chloroform 1 : 20, in Aether kaum; bei Erwärmung löst sich sehr viel mehr. Es wurden in Wasser gelöst und dieses mit Chlorwasserstoff bis zur völligen Lösung angesäuert zum Spectrographieren genommen, u. zw. 1: 11, 14, 20, 33, 50, 66, 100, 150, 200, 300 und in Schichten von 1·25, 2·5, 3·75 *mm* exponiert. Das Ergebnis ist im nebenstehenden Schema verzeichnet: Die Stärke der Lösungen ist abnehmend von links nach rechts, die Schichten zunehmend von oben nach unten. Für Kammerbrillen ist 1 : 20 am besten geeignet, selbst wenn die Kammer enger als 2·5 *mm* genommen würde. Die schwächeren Lösungen sind anfangs farblos, jene von mittlerer Concentration haben einen ganz leichten Stich ins grüngelbe (weniger als R. 9. v.), die starken sehr hell gelblich etwa wie R. 7. u—v. Allmählich wird aber die Färbung doch viel dunkler. Verfasser nahm Alkohol: 3 *g*, aqua: 7 *g* und Chinidin. sulf.: 0·5 *g*, also 1 : 20; dieses säuerte er mit 5 Tropfen acid. sulfur. dil. (1 : 10, Ph. Hung.) an, füllte eine Kammerbrille und benützte dieselbe auf einer Erholungsreise. Die Fluorescenz war schwach, störte nicht und verlor sich bald ganz. Ausser vom grellen Wasserspiegel bei schief stehender Sonne war keine Blendung zu fühlen, selbst von

[1]) S. Noack S. 115.

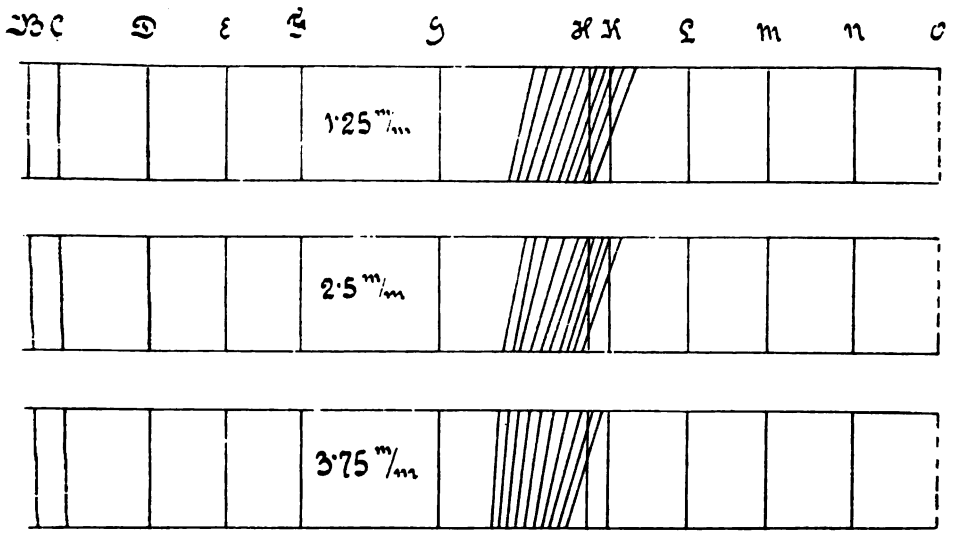

Fig. 10.

Schneeflächen nicht. Allmählich wurde die Farbe der Lösung dunkler; jetzt ist sie in der Flasche R. 6. o., in der Brille R. 6. und 33. t—u. Eine andere mit Salzsäurezusatz gemachte Lösung von 1 : 20 ist in der Flasche R. 7. und 33. t—u., in der 2·5 *mm* Schichte R. 8—9. v. schwach. Von dieser jetzt über 1 Jahr alten Lösung, in einer Concentration von 1 : 20, steht das Absorptionsspectrum auf Tafel I, Fig. 15 und da die Absorption seither zu stark geworden war, auch 1 : 40 derselben Lösung auf Tafel I, Fig. 16. Noch eine Aufzeichnung über das Nachdunkeln in einem $^1/_2$ Jahre ergab Folgendes: Die Lösungen waren 1 : 11 R. 8. u., 1 : 14 R. 8—9. u—v., 1 : 20 R. 9. v., 1 : 33 R. > 10. v., 1 : 50 fast farblos, 1 : 66 und 100 ohne jede Farbe.

Für unsere Zwecke ist diese Substanz schon deshalb weniger geeignet, weil man mit einer in der Farbe und daher auch im Grade der Absorption veränderlichen Substanz keine marktfähige Waare herstellen kann. Der zur Lösung nöthige Zusatz von Säure ist für den Metallring der Brillenkammer auch ein Uebelstand. Vielleicht fände sich als Ersatz eine Pflanzensäure, doch ist wieder das Mischen mehrerer organischer Substanzen bedenklich. Die älteren Lösungen zeigen, wie schon oben angegeben ist, einen kleinen Unterschied der Verfärbung, je nachdem sie unter Zugabe von Salzsäure oder Schwefelsäure angesetzt wurden: Erstere sind grünlichgelb, letztere bräunlichgelb. Das macht für die Absorption

im Spectrum auch einen Unterschied, der erst weiter unten im Abschnitte „gelbe Substanzen" abgehandelt werden soll.

130. Cinchonidin, $C_{19}H_{22}N_2O$, Mol.-G. 294, farblose Krystalle. in Alkohol 1 : 66 absorbierte es nichts. Blieb farblos.

131. Sangvinarin, $C_{20}H_{15}NO_4 + H_2O$, Mol.-G. 351, purpurgraue Krystalle R. 41. o., sollten weiss sein und in Lösung blauviolette Fluorescenz zeigen, was nicht der Fall war. Indessen wurden doch mit dieser Substanz Versuche gemacht. Die saturierte Lösung in Aether war lichtbräunlich rosa und absorbierte von ganz unten zunehmend bis L, hier alles. Die sat. Lösung in Benzol war zart bräunlich-röthlich, absorbierte schwach bei $^1/_2$ G bis H, dann stark zunehmend, und schon vor L total.

132. Strychnin. nitricum, $C_{12}H_{22}N_2O_2$, HNO_3, Mol.-G. 397, farblose Krystalle, in aqua 1 : 90, in Alkohol 1 : 70, merkwürdigerweise in verdünntem Alkohol mehr löslich als in Alkohol oder Wasser allein. Die saturierte Lösung in 2 Theilen Alkohol und 1 Theile aqua absorbierte nichts. Blieb farblos.

133. Brucin, $C_{23}H_{26}N_2O_4 + 4\ H_2O$, Mol.-G. 466, farblose Krystalle, in Alkohol 0·2 : 4 absorbierte es nichts; später wurde es etwas gelblich und absorbierte ganz schwach und diffus von h bis M $^1/_2$ N zunehmend.

134. Hydrastin, $C_{21}H_{21}NO_6$, Mol.-G. 383, farblose Krystalle, in Benzol 1 : 16 und in angesäuertem Wasser (mit Salzsäure) 1 : 10 absorbierte es nichts. Wurde später braun.

135. Aconitin, $C_{33}H_{45}NO_{12}$, Mol.-G. 647, farblose Krystalle, in Alkohol 1 : 10 war es etwas gelblichbraun, absorbierte von etwa g an sehr langsam bis N zunehmend. Wurde nachträglich stark braun.

136. Veratrin. offic., $C_{32}H_{49}NO_9$, Mol.-G. 591, farbloses Pulver, noch nicht sichergestelltes chemisches Individuum.[1]) In Alkohol 1 : 10 und in Benzol 3 : 10 absorbierte es nichts. Wurde später lichtbraun.

137. Jervin, $C_{26}H_{37}NO_3 + 2\ H_2O$, Mol.-G. 447, farblose Krystalle, in Methyl-, Aethyl-, Amylalkohol gut löslich, nächstdem in Chloroform und in Alkohol, sonst kaum. In Chloroform mit Alkohol 1 : 50 war es lichtgelb und absorbierte von etwa h an schwach, dann von K an stark bis $^1/_2$ L, aber der Rest der Lichtwirkung zog sich wieder ganz allmählich bis M und $^1/_2$ N hin. Wurde später dunkelrothbraun.

138. Pilocarpin. hydrochloricum, $C_{11}H_{16}N_2O_2$, HCl, Mol.-G. 244·5, farblose Krystalle, in aqua 1 : 3 absorbierte es nichts. Blieb farblos.

139. Pilocarpin. valerianicum, $C_{11}H_{16}N_2O_2 . C_5H_{10}O_2$, Mol.-G. 310, farblose Krystalle, in Alkohol 1 : 10 absorbierte es nichts. Blieb farblos.

140. Eserin (Physostigmin), $C_{15}H_{21}N_3O_2$. Mol.-G. 275, farbl. Kryst. In Alkohol 1 : 5 absorbierte es nichts. Wurde rasch röthlich, dann roth.

[1]) S. Schmidt II. 1302, Guareschi S. 483, Noack S. 140 (soll nach Stokes ziemlich blau fluorescieren).

141. Eserin salicylicum, $C_{15}H_{21}N_3O_2$, $C_7H_6O_3$, Mol.-G. 413, farblose Krystalle, in Alkohol 1 : 12 absorbierte es nichts. Wird bald röthlich. Eine Lösung in gelber Flasche ist nach 15 Monaten nur orange R. 4. q., eine andere in blauer Flasche ist unterdessen R. 1. i geworden.[1])

142. Colchicin, $C_{22}H_{25}NO_6$, Mol.-G. 399, gelbliche Masse die sich später bräunt. In aqua 0·3 : 5 war es ganz braun = R. 3. e. Davon 6fach diluiert, gelbbraun = R. 6. und 33. r. und absorbierte, von g rasch zunehmend, bei h bereits alles. Davon abermals 6fach diluiert, war schwach gelb = R. 7. und 33. u., und absorbierte von h rasch zunehmend, bei K alles.

143. Emetin, $C_{30}H_{40}N_2O_5$ (unsicher), weisses Pulver, bräunt sich nachträglich. In Alkohol 0·01 : 5 absorbierte es, bei gelbbräunlicher Farbe = R. 5. r. (in der Flasche, annähernd) von $^1/_4$ G angefangen und zuerst schwach, dann von G $^1/_4$ an stark bis HK, schliesslich blieb noch ein schwacher Lichtrest bis L erkennbar. Für uns entschieden unbrauchbar.

144. Ergotin, braunrothe Masse, R. 2. g. Gemenge von nicht sicher bekannter Zusammensetzung. In aqua 0·1 : 20 war es gelblich = R. 5. t—u., und absorbierte ganz schwach von G einsetzend, schliesslich bei $^1/_2$ N alles. Ungeeignet, sehr veränderlich.

145. Solanin, $C_{42}H_{75}NO_{15}$, Mol.-G. 833 (nach Hilger),[2] weisses krystall. Pulver, in Alkohol 0·2 : 5 löste es sich nur theilweise und absorbierte nichts. Blieb farblos.

146. Sparteïn. sulfuricum, $C_{15}H_{26}N_2 . H_2SO_4$, Mol.-G. 335·5, weisse Krystalle, in aqua 0·5 : 5 absorbierte es nichts. Blieb farblos.

*147. Gelsemin, $C_{12}H_{14}O_2N$, Mol.-G. 204, braunes Pulver = R. 33. i., also wohl noch nicht frei von Harzen. In Alkohol 1 : 20 war es in der (etwa 3 *cm*) breiten Flasche R. 1. d—e. In Alkohol 1 : 200 war es in 2·5 *mm* Schichte gelblich = R. 6. v., und absorbierte ungefähr zwischen g $^1/_2$ h beginnend, bei H schon deutlich, dann rasch zunehmend, bei L alles. In farblosem amerik. Petroleum saturiert und filtriert (es gieng nur wenig in Lösung) war es nahezu farblos, absorbierte sehr schwach von $^1/_2$ G bis H, dann rascher bis K, dann mit einem fast steilen Abbruch, um bei $^1/_3$ L kein Licht mehr durchzulassen.

148. Delphinin, $C_{22}H_{35}NO_6$, Mol.-G. 409, weisse Krystalle, in Alkohol 0·5 : 10 war es R. 2. k. in dicker Schichte, in Alkohol 1 : 5 war es in 2·5 *mm* dicker Schichte R. 5. u—v., und absorbierte von h an bis H schwach, bei L schon ansehnlich, dann wieder diffuser, so dass erst bei M $^1/_2$ N alles Licht ausgelöscht wurde.

---

[1]) Die blauen Medicinflaschen sollte man bekanntlich ganz verlassen.

[2]) Eine andere Zusammensetzung gibt Zwenger, noch eine andere Firbas an (s. Schmidt II. 1342).

149. Oleum animale Dippelii, orangebraun R. 34. q—r., in 2·5 *mm* dicker Schichte R. 3—7. v., absorbierte sehr diffus von g oder h bis N zunehmend.

150. Oleum Anisi, schwach gelblich R. 7. v., in 2·5 *mm* Schichte sozusagen farblos, absorbierte nicht erkennbar.

151. Ol. Aurantii, goldgelb R. 6. t., in 2·5 *mm* Schichte R. 7. u—v., absorbierte von F bis h wenig, dann bis H und K rascher zunehmend, knapp über K alles.

152. Ol. Bergamottae, gelbgrün R. 11. h., in 2·5 *mm* Schichte mit farblosem Terpentinöl 1:1 R. 13. t., absorbierte bei g und h wenig, bei K viel, bei L alles.

153. Ol. Cadini, braunorange R. 4. a—b., in 2·5 *mm* Schichte mit farblosem Ol. Terebint. 1:50 R. 6. t—u., absorbierte von gh beginnend bei L $^1/_2$ M alles.

154. Ol. Cajeputi, gelbgrün R. 12. n., in 2·5 *mm* Schichte R. 14. u., absorbierte von F bis K diffus zunehmend, dann etwas rascher, bei M alles.

* 155. Ol. Carvi, enthält Limonen und Carven, gelborange R. 5. o—p., in 2·5 *mm* Schichte R. 6. t—u., absorbierte von g erst schwach, von h schon stark zunehmend, bei H alles. Die Länge des erschienenen Spectrums ist überraschend. Das Absorptionsspectrum steht auf Taf. I, Fig. 17.

156. Ol. Caryophyllorum, enthält Eugenol und Caryophyllen, bräunlichgelb R. 2. l—3. m., in 2·5 *mm* Schichte R. 5. s—6. r., absorbierte diffus beginnend von $^1/_3$ G bis g schwach, von da zunehmend, bei h alles.

* 157. Ol. Cinnamomi, Brechungsexponent 1·6188, gelbbraun R. 4—5. p., in 2·5 *mm* Schichte R. 7. s., absorbierte vor G kaum merklich, von G an fast plötzlich ansteigend, schon vor g alles. Das Absorptionsspectrum steht auf Taf. I, Fig. 18. Auffallend ist, dass diese drei letztgenannten Oele fast gleiche Farben haben und in so verschiedener Entfernung das Spectrum abbrechen. Zunächst dachten wir an einen Beobachtungsfehler, an eine unreine Cuvette u. s. w. Allein das könnte nur einen Fehler ad maximum absorptionis ergeben, während hier das umgekehrte vorliegt: eine entschieden gelbe Flüssigkeit kürzt das Spectrum weniger, als man erwartet. Controlversuche mit dem Ophthalmospectroskop und mit dem König'schen Spectrophotometer gaben im wesentlichen ein gleiches Resultat. Erinnert man sich, dass Chinin. bisulf. conc. fast farblos ist und doch mehr vom Spectrum wegschneidet, als das Ol. Carvi, so kommt man mit der Erklärung einigermaassen in Verlegenheit. Physiker von Beruf werden das besser beurtheilen können.[1])

---

[1]) Vergl. weiter unten im Abschnitte „gelbe Substanzen" die bezüglichen Stellen u. Absorptionscurven unter Nummer 4 u. 5.

* 158. Ol. Citri (eine Sorte von Heine & Co. in Leipzig), ganz farblos, absorbierte von K $^1/_3$ mässig aber plötzlich einsetzend und bis L fast gleichmässig, dann rasch zunehmend, bei $^1/_2$ M schon alles. Sie wurde doch in einem Jahre gelb R. 8. t—u. in der Flasche und in der 2·5 *mm* Schichte R. 10. v. Das Absorptionsspectrum steht auf Taf. I, Fig. 19. Eine andere Sorte war in der Flasche R. 9. t—u., und in der 2·5 *mm* Schichte kaum R. 10. v., sie absorbierte schon von G bis H gleichmässig ein klein wenig, dann weiter nach oben so wie die erste Sorte. Noch eine andere Sorte (calabriensis) war grünlichgelb R. 12. r, interessierte aber hier nicht weiter.

159. Ol. Eucalypti, R. 9. u., in 2·5 *mm* Schichte sozusagen farblos, absorbierte etwas von gh an, nach K stärker, bei M alles.

160. Ol. Foeniculi, etwas gelb R. 10. u., in 2·5 *mm* Schichte nicht ganz R. v., absorbierte sehr schwach von F bis K $^1/_3$, hier plötzlich ansteigend mehr, dann aber langsam zunehmend, erst kurz vor N alles.

161. Ol. Hyoscyami fol. coctum, R. 10. b—c. (enthält auch Chlorophyll), wurde mit Terpentinöl 1:10 verdünnt R. 11. t., und absorbierte ganz diffus von etwa $^1/_3$ G zunehmend, erst bei N $^1/_3$ alles.

162. Ol. Iuniperi, kaum gelblich R. v., in 2·5 *mm* Schichte sozusagen farblos, absorbierte nicht deutlich nachweisbar, weder bei G—H, noch kürzte es das Spectrum sichtlich bei N—O.

163. Ol. Lauri fructuum, weiche Salbe, grün R. 13. g., wurde mit Alkohol extrahiert und war dann gelbgrünn R. 10. n., in 2·5 *mm* Schichte R. 13. t., absorbierte von etwa $^1/_2$ G bis K schwach, dann etwas stärker, erst bei N alles.

164. Ol. Lavandulae, lichtgelb R. 7. s., in 2·5 *mm* Schichte R. 7. u., absorbierte von G an schwach, von K an stärker, bei M so ziemlich alles.

165. Ol. ligni Cedrae, gelb R. 6. q., in 2·5 *mm* Schichte R. 8. u., absorbierte schwach von F bis K, dann bei $^2/_3$ L rasch ansteigend vor M alles.

166. Ol. Macidis, hellgelblich R. 9. u—v., in 2·5 *mm* Schichte sozusagen farblos, absorbierte deutlich erst von K $^1/_3$ an zunehmend und bei $^1/_3$ N alles.

167. Ol. Majoranae, gelb R. 6. p., in 2·5 *mm* Schichte R. 8. t., absorbierte von etwa $^1/_3$ G an, erst schwach zunehmend, dann von K rascher, und bei L $^1/_2$ alles.

168. Ol. Menthae crispae, lichtgelb R. 7. r., in 2·5 *mm* Schichte R. 7. t—u., absorbierte schwach von G an, bei H zunehmend, bei L fast alles.

169. Ol. Menthae piperitae, gelblich R. 8. u., in 2·5 *mm* Schichte sozusagen farblos, absorbierte kaum erkennbar und ganz diffus.[1])

[1]) Hat Absorptionsstreifen, wenn man es mit Essigsäure behandelt, im Gelb u. im Grün des farbigen Spectrums. S. Vogel, Spectralanalyse S. 466.

170. Ol. nucis Moschatae, kaum gelblich R. 7. v., in 2·5 *mm* Schichte fast farblos, absorbierte nicht deutlich; bei N schien das Spectrum ein wenig kürzer als das des Tageslichtes.

171. Ol. Origani, kaum gelb R. 6. u., in 2·5 *mm* Schichte R. v., absorbierte wenig und sehr diffus.

172. Ol. Pini sylvestris, gelblich R. 9. u., in 2·5 *mm* Schichte fast farblos, absorbierte schwach und diffus; das Ende seines Spectrums war erst bei N; jenes vom Tageslicht, welches daneben spectrographiert wurde, reichte bis N $^2/_3$.

173. Ol. Rosmarini, hellgelb R. 8. t., in 2·5 *mm* Schichte R. v., absorbierte ein klein wenig stärker als das vorige, aber auch ganz diffus.

174. Ol. Rutae gallicae, gelb R. 8. s., in 2·5 *mm* Schichte R. 8. t—9. u., absorbierte etwa von G an zunehmend, bei L $^1/_2$ alles.

175. Ol. Succini, gelb R. 6. q., in 2·5 *mm* Schichte R. 8. t., absorbierte von $^1/_2$ G bis H zunehmend, etwa die halbe Lichtstärke, dann rasch wachsend bei L alles.

176. Ol. Terebinthinae, ganz farblos, absorbierte erst in höheren Regionen und kürzte das Spectrum von N $^1/_3$ an.

177. Ol. Valerianae, bräunlichgelb R. 4. f., mit Terpentinöl 20fach verdünnt, in 2·5 *mm* Schichte = R. 6. u., absorbierte etwa von G an zunehmend bei $^1/_2$ N alles.[1])

178. Dipenten[2]) (= optisch inactives Limonen), $C_{10}H_{16}$, Mol.-G. 136, lichtgelb R. 10. t., in der Schichte von 2·5 *mm* kaum gelblich, absorbierte schwach und diffus zunehmend, und das Ende des Spectrums lag bei N. Jod in Dipenten war in 2·5 *mm* Schichte R. 7. u., und absorbierte von h rasch zunehmend, bei L alles.

179. Limonen (= optisch actives Dipenten), $C_{10}H_{16}$, gelblich R. 9. v., in 2·5 *mm* Schichte sozusagen farblos, absorbierte kaum erkennbar und diffus.

180. Carven, identisch mit Limonen und Hesperiden, $C_{10}H_{16}$, lichtgelb R. 11. u., in 2·5 *mm* Schichte kaum R. v., absorbierte deutlicher erst von K $^1/_3$ an mit einer deutlichen Abstufung einsetzend, dann allmählich zunehmend, bei L $^2/_3$ alles.

---

[1]) Hartley u. Huntington (Proc. Roy. Soc. 29, S. 290, 1879) haben eine grosse Anzahl äther. Oele auf ihre Absorptionsspectren untersucht und folgende Resultate gefunden. Die Terpene von der Formel C_{10} H_{16} absorbieren in hohem Grade die ultravioletten Strahlen des Spectrums, wenn auch weniger als Benzol u. seine Derivate. Terpene von der Formel C_{15} H_{24} absorbieren die brechbaren Strahlen in weit höherem Maasse; doch zeigt keines der Terpene, noch auch eines seiner Derivate Absorptionsbänder; solche zeigen sich bei Thymol, Anis, Cassiaöl und anderen Benzol-Derivaten und auch bei Bergamottöl, Carvol, Myristicol.

[2]) S. Heusler, die Terpene, Braunschweig 1896, 187 Seiten (im Anhang eine tabell. Uebersicht über 221 Oele); und E. Schmidt II. 1084 u. ff.

181. Terpinolen, $C_{10}H_{16}$, lichtgelb R. 8. t—u., in 2·5 *mm* Schichte fast farblos, absorbierte sehr diffus und kürzte das Spectrum wenig von N an.

182. Sylvestren, $C_{10}H_{16}$, lichtgelb R. 10—11. u., in 2·5 *mm* Schichte fast farblos, absorbierte von h bis K $^1/_3$ wenig, dann rascher zunehmend, bei L $^1/_2$ alles.

183. Terpinen, $C_{10}H_{16}$, lichtgelb R. 12. u—v., in 2·5 *mm* Schichte nahezu farblos, absorbierte wie Carven.

184. Phellandren, $C_{10}H_{16}$, lichtgelb R. 9. t—u., in 2·5 *mm* Schichte kaum R. v., absorbierte wie Carven.

185. Menthen, aus Menthol, $C_{10}H_{18}$, Mol.-G. 138, gelb R. 9. t—u., in 2·5 *mm* Schichte fast farblos, absorbierte bis H und K nicht sicher nachweisbar, dann rasch einsetzend, aber nur diffus zunehmend, bei M $^2/_3$ alles.

186. Menthol (Menthacampher), $C_{10}H_{19}$. OH, Mol.-G. 156, wasserklare Krystalle, in der halben Menge Wasser also 6:3 gelöst, farblos, absorbierte gar nichts.

187. Terpineol, ist ein Alkohol, $C_{10}H_{17}$. OH, Mol.-G. 154, hat zwei Formen, eine feste und eine flüssige, ist nahezu farblos, absorbierte nichts.

188. Terpinol, $(C_{10}H_{16})_2 + H_2O$, Mol.-G. 290, wasserhell. Ist ein Gemenge von Terpineol, Terpinen und anderen Terpenen. Absorbierte nichts.

189. Terpentin monochlorhydratum, $C_{10}H_{16}HCl$, weisse Krystalle, in Alkohol 1:3 (nur theilweise gelöst), absorbierte es nichts. Blieb farblos.

190. Pinen, $C_{10}H_{16}$, wasserhell farblos, absorbierte nichts.

191. Camphen, $C_{10}H_{16}$, lichtgelb R. 9. t., absorbierte wie Carven.

192. Borneol, $C_{10}H_{17}$. OH, Mol.-G. 154, farblose Krystalle, in Alkohol 1:5 absorbierte es nichts.

193. Camphora, $C_{10}H_{16}O$, Mol.-G. 152, weisse krystall. Masse, in Alkohol 1:2 absorbierte es nichts. Blieb farblos.

XXXVII. Harze, Glycoside, Pflanzenstoffe unbekannter Constitution.

194. Colophonium, dunkel- oder lichtgelbes Harz.[1]) Von einem klaren Violinbogenharze, das R. 5—6. p. besass, in Alkohol 1:3, war in 2·5 *mm* Schichte R. 7—8. u., und absorbierte von gh schwach beginnend, von K $^1/_2$ deutlich zunehmend, in M alles. In Aceton ähnliches Verhalten.

195. Sandarac, lichtgelbes Harz, nicht ganz R. 7. u. In Alkohol 1:1 absorbierte es schwach, von etwa g oder h beginnend, erst bei M $^2/_3$ alles. Etwas besser in Terpentinöl 1:1; es war noch weniger gelblich, fast farblos, und absorbierte schon bei M $^1/_3$ alles.

[1]) Ueber die Harze s. Schmidt II. S. 1159 u. ff.

196. Mastix, lichtgelbes Harz, war R. 7. u., in Alkohol 1:1 absorbierte es wie Sandarac.

*197. Guajak, dunkel rothbraunes Harz, in Alkohol 1:5 war es R. 1. e—28. c., davon weiter diluiert 1:5 war es in 2·5 *mm* Schichte R. 5. < t. Es absorbierte von h an zuerst schwach, dann steigend, bei H mässig, bei K schon viel, und von da an bis K $^1/_2$ L den Rest. (Vergl. Hagenbachs Schema S. 477 u. 479, Nr. 21.) Das Absorptionsspectrum steht auf Taf. I, Fig. 20.

198. Benzoë resina, ungleichmässig graubraun, saturierte Lösung in Alkohol = R. 1. f, diluiert 1:5 in 2·5 *mm* Schichte R. 4. u—v., absorbierte von $^1/_2$ G bis H wenig ansteigend, von K $^1/_3$ rasch zunehmend, bei L schon fast alles.

199. Galbanum, bräunliche Klumpen, gesättigte Lösung in Alkohol = R. 4—5. k, diluiert 1:5 in 2·5 *mm* Schichte R. 7. v., absorbierte von etwa $^1/_2$ G an bis K $^1/_3$ mässig zunehmend, dann rascher, bei L alles. Eine gesättigte wässerige Lösung fluorescierte mit einigen Tropfen Ammoniak versetzt blau, 1:5 diluiert = R. 7. v., absorbierte von F bis g langsam, dann bis h rasch zunehmend, schon vor H alles, jedoch mit unscharfer Grenze.

200. Olibanum, weissgelblich, saturierte Lösung in Alkohol = R. 9—10. u., in 2·5 *mm* Schichte kaum R. v., absorbierte vor H nur unsicher erkennbar, von K an deutlich, von L an stark zunehmend, bei $^1/_2$ M fast alles, dann noch einen kleinen Ansatz des Spectrums übrig lassend.

201. Canadabalsam, lichtgelb, zähflüssig, mit Xylol 2:5 flüssig und fast farblos, in 2·5 *mm* Schichte konnte es als ganz farblos gelten, absorbierte nicht erkennbar bis N. Etwas weiter oben soll es nach Eder das Spectrum dennoch kürzen, weshalb zum Kitten der Glaslinsen für photographische Zwecke, statt seiner, consistentes Glycerin empfohlen wird.[1])

202. Amygdalin),[2] $C_{20}H_{27}NO_{11} + 3\,H_2O$, Mol.-G. 511, weisse Krystalle, in aqua 1 : 12 absorbierte es nichts. Wurde schmutzig lichtbraun.

203. Salicin, $C_{13}H_{18}O_7$, Mol.-G. 286, weisse Krystalle; die saturierte Lösung in aqua (circa 3·5 : 100) absorbierte nichts. Wurde allmählich lichtbraun.

204. Populin (Benzoylsalicin), $C_{20}H_{22}O_8 + 2\,H_2O$, Mol.-G. 586, weisse Krystalle, in Alkohol 1 : 100 absorbierte nichts. Blieb farblos.

205. Arbutin, $C_{12}H_{16}O_7 (+ H_2O?)$, weisse Krystalle, saturierte Lösung in Alkohol absorbierte nichts. Wurde fahlgelb.

---

[1]) J. M. Eder, Absorptionsspectren etc. 1894.

[2]) O. Jacobsen, die Glycoside, Breslau 1887. 174 Seiten; auch H. W. Vogel, Spectralanalyse S. 457.

206. Hesperidin, $C_{22}H_{26}O_{12}$, Mol.-G. 482, weissliche Masse aus feinsten Krystallen, saturierte Lösung in aqua (wenig löslich) absorbierte wenig und sehr diffus von g h bis N. War eine Spur gelblich und blieb so.

207. Iridin, $C_{24}H_{26}O_{13}$, Mol.-G. 513, schwarzbraunes Pulver),[1] in Alkohol 1 : 40 war es etwa R. 1. d.; in 2·5 *mm* Schichte R. 3. k., absorbierte von F $^1/_3$ schwach beginnend, dann wachsend, bei H schon mehr als $^2/_3$, von K an nur noch schwaches Licht durchlassend, bei L alles.

* 208. Phloridzin, $C_{21}H_{24}O_{10}+2H_2O$, Mol.-G. 456, weisse Krystalle),[2] in Alkohol 3 : 10 wurde es bald schwach bräunlichgelb, später noch viel dunkler, in 2·5 *mm* Schichte absorbierte es von g bis h zweifelhaft, bis H deutlicher, bei K wurde das Spectrum schon fast ganz abgebrochen, so dass sich nur ein kleiner diffuser Lichtrest noch bis $^1/_2$ L hinzog. Das wäre also für unsere Zwecke eben das Richtige, wenn es sich um den absorbierenden Ersatz der Linse bei einem Aphakischen handelt, denn Farbe und Absorption der entfernten senilen Linse stimmen recht gut mit denen dieser Lösung überein, und gelbe Gläser haben ein viel diffuser auslaufendes Spectrum. Aber die Substanz ist, wie alle Glycoside, kein beständiges chemisches Individuum. Das Spectrum, von obiger alkoholischer Lösung 3 : 10 (nach $1^1/_2$jährigem Stehen in 2·5 *mm* Schichte jetzt R. 5. u.) ist auf Tafel II, Fig. 21, abgebildet. Auch mit Ammoniak als Lösungsmittel wurde ein Versuch gemacht, und zwar 1 : 3 ergab eine schwarzpurpurne Flüssigkeit R. 27. a—b., ein Tropfen hievon auf 2 *ccm* Ammoniak wurde zinnobergrau R. 32. u., und absorbierte schon vor F sehr diffus zunehmend, erst bei M alles, ist also schlechter als die alkoholische Lösung.

* 209. Aesculin, $C_{15}H_{16}O_9(+1^1/_2H_2O)$, Mol.-G. 367, weisse Krystalle, ausgezeichnet durch eine blaue Fluorescenz, die bei enormen Verdünnungen noch sichtbar bleibt. Sie schwindet auf Ansäuern, erscheint auf Alkalisieren. Ueber das Aesculin gibt es eine ansehnliche Literatur).[3] Der Verfasser hatte sich viel mit der Absorption desselben beschäftigt, fand aber die Haltbarkeit der Substanz für unsere Zwecke nicht ausreichend, jedenfalls dem Triphenylmethan nachstehend. In aqua 1 : 600, in Alkohol 1 : 90 bei 15° C., 1 : 75 bei 20—22° C. am besten löslich, wurde es in zwei Jahren allmählich gelb bis zu R. 6. t—R. 7. s. Dagegen blieb es in Acid. pyrolignosum nahezu farblos, könnte also in dieser Form nach neuerlicher Prüfung der Absorption Verwendung finden, falls ein damit verträglicher Kitt der Kammerbrillen gefunden würde. Mit verdünnten

---

[1]) S. Bernthsen, S. 536.

[2]) Vergl. Vogel, Spectralanalyse S. 457.

[3]) S. Noack S. 108, Schmidt II. 1537, Jacobsen S. 11—20, Beilsteins III. Aufl. ist noch nicht so weit gediehen. Vergl. auch G. C. Schmidt, Wied. Ann. 1896, Bd. 58, S. 103—130.

Mineralsäuren erwärmt oder durch Emulsin zerfällt das Aesculin in Glycose und Aesculetin. Die Derivate würden eine Untersuchung auf ihre Absorption verdienen. Das Fluorescenzlicht des Aesculins hat Hagenbach untersucht (S. 476, 478, Nr. 12).

Die frisch bereitete[1]) Lösung in Alkohol 1 : 75 zeigte beginnende Absorption von h., starke von K, und zwar eine so rasch steigende, dass vor K eine nur eben bemerkliche Abnahme, nach K aber eine kaum mehr zu steigernde Absorption zu erkennen war. In K $^1/_3$ war kein Licht mehr vorhanden. Die Absorptionscurve müsste also bei K fast senkrecht mit kleinen Abbiegungen der Enden, des unteren nach links, des oberen nach rechts, gezeichnet werden. Langes Stehen der Lösung änderte hieran nicht sehr viel. Die Farbe dieser 2·5 *mm* Schichte war weniger als R. 8. v. Diese saturierte Lösung würde als Kammerbrille getragen, in der Kälte eine Ablagerung von Krystallen auf den Boden der Kammer verursachen, die sich nachher aber wieder lösen würden. In den Kammerbrillen, die mit Minium und Leinöl gedichtet waren, trübte sich diese Lösung in kürzester Zeit, so dass viel Schererei damit entstand, — es müsste also ein anderer Kitt verwendet werden. Aesculin 1 : 200, selbst 1 : 100 ist für die beabsichtigte gänzliche Absorption des Spectrums bei HK ungenügend.

Lösungen in Isobutylalkohol und in Amylalkohol wurden nicht versucht, obwohl sie auch in Betracht kommen könnten. Die saturierte Lösung in Acid. pyrolignosum war wohl farblos, absorbierte aber erst von K an bestimmt erkennbar, und erst bei L alles, könnte also nur in diesem Sinne Verwendung finden. In einem Gemisch von 8 *g* Glycerin mit 2 *g* aqua, also eigentlich 1 : 100, löste sich 0·1 *g* Aesculin nur theilweise und wurde in einem Jahre mittelbraun, R. 33. q., fluorescierte auch lebhaft, — verdient aber keine weitere Beachtung. Eine Lösung in Methylalkohol von 1 : 100 liess einen kleinen Bodensatz übrig, wurde nach langem Stehen gelb R. 6 (—33) u., fast ganz so wie die alkoholische, und könnte statt dieser verwendet werden; sie ergab in 2·5 *mm* Schichte = R. 8. v. Das Spectrum steht auf Taf. II, Fig. 22.

210. Saponin, $C_{32}H_{54}O_{18}$(?) Mol.-G. 726, weisses Pulver, in aqua 1 : 5 absorbierte es nichts. Wurde braun.

211. Digitonin, $C_{27}H_{46}O_{14}$ (Bernthsen), Mol.-G. 594, weisse Masse; in aqua 1 : 10 absorbierte es von K an bis L $^1/_2$ alles. Wurde bräunlich gelb.

212. Digitalin, $C_{29}H_{46}O_{12}$, Mol.-G. 586, in Alkohol 1 : 50 war es gelblich und absorbierte von h an schwach, von K stärker, von L sehr zunehmend, von M $^1/_3$ total. Dunkelte sehr nach.

213. Digitalein, amorph, gelb; in aqua 1 : 5 gelblich, absorbierte schwach von h bis H, dann stark und bei L fast alles. Wurde dunkelgelb.

[1]) Präparate von E. Merck in Darmstadt, und Dr. Th. Schuchardt in Görlitz.

* 214. Quercitrin, $C_{36}H_{38}O_{20}+3\,H_2O$, Mol.-G. 814, hellgelbe Krystalle. In Alkohol 1 : 10 (nicht ganz gelöst) war es in der Flasche R. 3. h—i., in der 2·5 *mm* Schichte R. 6. r—s., und absorbierte etwas vor G beginnend, bei G $^1/_3$ g bereits alles, also sehr schroff absetzend. In Alkohol 1 : 40 kürzte es das Spectrum von g an. In Alkohol 1 : 80 war es in der Flasche R. 5—6. r., in der 2·5 *mm* Schichte nur mehr gelblich R. 6. u—v., und absorbierte alles von h an. In Alkohol 1 : 200 war es in der Flasche R. 6. s., in der 2·5 *mm* Schichte R. < v., und absorbierte von h $^1/_2$ H alles, mit etwas verschwommenerer Grenze als die concentrierteren Lösungen. In Alkohol 1 : 500 war es in der Flasche R. 6—7. t., in der 2·5 *mm* Schichte fast farblos, und absorbierte vor H kaum etwas, bei K schon alles. Von dieser nach 1jährigem Stehen gelbgewordenen Lösung (R. 6. u. in der Flasche, und R. 8. u—v. in der 2·5 *mm* Schichte) ist das Spectrum auf Taf. II, Fig. 23 angefertigt, wobei bemerkt werden muss, dass hier die Exposition eine lange war.

Kürzer ($^1/_4$ Stunde lang) exponiert und mit der Astrallampe untersucht wurden die alkoholischen frischen Lösungen der Reihe 1 : 100, 200, 300, 400, 500, 600, 700, 800, 1000, 1500, 2000, deren Spectren, im ganzen 11, beistehend von links nach rechts als Absorptionscurven vorgeführt sind, und zwar in Schichten von 1·25 (oben), 2·5 (mitten) und 3·75 *mm* Dicke (unten). Wie man sieht, bricht die Absorption im Spectrum

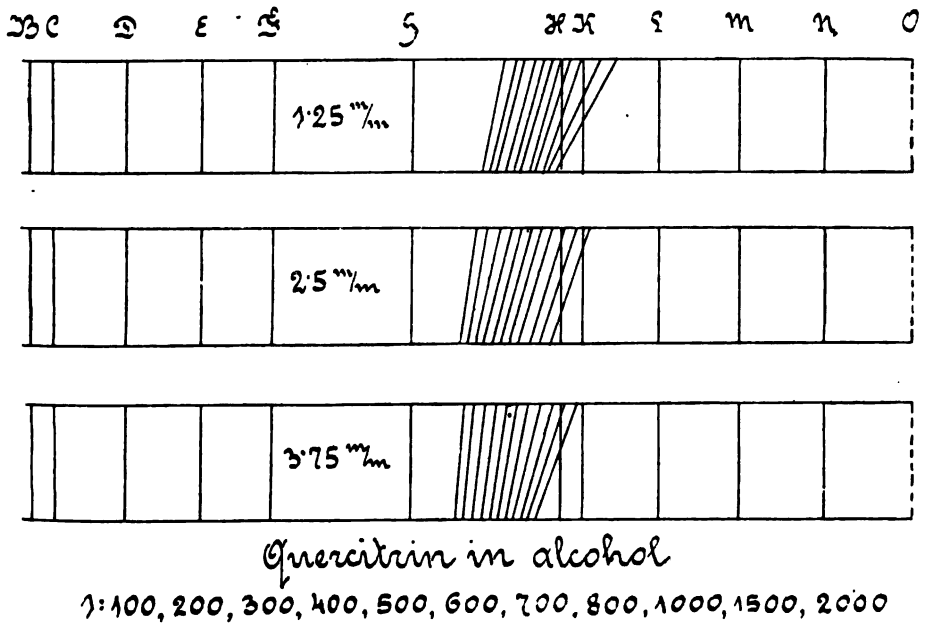

Fig. 11.

ziemlich steil ab. Bei feinerer Ausführung könnten die Curven mit dem unteren Ende (Beginn der Absorption) sachte und wenig nach links, mit dem oberen Ende (Eintritt der vollen Absorption) entschieden und fast kineförmig nach rechts biegen.[1]) Das Quercitrin ist zwar auch kein beständiges chemisches Individuum, würde aber für Kammerbrillen, wenn es durch längeres Abstehen eine gewisse Stabilität gegen Licht erreicht hat, verwendbar sein. Man müsste eine Lösung von 1 : 500 in Alkohol nehmen. Dem Aesculin ist es jedenfalls vorzuziehen.

* 215. Quercetin, $C_{24}H_{16}O_{11} + 3H_2O$, Mol.-G. 534, citrongelbes krystallinisches Pulver; in Alkohol 1 : 229 war es gelb R. 6. s., die Absorption begann bei $^1/_3$ G und war total schon bei $^1/_6$ G. Verdünntere Lösungen wurden allmählich lichter gelb, absorbierten weiter oben, und die Grenze wurde immer mehr verschwommen. Und zwar war die untere Stelle der totalen Absorption einer Lösung 1 : 300 bei g; von 1 : 1000 bei h; von der noch immer gelblichen 1 : 2500 bei h $^1/_2$ H; von der fast farblosen 1 : 5000, in h beginnend, bei K; von 1 : 10.000 bei L $^1/_2$ M; von 1 : 20.000 in N, und doch konnte man an dieser Lösung noch eine zarte Spur Gelbfärbung erkennen, — also musste nebenbei auch in der Region G H etwas weniges absorbiert worden sein, so wenig, dass es an der Schwärzung der Platte nicht mehr als eine Verminderung gegenüber dem daneben stehenden Spectrum des Tageslichtes constatiert werden konnte. Die Lösungen wurden in $1^1/_2$ Jahren dunkler, so dass jetzt die alkoholische Lösung von 1 : 20.000 mit der Färbung R. 12. u—v. entsprechen würde, wie Taf. II, Fig. 24 zeigt. In der gelben Lösung 1 : 300 ergäbe das Mittel gegenüber der Fieuzal'schen Brille den Unterschied, dass es nicht wie diese das Spectrum diffus kürzt, sondern steil abschneidet und gerade das Violett ganz ausschliesst.

216. Coniferin, $C_{16}H_{22}O_8 + 2H_2O$, weissglänzende Krystalle, in aqua 1 : 20 (nur zum geringen Theil gelöst) absorbierte nichts. War anfangs wolkig, dann klärte es sich und wurde allmählich etwas lichtbraun.

* 217. Fraxin, $C_{16}H_{18}O_{10}$, M.-G. 310, farblose Krystalle, am meisten noch in Wasser löslich. Fluoresciert nicht bei Säurezusatz, wohl aber mit Alkali, und zwar grünlichblau. Die Angaben Hagenbachs (s. S. 476, 478, Nr. 13) laden sehr zu Versuchen mit diesem Mittel ein, nur kann man das Ergebnis nicht als maassgebend betrachten, weil die Farbe der Substanz aus drei verschiedenen Sendungen verschieden bräunlich war und unter dem Mikroskop Beimengungen (Harze?) erkennen liess. In Alkohol löste es sich ungefähr 1 : 300, war in der Flasche kaum R. 33. u., in der 2·5 *mm* Schichte fast farblos. Die Absorption war von h bis H gering, nahm dann rasch zu und war in K $^1/_3$ schon total. Hat

[1]) S. auch Vogel, Spectralanalyse S. 411.

in 1 Jahre wenig nachgedunkelt. In aqua 1 : 100 (mit einem geringen ungelösten Reste) war die Farbe etwas dunkler, nämlich R. 33. r. in der Flasche, R. 33. t—u., in der 2·5 *mm* Schichte und die Absorption begann bei h, nahm rascher zu und wurde gerade bei H total. Hat in 1 Jahre in der Flasche bis auf R. 33. l., in 2·5 *mm* Schichte R. 33. t—u. nachgedunkelt. Vergleicht man die zwei Ergebnisse, so ist für unsere Zwecke die Absorption im ersten Fall zu gering, im anderen zu gross. Im Hinblick auf Frosttemperaturen müsste man daher auf 4 Theile Wasser 1 Theil Alkohol nehmen und darin die Substanz saturiert lösen. Eine solche Lösung ergab, wenn sie frisch bereitet war, eine totale Absorption genau bei K, eine alte genau bei H. Eine neue gesättigte Lösung in aqua und Alkohol (4 : 1) war in der Flasche braun R. 33. m., und in der 2·5 *mm* Schichte R. 33. < u. Die gleiche, aber ältere Lösung war in 2·5 *mm* Schichte R. 33. t—u. und schwächte auch das Licht vor H, wenn auch nur sehr wenig. Die Abbildung dieses Absorpt.-Spectrums steht auf Taf. II, Fig. 25. Ganz reine Präparate wären neuerdings zu prüfen.[1])

218. Santonin, $C_{15}H_{18}O_3$, Mol.-G. 246, farblose Krystalle; 0·3 : 10 in aqua sat. absorbierte nichts. Blieb farblos.

219. Picrotoxin, $C_{30}H_{34}O_{13}$, Mol.-G. 602, weisse Krystalle, am besten in Alkohol löslich, 1 : 5 ergab keine Absorption, Blieb farblos.

220. Santalin, $C_{15}H_{14}O_5$, Mol.-G. 274, dunkelrothes krystallinisches Pulver R. 26. f. Gibt ein Absorptionsband bei E (Vogel, Spectralanalyse, S. 402 und 406) in mittleren Concentrationen.[2]) Die in Alkohol saturierte Lösung war blutroth; hievon war 1 Tr. auf 2 *ccm* verdünnt, schwachroth, aber das Spectrum reichte bis N mit einiger diffuser Absorption. Die in Aether saturierte Lösung war rothgelb; hievon war 1 Tr. auf 2 *ccm* verdünnt, röthlichgelb, aber das Spectrum reichte bis N mit einiger diffuser Abschwächung. Die in Ammoniak saturierte Lösung war violett; hievon war 1 Tr. auf 2 *ccm* verdünnt, schwach violett — tintenfarbig, aber das Spectrum reichte bis N $^1/_2$ und zeigte in der Region F, G, H keine Absorption.

221. Quassiin, $C_{10}H_{12}O_3$, Mol.-G. 180, fahlgelbes krystallinisches Pulver, am meisten in Alkohol löslich; 1 : 20 war gelb und die Absorption begann bei F, stieg erst schwach bis G, stärker von g., und war in h total; 1 : 50 war licht weingelb und die Absorption begann schwach bei G, stieg rascher von h, und war total etwas über K; 1 : 100 war wenig gelblich, und die Absorption war deutlich von h an, nahm rascher zu von H und war total bei $^1/_3$ L. Dunkelte sehr nach.

---

[1]) Die ansehnliche Literatur über Fraxin s. Noack S. 121.

[2]) S. auch Noack S. 137 u. Hagenbach S. 476 Nr. 16 d. Buches.

222. Haematoxylin, $C_{16}H_{14}O_6 + 3H_2O$, Mol.-G. 356, lichtgelbrothe Krystalle, in Alkohol 1:5 wird es bald roth; verschiedene Verdünnungen zeigen ein interessantes Verhalten des Spectrums, aber mit Bezug auf die H-Linie und deren ganze Region ergibt sich nichts, was unsere Zwecke betrifft.[1])

223. Chlorophyll, grün. Ist viel untersucht worden.[2]) Eine von E. Merck bezogene „solutio spirituosa" war grün R. etwa 13. a.; davon 1:10 war in 2·5 *mm* Schichte R. 14. n., und absorbierte schon vor G beginnend weiter nach oben alles; 1:100 war in 2·5 *mm* Schichte R. 15. u., die Absorption begann etwa bei G, nahm bis g wenig zu, bis h rascher. blieb dann bis H ziemlich gleich, und war bei K $^2/_3$ total. Dieses Sprunghafte der Absorption, die sehr verschwommene Grenze der Absorption, und ausserdem die hier nicht weiter berücksichtigten zahlreichen Absorptionsstreifen in den unteren Regionen des Spectrums (5 resp. 7 an Zahl) machen die Substanz für unsere Zwecke ungeeignet, so sehr sonst das Chlorophyll als Athmungsregulator der Pflanzenwelt Interesse verdient.[3])

224. Russ (Fuligo), Brechungsexponent 2·4173 (wie beim Diamant) sagt Rosicki (Wiener Akad. d. W.), feines schwarzes Pulver, welches als trockener Anflug (sogen. poröser Russ)[4]) auf 1 *ccm* etwa 1 Billion und $^1/_3$ Milliarde Körnchen enthält, und auch so nur ungefähr 2·8% des genannten Raumes einnimmt. Er ist in seiner chemischen Zusammensetzung variabel. Hutton[5]) fand im Londoner Steinkohlenruss procentisch: Kohle 53·18, Theer und Oel 18, Ammoniak 1·75, Kali 0·2, Natron 0·34, Kalk 1·0, Magnesia 0·3, phosph. Kalk und Thonerde 2·08, Eisen 0·40, Schwefelsäure 4·6, Chlor spurenweise, Schwefelcyan 0·25, Kohlensäure 0·7, Sand 14·40 und Wasser 2·8. Hagenbach hat das Spectrum des Extractes und dessen Fluorescenzlicht untersucht.[6]) Der Extract ist farblos und fluoresciert grünlichblau.[7]) Das Absorptionsspectrum endet nach Hagenbach schon vor G (und doch ist die Flüssigkeit farblos!), da aber dort

[1]) S. Vogel, Spectralanalyse S. 412—424, Noack S. 57.

[2]) S. Vogel, Spectralanalyse S. 403 u. Fig. 4 auf S. 402; ferner Noack S. 123; Hagenbach, d. Buches S. 477, Nr. 36.

[3]) Nach Pringsheim (Berl. Akad. d. Wissensch. 1879, S. 532) reguliert das Chlorophyll die Athmung, d. h. die Sauerstoffaufnahme der Pflanze; es setzt durch die starke Absorption der chemisch wirksamsten Strahlen die Athmungsgrösse der grünen Pflanze im Licht unter die Assimilationsgrösse herab, wodurch allein erst eine Ansammlung kohlenstoffhaltiger Producte (in erster Linie des Hypochlorins), ein Ueberwiegen der Production über die Oxydation, ermöglicht wird. (Ladenburg, Handbuch d. Chemie, III. Bd. S. 7.

[4]) J. Stark in Wied. Annalen Bd. 62 (1897) S. 353, es ist da von Gasruss die Rede.

[5]) Musprat, techn. Chem. 1877 Bd. 4. S. 1103.

[6]) S. S. 476 Nr. 6 dieses Buches.

[7]) S. Noack S. 89. bezüglich der Literatur.

dicke Schichten gemeint sind, so erweckten alle diese Umstände zusammengenommen den Gedanken, dass vielleicht dünne Schichten das Spectrum bei H abschneiden würden. Es wurde Kienruss mit Alkohol 10:1, ebenso mit Terpentinöl angesetzt, zeitweilig geschüttelt, und nach 10 Tagen mehrmals filtriert. Beide Flüssigkeiten waren eine Spur rauchig gefärbt und schillerten schwach grünlich. In 2·5 *mm* Schichte konnten sie für wasserklar gelten. Im Absorptionsspectrum ergaben beide einige Abschwächung von etwa $^1/_2$ G an, aber die Länge des Spectrums war wenig verkürzt, mit sehr diffusem oberen Ende bei etwa M $^1/_2$. Allerdings war die Drogue unsicheren Ursprunges gewesen, aber das Resultat nicht weiter ermunternd.

225. Gelatine, farblose Platten. Absorbierte nichts was mit diesem Spectrographen nachweisbar gewesen wäre. Es war nothwendig dies zu constatieren, weil mit darin eingebetteten anderen Substanzen (mit „festen Lösungen“) gemachte Versuche noch weiter unten zur Sprache kommen.[1])

Folgerungen.

Hält man einen Ueberblick über das Mitgetheilte, so ist folgendes zu bemerken:

1. Der aufgestellten Bedingung, dass das Ultraviolett eben bei der H-Linie abgeschnitten werde, entsprechen mineralische Substanzen gar nicht, von den hier untersuchten organischen Substanzen aber mehrere recht gut.

2. Dauernd verwendbar ist vor allen anderen das Triphenylmethan in Xylol gelöst. Seine Lichtbeständigkeit ist zwar auch keine absolute, aber eine durchaus genügende. Denn in mehreren Monaten tritt erst eine in der grossen Flasche eben erkennbare zarte braungelbe Färbung ein. Ob sich die Farblosigkeit in mehreren Jahren bewähren würde, kann nicht vorausgesagt werden. Die Fluorescenz, falls sie stören würde, kann durch einen geringen Zusatz von Nitrobenzol ganz behoben werden. Sie vermindert sich übrigens mit der Zeit auch von selbst.

3. Andere Substanzen, die dem Zwecke entsprechen, sind: Nitrobenzol mit Alkohol oder besser mit Xylol 1:20; Anthracen in Benzol 1:150; Quercitrin in Alkohol 1:500.

---

[1]) Chardonnet zeigt 1881 der Akademie in Paris an, dass er viele Pflanzen- und Thierstoffe auf Abs. im Ultraviolett untersucht habe, so auch: la gélatine a été specialement examinée, elle s'approprie énergiquement tous les rayons actiniques, à ce point que 3 *mm* d'une gelée à 5 pour 100 de gélatine interceptent tous les rayons chimiques et que l'absorption commence à la raie de G. Cette même gelée est sensiblement fluorescente, dans toutes les parties du spectre actinique . . . . (Comptes reudus 93 Bd., 406). — Verfasser konnte das nicht finden.

4. Halbwegs verwendbar wären: Chinin. bisulfuricum 1 : 14 mit Wasser und Alkohol im Verhältnis 2 : 1; Chinidin sulfuricum in Wasser 1 : 20 mit Chlorwasserstoff angesäuert; Quercetin in Alkohol 1 : 5000—20.000; Aesculin in Aethyl- oder in Methylalkohol 1 : 100 durch einen Tropfen (Pflanzen-) Säure seiner Fluorescenz beraubt; Fraxin 1 : 120 in Wasser mit Alkohol im Verhältnis 4 : 1; Phenantren in Benzel 1 : 100 — 120; Petroleum mit gelblichem Stich; Phloridzin in Alkohol 3 : 10 oder für seichtere Kammern 4 : 10.

5. Nur nebenbei kommen in Betracht einige lichtgelbe Oele, wie Oleum Citri; Ol. Cinnamomi durch Terpentinöl lichter gemacht; desgleichen Harze in Alkohol saturiert; Gelsemin in Alkohol 1 : 200, oder dasselbe in farblosem Petroleum saturiert.

6. Als Lösungsmittel müssen Xylol, Benzol oder Alkohol dienen. Benzaldehyd, Oele und Terpene nur nebenher, ebenso Canadabalsam. Wasser allein nicht, wegen des Einfrierens. Auch Aether, Chloroform, Schwefelkohlenstoff, Glycerin sind zu meiden. Methyalkohol hat einen zu niederen Siedepunkt = 66° C., könnte also im Hochsommer die Brillenkammer sprengen, da sein Volumen sehr zunimmt.

7. Eine Durchsicht der Literatur[1]) belehrt, dass eine Unzahl von Stoffen auf die Absorption untersucht worden ist. Namentlich die Absorptionsbänder, als Defecte im Spectrum, haben reichliche Bearbeitung gefunden. Man hofft auf diesem Wege die Constitution der Stoffe aufzuklären. Die eindringende strahlende Energie kann die Molekeln und Atome unbewegt lassen und ohne wesentlichen Verlust jenseits wieder heraustreten — dann hat eben keine Absorption stattgefunden. Die einstrahlende Energie kann zurückgeworfen oder zur Bewegung der Molekule verbraucht werden, dann ist der Körper undurchlässig. Gehen gewisse Wellenschwingungen der strahlenden Energie in der Substanz auf, die dann in ihr sich in Wärme, Luminescenz (Fluorescenz), chemische Arbeit. mechanische Lockerung des Gefüges verwandeln können, so lässt sich ihr Abgang jenseits constatieren und aus dem Rhythmus der ausgefallenen Schwingungen auf den Rhythmus der Molecularbewegungen und daraus, so hofft man, auf die physikalischen Eigenschaften der kleinsten Theile schliessen. Bei diesen, im Interesse der allgemeinen Erkenntnis gepflogenen Untersuchungen kümmert man sich aber, wie begreiflich, nicht um das specielle oculistische Interesse an der H-Linie. Es fallen also einzelne hierauf bezügliche Angaben wohl auch mit unter die übrigen, aber fertige Aufschlüsse für unseren Zweck bergen sie noch kaum. Selbst das, was noch einschlägig erscheint, ist meist für dickere oder dünnere Schichten. als einer Brillenkammer entsprechen würde, gemeint. Es kann daher nicht

[1]) Z. B. Der letzten 25 Jahrgänge des Chemischen Centralblattes.

unsere Aufgabe sein, hier die ganze darauf bezügliche chemische Literatur in Erwähnung zu bringen. Manches mag dem Verfasser auch völlig entgangen sein. Fachmänner werden berufen sein, falls die behandelte Frage es verdient, zu rectificieren und zu ergänzen. Uebrigens ist mit dem Ausdruck, der in der Literatur oft vorkommt, „absorbiert das Ultraviolett ganz, stark . . . .“ nicht immer genau die H-Linie als Grenze gemeint, was den speciell an der H-Linie Interessierten vielfach irreführt. Im besonderen Hinblicke auf diesen Umstand sind alle vom Verfasser durchversuchten Substanzen angeführt worden, auch wenn sie nur ein negatives Resultat ergaben.

8. Eine Zusammenfassung dessen, was bisher über Absorption, namentlich auch im Ultraviolett bekannt geworden ist, kann in Landauers „Spectralanalyse“ [1]) eingesehen werden und zur allgemeinen Orientierung dienen.

Im Ultraviolett haben zuerst Soret und Rilliet [2]) Beziehungen zwischen Spectrum und chemischer Constitution beobachtet. Im Anschlusse daran hat Dunstan gefunden, dass die Aufnahme von CH_2 in jeder homologen Reihe von einer Absorption des brechbareren Theiles des Spectrums begleitet ist, und dass die Länge des durchgelassenen Spectrums mit zunehmendem Kohlenstoffgehalt abnimmt.

Sehr eingehende Untersuchungen hat Hartley und mit ihm vielfach gemeinsam Huntington angestellt. Die wichtigsten Folgerungen können hier nicht unerwähnt bleiben. 1. Die Alkohole lassen die ultravioletten Strahlen in hohem Grade durch, der Methylalkohol fast ebenso wie das

---

[1]) 1896. Seite 127—136.

[2]) Bei den Alkoholen zeigte sich eine grosse Durchsichtigkeit und keine deutlichen Unterschiede in der Durchsichtigkeit der verschiedenen Alkohole. Minimale Verunreinigungen beeinflussen die Durchsichtigkeit in sehr erheblichem Grade. Die Aldehyde verhalten sich ganz analog den Ketonen. Die letzteren zeigen ein Minimum der Durchsichtigkeit bei der Linie 17 und einige ein Maximum bei 26 (Cadmium). Der Aldehyd absorbiert fast vollständig alle Strahlen von der Linie $\lambda = 346{\cdot}6$ bis zum Ende des Spectrums. Von den einfachen Aethern bewirkt bei gleichem elektronegativem Radical (J, Br, Cl) die Substitution eines Alkyls durch ein anderes keine grosse Aenderung der Durchsichtigkeit; wird das Alkyl durch ein Alkalimetall ersetzt, so wird die Durchsichtigkeit erheblich grösser. Von den Alkylhalogenverbindungen absorbieren die Jodide am stärksten, die Chloride am schwächsten. Bei den Fettsäuren und den gemischten Aethern waren keine sicheren Schlüsse zu ziehen, weil die Präparate schwer in der nöthigen Reinheit dargestellt werden konnten. Von den stark absorbierenden Substanzen zeigen auch die Dämpfe merkliche Absorption. Den von Hartley u. Huntington gezogenen Schluss, dass bei den Gliedern einer homologen Reihe die Absorption mit der Complicierthеit des Alkyls wächst, vermögen die Verf. nicht zu bestätigen. Wird ein absorbierender Körper in einer durchsichtigen Flüssigkeit gelöst, so ist die Absorption der Concentration nicht proportional. (A. Gen. [3.] 23. 3; N. Rd. 5. 266—68) ref. in Chem. Centralbl. 1890 Bd. II. S. 1.

Wasser. 2. Die Fettsäuren zeigen für die brechbaren Strahlen im Ultraviolett ein stärkeres Absorptionsvermögen als die ihnen correspondierenden Alkohole. 3. Bei den Alkoholen und Säuren nimmt mit steigendem Kohlenstoffgehalt das Absorptionsvermögen zu. 4. Die Aether und Ester sind für ultraviolette Strahlen ebenfalls sehr durchsichtig. 5. Ein Auftreten von Absorptionsstreifen findet bei den vorgenannten Körpern nicht statt. 6. Benzol und die Derivate desselben (Phenole, Säuren und Amine) absorbieren die ultravioletten Strahlen kräftig und zeigen starke Absorptionsbänder. Zur Prüfung dieser Stoffe müssen dünne Schichten sowie sehr verdünnte (alkoholische) Lösungen angewandt werden; es treten dann erst die Streifen hervor. 7. Isomere Körper aus der Benzolgruppe geben Spectra, welche sowohl in der Stärke als auch in der Lage der Absorptionsstreifen sehr von einander abweichen. 8. Terpene von der Zusammensetzung $C_{10}H_{16}$ besitzen in hohem Grade das Vermögen, die ultravioletten Strahlen zu absorbieren, doch stehen sie in dieser Beziehung dem Benzol und seinen Derivaten nach. 9. Terpene von der Formel $C_{15}H_{24}$ haben ein erheblich stärkeres Absorptionsvermögen als die vorhergehenden. 10. Weder die Terpene selbst, noch ihre Oxyde oder Hydrate zeigen, wenn sie rein sind, unter irgend welchen Umständen Absorptionsstreifen, sondern geben immer continuierliche Spectra. 11. Isomere Terpene geben Spectra, welche im allgemeinen entweder in ihrer Länge oder dem Grad der Schwächung nach von einander verschieden sind. 12. Nach Verdünnung mit Alkohol kann die Gegenwart von Benzolderivaten in ätherischen Oelen infolge des Auftretens von Absorptionsbändern erkannt, und in einigen Fällen deren Menge approximativ bestimmt werden.[1])

Von den isomeren Cresolen und Dioxybenzolen übt die Metaverbindung die stärkste, die Paraverbindung die geringste Lichtabsorption aus. Bei den Xylolen steht dagegen die Orthoverbindung, und bei den Oxybenzoësäuren die Paraverbindung an erster Stelle.[2])

Keine molekulare Anordnung der Kohlenstoffatome verursacht elective Absorption, wenn nicht jedes Kohlenstoffatom mit drei anderen in der Art verbunden ist, wie in dem Benzol. Die einfache Verbindung von Kohlenstoff mit Stickstoff bedingt keine elective Absorption ultravioletter Strahlen. Wenn in dem Benzol- oder Naphtalinkern ein Kohlenstoffatom durch ein Stickstoffatom substituiert wird, so bleibt die elective Absorption erhalten. Isomere Verbindungen (die drei Xylole) zeigen deutlich verschiedene Absorptionserscheinungen. Die Absorptionscurve der Basen ist verschieden von derjenigen ihrer Hydrochloride. Wenn die Condensation des Kohlenstoffs oder Stickstoffs in dem Molekül eines Benzolderivates

[1]) Ber. d. d. chem. Ges. 1881. XIV. Bd. 501.

[2]) Berichte d. deutsch. chem. Gesellschaft, 1888. XXI. 3. 689. — Chem. Soc. Journal 53. 641.

oder einer tertiären Base durch Addition je eines Wasserstoffatoms an jedes Kohlenstoff- oder Stickstoffatom modificiert wird, so wird das elective Absorptionsvermögen vernichtet. Wenn die Condensation der Kohlenstoffatome in dem Chinolinmolekül durch die Vereinigung desselben mit vier Wasserstoffatomen verändert wird, so wird die Intensität der electiven Absorption verringert, aber nicht zerstört.

Moleküle, die aus verschiedenartigen Bestandtheilen zusammengesetzt sind, schwingen als Ganzes, und die Grundschwingungen derselben erzeugen secundäre Schwingungen, welche in keiner erkennbaren Beziehung zu den chemischen Bestandtheilen des Moleküls stehen, — mögen diese Atome oder kleinere Moleküle sein. Hiernach scheint es, dass ein Molekül ein bestimmtes und individuelles Theilchen ist, welches durch unsere chemischen Formeln nicht getreu wiedergegeben werden kann, indem diese nur gewisse chemische Reactionen und physikalische Eigenschaften symbolisieren, dagegen das Verhältnis zwischen den physikalischen und chemischen Eigenschaften nicht zum Ausdruck bringen.[1])

Zum Verständnis der Lichtabsorption im allgemeinen ist noch folgendes hervorzuheben.

Nach Ostwald ist bei den durch Flüssigkeiten hervorgerufenen Absorptionserscheinungen zwischen salzartigen und anderen Lösungen zu unterscheiden. Die nicht salzartigen Farblösungen bringen, wie sich besonders deutlich bei organischen Farbstoffen zeigt, den constitutiven Charakter der Färbung zur Geltung. Jede Veränderung im Molekül ändert in bestimmtem Sinne die Absorptionsverhältnisse, gleichwie Aenderungen der Absorption mit Aenderungen in der Molecularbeschaffenheit Hand in Hand gehen. Bei verdünnten salzartigen Lösungen[2]) setzt sich die absorbierende Wirkung additiv aus der Farbe der Jonen zusammen. Das Absorptionsspectrum eines Salzes in einer Lösung von endlicher Concentration wird eine ziemlich verwickelte Erscheinung sein. Es sind in einer solchen Lösung mindestens drei Arten von Bestandtheilen vorhanden, nämlich die unzersetzten Molekeln, und die beiden Jonen; das Absorptionsspectrum wird demnach die Summe von mindestens drei Absorptionsspectren sein, deren Intensität dem Gehalte an jedem der drei Bestandtheile proportional ist. Wie in allen anderen Fällen, so gelangt man auch in diesem bei zunehmender Verdünnung zu dem einfachen Grenzfalle, dass die von unzersetzten Molekeln herrührenden Einflüsse verschwinden und die von den Jonen stammenden verbleiben. Das Spectrum

[1]) W. N. Hartley, Unters. über die Relation der Molecularstructur der Kohlenstoffverbindungen und ihrer Absorptionsspectren. Chem. News 51. Band, 235, 1885 (ref. in Chem. Centralbl. 1885 S. 469 u. in Ber. d. chem. Ges. 1885, XVIII Bd., 592).

[2]) Nernst, allgemeine Chemie 1898. II. Aufl. Seite 372 und an anderen Stellen.

einer sehr verdünnten Salzlösung wird somit die Summe der Spectra der Jonen des Salzes sein; und vereinfacht man den Fall weiter dahin, dass man eines der beiden Jonen so wählt, dass es in dem untersuchten Gebiete der Wellenlängen keine Absorption ausübt, also farblos ist, so wird das Spectrum der sämmtlichen Salze mit einem farbigen und mit beliebigen farblosen Jonen in verdünnten Lösungen das gleiche sein müssen (abgesehen vielleicht von secundären Einflüssen nach Maassgabe der Kundt'schen Regel): Die Spectra der Lösungen von Salzen, welche ein gleiches farbiges Jon enthalten, sind identisch.[1])

Die Erkennung dieser einfachen Beziehung kann gestört sein durch die Hydrolyse bei schwachen Säuren oder Basen; man kann diese Störung durch vermehrten Zusatz erkennen und ausschalten. Eine Störung kann aber auch in der colloidalen Aufschlemmung der entstehenden unlöslichen Salze bestehen; diese wird durch die Abnahme des elektrischen Leitungsvermögens am sichersten erkannt.

Landauer hat die Chrysoidine und verwandte Azofarbstoffe untersucht.[2]) Es war dies die erste Gruppe von Verbindungen, in welcher man die Schattierung vom Blassgelb bis zum Roth willkürlich hervorbringen konnte, und die Spectra ergaben, dass sobald in der Amidogruppe der Verbindungen Wasserstoff durch Methyl ersetzt wird, die Absorptionsstreifen eine auffallende Veränderung erleiden.

Gerhard Krüss hat gefunden,[3]) dass fast ohne Ausnahme durch Einführung von Methyl, Aethyl, Oxymethyl, sowie Carboxyl, d. h. derjenigen Gruppen, welche den C-Gehalt einer Verbindung erhöhen, eine Verschiebung aller Absorptionen im Spectrum nach Roth hin bewirkt wird, dass jedoch eine Verschiebung der Absorptionsstreifen gegen das blaue Ende eintritt, wenn in einer organischen Verbindung ein Atom H durch die Nitro- oder Amidogruppe ersetzt wird. Später bestätigten Althausse und Krüss die Richtigkeit dieser Sätze durch Untersuchung substituierter Thionine. Aber auch die Addition von H zu einem organischen Farbstoff hat einen nicht unbeträchtlichen und, wie es scheint, gesetzmässigen Einfluss auf das Spectrum desselben. Eine Addition von H zu einem organischen Farbstoff verschiebt die Absorptionen im Spectrum desselben nach Blau hin.[4])

[1]) Ostwald hat die Spectra von etwa 300 Salzen (der Uebermangansäure, des Fluoresceïns, Eosins, Jodeosins, Tetrabromorcinphtaleïns, Dinitrofluoresceïns, Rosolsäure, Diazoresorcin, Diazoresorufin, Chromoxalat, Safrosin, Rosanilin, Anilinviolett, Chrysanilin und Chrysoidin), photographisch aufgenommen, mitgetheilt und seine Annahme ausnahmslos bestätigt gefunden. Chem. Centralbl. 1892. II. S. 23 u. Abh. d. sächs. Akademie 18. Bd., S. 281 (1893.)

[2]) Ber. d. Chem. Ges. 14. Bd., 391 (1881).

[3]) Ber. d. chem. Ges. (1883) 16. u. 18. Bd. (1885).

[4]) Bericht d. chem. Ges. 22. Bd., 2065, ref. im Chem. Centralbl. 1889 II. 732.

Krüss meinte sogar, dass die Beziehungen zwischen Constitution und Absorptionsspectrum im allgemeinen identisch mit denjenigen zwischen Farbe und Constitution sind. E. Vogel wies jedoch nach, dass diese Proportionalität von Verschiebung der Absorptionsstreifen mit der Anzahl der substituierten Atome nur die Ausnahme bildet. Denn nicht nur die Zahl der substituierten Atome, sondern auch ihre Stellung und auch das Lösungsmittel sind (z. B. bei den Eosinfarbstoffen) wesentlich von Einfluss.[1]) Für die Azofarbstoffe hatte dies schon H. W. Vogel nachgewiesen. Die letzteren hat Grebe noch eingehender studiert.[2]) Grebe fand, dass die Absorptionsstreifen von Schwefelsäurelösungen der Azofarben bei zunehmendem Kohlenstoffgehalt, ebenso auch durch Hydroxyl und Amid, von Violett nach Roth wandern, u. zw. im Sinne der Stellung dieser Substituenten. Die Sulfogruppe bewirkt eine Verschiebung im umgekehrten Sinne, u. zw. ebenfalls im Verhältnisse ihrer Stellung.

Ueber das Absorptionsspectrum einiger farbloser organischer Körper und dessen Beziehung zur Molecularstructur schreibt W. Spring.[3]) Er gieng von den Beobachtungen über die Farbe des Wassers aus.[4]) Bei Betrachtung sehr dicker Schichten von organischen Producten findet Verfasser auch die sogenannten ungefärbten Verbindungen farbig und beobachtete, dass alle Verbindungen, welche eine Hydroxylgruppe enthalten, eine blaue Färbung zeigen, die sich umsomehr der Farbe des Wassers nähert, je kürzer die dem OH folgende Kohlenstoffkette ist. Fehlt die Hydroxylgruppe, so besitzen die Producte eine mehr oder minder intensive goldgelbe Farbe. Die Spectraluntersuchung zahlreicher, in Gruppen zusammengehöriger, organischer Verbindungen führt zu den folgenden allgemeinen Schlüssen.

Die sogenannten ungefärbten organischen Verbindungen geben ein Spectrum ohne Absorptionsstreifen, wenn ihr Molecul aus Kohlenstoffketten besteht, um die die heterologen Atome oder Gruppen in einer gleichartigen oder symmetrischen Weise vertheilt sind. Sind diese heterologen Atome oder Gruppen aber an einem Ende einer Kette concentriert oder vereinigt, so geben die betreffenden Verbindungen Spectra mit Absorptionsstreifen.

---

[1]) Wied. Annalen 43. Bd. (1891) S. 449. Verf. untersuchte die Eosinfarbstoffe auf ihre Absorptionsstellen und die Sensibilisierung photogr. Platten, gibt Tabellen und Skizzen von Spectren, deren 2 letzte, das des Thiodichlortetrajodfluor-Ammonium und -Silber, bis zur Wellenlänge 595 μμ herabreichen und zeigen, dass die sensibilisierende Kraft der Eosinfarbstoffe mit Abnahme der Fluorescenz wächst! Ein höchst interessantes Factum, bes. im Hinblick auf die menschliche Linse und deren Altersveränderungen.

[2]) Z. f. phys. Chemie 10. 673 (1893).

[3]) Bull. Acad. roy. Belgique 33. Bd. 165, ref. im Chem. Centralbl. 1897 I. 1114; und Arch. sc. phys. Genève 3. Bd. 437, ref. in Chem. Centralbl. 1897 II. 8.

[4]) S. die Angaben auf Seite 501 und 502 hier.

Die Zahl der Absorptionsstreifen scheint in einem directen Verhältnis zu der Zahl der Kohlenstoffreste zu stehen, welche man in der untersuchten Verbindung unterscheiden kann; so gibt ein Ester zwei Streifen, deren einer dem Säureradical, deren anderer dem Alkyl entspricht, während die Säuren selbst oder der Alkohol Spectren mit nur je einem Streifen liefern. Die Stellung der Streifen scheint für jede der Gruppen charakteristisch zu sein, und bleibt im allgemeinen dieselbe, gleichviel mit welcher anderen Gruppe die erstere verbunden sein möge; nur bei complicierteren Verbindungen scheint diese Regel nicht zu gelten. Sind zwei Gruppen sehr eng mit einander verbunden, so werden die Stellungen der einzelnen Absorptionsstreifen durch den gegenseitigen Einfluss verändert (Methylbenzol), ja sie vereinigen sich zuweilen sogar zu einem Bande. Im allgemeinen betrachtet Verfasser seine Beobachtungen als eine Stütze der modernen Theorie von den organischen Verbindungen.

Weiters hat Spring die Spectren des Wassers, mehrerer Alkohole, Ester, Säuren, Halogenverbindungen, Nitroverbindungen des Acetons, Rohrzuckers, Benzaldehyds und mehrerer aliphatischer und aromatischer Kohlen-Wasserstoffe untersucht. Die Längen der Röhren standen im Verhältnis zum Moleculargewichte und betrugen z. B. für Methylalkohol 4 *m*, für Amylacetat 15 *m*. Füllt man von zwei hintereinander befindlichen Röhren die eine mit Wasser, die andere mit Alkohol, so erhält man das Absorptionsspectrum beider Flüssigkeiten nebeneinander, und dasselbe findet auch statt, wenn eine Schichte wässerigen Alkohols von entsprechender Dicke beobachtet wird. Die Temperatur übt keinen Einfluss aus. Betreffs der Farbe der Flüssigkeiten wurden durch die neuen Beobachtungen die früheren[1]) bestätigt. Bei den cyklischen Kohlenwasserstoffen liess sich durch seitliche Beleuchtung langer Röhren blaue Fluorescenz beobachten. Diese scheint dem Benzolkern eigenthümlich zu sein; nur im Terpintinöl fehlt die Fluorescenz, weil vielleicht die langen Seitenketten den Einfluss des Benzolkerns verdecken.

Von den anscheinend farblosen Flüssigkeiten scheinen diejenigen von symmetrischem Bau, z. B. Kohlenstoffhexachlorid und Schwefelkohlenstoff keine Absorptionsbänder zu geben, während eine unsymmetrische Vertheilung der Substituenten Bänderspectren erzeugt. Die Anzahl und Lage der Bänder ist vielfach eine additive Eigenschaft, insofern z. B. die Ester die Absorptionsbänder des Alkohols und der Säuren besitzen. Nur bei sehr enger Vereinigung von zwei Gruppen beeinflussen sich dieselben derart, dass die Bänder der beiden Bestandtheile des Moleküls ihre Lage verschieben oder zu einem resultierenden Bande zusammenfallen. Dies ist z. B. bei den Homologen des Benzols der Fall,

[1]) Bull. Acad. roy. Belgique Bd. 31, S. 246 u. Comptes rend. 96, II. 75.

bei welchen die Benzolbänder sich umsomehr dem Methylbande nähern, je mehr Methylgruppen im Molekül vorhanden sind. Bei den Halogenderivaten tritt eine schwache Verschiebung der Bänder nach dem brechbareren Theil des Spectrums ein, wenn Chlor durch Brom, und wenn Brom durch Jod ersetzt wird. Als allgemeines Ergebnis der zahlreichen, im einzelnen discutierten Beziehungen zwischen Structur und Absorptionsspectrum der farblosen Verbindungen sieht der Verfasser an, dass im Einklang mit den Anschauungen von Kekulé, eine organische Verbindung als ein System anzusehen ist, in welchem die einzelnen Gruppen ihre Individualität noch nicht vollständig verloren haben. —

Im Vorstehenden ist eine Uebersicht über die Absorptionsfrage gegeben. Sie konnte nicht weggelassen werden, denn der Gegenstand der vorliegenden Arbeit hängt mit ihr innig zusammen. Die Molecularstructur bringt die Absorption mit sich. Damit im Zusammenhang steht die Lichtdurchlässigkeit und Farbe. Wollen wir den Lichteinfall regulieren, so müssen wir die Möglichkeiten, welche uns die Physik und die Chemie eröffnen, zuerst im einzelnen erfassen, um dann mit Bewusstsein wählen zu können. Zwar kennt man noch kein allgemeines Gesetz der Absorption, aber die Bruchstücke sind auch schon wertvoll und sind die Errungenschaften heissen Bemühens. Mit Erwartung darf der Oculist dem erbaulichen Werdeprocess dieser Disciplin zusehen, da alles, was in die Photologie einschlägt, sein eigenes Wissensgebiet befruchtet, und ihn der hohen Aufgabe näher kommen lässt, sein Handeln den Ureigenschaften der Materie gemäss einzurichten.

Um auf die eigenen Untersuchungen zurückzukommen, so ist noch in Bezug auf die chemische Zusammenfassung hervorzuheben, dass zahlreiche von den untersuchten Substanzen Benzolderivate sind. Die Ergebnisse mit Rücksicht auf die H-Linie mögen mit den vorher angeführten verglichen werden, zu welchem Zwecke die chemischen Formeln der Körper und das Moleculargewicht angegeben sind. Die Terpene, Oele und Harze (obwohl complexer Natur) haben sich wenig bewährt. Von den Alkaloiden und den Glycosiden sind mehrere brauchbar gewesen.[1])

9. Die Kundt'sche Regel[2]) besagt, dass Absorptionsstreifen umsomehr nach Roth hin rücken, je stärker die Dispersion (also die brechende Kraft) der lösenden Flüssigkeit ist. Wenn man dieselbe Substanz in verschiedenen Lösungsmitteln auf ihre Absorption vergleicht, muss man damit rechnen. Und wenn auch im einzelnen noch Einwendungen gegen diese Regel bestehen, so ist sie doch im Hinblick auf unsere Zwecke von Belang. Denn wenn eine alkoholische Lösung das Spectrum unter H auslöscht, kann man durch die Lösung in Aether, mit seinem geringen

[1]) Vergl. auch Eder, Handbuch d. Photogr. 1891, Bd. II 237, 281.

[2]) Kundt, Pogg. Ann. Jubelbd. (1874) S. 615.

Brechungsindex, hoffen, wieder an die H-Linie hinauf zu rücken, und umgekehrt, eine zu geringe Absorption der Lösung in Aether, durch Vertauschen des Lösemittels mit Alkohol, zu vermehren u. s. w. Beispiele hiefür sind aus dem Hauptberichte das Jod (3) und das Santalin (220).

H. W. Vogel geht zwar auf das Finden von solchen Absorptionsstreifen, welche eine Substanz charakterisieren, aus („Spectralanalyse"), um diese erkennen und in Lösungen wenn möglich sogar quantitativ bestimmen zu können, doch sind seine Erfahrungen auch für unsere Zwecke von Wichtigkeit. Im Folgenden sei das Einschlägige angeführt.[1])

Die Lage der Absorptionsstreifen (Bänder) ist nicht ganz constant, sie richtet sich nach der Dispersion des Lösungsmittels. Der Absorptionsstreifen des Corallins in wässeriger Lösung liegt z. B. zwischen D und E nahe bei E, der des Corallins in alkoholischer Lösung mehr seitlich näher an D. Jod in Alkohol absorbiert die blaue Seite des Spectrums, derselbe Körper in Schwefelkohlenstoff absorbiert Grün (daher erscheint Jod in letzterer Lösung violett).

Regel ist, dass die Absorptionsstreifen umso weiter nach Roth hin rücken, je stärker die brechende Kraft des Lösungsmittels ist (Kundt). Aber nicht alle Körper folgen diesem Gesetz. Bei Verbindungen desselben Oxyds mit verschiedenen Säuren zeigen sich zum Theil kleine Differenzen (z. B. bei Uransalzen). Der Zusatz einer anderen Säure (z. B. Oxalsäure zu Uranverbindungen) bewirkt schon Verschiebungen gewisser Absorptionsstreifen, die sich nach Kundt durch Veränderung des Brechungsvermögens der Lösung erklären lassen. Dagegen zeigen die Absorbtionsstreifen derselben Verbindung in flüssigem und gasförmigem Zustande zuweilen Uebereinstimmung (z. B. Untersalpetersäure). Sehr merkwürdig ist es, dass gewisse Körper (z. B. Carmin, Purpurin) in Wasser gelöst, ganz andere Absorptionsstreifen zeigen, als in alkoholischer Lösung. Daher ist bei solchen Versuchen auf das Lösungsmittel zu achten.

Er stellte durch vielfache Versuche Folgendes fest:

a) Zwischen den Spectren, die ein Körper an sich (nicht in Lösung) im festen und gasförmigen Zustande gibt, existieren meist sehr erhebliche Unterschiede. Charakteristische Streifen, welche sich bei einem Aggregatzustande zeigen, finden sich bei dem anderen entweder nicht (Chromalaun, Chlorkobalt, Jod, Brom, Fuchsin, Naphtalinroth, Anilinblau, Methylviolett, Eosin, Santalin) oder in merklich veränderter Lage resp. in merklich veränderter Intensität (Urannitrat, Kaliumpermanganat) wieder. Fast dieselbe Absorption im festen wie im gelösten Zustande zeigen Kupfervitriol und Chlorophyll.

---

[1]) Aus Spectralanalyse S. 123—125.

b) Die Kundt'sche Regel bestätigt sich nach Vogels Beobachtungen in vielen Fällen nicht; in manchen Fällen rücken sogar die Absorptionsstreifen in der stärker zerstreuenden Flüssigkeit nach Blau hin (Urannitrat in Wasser und Alkohol, blaues Chlorkobalt in Wasser und Alkohol), in anderen zeigt sich ihre Lage in verschiedenen Medien unverändert (Untersalpetersäure in Luft und Benzin, Methylviolett in Wasser und Amylalkohol). In einigen Fällen beobachtet man eine sehr starke Verrückung im Sinne der Kundt'schen Regel, in anderen für dieselbe Spectralregion eine sehr schwache, je nach der Natur des Farbstoffes (Corallin, Fuchsin). Manche Streifen zeigen in verschiedenen Medien dieselbe oder nahezu dieselbe Lage, während andere, gleichzeitig sichtbare, verschoben sind (Urannitrat in Alkohol und Wasser, Kobaltoxyd im Glase und im Wasser, Chlorophyll nach Hagenbach in Alkohol und in Aether).

c) Die Lage der Absorptionsbänder in den Spectren fester und gelöster Körper kann nur ausnahmsweise als charakteristisch für den betreffenden Körper gelten. Total verschiedene Körper zeigen Absorptionsbänder in genau derselben Lage (festes Urannitrat und Kaliumpermanganat in Blau). Sehr nahe liegende Körper zeigen unter gleichen Verhältnissen auffällige Verschiedenheiten in der Lage ihrer Streifen (feste Uransalze).

Seither hat Stenger zur Erklärung der Ausnahmen ausgeführt,[1]) dass das Spectrum eines Körpers nicht nur von seiner chemischen Zusammensetzung, sondern auch davon abhängt, ob die physikalisch in Betracht kommende Molekel sich mit der chemischen deckt oder ein Multiplum davon ist. Gerade in Lösungen ist wahrscheinlich der kleinste physikalische Theil noch ein Aggregat mehrerer Molekeln im chemischen Sinne. Die Kundt'sche Regel trifft bei allen Lösungsmitteln zu, wo die physikalische Molekel der chemischen gleich ist.

Es hat hingegen G. J. Katz[2]) über die Verschiebung der Absorptionsstreifen in verschiedenen Lösungsmitteln Untersuchungen gemacht[3]) und dabei gefunden, dass die Kundt'sche Regel für eine Reihe von Farbstoffen wohl Geltung haben mag, aber von ihr sehr viele Abweichungen stattfinden, so dass dieselbe nicht ohne weiteres als Norm für die Lage der Absorptionsstreifen in verschiedenen Lösungsmitteln gelten kann. Ausserdem hat Katz die Absorptionscoëfficienten mittelst des Glanschen Photometers ermittelt und gefunden, dass dieselben beim Uebergang

[1]) Wied. Ann. 1888, Bd. 33, S. 577.

[2]) Inaug. Diss., Erlangen 1898, 32 S., 2 Tafeln.

[3]) An den Farbstoffen: Eosin, Cyanin, Aldehydgrün, Malachitgrün, Brillantgrün, Hexamethylpararosanilin (H Cl-Salz), Fuchsin, Pentamethyl-Monophenyl-Pararosanilin (HCl-Salz), Trimethyltriphenyl-Pararosanilin (HCl-Salz), Tetramethyl-Diphenyl-Pararosanilin (H Cl-Salz) in Wasser, Alkohol, Amylalkohol, Aether, Chloroform, Benzol, Terpentinöl.

von einem Lösungsmittel zum andern sehr grosse Veränderungen erfahren; sie können bis auf das 20-fache steigen. —

Im übrigen war der Weg für diese Untersuchung durch ihr Ziel klar und einfach vorgezeichnet: bei jeder neu in Angriff genommenen Substanz war das erste Gebot concentrierte Lösungen herzustellen, um eine Orientierung zu gewinnen. Erst nachher konnte durch eventuelle Verdünnungen an die Frage der Abstufung herangetreten werden.

10. Das Beer'sche Gesetz[1]) besagt, dass die Absorption proportional mit den Schichtdicken oder ebenso mit der Concentration der Lösung zunimmt. Dieses Gesetz berührt den hier behandelten Stoff sehr nahe. Die in Absorptionscurven mitgetheilten Ergebnisse der Serienuntersuchungen über Nitrobenzol, Triphenylmethan, Anthracen, Chinin bisulf., Chinidin sulf. und Quercitrin zeigen, dass diese Regel nur im allgemeinen Geltung hat, in den Einzelnheiten aber nicht. Man betrachte nur die Lage der Absorptionsgrenzen in den Curven nebeneinander und in den Gruppen untereinander, und wird erkennen, dass sie nicht um gleiche Quantitäten verschieden sind: sie sind von rechts nach links allmählich steiler und auch näher zusammengerückt. Man kann also, wenn man die Grenze verrücken will, oder die Schichte verdünnen will, nicht einfach proportional verfahren. Zugegeben kann aber werden, dass dieser Unterschied für unsere praktischen Zwecke von keinem besonderen Belange ist. Die Mittel des Augenschutzes kann man, im Hinblick auf die grosse Mannigfaltigkeit in der Zusammensetzung der verschiedenen Intensitäten und Wellenlängen in unseren gewöhnlichen Beleuchtungsquellen, innerhalb eines relativ weiten Spielraumes wählen. Und für besondere Fälle kann überdies ausnahmsweise vorgesorgt werden. Gegen Magnesiumlicht ist die Fieuzal'sche gelbgraue Brille vorzüglich, im Sonnenschein gewährt sie aber für ein gesundes Auge viel zu viel Schutz, weil sie uns des früher unschädlichen Reizes zu sehr entwöhnt.

11. Zahlreiche von den untersuchten Mitteln waren nicht farblos, sondern von einer Färbung, die die Maler zu den „warmen Farben" zählen. Man durfte hoffen, sie durch Verdünnungen bis zur Farblosigkeit zu bringen, und damit trotzdem bei der H-Linie das Spectrum abzuschneiden. Nach dem Gesetz der complementären Farben konnte man im allgemeinen wissen, dass im Spectrum, successive zunehmend, Violett, Indigo, Cyanblau, Blaugrün, Grün fehlt, wenn die Substanz grüngelb, gelb, orange, roth, purpurn war. Beim Verdünnen änderte sich mitunter die Färbung so sehr, dass sie fast einer anderen Substanz anzugehören schien (vielleicht durch einen chemischen Process verändert).

[1]) In Pogg. Ann. 1852, Bd. 86, S. 78. Auf demselben beruht Vierordts „Colorimetrie in ihrer Anwendung in der Physiologie", 1876, und G. u. H. Krüss „Colorimetrie und quantit. Spectralanalyse in ihrer Anwendung in der Chemie" 1891.

Um diese Erscheinungen besser zu erforschen, wurde bei dem Mangel von systematischen Aufklärungen in der Literatur, eine Reihe von Farbenuntersuchungen im Vierordt'schen Spectroskop und theilweise, zur Controle zweifelhafter Einzelnheiten, im König'schen Spectrophotometer gemacht. Zu Messungen kam es nicht, weil die Ergebnisse genug übersichtlich waren, und nur als Material dienen sollten, um in der Brillenfrage Stellung nehmen zu können. Die Resultate dieser Untersuchungen erheischen eine abgerundete Darstellung, gehen über das den Hauptbericht betreffende Resumée hinaus und folgen daher weiter unter besonderem Titel.

12. Die wissenschaftliche Genauigkeit würde verlangen, dass die Angaben über die einzelnen Stellen des Spectrums in Wellenlängen gemacht werden. Sind ja doch Licht und Farbe nur Functionen unserer durch die strahlende Energie erregten Netzhaut. Für die übrige Natur haben wir keine Berechtigung sie für mehr als strahlende Energie zu halten. Unsere Relation zu den Farben schwankt, und ist nur in weiten Grenzen, d. h. nicht an genau einheitliche Reizungen durch genau dieselben Wellenschwingungen gebunden. Es schien indessen besser die Angabe von Wellenlängen zu unterlassen, denn der Nutzen wäre für unsere oculistischen Zwecke gering gewesen, da wir doch die Färbungen, also das Empfindungselement vor Allem beachten müssen; und für die sonstigen Kenntnisse würde eher, falls man überhaupt auf diese Angaben Rücksicht nehmen wollte, Verwirrung entstehen, da diese Untersuchungen für die physikalische Erkenntnis lange nicht präcis genug sind, noch sein konnten. Will man sich mit annähernden Werten begnügen, so kann man die Wellenlängen aus den in die Schemen eingezeichneten Curven in folgender Weise ziemlich einfach bestimmen.

Die Schemata sind in denselben Dimensionen gehalten, wie sie die Spectren des benützten Apparates und die von den Originalplatten abgenommenen Abbildungen (im Anhang) zeigen.

Man kann nun die Wellenlängen mit Hilfe einer Dispersionscurve finden, die man nach dem in Helmholtz' physiologischer Optik angegebenen Principe construiert.[1]) Die Fraunhofer'schen Linien werden als Ordinaten aufgetragen, ihre Wellenlängen als Abscissen. An den Schnittpunkten geht die Curve durch. Für die Absorptionscurven des Triphenylmethans in Xylol bei 2·5 *mm* Schichtdicke mit variierten Concentrationen ist die ganze Procedur in der beistehenden Figur veranschaulicht. An der Abscissenachse stehen die Punkte der Fraunhofer'schen Linien gemäss den im Apparat erhaltenen Spectren aufgetragen. An der Ordinatenachse sind die zugehörigen Wellenlängen angezeichnet, und zwar in den Werten der letzten Feststellungen:[2])

[1]) II. Aufl., S. 281.

[2]) Landauer, Spectralanalyse S. 51 u. S. 140.

A 760·8 μμ	F 486·1 μμ	K 393·4 μμ
B 687·0 „	G 430·8 „	L 381·6 „
C 656·3 „	g 422·7 „	M 372·8 „
D 589·6 „	h 410·2 „	N 358·1 „
E 527·0 „	H 396·8 „	O 344·1 „

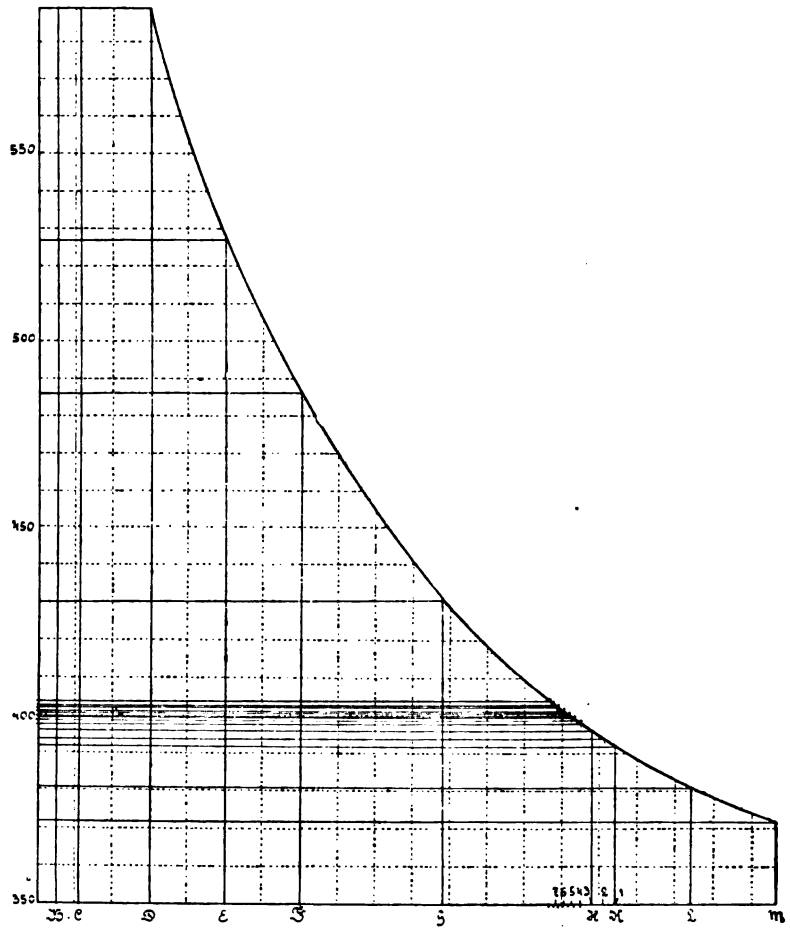

Fig. 12.

Ferner sieht man in der Gegend von H die Minima (unten) und Maxima (oben), anstossend an die Abscissenachse kurz markiert. Dieselbe Markierung wiederholt sich an der Dispersionscurve. Und schliesslich sind die Schnittpunkte der Letzteren nach links auf die Ordinatenachse projiciert, wo die Minima nach aussen, die Maxima nach innen quer markiert sind. Die Ablesung müsste, wenn alles correct durchgeführt worden ist, mit den weiterhin folgenden Zahlen übereinstimmen.

Man kann die Wellenlängen auch durch einen directen Vergleich, resp. mit Interpolationscorrecturen ablesen. Zu diesem Zwecke ist hier ein Stück des Rowland'schen Sonnenatlas in verkleinertem (1 : $7^1/_2$) Maasstabe photographisch wiedergegeben. Mit Pauspapier lassen sich die

Fig. 13.

Daten von dem Schema in eine Abbildung des Himmelslichtspectrums (mit Bleistift) einzeichnen und dann durch Vergleich mit dem Rowland-schen Sonnenatlas[1]) die Punkte bis auf die dritte Stelle der Ziffer befriedigend genau und in der vierten Stelle noch annähernd bestimmen. Für das Triphenylmethan ist diese Bestimmung mit folgendem Resultate gemacht worden.

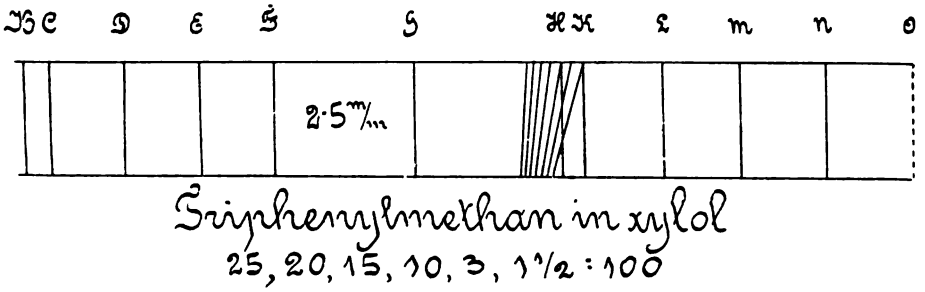

Fig. 14.

Triphenylmethan in Xylol, 2·5 *mm* Schichte

Concentration	Min. abs.	Max. abs.
$1^1/_2$: 100	λ 3988	λ 3922
3 : 100	3999	3942
5 : 100	4009	3961
10 : 100	4018	3980
15 : 100	4027	3997
20 : 100	4035	4023
25 : 100	4043	4028

[1]) In dessen Ermangelung mit einem grösseren Bilde des Normalspectrums, z. B. in Pouillet-Müllers Physik 9. Aufl. 1896.

Diese Zahlenergebnisse[1]) sind übrigens keine absoluten, denn längere oder kürzere Expositionen u. s. w. würden an ihnen ändern.

Behufs Uebertragung der Absorptionserscheinungen auf das Normalspectrum ist ein Himmelslichtspectrum zur Vermittlung nöthig, wenn, wie hier, die Absorptionsspectren (als Material für die Curven) mit Petroleumlicht, also als continuierliches Spectrum, angefertigt worden sind. Am besten wird hiezu ein schwach geschwärztes Himmelslichtspectrum mit sehr enger, z. B. nur 0·005 *mm* offener Spalte angefertigt, damit die Spectrallinien zart und recht deutlich seien.

Auch die Abbildungen der Beilage lassen sich ohne ein vermittelndes, feiner gestaltetes Linienspectrum nicht sicher mit dem Normalspectrum vergleichen. Die Spaltöffnung war meistens 0·25 *mm* und die Exposition sehr lang gewesen. Es kam dabei weniger auf die Zeichnung, als auf eine möglichst ausgiebige Lichtwirkung an, welche nur darin ihre Grenzen haben musste, dass die Hauptlinien nicht unkennbar verschwimmen durften. Die vierte Zifferstelle der Wellenlängen könnte aus ihnen nicht mehr verlässlich bestimmt werden. Auf Angström'sche Einheiten (Zehntausendstel μ) kann man von ihnen nicht mit Sicherheit gelangen. Hier hätte das auch keinen Wert, da schon die Absorptionscurven auf schwankenden Daten beruhen, indem infolge der grossen Spaltweite die Grenzen verwischt erscheinen. Starkes elektrisches Licht würde die Spalte enger zu nehmen erlauben, aber dann würden die Fraunhofer'schen Linien fehlen. Bei enger Spalte durch langes Exponieren denselben Effect zu erzielen gelingt auch nicht, weil dabei die störende Wirkung der falschen Nebenlichter anwächst. Vor allem aber war für das befolgte Vorgehen der Grund maassgebend, dass bei allen diesen Untersuchungen womöglich das gewöhnliche Himmelslicht als Lichtquelle dienen sollte, weil die ganze Untersuchung sich auf die Schutzbrillenfrage bezieht. Da ist es in erster Linie von Interesse zu wissen, welche Wirkung jenes Licht ausübt, dem wir im Leben fortwährend ausgesetzt sind und das jeder genau kennt.

Ausserdem sind die Absorptionsspectren und damit die Absorptionscurven auch insofern schwankend, als die vielen und lang dauernden Aufnahmen mit dem Himmelslicht gemacht wurden, welches in seiner Intensität selbst so sehr schwankt.

Nach L. Webers Messungen kommt uns als Licht des Himmelsgewölbes um 12 Uhr mittags die wechselnde Menge von 579—76560

---

[1]) In der Figur über Triphenylmethan ist aus der Unterschrift die Zahl der Concentration 5 : 100 unversehens weggeblieben. Sie ist hineinzucorrigieren, da die Linie in der Zeichnung vorhanden ist.

Meterkerzen zu.[1]) In die inneren Hausräume gelangt davon abermals nur ein Bruchtheil, der ausserordentlich schwankend ist. An einem grauen dunkeln Decembertage bei Regen und Nebel bekommt man selbst den ganzen Tag über (24 Stunden lang) kein so schwarzes Spectrum wie im September in 15—30 Minuten. Um auch abwesend sein zu können, wurde oft von einem Mittag bis zum anderen Vormittag exponiert (Eastmans rapid paper auch 1 Woche lang), und einmal auf das Fluorescenzlicht des Tripenylmethans à l'exposition renversée 5 Wochen lang, doch nur mit sehr geringem Erfolg. H. W. Vogel[2]) fand in seinem Hörsaale die Schwankungen des Tageslichtes im Winter:

13. Jan.	h. 3	p. m.	starker Nebel	2·3	Meterkerzen
14. „	„ 2	„	schwacher Nebel	79·59	„
15. „	„ 2	„	grauer Himmel, Nebel	89·55	„
16. „	„ 2	„	grauer Himmel, Nebel	55·54	„
22. „	„ 2	„	sonnig, heiter, etwas nebelig . .	394·50	„

Das sind Schwankungen fast um das 200-fache. Zu den Serienuntersuchungen wurde deshalb die Astrallampe genommen. Da sind die Schwankungen viel geringer, nämlich innerhalb $^1/_7$, aber doch nicht ganz ausgeschlossen. Im übrigen hielt man sich an das Himmelslicht aus den überwiegend angegebenen Gründen, trotzdem z. B. Zirkon- oder elektrisches Licht für alle Tageszeiten eine grosse Erleichterung, besonders in Bezug auf die Arbeitsstunden, geboten hätte.

Auf die Art der Platten kam es weniger an. Bromsilbergelatine hat die grösste Schwärzung bei G, Chlorbromsilber zwischen G und H, Chlorsilber bei H.[3]) Kennt man schon die kritische Stelle der Absorptionsgrenze, so thut man gut, danach die Platte zu wählen.[4]) Das Chlorsilber zeigt z. B. die Absorptionsgrenze des Triphenylmethans in Lösungen von 10—50 : 100 am besten. Für die Beilagen im Anhange wurden jedoch vorwiegend Bromsilberplatten genommen, weil es passend schien, dem Leser ein Urtheil unter möglichst gleichmässigen Factoren zu gewähren.

---

[1]) H. Cohn, Hygiene des Auges, 1892 S. 356 und Wied. Ann. 1885, Bd 26, S. 374. — Ein neuer Apparat zur Messung der Helligkeit wird von Onimus für klimatologische Zwecke angegeben in Compt. rend. 1898, Bd. 127, S. 663.

[2]) Wied. Annalen: Messung der Helligkeit des Tageslichtes, 1897, Bd. 61, S. 408.

[3]) Eder, H. d. Phot. I. 301 u. ff. Von S. 274 möge noch citiert sein, dass Babbage (1857) aufmerksam machte, es sei die phot. Wirkung einer gefärbten Schicht im refl. Licht abhängig 1. von der Farbe, 2. vom Verfahren (z. B. Daguerreotyp, Trockenplatten), 3. v. d. chemischen Natur d. Farbe, 4. vom Binde- oder Lösemittel, 5. v. d. Oberfläche, 6. v. d. relativen Intensität der Farbe, 7. v. d. verschiedenen Tag, 8. v. d. photogr. Behandlung.

[4]) Ausgezeichnet kann hierin leiten: Eder, über einige Methoden z. Phot. d. Spectr. in seinen verschiedenen Bezirken, 1886 k. k. Akademie d. Wiss. Wien.

Die Entwickelung wurde absichtlich ein klein wenig übertrieben (das Bild wird dadurch rauchig), um über das volle Eintreten der Lichtwirkung Gewissheit zu haben.

Die genauen Bestimmungen der Wellenlängen werden sonst mit Hilfe der Linien der Metallfunkenspectren gemacht.[1]) Hievon konnte bei der relativen Einfachheit der vorliegenden Hauptfrage Umgang genommen werden.

13. Manche von den anfangs farblosen organischen Stoffen werden später gelb oder auch andersfarbig (heterochrom). Gelbe Stoffe werden in der Lösung meist dunkler. Damit ändert sich ihre Absorption, was für die Zwecke dieser Untersuchung ein schwerwiegender Uebelstand ist.

Von den im Hauptbericht mit * hervorgehobenen Stoffen wurden die Lösungen im Zeitraume von $1^1/_2$—3 Jahren alle dunkler gelb als im Beginn. Nur Triphenylmethan in Xylol blieb soweit farblos, dass man in der grossen Flasche, in der 7 *cm* dicken Schichte eben noch eine Spur einer zarten bräunlichen Färbung erkennen kann; die gleiche Lösung mit einer Zuthat von Nitrobenzol wurde bald lichtgelb R. v.; in Kammerbrillen, die mit Minium und Leinöl gedichtet waren, wurde es schon in der 2·5 *mm* Schichte zart gelblich; in Kammerbrillen, die mit Wasserglas und Gyps gedichtet waren, blieb es gänzlich farblos.

Ueber die Einwirkung des Lichtes auf eine alkoh. Nitrobenzollösung schreiben G. Ciamician und P. Silber im Ber. d. chem. Ges. 19. Bd. (1886) S. 2899 unter anderem: Eine alkoh. Nitrobenzollösung hatte sich während einer 5 — 6 monatlichen Isolation stark gebräunt und eine schwachsaure Reaction angenommen. Es wurde mit verdünnter Schwefelsäure versetzt und abdestilliert. In den ersten überdestillierten Antheilen war Aldehyd vorhanden. Aus den später übergehenden Fractionen liess sich das Nitrobenzol fast vollständig wiedergewinnen. Die Reduction war somit nur sehr wenig fortgeschritten. Im Reste konnte Anilin nachgewiesen werden. Die Reduction des Nitrobenzol findet in dem Auftreten von Aldehyd ihre Erklärung. — Zu dem auf Tafel I, Fig. 4 stehenden Spectrum ist bereits eine reichlich 2 Jahre lang stehende Flüssigkeit genommen worden. Jedenfalls ist diesem Punkte auch weitere Aufmerksamkeit zuzuwenden.

Ueber das Verhalten der anderen Stoffe ist an den betreffenden Stellen berichtet worden; mit genauer Farbenangabe und mit Absorptionscurven illustrierte weitere Nachweise werden noch im nächsten Abschnitte vorgebracht werden, damit auch dieser Punkt nicht ausser Betracht bleibe.

---

[1]) Eder, über Verwendbarkeit von Funkenspectren der Metalle, Wien 1893, k. k. Akad. d. Wiss.

Wenn die Aenderung der Farbe bald rascher, bald langsamer eingetreten ist, so kommt dann ein Zeitpunkt des Stillstandes. Soweit für die seither verstrichene Zeit von meistens 1—2 Jahren gutgestanden werden kann, trat seither Stillstand in dieser Heterochromie ein.

Worauf sie beruht, ist nicht klargestellt. Bei einzelnen Substanzen beruht sie gewiss auf chemischer Veränderung, wenn auch nicht immer auf einfacher Oxydation, bei anderen wahrscheinlich nur auf physikalisch neuer Aggregation der Moleküle. Die Glycoside zerfallen in ein Kohlenhydrat und in eine andere Substanz,[1]) die nicht zu den Zuckerarten gehört. Die Chinabasen werden gelb. Die Oele und Harze trocknen ein (Terpentin liefert dann nicht Ozon, wie vielfach geglaubt wird, sondern Wasserstoffhyperoxyd).

Die Veränderungen von Stoffen am Licht besprechen mit reichlichen Belegen Eder und H. W. Vogel in ihren Handbüchern d. Photogr., im allgemeinen und im besonderen.

Ueber Lichtwirkungen schreibt neuestens M. Roloff.[2]) Im ersten Theil seiner Abhandlung bespricht der Verfasser das umfangreiche, von vielen Forschern bearbeitete Gebiet der physikalischen Lichtwirkungen, d. h. derjenigen, bei welchen das Licht auf chemische Elemente oder chemische Verbindungen einwirkt ohne die stoffliche Zusammensetzung der einzelnen Moleküle zu verändern. Der Einfluss des Lichtes äussert sich hier, indem die Substanz in eine andere Modification übergeht, die sich von der ursprünglichen durch die Anordnung der Atome im einzelnen Molekül oder durch die Lagerung der Moleküle zu einander unterscheidet.

Umlagerung der Atome im Molekül im Licht erfolgt bei organischen Körpern stets so, dass der Uebergang aus einer malenoiden in die entsprechende fumaroide Form erfolgt, indem die zwei durch eine Doppelbindung verknüpften Hälften des Moleküls sich gegeneinander um 180° drehen. Die ursprüngliche Form ist, soweit Messungen darüber vorliegen, stets die leichter lösliche, niedriger schmelzende und siedende. Der Uebergang geschieht unter Freiwerden von Wärme; man darf also mit einiger Berechtigung von der Bildung stabilerer Formen reden.

Die zweite Classe der Modificationsänderungen durch das Licht, die in der Aenderung der wechselseitigen Anziehung der Moleküle aufeinander besteht, wird als Photopolymerisation bezeichnet, welchen Ausdruck der Verfasser weiter auffasst als bisher allgemein geschah, nämlich als Umwandlungen, bei denen auch im Rahmen desselben Aggregat-

[1]) Jacobsen (die Glycoside 1887) weist sie im Einzelnen nach.

[2]) I. Th., physikalische Lichtwirkungen, in: Zeitschr. f. physik. Chemie 1898, 26. Bd., 337.—361. S. Der II. u. III. Th. ist beim Abschluss dieser vorliegenden Arbeit im Juni 1899 noch nicht erschienen.

zustandes die Moleküle in nähere Beziehung zu einander treten, ohne dass die Bildung von Doppelmolekülen dadurch nothwendig bedingt ist.

Als Kennzeichen dafür, dass wirklich die Photopolymerisation eingetreten ist, lassen sich folgende angeben. Die umgewandelte Substanz muss zeigen: geringeren Dampfdruck, höheren Schmelz- und Siedepunkt, geringere Löslichkeit, geringeren Wärmeinhalt (d. h. die umgewandelte Substanz entsteht exothermisch und geht beim Erwärmen in die ursprüngliche zurück), geringere spec. Wärme, und in einigen Fällen grösseres Moleculargewicht.

Auf Grund dieser Kennzeichen bespricht der Verfasser eine grosse Anzahl von Fällen; es gehören hierhin ausser chemichen Elementen, von Verbindungen nur solche, welche Doppelbindungen enthalten. — Ueber die Rolle, welche das Licht bei den chemischen Reactionen spielt, lässt sich nach dem Vorhergehenden nur behaupten, dass die Wirkung eine andere sein muss, als eine rein mechanische Erschütterung der Moleküle; sie besteht vielmehr in einer Herstellung chemischer Bindungen zwischen den Molekülen, und dies geschieht an den Stellen, wo Doppelbindungen vorhanden sind.

Der Mechanismus der physikalischen Lichtwirkungen wird dadurch zu erklären versucht, dass die Ionen im Molekül eine gewisse elektrische Polarität besitzen, und dass die elektromagnetischen Lichtwellen — nach Helmholtz — durch ihre verschiedene Wirkung auf die beiden Pole, eine Streckung oder Verkürzung, unter Umständen eine Auseinanderreissung der elektrischen Achse des Moleküls verursachen. Umgekehrt kann eine Erschütterung der Moleküle zu elektromagnetischen Wellen, eventuell zu Lichtwellen Anlass geben.

Hiedurch erklären sich auch die Leuchterscheinungen bei Modificationsänderungen, sowie die Phosphorescenz und die Fluorescenz. Die einzelnen hieher gehörigen Erscheinungen werden eingehend besprochen. (Der Verfasser theilt die Anschauung von Becquerel, dass die Phosphorescenz dadurch zustande kommt, dass bei der Belichtung eine neue Modification gebildet wird, die dann umgekehrt unter Leuchterscheinungen zerfällt. Die Färbung der Alkalihaloide durch Licht fasst der Verfasser mit Abegg als Polymerisation auf.) Den Einfluss fremder Beimischungen auf die Phosphorescenz, auf Umlagerung von Stereoisomeren, auf die Färbung von Kaliumsulfat im Licht und auf änliche Erscheinungen deutet der Verfasser durch die Annahme, dass die Fremdkörper sich nicht in fester Lösung befinden, sondern als Centren dienen, von denen aus die Umlagerung ähnlich wie von einem Krystallkeim leichter vor sich geht.[1]) — Soweit Roloff.

[1]) S. im Beiblatt Wied. Annalen 1898, S. 778, u. chemisches Centralblatt 69. Jahrg. 1898. II. 321—322.

Die hier bearbeiteten Stoffe waren bei der Untersuchung aufs Absorptionsspectrum, über welche der Hauptbericht handelt, jungen Datums. In den Anhangstafeln sind die Spectren von denselben Stoffen in seither reichlich abgestandenem Zustande erst jüngstens gemacht worden; — da sind also vermuthliche Endzustände repräsentiert. Das ist bei Vergleichung der beiderlei Angaben zu berücksichtigen.

14. Bezüglich des Gefrierens ist in der ganzen Untersuchung, besonders in der Wahl der Lösungsmittel, auf diesen Umstand geachtet worden. Nirgends ist im Hauptberichte eine Empfehlung ausgesprochen worden, wenn in diesem Punkte nicht alles die Möglichkeit einer Verwendung in Brillenkammern voraussehen liess. Saturierte und sehr concentrierte Lösungen wurden wohl vielfach untersucht, aber bei der Zusammenfassung der Resultate ist keine solche empfohlen, ausser dem Triphenylmethan in Xylol. Bei wässerigen Lösungen ist im Falle der Empfehlung schon eine Zuthat von Alkohol vorgesehen. Uebrigens wäre die Hauptsache doch die, dass das Lösungsmittel nicht einfriert, — der gelöste Stoff mag immerhin theilweise ausfallen: in der Wärme wird er sich schon wieder lösen.

Triphenylmethan in Xylol bleibt bei —5° C. noch ganz gelöst, wenn das Verhältnis 25 : 100 war; 30 : 100 hielt bis nahe 0° aus; von 35 : 100 fiel ein Theil heraus, und zwar schon bei +3 bis 5° C. beginnend. In der Kälte jedoch braucht man keinen anaktinischen Augenschutz, und wenn man zufällig in niedere Temperatur geriethe, so würde es dem Schutzmittel in der Brille keinen Schaden anthun. Namentlich Xylol hält alle Temperaturschwankungen vorzüglich aus.

Ueber die Wirkung der Wärme lässt sich bei gewöhnlicher Sommertemperatur nicht viel aus eigener Erfahrung sagen. Die Wärme käme nach zwei Richtungen in Betracht: wegen Vermehrung des Volums und wegen der Aenderung der Absorption.

Kleine Luftblasen, die nach Füllung einer Kammerbrille allenfalls zurückgeblieben waren, schienen manchmal ihre Grösse ein wenig zu ändern, unter Umständen auch wieder für eine Zeit unsichtbar zu werden. Man konnte sich denken, dass mit Zunahme des Volumens in der Wärme die Luftblasen durch den empfangenen Druck sich in der Flüssigkeit vertheilen, um später wieder zu erscheinen.

Die Aenderung der Absorption durch die Wärme nachzuweisen, hätte zwar theoretisches Interesse gehabt, bei der Geringfügigkeit derselben wäre jedoch für unsere Hauptfrage voraussichtlich nichts Wesentliches dabei herausgekommen.

Aus der Literatur ist zu ersehen, dass die Temperatur auf die Absorptionsstreifen des Carmins, Fuchsins und Anilinblaus nicht einwirkt, dass dagegen die Absorption von chromsaurem Kali, Eisenchlorid,

Pikrinsäure u. s. w. sich mit höherer Temperatur nach dem rothen Ende hin ausdehnt (Melde). Sämmtliche unorganischen farbigen Lösungen steigern ihr Absorptionsvermögen mit der Temperatur, Chlormetalle beträchtlicher als andere. Zuweilen tritt bei der Erwärmung eine Bänderverschiebung nach Roth hin ein (Gladstone).[1])

Innerhalb derselben Spectralstufe bewirkt Temperatursteigerung eine Zunahme der Absorption.

Interessant ist auch noch, dass die Umstände, von denen die Absorptionen abhängen, von magnetischen Kräften wesentlich beeinflusst werden können. Einen Beweis hiefür bietet z. B. der Zeeman'sche Effect.[2])

Nach Cornu ist bei gleich hohem Stand der Sonne ihr Licht im Sommer weniger reich an Ultraviolett, weil die durchwärmte Atmosphäre davon mehr absorbiert. Auch Glasmassen absorbieren bei hoher Temperatur sehr viel mehr.

15. Absorptionsbänder waren nicht in sehr vielen Fällen der hier gepflogenen Untersuchungen zu sehen. Dass aber die Mehrzahl der untersuchten Stoffe unter anderen Umständen Bänder zeigen können, geht aus der chemischen Literatur hervor.

Substanzen, welche das Spectrum bei der H-Linie abschneiden, sind schon an sich verdächtig, dass sie in anderer Schichte, Concentration oder Lösung Bänder zeigen.

Charakteristische Absorptionsbänder besitzen nach W. N. Hartley: Benzol, Naphtalin, Anthracen, Phenantren, die Homologe des Benzols, ihre Hydroxyl-, Amido- und Carboxylderivate, ferner Pyridin, Picolin und Chinolin. Die Kohlenwasserstoffe und deren Derivate ohne geschlossene Kette zeigen dagegen diese charakteristischen Absorptionsbänder nicht. Furfuraldehyd, Furfuramid, Furfuran, Diketohexamethylen, Pyrrol und Thiophen absorbieren das ultraviolette Licht wohl stark, zeigen jedoch nicht die charakteristischen Absorptionsbänder der geschlossenen Ketten, was in Einklang mit ihren allgemein angenommenen Constitutionsformeln steht.[3])

Triphenylmethan ist ein eminent Bänder bildendes Mittel (s. im Hauptbericht Nr. 89) und es ist eigentlich ein enorm breites Band, welches das Ultraviolett eben bei H wegschneidet (s. Taf. I, Fig. 5—10). Das Band ist bei sehr dünner Lösung hoch im Ultragebiet gelegen, wird aber bei zunehmender Concentration breit und steigt tief herunter. Dass

---

[1]) Vogel, Spectralanalyse 127.

[2]) Siehe W. Voigt „Zur Theorie der magneto-optischen Erscheinungen" in Wied. Ann. 1899, Bd. 67, S. 343, u. H. Becquerel in Compt. rend. 1899, janvier 16.

[3]) Hartley u. Dobbie: Journ. chem. Soc. 1898, Bd. 73, S. 598—606. (ref. Chem. Centr. 1898).

es sich von oben herab ausgebreitet hat, lässt sich nur mit Quarzapparaten beweisen. Hier gelang es gar nicht, die obere Grenze zu bestimmen und ist auch nicht nöthig, weil die durch das Flintglas im Spectrographen oder durch die Gläser der Kammerbrille bewirkte Absorption viel weiter herunterreicht. Xylol gibt auch einen Absorptionsstreifen hoch oben im Ultraviolett, sowie überhaupt sehr viele farblose Substanzen.[1])

Bekanntlich geben die Dämpfe scharf begrenzte Linien im Spectrum (Emissionsspectra), Lösungen dagegen und feste Substanzen können bänderförmige lichtlose Stellen im Spectrum erzeugen. Eigentlich sind es meist nur abgeflachte Maxima der auch sonst vorhandenen Absorption des Spectrums. Ueber die Einzelnheiten der Bänder und besonders über ihre möglichen Verschiebungen sind zahlreiche Untersuchungen gemacht worden, so dass sich über diese Streifen eine grosse Literatur angehäuft hat. Dass die Kenntnis der Bänder ein ergänzender Behelf sein wird, um die Constitution der Stoffe aufzuklären, kann nicht mehr zweifelhaft sein. Sie weisen direct auf die Absorptionsverhältnisse in den Stoffen hin.

Da die Absorptionsfähigkeit der Stoffe[2]) in so ausserordentlichem Maasse und so ungemein mannigfaltig mit ihrer Natur variiert, wie kaum eine andere Eigenschaft, so scheint sie neben der Lichtemission in erster Linie dazu berufen zu sein, uns über den molecularen Bau der Stoffe Aufschluss zu liefern. Am eingehendsten ist bisher die Absorption von organischen Verbindungen in Lösung untersucht worden.

Von dem Einfluss der Substitutionen auf die Lage der Absorptionsstreifen wurde schon oben eine zusammenfassende Darstellung aus der Literatur gegeben. Bei sehr vielen farblosen Substanzen, die Absorptionsbänder im Ultraviolett besitzen, kann durch Einschiebung von Gruppen, welche die Absorptionsstreifen nach Roth verschieben („bathochrome" Gruppen), der Absorptionsstreifen der nunmehr geeignet veränderten Substanz auch im ganzen sich nach dem weniger brechbaren Ende des Spectrums verschieben, — und es wird zunächst durch Eintritt eines Bandes in das sichtbare Spectrum Violett ausgelöscht werden, wodurch die Substanz eine grüngelbe Färbung erhält. Die Einführung „hypsochromer" Gruppen, d. h. solcher, welche die Absorptionsstreifen nach

[1]) Selbst die atmosphärische Luft, wie Hartley 1881 Chem. News 43. Bd. 142 fürs Ozon angibt, dessen blaue Farbe die lange gesuchte Erklärung dafür gibt, dass die Luft und der Himmel uns blau erscheinen. Ueber uns ist es reichlich vorhanden; an der Erdoberfläche wird es von Gasen und feuchten organ. Substanzen zersetzt. Auch die Begrenzung des Sonnenspectrums bei der Linie R—S stammt von ihm her. Chappuis ozonisierte atmosph. Luft; die untersuchte Schichte war 4·5 Meter, und er fand 11 Bänder zwischen 0·62 u. 0·46 μ. Compt. rend. 94 p. 858 (1882). Viel Interessantes erzählt auch Vogel, Spectr. An. S. 311.

[2]) Nernst, theoret. Chemie 1898. S. 328 u. ff.

Violett verschieben, wirkt im entgegengesetzten Sinne. Letzteres ist selten. Mit ziemlicher Berechtigung kann daher M. Schützes Theorie gelten: dass die einfachsten Farbstoffe grünlichgelb bis gelb sind, und dass mit zunehmendem Molekulargewichte die Farbe in Orange, Roth, Violett, Blau und Grün übergeht.[1]) Es können aber in dieser Einreihung Störungen vorkommen, z. B. wenn mehrere Bänder ins sichtbare Spectrum hereinrücken. Auch bei analogen Elementen hat die Erhöhung des Atomgewichtes eine Vertiefung der Farbe zur Folge.[2]) Wasserstoffaddition ist stets mit Farbenerhöhung verbunden.

Die Erfahrung lehrt, dass die Farbe vieler organischer Farbstoffe durch die Gegenwart gewisser Gruppen im Molekül (z. B. die der Azoderivate durch die Gegenwart der Azogruppe) bedingt wird. Es liegt daher die Vermuthung nahe, dass jene Gruppen gleichsam die Träger der Lichtabsorption im Molekül sind, und dass die Aenderung der Farbe infolge von Substitutionen durch eine Beeinflussung erzeugt wird, welche die substituierten Gruppen auf die farbenerzeugende ausüben..

Die farbenerzeugenden Gruppen bezeichnet O. N. Witt[3]) als „Chromophore." Eine Verbindung, in der ein Chromophor vorhanden ist, und die nur einer salzbildenden Gruppe bedarf, um zum Farbstoff zu werden, heisst Chromogen. Da die Beeinflussung umso stärker sein wird, je näher die eingeführte Gruppe dem Chromophor räumlich gelagert ist, so eröffnet diese Theorie interessante Perspectiven auf eine Abschätzung der gegenseitigen Entfernung der Gruppen im Molekül mittelst spectroskopischer Untersuchung. Thatsächlich konnte Schütze an Azofarbstoffen nachweisen, dass die aus den Structurformeln abgeleitete Entfernung der Atome ihren auf dem angedeuteten Wege geschätzten Abständen im grossen und ganzen entsprechen.[4])

Einen Ueberblick über Beziehungen zwischen Farbe und Constitution gibt R. Meyer.[5]) Bei den anorganischen Körpern sind eigentliche Gesetzmässigkeiten in dieser Richtung noch nicht gefunden worden. Die natürlichen organischen Farbstoffe sind bis heute ihrer Constitution nach wenig aufgeklärt, während die künstlichen Farbstoffe und die structurell gründlich

---

[1]) M. Schützes Theorie der Farbstoffe (Zeitschr. f. physik. Chem. 1892, Bd. 9, 109. — Diese Regel bestätigt sich z. B. bei den folgenden Triphenylmethan-Derivaten: Aurin (gelb), Eosin (rothgelb), Erythrosin (roth), Fuchsin (violettroth), Methylviolett (violett), Benzylviolett (blauviolett).

[2]) Z. B. Fluor (farblos, sehr blassgelb), Chlor (grüngelb), Bromdampf (braunroth), Joddampf (violett).

[3]) Ber. deutsch. chem. Ges. 1876, Bd. 9, S. 522.

[4]) Nernst, theoret. Chemie 1898, S. 330.

[5]) Naturw. Rundschau 1898, Bd. 13, S. 479, 495 u. 505 (ref. Chem. Centr. 1898. II. 3. Mitth.) Hier konnten nur Andeutungen gegeben werden.

erforschten gefärbten organ. Verbindungen den Zusammenhang zwischen Constitution und Farbe am besten studieren lassen. Die Färbung ist an die cyklische Gruppierung der Atome u. zw. an die Atomgruppe der Chromophore gebunden, da sich nur in der aromatischen Reihe gefärbte Verbindungen finden. In den Chinonen ist der Träger der Färbung die charakteristische Sauerstoffbindung, in den Azoverbindungen der doppelt gebundene Stickstoff in Verbindung mit zwei Benzolkernen. Ein Chromophor ist ferner die Nitrogruppe, aber nur in Verbindung mit einer Hydroxyl- oder Amidogruppe, wobei auch die Stellungsisomerie mitspielt: o-Nitrophenol ist gelb, p-Nitrophenol farblos, die Alkalisalze beider sind gelb. Chromophor ist ebenso die Ketongruppe in Verbindung mit Hydroxyl: Trioxyacetophenon und -benzophenon sind gelb, ebenso Euxanthon (Glykosid im Indischgelb), Gentisin (in der Enzianwurzel), dann die vom Flavon abgeleiteten gelben Pflanzenfarbstoffe: Chrysin, Luteolin, Fisetin, Quercetin, Morin, Myricetin. Es wird weiterhin gezeigt, wie der Eintritt mehrerer Ketongruppen den Farbstoffcharakter steigert und vertieft. Die Farbstoffe der Alizaringruppe, welche sich vom Diketon-Anthrachinon ableiten, gehören mit zu den farbkräftigsten Körpern; während die Monoketone stets nur gelbe Farbstoffe liefern, bilden diese Diketone unter der Mitwirkung von Hydroxylgruppen die mannigfaltigsten Nüancen vom zartesten Rosa und Violett zum Türkischroth und zum tiefsten Blau. Auch der Indigo enthält zwei Ketongruppen; dabei ist auch seine enthaltene Aethylenbindung ein Chromophor. Aehnlich ist es mit der doppelten Bindung und der gegenseitigen Bindung der Benzolkerne in Dibiphenylaethen (davon Tetraphenylaethen). — Ketone, die eine Doppelbindung zur Carboxylgruppe benachbart enthalten (Mesityloxyd, Acetophoron, Pulegon) sind gelb gefärbt. — In den Triphenylmethanfarbstoffen wird die chromophore Gruppe durch Kohlenstoff-Stickstoff in Parastellung repräsentiert. Diese Gruppe hat Analogie mit den Chinonen. Die chinonartige Bindung (die p-Constitution des Benzochinons) findet sich bei den Farbstoffen: Indoanilin, Methylenblau, Pyronin, Rhodanin, Fluorescein. — Schliesslich constatiert R. Meyer, dass die Kenntnisse über den Zusammenhang der Constitution und der Art der Farbe, d. h. über den Einfluss der Zusammensetzung auf das Absorptionsspectrum, noch sehr mangelhafte sind. Er verweist diesbezüglich auf seine Abhandlung über Fluorescenz (s. weiter unten).

16. Wenn weitere Mittel, die farblos sind und doch das ultraviolette Licht ganz bei H abschneiden, gesucht werden sollen, so wären hiebei alle über die Absorption bekannten Thatsachen mit in Betracht zu ziehen. Sollte die augenärztliche Erfahrung bestätigen, dass schon die Eliminierung des Ultraviolett allein für den Augenschutz grosse Vortheile bringt, so ist als gewiss vorauszusehen, dass die Chemiker und Physiker von Fach uns in ausgiebiger Weise berathen werden. Es wäre daher voreilig, Ansichten

darüber auszusprechen, wie sich diese Frage in der Zukunft allenfalls entscheiden liesse.

Im Gefühle der mangelnden Competenz möchte der Verfasser über den erwähnten Punkt am liebsten schweigend hinweggleiten. Indessen wäre planloses Weiterarbeiten irrationell. Es sei daher mit vollster Reserve nur soviel erwähnt, dass eine Durchsicht der Angaben in Vogels maassgebender „Spectralanalyse" dem Verfasser keine Anhaltspunkte gab, dass auch anorganische Substanzen dem erwähnten Ziele dienen könnten.

Die Bänder der anorganischen Verbindungen zeigen im ganzen ein viel constanteres Verhalten, als die der Kohlenstoffverbindungen. Ihre Bänder sind in viel engeren Grenzen verschiebbar. Es ist nicht abzusehen, wie die Absorptionsbänder von Chrom, Eisen, Mangan, Nickel, Kobalt, Didym u. s. w. aus dem sichtbaren Spectrum ganz vertrieben und im Ultraviolett so verbreitert werden könnten, dass vom gewöhnlichen Lichte die Wellenlängen 0·40 μ bis mindestens 0·35 μ fehlen sollten, — das noch höhere Ultraviolett wird ohnedies durch das Glas der Kammerbrillen wegfiltriert. Die meisten bekannten Absorptionsstreifen kalt-fester und -flüssiger Körper liegen auf der schwach brechbaren Seite des Spectrums zwischen B und F. Nur die Gase und Dämpfe zeigen Absorptionslinien, die über das ganze Spectrum vertheilt sind. Dagegen ist das physikalische und chemische Verhalten der organischen Verbindungen von dem der übrigen in vieler Hinsicht verschieden.

Die Vierwertigkeit des Kohlenstoffs bedingt es, dass die Zahl der Derivate einer Kohlenstoffverbindung eine ausserordentlich hohe ist. Die Fähigkeit der Kohlenstoffatome, sich gegenseitig u. zw. in sehr verschiedener Weise zu binden, lässt die mannigfachsten Combinationen möglich erscheinen. Das Verhalten des Kohlenstoffs entspricht der Mitte zwischen positiv und negativ, daher die Fähigkeit desselben mit den verschiedensten Elementen sich zu verbinden; daher auch die Fähigkeit zu Reductions- und Oxydationsvorgängen, die für das thierische und pflanzliche Leben so wichtig sind. Je nach der Art und Weise, wie drei Valenzen eines Kohlenstoffatoms gesättigt sind, ist die vierte entweder ausgesprochen positiv oder ausgesprochen negativ, oder mehr in der Mitte stehend. Charakteristisch ist auch die Trägheit der Kohlenstoffbindungen und die dadurch bedingte Langsamkeit der Reactionen, wenn im Thier- und Pflanzenleben Kohlenstoffbindungen gelöst oder geschlossen werden müssen (van't Hoff).

Die gleiche Trägheit der Kohlenstoffbindung ermöglicht es, Moleküle aufzubauen, deren Anordnung eine sozusagen übermässig gekünstelte und demgemäss unnatürliche ist, z. B. Glycoside; durch einen mehr oder minder energischen Anstoss erfolgt dann ein Uebergang in eine stabilere

Anordnung und Verknüpfung der Atome (manchmal sogar in explosiver Weise).[1])

Wenn man das alles überlegt, kommt man zu der Erkenntnis, dass das anaktinische Remedium sich eher unter den organischen Verbindungen finden wird.

Untersuchung durchsichtiger gelber Stoffe.

Sehr viele der hier behandelten Stoffe sind unter Umständen farbig. Es kamen besonders die gelben Substanzen in Betracht, da sie als solche Violett und noch allenfalls Blau absorbieren. Es muss also auch von den dabei gemachten Wahrnehmungen berichtet werden.

Viele Stoffe, die sich für unsere Zwecke bewähren, erregten ursprünglich nur durch ihre gelbe Farbe die Aufmerksamkeit, indem man hoffen konnte, dass durch Verdünnungen die Farbe schwinden und die Absorption von Blau und Violett nach H rücken wird (z. B. Nitrobenzol, Quercitrin, Harze u. s. w.).[2]) Da die Absorptionsverhältnisse die Farbe des Körpers bestimmen, Lösungen von bestimmter Farbe gewöhnlich die Wellenschwingungen dieser Farbe durchlassen, und die Farbe von der Gesammtwirkung der nicht absorbierten Strahlen abhängt, so ist man geneigt, von der Farbe auf die Art der Absorption zu schliessen. Dies trifft aber nur ganz im groben zu. Von farbigen Gläsern z. B. ist bekannt, und Eder[3]) und H. W. Vogel[4]) haben es vielfach nachgewiesen, dass die meisten noch viele Nebenfarben durchlassen, die, weil schwächer, in unserer Empfindung nicht zur Geltung kommen. Gemische mancherlei Art können dieselbe Farbenempfindung erzeugen, wie einheitliche Wellenschwingungen, resp. homocentrisches Licht.

Helmholtz sagt,[5]) dass im allgemeinen die Empfindung jeder beliebigen zusammengesetzten Farbe sich durch mehrere Arten der Zusammensetzung verschiedener Spectralfarben hervorbringen lässt, ohne dass es auch dem geübtesten Sinnesorgane möglich wäre, ohne Hilfe physikalischer Instrumente zu ermitteln, welche einfache Farben in dem zusammengesetzten Lichte verborgen sind.

Wenn man die fast endlose Möglichkeit der feineren Farbenmischungen überdenkt und dagegenhält, wie verhältnismässig wenig

---

[1]) Nernst, theoret. Chemie II. S. 278—79.

[2]) Ein anderer Wegweiser zum Suchen nach Stoffen war die Eigenschaft violetter oder blauer Fluorescenz. Dagegen liessen viele Angaben in der Literatur „absorbiert das Ultraviolett" nicht nur oft im Stich, sondern verursachten auch viel Zeitverlust.

[3]) Abs. Spectr. farbiger Gläser u. s. w. 1894. Wiener Akad. d. W.

[4]) Spectralanalyse 1889.

[5]) Physiologische Optik II. Aufl. S. 311 u. ff.

Unterscheidungen unser Sinnesorgan zu machen imstande ist, so wird man sich nicht wundern, dass von den hier behandelten gelben Stoffen so mannigfaltig verschiedene Spectra gefunden wurden. Wäre dem nicht so, so könnte man sich die Mühe von Untersuchungen für die Zukunft ersparen, wenn man etwa Raddes Farbenscala hernähme und für jede der 882 Farbentöne die absorbierten und die durchgelassenen Wellenlängen bestimmen würde. Es liessen sich dann statt Färbungen einfach Wellenlängen anführen und umgekehrt. Das geht aber nicht an.

Die im Einzelnberichte mitgetheilten Erfahrungen über Färbung und correspondierendes Spectrum, ja sogar die Farblosigkeit bei einzelnen Substanzen im Zusammenhange mit einem überraschenden Absorptionsspectrum,[1]) liessen den Wunsch erwachen, über diese Seite der Absorptionsfrage Näheres zu erfahren. Aus der Literatur gewann man den gewünschten Einblick nicht.[2]) Und doch war es offenbar geworden, dass concentrierte dünne Schichten nicht dasselbe leisten, wie verdünnte dickere. Mit dem Vorhandensein derselben Menge von Molekülen in der Schichte ist also nicht die gleiche Absorption verbunden. (Beer'sches Gesetz!)[3])

Ohne vom Hauptthema allzuweit abzuschweifen, wurde von den auf die Absorption an der H-Linie schon geprüften Stoffen eine Reihe ausgewählt, in welcher möglichst alle Farben vertreten waren, die hier und in der Frage der gelben Färbung der menschlichen Linsenkerne interessieren: grünlichgelb, hellgelb, goldgelb, orange, braunroth und rein braun. Es waren einzelne Stoffe darunter, die schon lange gestanden und ihre ursprüngliche Farbe sehr verändert hatten (z. B. Anilin), daher ihre Absorption jetzt nicht mehr ganz mit dem übereinstimmen kann, was oben berichtet wurde. Soweit es möglich ist, soll auch dieser Umstand in der folgenden Darlegung berücksichtigt werden, damit ersichtlich sei, wie sich diese Ergebnisse zu den früheren verhalten.

Es wurde mit dem Vierordt'schen Spectroskop bei Himmelslicht mittelst einem Heliostat beobachtet, wie sich das Tageslichtspectrum und

---

[1]) In erhitztem Xylol kann man nahe an 100% Tryphenylmethan lösen, das farblos bleibt und doch mehr als das halbe Violett vom Spectrum wegschneidet. Dagegen sind Quercetin und Quercitrin noch gelb, auch wenn die Verdünnungen bereits alles Violett durchlassen. Und noch vieles dieser Art.

[2]) Man ist mit dem absorbierten Lichte (Constitution und charakteristische Absorptionsstreifen) zu sehr beschäftigt, um sich um das übriggebliebene Licht kümmern zu können. Auch spielt die Empfindung, also ein physiologisches Moment, wesentlich mit hinein. Und so ist die physikalische Seite der Farbenfrage, namentlich die Kenntnis des Absorptions-Spectrums in Abhängigkeit von der Concentration und Schichtdicke, nur wenig fortgeschritten.

[3]) Vergl. O. Knoblauch: Absorptionsspectralanalyse sehr verdünnter Lösungen in Wied. Ann. 1891, Bd. 43, S. 738.

das Absorptionsspectrum zu einander verhalten, indem die zu prüfende Substanz vor die Hälfte der 16 *mm* langen Lichtplatte dieses Apparates gestellt wurde. Dies geschah mit jeder Flüssigkeit zuerst in ihrer Flasche, dann in einer keilförmigen horizontalen Glaszelle bei 12, 9, 6, 3 und 1 *mm* Schichtdicke. Für die erste Untersuchung bewährte sich Quinckes Vergleichs-Doppelspectroskop (von Zeiss in Jena bezogen) ganz ausgezeichnet.[1]) Bei zarten Nuancen, deren Constatierung wichtig schien, wurde der König'sche Spectrophotometer in gleicher Art wie das Vierordt'sche Spectroskop verwendet, jedoch Auerlicht substituiert, weil das Tageslicht nicht ausreicht.[2])

Auf die Bestimmung von Wellenlängen konnte man sich leider nicht einlassen. Es sind die Ergebnisse daher nur ungefähre, wenn sie auch den Typus der Absorption zweifellos wiedergeben. Die folgenden Schemen beruhen also auf ocularer Abschätzung.[3]) Die meiste Sorgfalt wurde auf die Grenzcurven verwendet. Wo diese ins Ultraviolett reichen, wurden die anderweitig gewonnenen Daten zur Ergänzung herangezogen, jedoch ein Interpolieren möglichst unterlassen, da ja der geneigte Leser von selbst kleinere Ungenauigkeiten erkennen wird, auf die es übrigens hier gar nicht weiter ankommt.

Vor dem Eingehen ins Detail sei die Sachlage kurz wiederholt. Im vorangegangenen Hauptberichte sind frische Substanzen untersucht worden und es hat sich darum gehandelt, ob die H-Linie erreicht werden kann. Die Schichtdicke und die Concentration in den Serienuntersuchungen war demgemäss mit Rücksicht auf die H-Linie gewählt worden. Auf den Tafeln im Anhange dagegen sind einzelne Spectra als Beleg dafür mitgetheilt worden, was die für den Augenschutz verwertbaren Substanzen an Absorption leisten können. Es sind demnach hiefür möglichst endgiltige Angaben angestrebt und daher abgestandene Lösungen genommen worden, mit stetem Hinblick darauf, ob sie stärker oder schwächer absorbieren wie vorher. Hier kommt es jetzt nicht mehr auf die Linie H oder auf die Stabilität der Absorption, sondern darauf an, dass die Farbe aus den Spectren erklärt werde. Es ist also für diesmal gleichgiltig, ob die Substanz frisch oder alt ist, doch soll darüber jeweilig eine Angabe

[1]) Beschrieben von C. Pulfrich in d. Zeitschr. für Instrumentenkunde 18. Bd., S. 381, Jahrg. 1898.

[2]) Es scheint principiell wichtig für oculistische Zwecke, Untersuchungen so weit möglich mit Tageslicht zu machen, und beim Spectrographieren Parallelspectren des Tageslichtes anzufertigen.

[3]) Für weitere physikalische Verwertung müssten Gradablesungen und Wellenlängenangaben gemacht werden. Auch würden die Schichtdicken 1, 2, 4, 8, 16, 32 besser entsprechen, weil jede folgende die doppelte Menge von Molekülen enthielte, und man dann (mit aequimolekularen Lösungen) für die allgemeine Physik brauchbare Daten erhalten könnte.

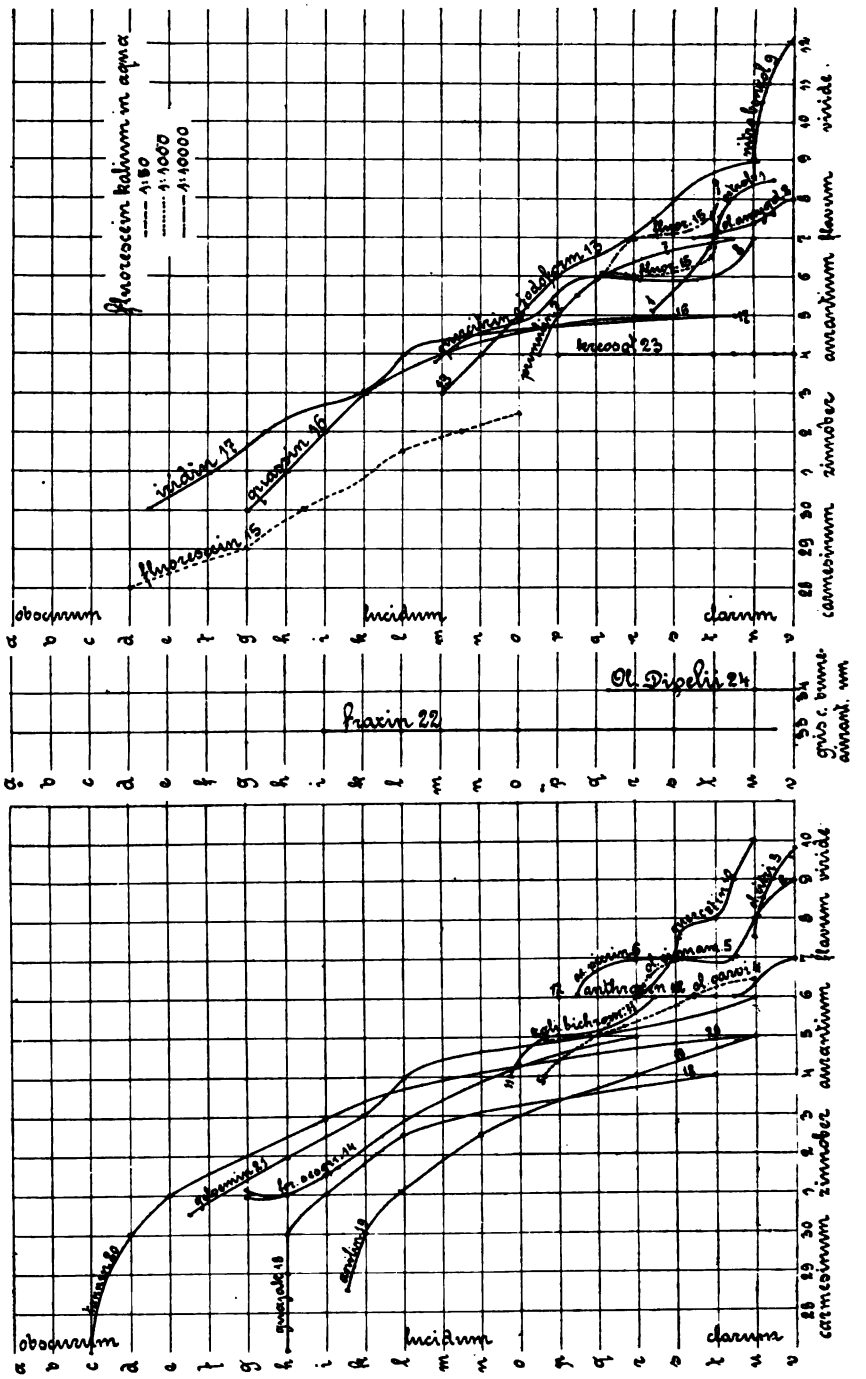
fluorescein kalium in aqua
1:50
1:1000
1:10000
iridin 17
quassin 16
fluorescein 15
kreosot 23
obscurum
lucidum
clarum
carmesinum
zinnober
aurantium
flavum
viride
Ol. Dipelii 24
fraxin 22
anthracen 12
ol. garvi 4
ol. sinnam 5
quassin 18
obscurum
lucidum
clarum
carmesinum
zinnober
aurantium
flavum
viride

Fig. 15.

gemacht werden, um den Zusammenhang mit den von anderen Gesichtspunkten angestellten Untersuchungen aufrecht zu erhalten.

Die Radde'sche Farbenscala gestattet eine graphische Darstellung der Farbenänderungen (Metachromie), wie sie bei verschiedenen Schichtdicken vorkommen. Es wurden 24 Substanzen zur Illustration ausgewählt und ihre Färbungen hier auf zwei Tafeln veranschaulicht. Die Anordnung der Tafeln ist die folgende: die Färbung der Schichtdicken in der Flasche, dann in der Glaszelle bei 12, 9, 6, 3 und 1 *mm* ist in ein nach der Radde'schen Scala construiertes Diagramm an den betreffenden Punkten eingetragen und sind die zusammengehörigen Punkte durch eine Linie verbunden. Diese Linien dienen somit zur Uebersicht und zur Aufnahme des Namens der Substanz. Dieselben Daten sind in den nachher folgenden Detailschemen in Zahlen wiederholt. Die Vertheilung auf zwei Tafeln war der Deutlichkeit wegen nothwendig;[1]) für das Fluorescеinkalium mussten drei separate Linien gezogen werden, so dass also im ganzen 26 Linien vorkommen.

In diesen zwei Tabellen sind nicht alle fraglichen Factoren eingezeichnet, deren gemeinsame Function die Färbung ist. Die Aufzeichnungen stellen wohl den Farbenwechsel als Function der Schichtdicke (sowie im Hauptberichte die angegebenen Färbungen eine Function der Concentration sind) dar; aber die Schichtdicke ist, abgesehen von der bloss annähernden Abschätzung der entsprechenden Färbung (also einer bewussten Fehlerquelle in der Ausarbeitung), als solche in die graphische Tabelle nicht eingetragen. Dem Farbenwechsel entspricht die horizontale Componente der Curven. Der Höhenunterschied dagegen zeigt die Lichtverminderung in dem ausgetretenen Lichte an. Der Farbenwechsel ist also eine Folge der gestörten Farbenharmonie, die Aenderung der Helligkeit eine Folge der partiellen Lichtausschaltung. Wollte man auch das Element der Schichtdicke einführen, so wäre eine räumliche Darstellung nothwendig.

Eine erschöpfende graphische Darstellung aller in dieser Untersuchung berücksichtigten Factoren lässt sich einheitlich gar nicht ausführen. Es kommen, soviel sich übersehen lässt, für die Gestaltung der Absorptionscurve in Betracht: das einfallende Licht, die Schichtdicke, die Molekularbeschaffenheit (auch Druck, Temperatur[2]) u. s. w.), das austretende Licht nach Wellenlänge und Intensität, und schliesslich entweder das subjective Moment des Farbensehens (also die Augenmedien, der

---

[1]) Die lateinischen Unterschriften an den zwei mittleren senkrechten Linien, von Nr. 33 und 34 Raddes, sind hier aus Versehen vertauscht eingeschrieben worden.

[2]) Bei den Serienaufnahmen mit Aenderung der Concentration (siehe den Hauptbericht) befand sich die stark hitzende Astrallampe in $^1/_4$ *m* Entfernung. Das kann fürs Ergebnis nicht gleichgiltig sein.


1.
Petroleum flav. vetus
2.
Ol. amygdalar. (vetus)
3
Ol citri (vetus)
4
Ol carvi (vetus)
5.
Ol cinnamon (vetus)
6.
Acid. pic. in aqua 1:250 rec.
7
Curcumin in alk. 1:100 rec.
8
Quercitr. in alk. sat. vetus
9.
Nitrobenzol
10.
Quercet. in alk. sat. vetus
11.
Kali bich. in aqu. 1:50 vetus
12.
Anthrac. in benzol sat. vetus
13.
Jodoform in alk. sat. rec.

Fig. 16.

Chemismus der Netzhaut, die Nervenbahnen und Centren) oder die sämmtlichen Umstände und Bedingungen der photographischen Aufnahme und darunter besonders die Gläser des Apparates und die Lichtempfindlichkeit der Platte.

In den folgenden Schemen ist das Spectrum mit den Fraunhofer'schen Linien durch die Länge, die Menge des eintretenden Lichtes durch die Höhe vertreten. Die in die Schemen eingezeichneten Curven sind die graphischen Darstellungen des Absorptionsergebnisses. Es entspricht demnach das Areal links ober je einer Curve dem durchgelassenen, und rechts unter derselben dem absorbierten Lichte. Es trägt jede Curve die Zahl der Schichtdicke in Millimetern; die Farbe ist an der Seite angegeben. Punktierte Curven sind mitunter (als Ergebnisse früherer Plattenaufnahmen) zur weiteren Aufklärung beigegeben. Die lateinischen Aufschriften waren nöthig, um die Clichées nicht bloss für den ungarischen Originaltext brauchbar zu machen. Die eingeklammerte Nummer nach dem Namen bedeutet die laufende Zahl im Hauptbericht. Es wird mit den gelben Stoffen begonnen, um dann die dunkleren und schliesslich die besonders gefärbten folgen zu lassen. Die Beschreibung beginnt mit den dicken Schichten und geht zu den dünneren über.

1. Petroleum (16), ein besonders feines Maschinenöl, das gelber als die gewöhnlichen Lampensteinöle war und nachdunkelte. Die dicke Schichte ist gelborange und in ihrem Spectrum fehlt Violett und Blau; die dünnste ist grünlich, und im Schema des Spectrums fehlt ein schiefes Areal im Gebiete des Violett. Das Spectrum der 2·5 (also fast 3) *mm* Schichte steht auf Tafel I, Fig. 3.

2. Ol. amygdalarum (33), abgelegen; in der Schichte von 35 *mm* ist es gelb und bleibt auch in dünnen Schichten so; erst bei wenigen *mm* erscheint es grünlich, wie dies aus dem Hausgebrauch bekannt ist. In den Spectren ist zuerst das Blau geschwächt und das Violett fehlt; bei dünneren Schichten wird Blau frei, indem zugleich immer mehr Violett hervortritt; schliesslich fehlt nurmehr ein horizontales Streifchen Violett, womit die grünliche Farbe zusammenhängt.

3. Ol. citri (158), $2^1/_2$ Jahre abgestanden, ist schon in dicker Schicht lichtgelb grünlich, dann immer grünlicher und heller, bis schliesslich die Farbe fast unkenntlich wird. In den Curven äussert sich dies am unteren, ins Violett abbiegenden Ende. Ein Spectrum dieser Substanz aus derselben Flasche, welches gut mit den Curven übereinstimmt, steht auf Tafel I, Fig. 19.

4. Ol. carvi (155), alt, ist gelborange und bleibt es auch in dünneren Schichten. Die Curven sind anfangs steil, dann immer schiefer, ihr unteres Ende bleibt beharrlich bei der Linie F. Dieses Verhalten ist ein besonderer Unterschied von den Curven des Petroleums: dort rückt

das weit abstehende untere Ende der Curve progressiv zurück, das obere eilt jedoch progressiv voran. Beim Ol. carvi dagegen besteht ein hartnäckiges Festhalten an der Linie F als charakteristisch. Man vergleiche besonders die Curven 3 und 3. Das Spectrum steht auf Tafel I, Fig. 17.

5. Ol. cinnamomi (157), alt; ist in der Farbe vom vorigen kaum zu unterscheiden: gelborange wie jenes. Und doch welcher Unterschied in den Curven! Es wurde schon im Hauptbericht darüber eine Bemerkung gemacht. Auch das Spectrum auf Taf. I, Fig. 18, ist ganz anders. Ein wesentlicher Irrthum ist hier kaum unterlaufen, denn das Resultat wurde mit dem König'schen Spectrophotometer controliert. Der Hauptcharakter der Curven ist daher sicher festgestellt. Der mittlere Hauptantheil der Curven ist auffallend steil, die Enden ziehen sich weit hinaus. Für die Constatierung dieser Endigungen ist bemerkenswert, dass die obere bei starkem, die untere bei schwachem Licht hervortritt, ja sogar sich verlängert. Für die Erklärung der Farbe bei dünneren Schichten ist festzuhalten, dass die Mitte der Curve wohl den reichlichen Entgang von Blau anzeigt, dafür aber das obere Ende für das Vorhandensein von einigem Blau nebst Violett zeugt, was auch noch dadurch mehr Bedeutung bekommt, weil andererseits auch von E abwärts noch weithin Lichtschwächung zu erkennen ist. Die Abbildung des Spectrums der 2·5 *mm* dicken Schichte steht auf Taf. I, Fig. 18. Man muss gestehen, dass der Vergleich dieses Spectrums mit demjenigen von Ol. carvi bei der Erklärung der Färbung noch immer unbefriedigt lässt; denn die Farbe der 2·5 *mm* dicken Schichten ist fast gleich (die von Ol. cinnamomi sogar gelber)[1] und die Spectren sind doch sehr verschieden. Man darf übrigens nicht vergessen, dass die Platte von Bromsilbergelatine zwischen F—G am empfindlichsten ist.[2]

6. Acid. picrinicum in aqua 1:20 (70) frische Lösung. Die Färbekraft ist bedeutend. Dicke Schichten sind orangegelb, mittlere rein gelb, dünne zeigen einen Stich ins Grünliche. Die Curven links sind sehr steil, fast senkrecht. Verdünnte Schichten haben mehr liegende Curven. Eine solche von der Lösung 1:10.000 bei 2·5 *mm* dicker Schichte ist auf Taf. I, Fig. 11 zu sehen. Sie ist mit 2 anderen aus dem Hauptbericht auch in der nebenstehenden Figur mit eingezeichnet. Man ersieht, dass in der Reihe der Curven die Linien sich immer mehr nach Ultraviolett umlegen, aber ihr unteres Ende hartnäckig in der Gegend der Linie F bleibt. Das allmähliche Grünerwerden der Farbe mit zunehmender Verdünnung geht somit Hand in Hand damit, dass vor der Curve zuerst

---

[1]) Und auch etwas dunkler; aber dies stammt vom Lichtverlust, wie der untere Sporn der Curve anzeigt.

[2]) S. Eders Handb. d. Phot. I. 242 u. ff.

das Blau, dann das Violett von der Absorption frei werden, dagegen hinter der Curve ein Rest von Blau und Violett nicht hervortritt.

Erinnert man sich an das Chinin. bisulf. oder Chinidin. sulf., und manche andere Körper aus dem Hauptbericht, wo eingehend erwiesen wurde, dass eine Reihe ihrer Lösungen das Violett vor H senkrecht abschneidet und deren Farbe genau so grünlichgelb aussieht, wie die hier vom Picrin erwähnte, so kommt man zu dem Schlusse, dass grünliches Gelb sowohl durch diffuse Abschwächung von Violett und Blau, als auch durch Verkürzung des Violett von H gegen G zu, entstehen kann. Eine dritte Entstehungsweise ist auch noch die, welche wir am Curvenschema von Petroleum und noch klarer von Ol. citri gesehen haben, wo die Curve den unteren Winkel des Areals vor H abschneidet, die Absorption also das Ende von Violett in mässiger Breite und Gwärts rasch abnehmend schwächt. Denkt man an die Hauptfrage dieser Untersuchung: Exstinction des ganzen Ultraviolett, so ergibt sich, dass grüngelbe, citronengelbe, reingelbe und selbst etwas orangegelbe, weniger schon gelborange Substanzen in passendem Lösungsmittel bei richtig getroffener Concentration und Schichtdicke das Ultraviolett sehr stark oder ganz absorbieren können, dass jedoch aus den übrigen physikalischen Eigenschaften dies nicht voraus erkannt werden kann. Eine lebhafte Fluorescenz kann aber soviel andeuten, dass die Substanz zum Gesammtlichte eine elective Beziehung hat, wie ein Blick auf die Abbildung der Hagenbach'schen Angaben belehrt.[1])

7. Primulin (Victoriagelb), ein Amidophenol, ist im Hauptbericht nicht aufgenommen. Es ist orangefarbig, in Lösungen schön gelb und wird beim Farbendruck als gelber Lichtfilter verwendet. In unserem Fall wurde eine Lösung in Alkohol 1:1000 genommen, deren Farben beim Schema[2]) verzeichnet stehen, sie liegen zwischen Orange und Gelb. Ausserdem ist eine Lösung von 1:30.000 verwendet worden, deren Spectrum auf Taf. II, Fig. 26 steht und deren Absorptionscurve (fälschlich mit der Zahl 2500 statt 30.000) gestrichelt ins Schema eingezeichnet ist. Die Curven sind anfangs nahezu steil, dann schiefer, die letzte im Ultraviolett sehr schräg. Die Orangefarbe erklärt sich leicht als complementäre; die gelbe Farbe der Schichte von 1 *mm* Dicke hängt mit dem schräg abgestutzten Stücke im Violett zusammen. Es sind in diesem Falle die vorhin erörterten 3 Arten der Exstinction vereinigt: der senkrechte, der horizontale und der im unteren H-Winkel gelegene Abschnitt.

8. Quercitrin (214), in Akohol saturierte Lösung. In den einzelnen Schichtdicken Orange bis Gelb. Die Absorptionscurven verlaufen durchaus steil und die Färbung ist eine rein complementäre, wie wir sie uns als

[1]) S. S. 476 und 477.

[2]) In den Angaben neben der Figur steht irrthümlich die Lösung sei 1:100.

Norm vorzustellen gewohnt sind. Ein Spectrum von 1:500 bei 2·5 *mm* Schichtdicke steht auf Taf. II, Fig. 23, wo man sieht, dass die Grenze bei H rasch und etwas verwaschen abbricht.

9. Nitrobenzol (62) purum, grünlich gelbe Flüssigkeit, die mit Verdünnung der Schichte grasgrün wird. Die Curven setzen geradezu senkrecht ab. Die Farbe rührt vom Verlust des (obersten) dispergiertesten Randes des Violett her. Man beachte, dass die Färbungscurve auf Fig. 15 fast horizontal (da es sich nur um die Helligkeitsgrade u und v handelt), allerdings über vier Columnen der Radde'schen Farbentafel quer hinwegläuft. Die Absorptionscurven verlaufen also senkrecht, die Farbencurve quer über einige Columnen, also einander entgegengesetzt. Ein Spectrum von 1:30 (in Alkohol) steht auf Taf. I, Fig. 4 abgebildet. Von der frischen Substanz musste 1:20 genommen werden; sie absorbierte aber nach 2 Jahren stärker und die Lösung musste daher jetzt für denselben Absorptionseffect um die Hälfte verdünnt werden. Dafür ist die Abgrenzung jetzt etwas verschwommener geworden. — Es macht den Eindruck, als ob die Originalsubstanz etwas dunkler gelb geworden wäre mit einem zarten Stich ins Braune; das letztere würde eine Vermehrung der Absorption in einem grossen Theile des Spectrums bedeuten (weiteres hierüber bei der Abhandlung über Tannin und Fraxin). Das wäre dann eine zweifache Steigerung der Absorption im Laufe der Zeit: eine allgemeine sehr diffuse, und eine locale stärkere an der Grenze des Spectrums. Vielleicht liegen hier der Untersuchung zugängliche Erscheinungen der noch recht mysteriösen Farbenänderung durch Licht vor.

10. Quercetin (215), in Alkohol saturiert. Die dicke Schichte ist orangegelb, dann folgen Gelb, Grasgrüngelb, Gelbgrasgrün, endlich als dünnste Schichte Grasgrün selbst. Die Curven verlaufen fast steil und biegen nur etwas nach links aus. Die Färbung ist fast rein complementär, die Substanz würde sich also als Lichtfilter eignen. Im einzelnen bietet sie viel Interessantes: *a*) sie ist hartnäckig farbig, 1:5000 dil. ist noch entschieden gefärbt; *b*) von anfangs frischen Lösungen stehen Spectren in gestrichelter Zeichnung auch im Schema, und zwar in Verdünnungen von 1:250, 500, 1000, 5000, 10.000, 20.000; *c*) die Curven der letzteren Serie von stark verdünnten Lösungen verlassen mit dem unteren Ende eine Stelle, die etwa $^1/_3$ vor H liegt nicht mehr und werden dadurch sehr schief und biegen ins Ultraviolett ab; *d*) die Absorption hat sich im Verlauf von 2 Jahren sehr geändert: die Curven waren früher noch steiler; *e*) was damals mit 1:5000 an Absorption erreicht wurde, lässt sich jetzt mit 1:20.000 erzielen, wie die Spectrumabbildung auf Taf. II, Fig. 24 zeigt.

11. Kalium bichromicum (14), ist in aqua 1:50 gelborange und erst in dünnster Schichte orangegelb. Die Curven sind im Haupt-

antheile geradezu senkrecht und gruppieren sich alle um die Linie E. Man begreift die Färbung aus den Curven. Bei starker Verdünnung wird das anders; die Lösung 1:2500 in 2·5 *mm* dicker Schichte ist R. 9. u., also gelblich grasgrün, und die Absorptionscurve davon liegt sehr schief, mit dem unteren Ende sogar noch nahe an F; daraus erklärt sich also die ansehnliche Färbekraft. Das Aussehen der links gelegenen Curven liess die Hoffnung entstehen, dass sich die Absorptionsgrenze durch Verdünnungen bis hart an H hinausrücken lassen wird; aber die langsame Farbenabnahme bei sehr stark zunehmenden Verdünnungen musste schon stutzig machen, und thatsächlich legten sich die Curven immer mehr rechts um, dem Ultraviolett zu. Und so ist es auch bei den übrigen mineralischen gelben Substanzen, mit denen man Glasmassen färbt, wie man das weiter unten noch an einer Serie von gelben Gläsern und auch an der Fieuzal'schen Brille erkennen wird.

12. Anthracen (100), in Benzol saturierte Lösung. Ist orangegelb und wird erst in dünnster Schichte von 1 *mm* gelb. Die Curven sind geschwungen, im Mitteltheile mässig schief, und biegen mit dem unteren Ende sanft nach D, mit dem oberen sehr weit nach G und H hin ab. Ausserdem liegen sie zwischen F—G fast aufeinander. Die Farbe erklärt sich unschwer. Dagegen lässt sich nicht leicht begreifen wie die Concentrationscurven (im Hauptbericht) mit diesen Schichtdickencurven in Uebereinstimmung zu bringen sind, denn jene stehen nahe der Linie H, diese weit weg bei E. Ein Versehen ist ausgeschlossen. Auch nimmt trotz zunehmender Färbung die Concentration der Lösung beträchtlich ab, weil sich Paranthracen bildet und niederschlägt. Eines ist jedoch noch zu erwähnen, dass sich nämlich beim Anfertigen jener Spectra der Concentrationsserie am Rande der Glaszellen starke Efflorescenzen einer gelblichen Masse bildeten, die sich mit Wasser und Alkohol nicht wegwaschen liessen. Dies mag sich durch die Hitze der Astrallampe erklären. Dadurch wird auch im zweiten Fall das Ergebnis fraglich. Die Substanz ist sehr veränderlich. Die 2 Jahre alte Originallösung dürfte aber seither doch stabil geworden sein, und eben diese saturierte Lösung ergab in einer 2·5 *mm* dicken Schichte mit der Färbung R. 7. v. jenes Absorptionsspectrum, das auf Taf. I, Fig. 12 abgebildet ist.

13. Jodoform (20) in Alkohol saturiert. In der 3 *cm* breiten Flasche ist es zinnoberorange gefärbt, wird in einer 12 *mm* dicken Schichte nur mehr gelborange, dann gelb, schliesslich bei 1 *mm* Schichte gelbgrasgrün. Die Absorptionscurven sind im Mitteltheile erst ziemlich steil und legen sich dann weiter rechts schliesslich halb schief. Die Enden sind abgebogen, am Anfange der Reihe mehr die unteren, dann mehr die oberen. Die Färbung ist aus der Lage der Curven gut ableitbar. Der Farbenwechsel ist aus dem weiten Auseinanderliegen der Curven ver-

ständlich und die Differenz beträgt von Radde No. 3 bis 9. Zwischen der ersten und zweiten Curve ist der Zwischenraum gering und doch der Farbenwechsel ein relativ bedeutender. Woher dieser Gegensatz? Vielleicht weil die zwei Curven (die die Absorptionsgrenze bilden) vor und nach der Linie E liegen, so dass in dem einen Falle Grün fehlt, in dem anderen mitwirkt. Eine Curve der Verdünnung 1:500 in 2·5 *mm* Schichtdicke ist ausserdem ins Schema eingezeichnet; sie wurde spectrographisch gewonnen, wogegen die übrigen Ergebnisse spectroskopisch bestimmt wurden.

14. Ferrum sesquichloratum (12), in aqua 1:1 (offic. Ph. Hung. ed. II.). Es ist in dicker Schichte carmin-zinnober, wird in dünneren Schichten (von 12, 9 und 6 *mm*) zinnober, in 3 *mm* dicker Schichte fast zinnoberorange, und fällt dann rasch ab, so dass die 1 *mm* dicke Schichte orangegelb ist. Am Rande in der Flasche sieht man an der Adhäsionsschichte sogar die oberste Grenzstelle farblos, wie in der Spitze der Glaszelle. Sehr merkwürdig ist noch, dass in den dickeren Schichten die Farbe an der Rothscala nicht genau bestimmt werden kann, weil sie einen fremden Farbenzusatz hat. Hält man die Columnen „braun" und „zinnober" nebeneinander, so findet sich schliesslich ein Farbenpaar, dessen Combination relativ besser entspricht. Von der 6 *mm* dicken Schichte abwärts treffen die Stufen der Farbencolumnen gut zu. Jeder Arzt kennt dieses Mittel in conc. Lösung als braun, in diluierter als schön saffrangelb. Die Curven sind aber auch merkwürdig, denn sie sind im ganzen wohl steil, aber das untere Ende (die schwache Absorption) liegt weit zurück bei A B (vielleicht reicht sie bis tief ins Infraroth, zu dessen Constatierung Bolometer etc. nöthig wären). Nicht an allen Curven ist jedoch das gleiche Verhältnis zu finden, denn bei jenen der verjüngten Schichten schwindet dieser Ansatz in rascher Abnahme und von einer Schichtdicke von 6 *mm* an ist rückwärts bereits keine Absorptionsquote von Belang zu finden. Hält man das Factum des Farbenwechsels und diese Aenderung in der Gestalt der Curven gegeneinander, so ersieht man, dass dort das Braun, hier der linke Ansatz der Curve geschwunden sind. Sie stehen also zu einander in inniger Beziehung. In dünneren Schichten ist die orange Farbe begreiflich, weil etwa von E an nach rechts das Spectrum unter steilem Einsetzen fehlt. In dicken Schichten ist das Roth durch die Absorptionsgrenze bei D erklärt, und das gleichzeitige Braun ist durch die partielle Absorption im linken verbliebenen Theile des Spectrums verständlich.

Noch ein Detail ist beachtenswert. Eine schwache Lösung von 1 : 250 ist in 2·5 *mm* dicker Schichte R. 8. u., also grünlichgelb. Ihr Absorptionsspectrum ist im Schema durch die gestrichelte Curve dargestellt. Sie liegt ganz schief und beginnt etwa im halben Violett, wobei

sie ein flaches Areal wegschneidet. Man begreift daraus die grünlichgelbe Färbung.

Hält man nun die Resultate bei concentrierten und diluierten Lösungen gegeneinander, so ergeben sich weitere Folgerungen. Die Färbungen rangieren in die Radde'schen Columnen 30 (carmin) 1—3 (zinnober), 4—6 (orange) und 6—8 (gelb bis zu grasgrün). Die steilste Curve ist nahe an E im Gebiet des Grün gelegen. Von da nach rechts legen sich die Curven immer mehr schief, und schliesslich sehr flach, bleiben aber ziemlich geradlinig. Nach links krümmen sich die Curven hakenförmig zurück, mit einem senkrechten Theil wie die andern und mit einem horizontalen Theil als besondere Zugabe. In den Molekeln geht dabei vielleicht zweierlei vor, etwas allen Gemeinsames und etwas, was unter besonderen Verhältnissen hinzutritt. Da die zweifache Erscheinung an dieser mineralischen (!) Substanz wohl ein Ausdruck ihrer Molekularschwingungen, also eine Function ihrer Molekularconstitution sein muss, so könnte vielleicht aus dem sehr genauen Studium der ersteren auf die letztere irgend ein Rückschluss gemacht werden.

15. Fluoresceïnkalium (90) in aqua: a) Lösung 1 : 50 ist dunkelcarminroth, dünnere Schichten werden zinnober, die 1 *mm* dicke Schichte zinnoberorange. Die Absorptionscurven sind steil und liegen bei D. Die Färbung ist complementär. b) Lösung 1 : 1000 ist in 12 *mm* dicker Schichte rein gelb, dünne Schichten werden grünlich.[1]) Die Curven sind steil und liegen sehr gedrängt bei E, — viel gedrängter als die der stärker concentrierten Lösung. Dies muss seinen besonderen Grund haben, da bei keiner der hier abgehandelten Substanzen ähnliches vorkommt. Im Gegentheil: gewöhnlich gehen die Curven mit der Verdünnung immer mehr auseinander, was an den im Hauptbericht abgebildeten Serien besonders augenfällig ist. Im übrigen ist die Uebereinstimmung der Färbung mit den Curven leicht zu controlieren: der Farbenwechsel ist gering, und die Curven zeigen dementsprechend auch wenig Differenz in der Lage der Absorptionsgrenze. c) Die Lösung 1 : 10.000 gibt sehr complicierte Absorptionscurven. Die Farbe der 12 *mm* dicken Schichte ist gelb = R. 7. r.; die 9 *mm* und 6 *mm* dicken Schichten bleiben = 7, aber s. und t.; nun bleiben die Schichten von 3 *mm* und 1 *mm* = t., rücken jedoch in der Färbung nach Grasgrün zu, die eine bis 8, die andere bis 9. In der Schichtenfolge ist also zuerst die gelbe Farbe verblieben bei zunehmender Intensität; dann aber bleibt die Intensität die gleiche, während sich die Farbe ändert. An den Absorptionscurven zeigen sich die Folgen dieser Besonderheiten. Der helle Theil des Spectrums schliesst

[1]) Von dem wundervollen Fluorescenzlicht muss hier vorerst abgesehen werden. Es ist jetzt nur von der Farbe des durchgelassenen Lichtes, der sogenannten Eigenfarbe, die Rede.

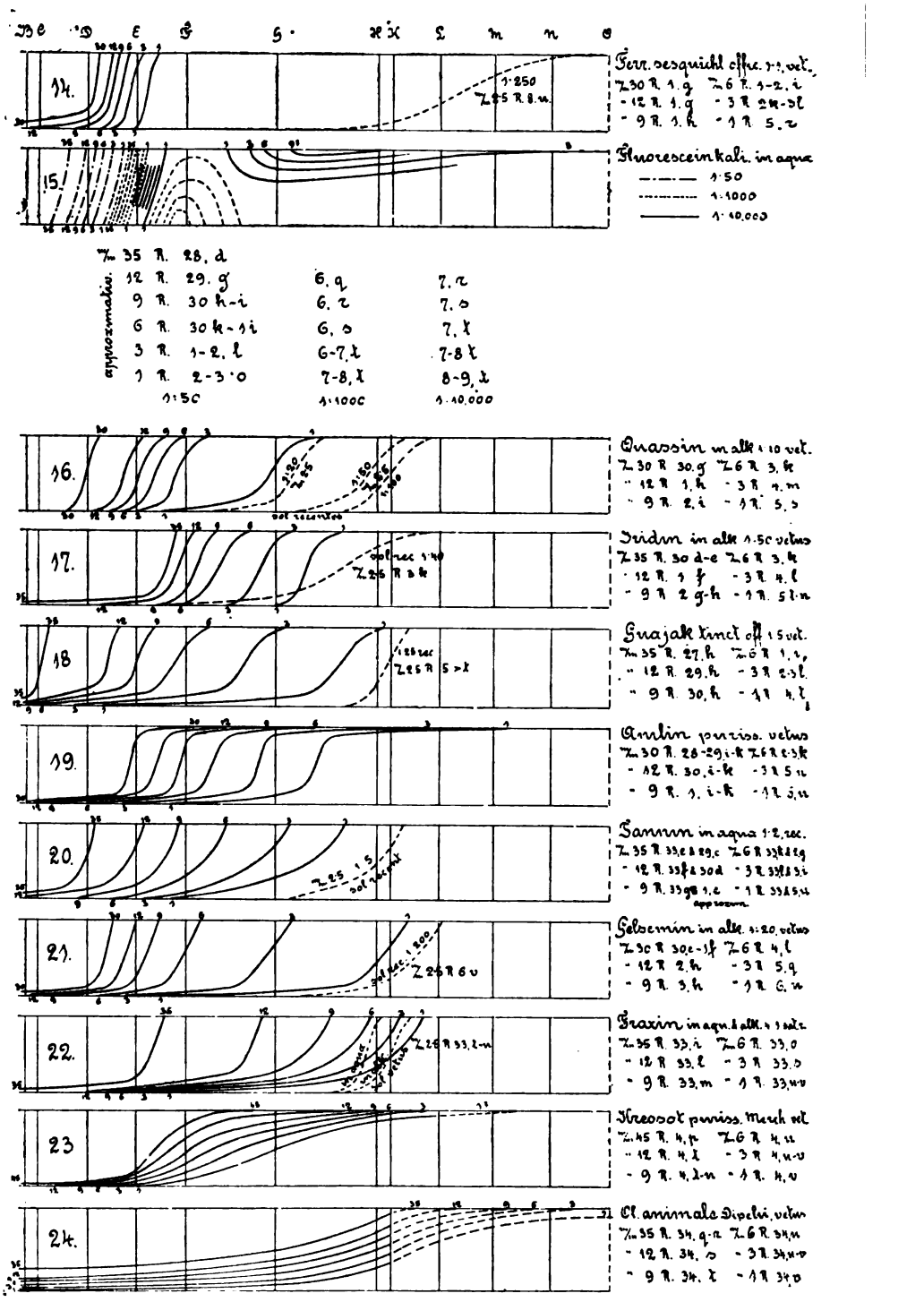
14.
15.
Ferr. sesquichl offic. 1:1, vel.
Fluoresceinkali. in aqua
1:50
1:1000
1:10.000
approximativ.
16.
Quassin in alk. 1:10 vel.
17.
Iridin in alk. 1:50 vel.
18
Guajak tinct. off. 1:5 vel.
19.
Anilin puriss. vel.
20.
Sanum in aqua 1:2, rec.
21.
Gelsemin in alk. 1:20 vel.
22.
Fraxin in aqua & alk. 1:100 vel.
23
Kreosot puriss. March vel.
24.
Cl. animale Dipeli, vel.

Fig. 17.

hinter der Linie E schroff ab; die Absorptionscurven liegen sehr knapp nebeneinander, — theilweise an einer Stelle, wo auch die vorher besprochene Lösung (1 : 1000) Curven ergab. Es ist also hier schwer gewesen, diese Curven zweierlei Ursprunges genügend kenntlich zu machen. Man musste sich so helfen, dass man sie nur theilweise auszog, um trotz der Ueberlagerung erkennen zu lassen, was zur ersteren und was zur letzteren Gruppe gehört. Ferner zeigte sich im Spectrum ein neuer Phaenomen, nämlich ein Lichtwerden zwischen G und H, und zwar bei der Schichtdicke von 6 *mm* sehr deutlich, bei der von 3 und 1 *mm* noch viel ausgesprochener; in der 12 *mm* dicken Schichte war diese Erscheinung noch gar nicht bemerkbar, in der von 9 *mm* fraglich. Im beistehenden Schema ist dies wiedergegeben.

Wenn man nun noch dünnere Lösungen nimmt und die Schichtdicken gradatim vermindert, so wird im Spectrum hinter F bis H fast alles hell, die Curven müssten also bis zur Abscissenachse herabgeze ichnet werden; daneben rücken die Curven von E (wenn auch in sehr gedrängter Form) gegen F hin. Es bleibt vorderhand vor F noch eine lichtlose Stelle: das berühmte Absorptionsband des Fluoresceins. Geht man noch weiter mit den Verdünnungen, so wird auch dieses Band heller und verschwindet erst bei enormen Verdünnungen ganz. Was dabei im Ultraviolett vorgeht, ist nicht genau ermittelt worden; es ist dort noch Absorption vorhanden im Sinne einer sehr flachen Linie, deren linkes Ende noch immer vor H liegt, was auch die Färbung der Flüssigkeit verräth, denn diese ist noch bei 1 : 100.000 im Probierglase, wenn auch sehr schwach, gelblich grasgrün.[1]) Auf die Gesammtfärbung der Flüssigkeit hat das Absorptionsband für den blossen Anblick keinen erkennbaren Einfluss.

Wenn man die Resultate dieser Untersuchung überblickt, so lässt sich Folgendes sagen: die Färbung nimmt mit der Schichtdicke oder mit der Verdünnung ab; die Curven häufen sich vor F immer knapper an, als ob bei 0·500 μ ein besonderes Hindernis für den Lichtdurchgang vorhanden wäre; es erscheinen ausserdem rückläufige Absorptionscurven gegen F hin; endlich wird die Region F—H für den Lichtdurchlass ganz frei, aber knapp vor F kann noch immer nicht recht volles Licht erscheinen. Es findet demnach in den Molekeln ein besonders selectiver Verbrauch der Lichtwellen von 0·500 μ statt, selbst dann noch, wenn ihre Menge schon sehr vermindert ist.

16. Quassiin (221) in Alkohol 1 : 10. In dicker Schichte carmin, wechselt es dann schrittweise seine Farbe gegen Zinnober (R. 1—3.) in Orange (R. 4. und 5.). Die Curven beginnen wenig schief, werden dann

[1]) Es ist nach H. W. Vogel noch ein Absorptionsstreifen zwischen G u. H vorhanden, entsprechend der Wellenlänge 0·455 μ, jedoch in der wässerigen Lösung sehr schwach kenntlich. Spectralanalyse 1889, S. 370.

mehr und mehr, wenn auch nur mässig, horizontal; sie zeigen unten Rück-, oben Vorbiegungen; sie liegen zerstreut von D bis G, und zwar mit wachsender Distanz. Die Färbung ist leicht erklärlich. Im Schema sind noch 3 Curven gestrichelt eingetragen, sie beziehen sich auf ältere Plattenaufnahmen. Man sieht bei G, dass mit der ursprünglich frischen Lösung (1 : 20) bei 2·5 *mm* Schichtdicke fast dasselbe erreicht wurde wie jetzt mit der Concentration 1 : 10 in 1 *mm* dicker Schichte. Es hat also den Anschein, dass die Absorptionsfähigkeit eher zu- als abgenommen hat. Die Färbung ist jetzt auch dunkler. Die Flüssigkeit schäumt beim Schütteln, vielleicht von entstandenen Zersetzungsproducten.

17. Iridin (207) in Alkohol 1 : 50. Ist carminroth mit schwachbraunem Stich, und nimmt entsprechend den abnehmenden Schichtdicken die Farbe R. 1—5 an. Die Curven sind erst hakenförmig, dann S-förmig, dann mehr liegend, und rücken mehr und mehr auseinander; sie erstrecken sich von etwa F bis G $^1/_2$. Die Farbe erklärt sich im übrigen leicht. Die untere Abbiegung, die bei den Schichtdicken 35—12 *mm* weit ausgreift, aber nur nahe der Abscissenachse hinstreicht, ist besonders zu beachten, denn aus ihr erklärt sich das schwach Bräunliche in der Farbe.

18. Guajak (197) in Alkohol 1 : 5 (offic. Tinctur). Die Farbe der 35 *mm* dicken Schichte ist purpurcarmin, die der dünneren Schichten stufenweise von carminzinnober bis orange. Diese Färbungen sind aber nicht genau bestimmbar, weil ihnen entschieden Braun beigemischt ist. Auch fällt es auf, dass der aufsteigende Rand der Flüssigkeit andersfarbig, nämlich gelbrosa („fleischfarbig" der Maler) ist. Die Curven sind links hakenförmig, neigen sich dann mehr und werden leicht S-förmig; der untere Haken wird auch stumpfer und schliesslich abgerundet; das zurückgebogene untere Ende reicht indessen immer weit zurück, anfangs bis gegen (und vielleicht über) A, bei dünneren Schichten nur bis B—D, obwohl immer vom Haupttheil der Curven noch auf eine weite Strecke zurückreichend. Die Curven liegen zerstreut von C bis H, und Nr. 3 und 1 liegen schon recht weit auseinander. Die Erklärung des Farbenwechsels ist darin gegeben, dass so wie die Färbungen der Schichtdicken der Scale R. 27—30 und 1—4, (also 8 Columnen) zugehören, auch die Curven dementsprechend von C bis H liegen, und die letzte grösste Distanz der Curven 3 und 1 auch dem Farbensprung von R. 2 auf R. 4 entspricht. Die braune Färbung beruht auf einer weit ausgedehnten, wenn auch geringgradigen Lichtverminderung, und diese kann man auch an der Curve in Form des weitgestreckten unteren horizontalen Antheils erkennen. Bei grellem Sonnenscheine dürfte die Flüssigkeit brillant purpurn, in der Dämmerung recht düster braun erscheinen.[1])

[1]) Wie bei vielen ähnlich gefärbten Weinen. Weinkoster von Beruf legen Gewicht auf die Farbe auch bei durchfallendem Lichte.

Im Schema ist noch eine gestrichelte Curve eingezeichnet. Sie ist nach dem Spectrum auf Taf. I, Fig. 20 gezeichnet. und betrifft die von der alten Tinctur frisch bereitete Verdünnung 1 : 25 in 2·5 *mm* dicker Schichte mit der Farbe R. 5, < t.

19. Anilin purissimum (63), von Merck. War ursprünglich farblos. Jetzt (nach 2 Jahren) ist die Schichte von 30 *mm* carmin, die dünneren Schichten carmin-zinnober-orange bis nahezu gelb. Die Absorptionscurven sind schlank S-förmig geschwungen, nehmen an Schiefheit wenig, an gegenseitigem Abstand aber stark zu und liegen von E bis $^1/_2$ H. Sie beginnen links flach ansteigend, und laufen in ähnlicher Weise nach Violett zu aus, und zwar nach beiden Seiten weithin reichend. Nach den Beobachtungen an den bisher vorgeführten Fällen würde man eine braune Färbung erwarten. Diese fehlt aber. Es hält der ganz zarten Absorption, welche weit von rechts her beginnt, die weit nach links hin verbleibende schwache Lichtmenge das Gegengewicht. Ob diese Erklärung ausreichend ist, darüber müssten competente Fachleute entscheiden.

20. Tannin (83) in aqua 1 : 2. Braune Flüssigkeit mit einem schwachen Stich ins Rothe bei 35 *mm* dicker Schichte; fortschreitend dünnere Schichten werden nur allmählich lichter; erst von einer etwa 6 *mm* dicken Schichte nach abwärts erfolgt diese Veränderung rascher. Die Färbung ist schwer genau zu bestimmen, und erst nach reichlicher Erwägung wurde die bei der Abbildung angenommene Scale als annähernd richtig befunden. Sie entspricht Radde 33 (braun) mit Carmin, Zinnober, Orange bis nahe an Gelb, wobei R. 33 überwiegt. Die Curven sind in der oberen Hälfte geradlinig, in der unteren weit zurückgebogen, ohne hakenförmig zu sein. Sie sind auf der Strecke von D bis etwa $^3/_5$ H vertheilt, und zwar erst dichter dann schütterer gestellt. Eine spectrographische Platte von einer ganz frischen Lösung (1 : 5 bei 2·5 *mm* Schichtdicke) diente dazu, die gestrichelte Curve ins Schema einzuzeichnen, welche gut zu den übrigen Curven stimmt, also das spectroskopische Ergebnis verificiert. Die Färbung, soweit der eine Antheil in Betracht kommt (der entsprechend den verschiedenen Schichtdicken bei R. 29—30 und 1—5, also in 7 Columnen liegt), ist aus der oberen Hälfte der Curven erklärlich. Der andere Antheil der Färbung, der braune (der R. 33 von e bis u entspricht), findet seine Erklärung in der unteren Hälfte der Curven.

21. Gelsemin (147) in Alkohol 1 : 20, alte Lösung. Die Farbe der 30 *mm* dicken Schichte ist carminzinnober, die der 12 *mm* bis 1 *mm* dicken Schichte ist in gleichmässiger Reihenfolge orangezinnober, zinnoberorange, orange, gelborange und orangegelb, wobei in der Helligkeit ein grösserer Sprung von der 3 *mm* auf die 1 *mm* dicke Schichte vorkommt.

Die Curven sind ähnlich denen vom Tannin, nur liegen die der dünnen Schichten auffallend weit auseinander; der unterste Abbug der Curven reicht weit hinüber nach links, aber merkwürdigerweise ist er bei den Curven der geringen Schichtdicken viel länger, als bei den übrigen. Dieser abgebogene untere Theil liegt nahezu ganz an der Abscissenachse. Im Spectroskop war diesen Stellen entsprechend eine äusserst zarte Lichtabschwächung zu erkennen. Von der Geringfügigkeit dieser Absumption muss es herrühren, dass bei diesen Schichten kein Braun erkennbar war. Es wurde also in diesem Falle durch den spectroskopischen Befund der mit freiem Auge wahrgenommene Eindruck richtig gestellt. Im Schema steht noch eine gestrichelte Curve entsprechend der Lösung von 1 : 200 bei 2·5 *mm* Schichtdicke mit der Farbe R. 6. v. Sie gibt eine Controle für die Gestalt der anderen Curven, da sie nach einem photographierten Spectrum gezeichnet ist.

22. Fraxin (217) in aqua 4 und Alkohol 1 saturiert. Die Farbe ist ganz braun R. 33, und die Intensität den Schichtdicken entsprechend i, l, m, o, s, u—v. Die Absorptionscurven sind in der oberen Hälfte geradlinig, zuerst steil, dann immer mehr liegend; die untere Hälfte reicht weit zurück nach links. Die Färbung ist nicht ganz erklärlich, wenn die obere und die untere Hälfte der Curven, jede für sich allein, betrachtet werden. Es scheint jedoch aus diesem Befunde hervorzugehen, dass zum Zustandekommen der braunen Farbe eine theilweise Verminderung des Lichtes in einem sehr weiten Spectralgebiete neben dem totalen Ausfalle eines Areals, und zwar von H aus nach Roth zu, nöthig ist. Wenn Violett fehlt (also Gelb entstünde), — ebenso wenn Violett sammt Blau fehlt (also Orange entstünde), — wenn auch noch Grün fehlt (also Roth zu Stande käme) — und in allen diesen Fällen auf einer grossen Strecke nach dem rothen Ende hin auch noch ein partieller Ausfall hinzutritt: dann könnte (wenigstens nach dieser Figur zu schliessen) die Braunfärbung entstehen. Dass der erwähnte partielle Ausfall nicht ganz bis C oder B reichen muss, folgt aus der Curve der 1 *mm* dicken Schichte. Wenn diese Erklärung der braunen Färbung richtig ist, müssen die durchsichtigen Körper bei starker Durchleuchtung die braune Farbe verlieren. Dem ist auch so, soweit dies z. B. mit Magnesiumlicht versucht wurde. Von den braunen Weinen ist dies übrigens allgemein bekannt. Das Moment der Farbensättigung ist bei solchen Versuchen auszuschliessen. Es fördert die Braunfärbung und behindert deren Ausfall. Für die Erklärung müssen die nachfolgenden principiellen Auseinandersetzungen berücksichtigt werden, da Braun vorzugsweise eine Oberflächenfarbe ist. — Ins Schema ist noch die spectrographische Curve einer frischen Lösung in Wasser, und einer solchen in Alkohol, als gestrichelte Linie eingezeichnet. Die Schichte war 2·5 *mm* dick, die Farbe

R. 33. t — u. Ein Spectrum von der saturierten Lösung im Wasser- und Alkoholgemisch bei 2·5 *mm* Schichtdicke und der Färbung R. 33. t — u. steht auf Taf. II, Fig. 25. Das Präparat selbst dürfte, wie schon im Hauptbericht erwähnt, kaum rein gewesen sein, was übrigens hier für die Farbenerklärung gleichgiltig ist.

23. Kreosot purissimum (75) von Merck, war anfangs farblos. Jetzt nach 2 Jahren ist es in allen Schichten rein orange R. 4., nur die Intensität wächst mit der verminderten Schichtdicke von p bis v. Von den rein braunen Stoffen abgesehen, ist dies unter so vielen der einzige Fall von Farbenbeständigkeit (Statochromie). Man durfte begierig sein zu erfahren, wie die Absorptionscurven aussehen werden. Sie sind sehr lang, laufen flach, tief an der Abscissenachse hin, ehe sie ansteigen; dann erheben sie sich sachte und erreichen erst weit nach rechts zu die obere Grenzlinie des Schema, an der sie sich noch eine ansehnliche Strecke weit nach rechts, zum grösseren Theile auch ins Ultraviolett fortsetzen. Ihr Hauptheil, nämlich das Mittelstück der Curven, liegt, den einzelnen Curven entsprechend, von E $^1/_2$ an immer weiter nach rechts hin, bis etwa G $^1/_3$; auch muss betont werden, dass die sehr weit ausgezogenen Enden der Curven nicht gleich lang sind. An denen, welche den mächtigeren Schichtdicken angehören, ist das untere Ende länger ausgezogen; anderseits zieht sich an den Curven, welche den geringeren Schichtdicken angehören, das obere Ende weiter hin. Im Gesammtbilde der Curven liegt eine auffällige Harmonie.

Dass die Färbung bei jeder Schichtdicke orange bleibt, bietet ihrer Erklärung Schwierigkeiten. Und doch schneiden die Curven ein so sehr verschiedenes Areal vom oberen Ende des sichtbaren Spectrums ab: die Curve von 45 *mm* Schichtdicke ein zweimal so grosses, wie die Curve von 1 *mm*. Einmal kann also Violett, Blau und noch ein gutes Stück Grün entfallen: und es gibt Orange. Ein anderesmal fehlt Violett nicht ganz, und vom Blau nur wenig: und der Effect ist wieder nur Orange! Es scheint, dass man die sehr kleinen aber spitzig auslaufenden Areale knapp an den Abscissenlinien als sehr wichtig für die Erklärung der Farbenbeständigkeit in diesem Falle ansehen muss. Bei starker Beleuchtung erkennt man doch das Vorhandensein von schwachem Blau und Violett. Eigentlich fehlt also bei der dicken Schichte das Blau nicht einmal ganz. Und im Gegensatz hiezu ist nicht einmal bei der rechten Curve das Gelb ganz erhalten. Das belassene Areal jedes der Spectren besitzt von jeder Art Wellenschwingungen etwas, wenn auch der Intensität nach in entgegengesetztem Verhältnis. Dazu kommt, dass bei verschieden starker Beleuchtung noch ein weiterer Ausgleich der gestörten oder eigentlich nur schwankend gewordenen Farbenharmonie möglich scheint. Dies liesse sich feststellen, wenn man versuchen würde, ob die

Verhältnisse im ganzen und im einzelnen bei greller und bei schwacher Beleuchtung gleichbleiben oder sich ändern. Jedenfalls verdient der Fall die volle Aufmerksamkeit jener Kreise, die sich mit der Erklärung der Farben beschäftigen. Auch die Spectren bei variierten Schichtdicken in Combination mit verschiedenen Beleuchtungen photographisch zu fixieren und zu vergleichen scheint der Mühe wert.

24. Ol. animale Dippelii (149). Die Färbung ist in allen Schichtdicken von 35—1 *mm* orangegrau R. 34. mit alleiniger Variation der Intensität von q bis v. Die Absorptionscurven liegen fast horizontal, erst von G an ist ein Emporsteigen derselben in ausgesprochenem Maasse vorhanden; alle reichen mehr weniger ins Ultraviolett hinein. Die Färbung, soweit sie orange ist, lässt sich aus der schiefsten Stelle der Curven erklären. Die Graufärbung stimmt in ihrer verschiedenen Intensität offenbar damit, dass die Curven ungleich hoch und nahezu parallel übereinander liegen. Der Vergleich mit den anderen Bildern stellt uns vor ein neues Räthsel. Vorhin zogen wir das allmähliche horizontale Ansteigen der Curven für die Erklärung der Braunfärbung heran. Nun ist hier die horizontale Streckung der Curven über das ganze Schema in so starkem Maasse vorhanden, dass daneben alles andere als scheinbar nebensächlich znrücktritt. Jetzt müsste also das Braun erst recht zur Geltung kommen, wenn es nur davon abhienge. Und doch ist in vorliegendem Falle keine Andeutung von Braun in der Farbe zu entdecken. Vielleicht ist dies so zu erklären, dass zum Zustandekommen von Braun ein Uebergewicht des Roth und der unmittelbar angrenzenden Antheile, combiniert mit dem entgegengesetzten Verhältnis in der Intensität nöthig ist. Hier aber könnte diese herabgesetzte Intensität für die Mischung wertlos geworden sein, weil sie über das ganze Spectrum gleichmässig vertheilt ist. So käme dann statt der Mischung „Braun" nur das Orange in verdüsterter Nuance zustande. Ueberhaupt fällt es auf, dass dort, wo in der Farbe Braun auftrat, in den Schemen das flache Ansteigen der Curve ausgesprochen war, dagegen das flache Auslaufen nach Violett ganz oder nahezu ganz fehlte. Braune Farbe war an keiner der Substanzen zu erkennen, deren Absorptionscurven auch sehr allmählich ausliefen.

Jedenfalls schienen die Curvenschemen von Fraxin, Kreosot und Ol. Dippelii interessant genug, um sie den Fachgenossen vorzulegen. Zwischen den steilen (z. B. Nitrobenzol) und den flachen (z. B. von Ol. Dippelii) Absorptionscurven bilden die vom Anilin (Nr. 19) ihrer Form nach, und die vom Kreosot ihrer Lagerung nach gewissermaassen die Grenze. Sie seien mit zur Vergleichung empfohlen. Die hier gegebenen Erklärungsversuche sind nicht als abschliessend zu betrachten.[1])

[1]) Farbenmischungen mit 2 Spectren oder mit dem Kreisel sind geeignete Methoden um Klarheit in der Sache zu gewinnen. Aber die Aufgabe dieser Unter-

Ueberblickt man alle Schemen, so findet man, dass die Absorptionscurven steil stehen, wenn die Absorption gleich als eine totale einsetzt; dass sie sehr in die Länge gezogen sind und daher nahezu flach liegen, wenn die Absorption in einem weiten Gebiete allmählich ansteigt; dass sie bogenförmig sind, wenn die Absorption rascher als proportional ansteigt oder abfällt. Man hat demnach 4 Typen der Absorptionslinien.[1])

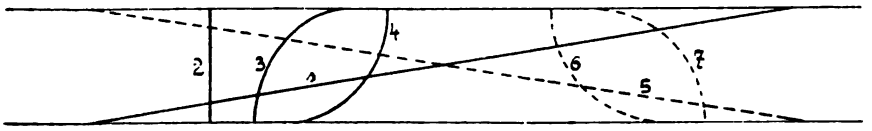

Fig. 18.

Sie kommen meistens vielfach miteinander combiniert vor. Die Form 2 dieser Figur ist für sich allein selten zu finden. Dass sie, wenn schon vorhanden, gerade der Linie H entspricht, ist besonders selten. Diese Arbeit gieng aber gerade auf die Suche solcher Fälle aus.

Besieht man sich die Färbungscurven auf den Tafeln S. 570, so fällt auf, dass fast alle Curven von links nach rechts absteigen, dass sie ferner am meisten dort abbiegen, wo der Farbenwechsel am geringsten ist, und dass die Richtung im allgemeinen eine auf die durchschnittliche Richtung der Absorptionscurven senkrechte ist. Die Farbencurven erscheinen als Reciproke der Absorptionscurven. Diese Gesetzmässigkeit dürfte nur der graphische Ausdruck der Thatsache sein, dass die Absorption der graduelle Ausdruck für das fehlende, die Färbung für das verbliebene Licht ist, — beides mit Bezug auf das einfallende Gesammtlicht.

Allerdings trifft das in unseren Fällen nicht immer ganz genau zu, aber es unterliefen auch Ungenauigkeiten in den Feststellungen: die Farben wurden ja im auffallenden, die Absorptionscurven dagegen im durchfallenden Lichte (im Spektroskop) bestimmt. Auch die Absorptionen hätte man, um volle Uebereinstimmung zu erzielen, präciser feststellen müssen. Wenn also nicht alles mit dem supponierten Gesetze stimmt, so mag das theils in der Sache liegen, theils von der bloss annähernd genauen Ausarbeitung der Details herstammen. Wie dem auch sei, so kann man doch

---

suchung verbietet mit Pigmenten zu arbeiten, weil bei dieser Untersuchung die menschliche Linse mit ihrer gelben Farbe stets im Auge behalten wurde. Auf die Farbenfrage überhaupt einzugehen war im Interesse der Absorption um die Linie H herum nöthig.

[1]) Für den anderen Rand eines Bandes sind noch die abfallende Grade 5 und die umgekehrten Bogen 6 und 7 hinzufügen. Dann sind es 7 Formen und alle Möglichkeiten erschöpft, abgesehen natürlich von der dritten Dimension, welche bei den feineren Untersuchungen z. B. Hagenbachs (nebst anderen über Chlorophyll) gewiss in der Darstellung berücksichtigt werden müsste.

nicht verkennen, dass den stehenden Farbencurven liegende Absorptionscurven (bes. beim Kreosot, Fraxin, Ol. Dippelii) entsprechen und umgekehrt. Das Triphenylmethan gibt senkrechte Absorptionscurven und so stark liegende Farbencurven, dass dieselben durch einen langen horizontalen Strich entlang der Basis sämmtlicher Farbencolumnen angegeben werden müssten, d. h. es ist ganz farblos, und daher an dieser Stelle der Darlegungen gar nicht weiter in Betracht gezogen worden. Ebenso müssten die Farbencurven aller anderen Stoffe, die bei H das Spectrum steil abschneiden, wenigstens für eine dieser Spectrumstelle entsprechende Absorptionscurve in demselben Sinne in die Farbentabelle eingetragen werden, wie die des Triphenylmethans. Man kann diese Stoffe leicht unter den im Anhange abgebildeten Originalspectren herausfinden.

Die Schichtdicken, zwischen welchen der Farbenwechsel (Metachromie) am grössten ist, sind nicht bei allen Substanzen dieselben, aber jene von 3—6 *mm* zeigen zumeist diese Erscheinung am stärksten. An der 1 *mm* dicken Stelle der Glaszelle kann man bei den meisten Lösungen und Flüssigkeiten gut hindurchsehen und an der Buchstabentafel tief hinunterlesen.[1]) Die Spitze des Flüssigkeitkeils in der Glaszelle ist immer bis auf eine gewisse Strecke farblos (diesbezügliche Vergleiche wären interessant). Der Adhaesionsrand von Füssigkeiten zeigt im kleinen dasselbe. In den Schichtdicken von 12 bis zu 30—45 *mm* kommt meist kein weiter auffälliger Farbenwechsel mehr vor. Wenn man die gefüllte Cuvette vor dem Collimatorspalt rasch hin und herzieht, so kann man den Wechsel im Spectrum fast plastisch sehen und selbst den Charakter der Absorptionscurven feststellen, jedenfalls ist die Construction der Curven nach den einzelnen Schichtdicken leichter.

Da diese Untersuchung nicht nur diejenige über die Wirkung der verschiedenen Concentrationen (im Hauptbericht) einigermaassen ergänzen sollte, sondern auch als Vorstudie für die Spectraluntersuchung und Spectroskopie des von den menschlichen Linsen durchgelassenen gelben Lichtes dienen sollte, so wurden die Schichtdicken 1 und 3 *mm* gewählt, weil sie die Grenzwerte bilden, die sowohl in der Brillenkammerfrage als auch bei den Linsen (von deren Mitte bis zum Rande) in Betracht kommen. Sie sollten für die Zwecke der Untersuchung Grenzwerte liefern. Die Schichtdicken 6 und 9 *mm* waren dazu die natürlichste Steigerung und auch wegen dem Farbenwechsel nicht zu erlassen. Ueber 12 *mm* konnte man wegen der Kürze der Glaszellen nicht gehen. Die Substanz in der Flasche war dazu eine sehr erwünschte, mächtige Potenzierung der

---

[1]) Bei Ol. cadini u. Ol. hyoscyami, die hier gar nicht weiter erwähnt wurden, gelang dies nicht.

Schichtdicke.[1]) Die Beleuchtung ist von Einfluss, und das Tageslicht soll bei den Farbenschätzungen nur aus einer Richtung kommen, — in einem Ecksaal fiel die Schätzung der Farben anders aus als im Arbeitskabinet.

Die Distanzen der Absorptionscurven (in den Schemen) von einander würden anders ausfallen, wenn man mit Interferenzspectren (Gittern) arbeiten würde. Dabei kämen erst ihre eigentlichen Werte heraus. Dass sie in den vorgeführten Skizzen gegen H auseinander gehen, ist zum Theil an der Dispersion des Apparates und nur zum anderen Theil an der Function der Schichtenverjüngung gelegen. Mit Gitterspectren müsste man bei starker Beleuchtung arbeiten und die Platten lange exponieren. Aber man hätte den Vortheil, die Areale vor und hinter der Absorptionslinie ausmessen und in Beziehung zu einander bringen zu können. Man gewänne also ein neues Moment des Studiums.

Bezüglich der Abschätzung der Färbungen muss noch eindringlich hervorgehoben werden, dass da eine Incongruenz der gemachten Angaben enthalten ist. Es wurde die fragliche Schichtdicke bei auffallendem Lichte betrachtet und mit Benützung gefensterter Schirme (für die Glaszelle freie Spalten im Carton von 5 *mm* Breite, und in 3, 6 und 9 *cm* Entfernung von einander) verglichen. Anders wären die Resultate ausgefallen, wenn man im durchfallenden Lichte und nicht im Widerscheine untersucht hätte. Aber man musste so vorgehen, einmal weil die Angaben im Hauptberichte so gemacht sind, ferner weil der ärztliche Leser wohl wissen wird, wie manche Substanzen aussehen, aber nicht wie sie sich im durchfallenden Lichte verhalten. Dieses Detail müsste man im Principe entscheiden, falls zahlreichere Untersuchungen als bisher in dieser Richtung gemacht werden sollten. Vom wissenschaftlichen Standpunkte[2]) muss man auf der Durchleuchtung bestehen, denn ihre Folgen werden untersucht und wenn farbige Brillen getragen werden, auch gefühlt.[3])

Die Untersuchung im relucenten (rückstrahlenden) Lichte ist deshalb unmaassgeblich, weil sich in die bei solchem Lichte entstehende Färbung fremde Elemente mengen und an ihr ändern: die hinter dem Stoffe

---

[1]) Mächtige Schichten sind noch wenig untersucht worden. Einiges, was in der Literatur aufstiess, ist am passenden Orte angeführt worden. Von unserer Lufthülle wissen wir noch am meisten (leider wird man kaum je erfahren, wie es über derselben steht). Und doch müsste alles Bezügliche (z. B. Oel in grossen Behältern u. s. w.) interessant sein.

[2]) Da diese Punkte nicht immer Berücksichtigung fanden, sind enorme Arbeitsleistungen auf diesem Gebiete unverwertbar, ebenso in der Frage der Fluorescenz. Wie schade, dass z. B. Hagenbach die Schichtdicken nicht angegeben hat (obwohl die Arbeit andere Zwecke verfolgte) und die Farben nur mit Worten bezeichnet. Ohne Farbenscala geht es nicht und Wörter sind zu vage.

[3]) Für die internationale Verständigung könnten die Kunstwörter translucent und relucent dienen. Der Kürze wegen mögen sie fortan Verwendung finden.

befindliche Grundfläche und der von dieser erfolgende Reflex; der Hinzutritt der allgemeinen atmosphärischen Helligkeit; die Beimischung des Widerscheines von den Gegenständen der Umgebung; selbst der Einfluss des Farbencontrastes der anderweitigen Objecte. Die eben erwähnten Umstände fügen zu der eigenen Farbe des Stoffes noch den Factor der Sättigung (zumeist des Weiss) und fälschen unser Urtheil gegebenen Falles in hohem Maasse.[1]) Wenn wir daher das Absorptionsspectrum zur Grundlage unseres Farbenurtheiles nehmen wollen, dürfen wir die mit freiem Auge betrachtete Farbe des Stoffes bloss mittelst zweier Factoren bestimmen: dem Farbenton (Radde 1—42) und der Farbenhelligkeit (Radde a — v). Der dritte Factor, der sonst sich immer mitbetheiligen will, d. h. die Farbensättigung, muss ausgeschlossen sein.

Bei der Ergründung der Gesetze der Färbung an organischen Stoffen und lebenden Geweben, insbesondere im Hinblick auf die Lichtwirkung der gelben Linse[2]) liegt es nahe, auch nach den Farben der Mineralien zu fragen. Mit den Kenntnissen darüber steht es nicht zum besten. Die Bemühungen der Mineralogen in dieser Hinsicht sind gross, aber die Erkenntnis über die Ursachen und die Entstehung der Farbe noch lückenhaft.[3]) Das lässt die Annahme zu, dass auch die Arbeit auf unserem Gebiete, der kleinen Linse, gewiss eine schwere sein wird. Aber das Farbenurtheil der Menschen hängt damit zusammen, dass die Linsen während des Lebens gelber werden.

Nun muss noch die principielle Seite dieser Untersuchungen erörtert werden.

Die Untersuchung der Schichtdicken mit Bezug auf das durchgelassene Licht wurde für die praktische Brillenfrage vielleicht genügend methodisch vorgenommen, aber um Daten für die streng wissenschaftliche Verwertung, etwa gar für die Erforschung der Constitution der Materie,

---

[1]) Zugabe von Weiss: Helmholtz, physiol. Optik. II. Aufl. 322 S.

[2]) Weiter unten sollen Spectren von Linsen aus verschiedenen Lebensaltern vorgeführt werden.

[3]) Eine Zusammenfassung in den naturwissenschaftlichen Monatsheften (természet tudományi közlöny 1898 jan.) hat unlängst die gewünschte Übersicht gegeben. Die Farbe der Mineralien hat zuerst A. G. Werner für die Systematik zu verwerten sich bemüht. Nach ihm haben Mohs, Breithaupt, Haidinger, Zippe in ihren Lehrbüchern der Farbe der Mineralien eigene Capitel gewidmet. Jetzt sucht man die Ursachen der Färbung und deren Wechsel zu ergründen. Weinschank hat als wahrscheinlich angenommen, dass organische Stoffe gar nicht oder selten sich betheiligen. Die Behauptung Forsters, dass der Rauchquarz durch einen Theereinschluss gefärbt erscheint, ist nicht haltbar. Das Steinsalz ist auch nur von anorg. Stoffen gefärbt. Kreutz u. Giesel haben synthetisch blaues Steinsalz erzeugt und die blaue Farbe rührte nur vom Salz selbst her. Von den lebhaften Farben, welche Katodestrahlen erzeugen, erwiesen Wiedemann u. C. Schmidt, dass sie auch nur mineralischen Ursprunges sind.

zu gewinnen, müsste man sehr viel genauer und kritischer vorgehen. Die Farbenabschätzung freilich bliebe subjectiv. Aber schon die Farbenscala müsste für mehr als die technischen Bedürfnisse angelegt werden. Sie müsste feinere Unterscheidungen erlauben.[1]) Auch ist die Construction einer transparenten Farbenscala für Untersuchungen wie die vorliegenden nicht nur sehr erwünscht, sondern im Interesse der Exactheit unerlässlich. Dann müsste alles weitere Abschätzen entfallen und nur mit Präcisionsapparaten vorgegangen werden. Zunächst müsste man eine stabile[2]) Lichtquelle nehmen und auf Einheiten[3]) basieren, also vom weissglühenden 1 cm^2 Platin ausgehen. Die Farbenbestimmung wäre schon bei dieser Belichtung in translucenter Weise zu machen. Für den Spectrographen (und zu Glaszellen) müsste man Quarz verwenden[4]) und am besten auf das Gitterspectrum übergehen. Für die Aufnahme wären Platten erwünscht, die das ganze Spectrum oder doch den farbigen Theil ganz gleichmässig wiedergeben. Da für die Herstellung solcher keine Aussicht besteht, so muss mit verschieden sensibilisierten Platten stückweise aufgenommen werden. Weiters sind gleichzeitige Doppelaufnahmen (mit dem frei und dem durch die Substanz eintretenden Lichte) und schliesslich zur Abschätzung eine Präcisionsvorrichtung, wie der oben erwähnte Simon'sche Apparat, nöthig.

Genaue Quantitätsbestimmungen des Lichteffectes allein können den Zusammenhang mit der Farbenbestimmung in genaueren Einklang bringen und jetzt noch bestehende Unklarheiten, wie einige an verschiedenen Stellen dieses Aufsatzes erwähnt wurden,[5]) aus der Wissenschaft zum Verschwinden bringen. Man würde dann genauer wissen, wo das einfallende Licht von bekannter Grösse hingekommen ist. Der austretende Theil würde messbar sein und daraus der unterwegs absorbierte Theil berechnet werden können. Die Plattenaufnahme und die Präcisionsmessung würden eine genaue Wiedergabe der Absorptionsgrenze ermöglichen. Es liesse sich ein präcises Bild vom verbliebenen Lichte gegenüber dem absorbierten Lichte construieren. Man könnte an dem Bilde graphisch darstellen und wüsste ziffernmässig anzugeben, welche Wellenlängen und in welcher Intensität noch verblieben sind. Die jetzt nur mit approximativer Abschätzung construierten Absorptionscurven würden dann mit der subjectiv ermittelten

---

[1]) Man half sich durch Einbeziehen mehrerer Nachbarfelder nach der Höhe oder Breite oder beider, in ein grösseres Fenster des verdeckenden Cartons.

[2]) Alle künstlichen Lichtquellen sind bisher noch unstät.

[3]) Die Sparmacetkerze und die Hefner'sche Amylacetatlampe wären ungenügend.

[4]) Eder hat sich einen solchen gebaut, dessen Spectren ausserordentlich sind. S. Lehrbuch d. Phot. I. 221.

[5]) Insbesondere, dass das Triphenylmethan bis diesseits von H absorbiert, ohne farbig zu werden, ebenso Chinin, Chinidin u. s. w.

Färbung der absorbierenden Substanz in ganz genaue Beziehung gebracht werden können. Das Gesetz der complementären Farbenwahrnehmungen würde sich bis auf die feinsten Einzelheiten ausarbeiten lassen. Durch die seitliche Verschiebung der Absorptionslinie würde von jedem Falle bekannt, welche Wellenschwingungen zur Erzeugung der complementären Farbenempfindung noch vorhanden sind. Durch die Höhenverschiebung der Absorptionslinie würde erkennbar, welche Schwingungsintensität zur Erzeugung der Farbenhelligkeit diese übriggebliebenen Wellenschwingungen bei dem Absorptionsvorgang noch behalten haben. Man besässe ein genaues graphisches Bild des auf subjectivem Wege bestimmten Farbengrades. Würde im Urtheile vereinzelter Beschauer das objectiv aufgestellte Bild mit dem subjectiv empfundenen nicht stimmen, so hätte man gleich die fertigen Daten, um Alterationen im Farbensehen, wie etwa die Farbenblindheit, zu erkennen.

Die absorbierende farbige Substanz ist übrigens in dem thatsächlich befolgten Vorgehen auch zweimal auf ihre Wirkung geprüft worden. Einmal darauf, welchen Farbeneindruck sie hervorruft; sodann darauf, was für ein Curvenbild die Lichtwirkung von dem spectrographischen Ergebnisse anzufertigen gestattet. Ist alles physikalisch tadellos ausgeführt worden, dann müssen diese beiden unabhängig von einander gewonnenen Resultate sich gut miteinander in Zusammenhang bringen lassen. Ist das bei einer Schichte erreicht, so kann man mit anderen Schichtdicken der Substanz in derselben zweifachen Art vorgehen. Die Prüfung liefert wieder zwei unabhängig von einander gewonnene Resultate, die mit einander correspondieren. Vergleicht man nun diese Doppelbestimmungen, die zweierlei Färbungen und die zweierlei Curvenbilder miteinander, so muss sich ein Schluss auf den Unterschied der Färbung und auf den Unterschied der Curvenbilder machen lassen.

Und nun käme als weitere Folgerung, dass diese Unterschiede von zweierlei Gattung sich im Werte genau decken müssten. Man müsste aus dem Wechsel der Farbe die Veränderung im Curvenbilde zu erkennen imstande sein; und umgekehrt müsste sich aus dem Curvenbilde die Färbung errathen lassen. Das ist aber nur annähernd der Fall. Denn durch Versuche mit Farbenmischungen hat Helmholtz[1]) klar erwiesen, dass unsere Farbenempfindung zu stumpf ist, als dass sie mit einem feiner abgestuften Wechsel der Wellenschwingungen Schritt halten könnte. Die vorhin erwähnte zweite Art der Folgerung ist noch viel unverlässlicher: Aus dem Farbenunterschiede die Unterschiede im Curvenbilde zu constatieren, wird immer ein sehr unsicherer Vorgang bleiben. Nach der Färbung und ihren Unterschieden wird man auch aus eben-

[1]) Physiol. Optik, II. Aufl., S. 312 u. ff.

denselben Gründen nie über die Molekularconstruction etwas Genaueres erfahren (es wäre denn, dass man die Wellenlängen des Spectrumbildes in jedem einzelnen Falle näher bestimmt, und zwar für jede Schichtdicke besonders und mit Beziehung zur Lichtquelle). Dagegen hat die Forschung auf Grund der objectiv dargestellten Spectrumbilder — der Absorptionscurven — alle Aussicht aus den Schichtdicken und deren spectralen Folgen, eine rationelle Graduierung der Schichtdicken[1]) und die genaue objective Bestimmung vorausgesetzt,[2]) ein neues Mittel für die Erforschung der Molecularbeschaffenheit zu gewinnen. Der Abgang von Lichtschwingungen oder der Abgang eines nachweisbaren Antheiles ihrer Amplitude verspricht die Möglichkeit der Erkenntnis, inwiefern die Moleküle den Antheil der strahlenden Energie verbraucht haben, welcher dem Rhythmus ihrer eigenen Schwingungsfähigkeit entspricht. Denn der Rhythmus der intramolekularen Schwingungen entspricht eben dem Rhythmus der verschwundenen strahlenden Energie. Aus diesem Rhythmus auf den molekularen Bau zu schliessen, ist dann Aufgabe anderer Forschungswege.[3]) Bisher hat man aus den Absorptionsstreifen Schlüsse gezogen. Die Function der Schichtdicken wissenschaftlich zu verwerten, verspräche allgemeinere Verwendbarkeit, mindestens aber eine wertvolle Controlmethode.

An den Absorptionscurven muss beim Vergleichen untereinander der senkrechte (Ordinaten-) Antheil auf die Wellenlängen und seine eventuelle Veränderung auf die complementären Farbenerscheinungen, also auf den Farbenton bezogen werden. Der horizontale (Abscissen)-Antheil der Absorptionscurven muss auf die Intensität und seine eventuelle Höhen-

[1]) Physiol. Optik, II. Aufl., S. 312 u. ff.

[2]) Man macht zuerst eine aequimolekulare Lösung, indem man ein Milligramm-Molekül (d. h. das Moleculargewicht in Milligrammen) in einer bestimmten Anzahl Kubikcentimetern (meist 20 *cc*) eines diaktinischen Lösungsmittels auflöst, und auf ein bestimmtes Volum (in der Regel 20 *cc*) bringt. Auf diese Weise nehmen die verschiedenen Moleculargewichte der Substanzen immer gleiche Volume ein. Verwendet man nun stets eine Lösungsschicht von bestimmter Dicke, so wird deren Wirkung auf die aequivalente Absorptionsfähigkeit, also auf die moleculare Absorption, bezogen werden können.

[3]) Der Einfluss der optischen Dicke folgt den von Bunsen u. Roscoe experimentell bewiesenen Gesetzen (Pogg. Ann. 1857, Bd. 101), wonach 1. die Menge der Strahlen, welche in einer Schicht von endlicher Dicke absorbiert wird, der Menge (Intensität) der auffallenden Strahlen proportional ist, und 2. die absorbierte Lichtmenge von der Dichtigkeit des auslöschenden Mediums abhängt. Aus diesen Sätzen leitet sich der Absorptionscoëfficient ab, welcher das Verhältnis des durch die Schichtdicke 1 durchgelassenen Lichtes zur Intensität des auffallenden Lichtes darstellt, oder der von Bunsen u. Roscoe zur bequemeren Berechnung der Concentration aus der Absorption eingeführte Begriff des Extinctionscoëfficienten, d. h. der reciproke Wert derjenigen Schichtendicke, welche das Licht durchlaufen muss, um bis auf ein Zehntel seiner ursprünglichen Stärke ausgelöscht zu werden. (Landauer Spectralanalyse 1896, S. 60).

abweichung auf den Grad der Helligkeit, unter Umständen auf ungleiche Helligkeit im Gebiete der bezüglichen Wellenlängen, bezogen werden. Man hat demnach aus einem tadellos fixierten Absorptionsspectrum ein in Relation zur Lichtquelle getreues Functionsbild des Absorptionsvorganges erhalten, in welchem Functionsbilde das mit Bezug auf die Lichtquelle Fehlende die Absorption näher beurtheilen lässt, und das im Functionsbilde noch Vorhandene die physikalische Unterlage für die Farbenempfindung möglichst genau und objectiv erkennen lässt. Bezüglich beider, des fehlenden und des vorhandenen Lichtes, können sowohl die Qualität der Wellenschwingungen (aus dem verticalen Antheil der Curven) als auch ihre Quantität (aus dem horizontalen Antheil der Curven) ziffermässig angegeben werden. Diese Zahlenangabe ist bezüglich der Qualität eine absolute, bezüglich der Quantität eine mit Bezug auf die Lichtquelle relative. Ist diese letztere conventionell festgestellt, wie es bereits in fast befriedigender Weise geschehen ist,[1]) so wird auf exactem photochemischem Wege (mit Vermittlung der Spectrographie) verlässlich zu eruieren sein, wie es sich mit dem Farbenwechsel der Lösungsschichten vom physikalisch-wissenschaftlichen Standpunkte verhält. Dadurch wird man eine möglichst einfache physikalische Grundlage für die Beurtheilung der Färbungen (von Gasen, Flüssigkeiten und durchsichtigen festen Körpern)[2]) gewonnen[3]) haben.

Der Vergleich von farbigen Flüssigkeiten und ihrer Schichtdicken mit den Abstufungen einer noch so vollkommenen Farbenscala, steht (von den Schwankungen des subjectiven Momentes im Erkennen und Bestimmen der Farben abgesehen) den auf dem eben geschilderten Wege erhältlichen Resultaten an Genauigkeit dadurch jedenfalls nach, dass hier noch die schwer controlierbaren Factoren der allgemeinen Beleuchtung und der vielfachen Reflexe hinzukommen und auch die Contrastwirkungen einen

---

[1]) O. Lummer von der Physik. Exp. Reichsanstalt arbeitet weiter an der Vervollkommnung, vergl. Wied. Ann. 1897—98. (Artikel: Rothglut von Metallen). — Als Lichteinheit schlägt Ch. Féry in Compt. rend. 1898, 126. Bd., 1192, Acetylengas vor, das durch eine scharf abgeschnittene Capillare von 0·5 *mm* Durchmesser ausströmt und an freier Luft verbrennt. Die Intensität wächst mit der Flammenhöhe von 10 *mm* aufwärts bis 25 *mm* proportional.

[2]) In Bezug der Oberflächenfarben müsste der Vorgang, wie er als verkehrte Aufstellung in dem Abschnitte „Fluorescenz" erwähnt werden wird, weiter ausgebildet und mit der Untersuchung des durchgelassenen Lichtes sehr dünner Schichten der Körper combiniert werden.

[3]) Diese principiellen Feststellungen gelten auch für die Prüfung der Farbengesichtsfelder, und mahnen für streng wissenschaftliche Zwecke solche Untersuchungen mit Spectralfarben bei regulierter Lichtquelle und nicht mit Pigmenten vorzunehmen.

störenden Einfluss üben.[1]) Selbst die Erinnerung kann sich als Nebenfactor geltend machen. Die Bestimmung der Färbung aus dem Anblicke wird zwar nie ihren Wert für Fragen des praktischen Lebens verlieren, aber wenn aus den begleitenden Umständen die wissenschaftliche Fragestellung bereits angeregt und auch formuliert ist, wird die Lösung erfolgen können, ohne weiter auf eine subjective Bestimmung zurückkommen zu müssen.[2])

Durch den Untersuchungsvorgang, wie er beschrieben wurde, liesse sich eine verlässlichere physikalische Grundlage für die Farbenfrage gewinnen wie bisher. Unsere Kenntnisse über die Farben beruhen fast nur auf physiologischen Forschungen, wenn auch mit physikalischen Hilfsmitteln. Die physikalische Grundlage ist eben nicht ausgebaut und beschränkt sich auf den subjectiven Vergleich mit bezüglichen Theilen des Spectrums. Die objective, also rein physikalische Wirkung der Wellenschwingungen konnte früher noch nicht dargestellt und bis vor kurzem auch nicht numerisch angegeben werden. Durch den Ausbau der Photochemie wird erst die volle physikalische Sicherheit gewonnen werden können. Es wird sich dann die Farbenlehre zu einer rationell aufgebauten Photologie erweitern, in welcher nicht mehr Physiologie im allgemeinen und Versuche auf complementäre Farbenempfindungen im besonderen, ohne genaue Kenntnis des Thatsächlichen in Bezug der Wellenschwingungen, getrieben werden müssen.

Mischungen.

In dem bisherigen wurde nachgewiesen, dass man die Absorption des Ultraviolett genau an der Grenze des sichtbaren Spectrums, also mit farblosen Lösungen, in einzelnen Fällen erreichen kann. Dies kann

[1]) W. H. Vogel sagt im Lehrbuch der Phot. 1894, II. 249: „Die ganze jetzt herrschende Lehre von den Contrastfarben hält vor den neu erkannten Thatsachen nicht Stand.“ Ohne damit eine bestimmte Meinung äussern zu wollen, kann doch erwähnt werden, dass diese dort angeführten zahlreichen und wichtigen Thatsachen volle Beachtung erheischen.

[2]) Für das Spectrographieren der farbigen Stoffe zu oculistisch-praktischen Zwecken empfiehlt es sich womöglich gleichzeitig ein Vergleichsspectrum der benützten Lichtquelle aufzunehmen. Gestattet das die Spalte nicht, so geschehe dies knapp hintereinander. Man betrachte z. B. die Figuren 31—44 auf Tafel II. u. III., und man wird zugeben, dass ohne den Streifen des Spectrums des Himmelslichtes der andere nicht viel Beweiskraft hätte. Ein photographisches Spectrum allein besagt fast gar nichts. Ist hingegen das jeweilige Himmelslichtspectrum dabei, so zeigen die 2 Streifen sogleich, dass ein Vergleich zu machen ist. Der auf seinen Apparat Eingeübte weiss sich auch vom blossen Anblicke so ziemlich über die Art der Platte, Beleuchtung und Exposition zu orientieren. — An dem benützten Spectrographen nach Vogel ist die Spalte nur 9 *mm* lang. Eine Spaltlänge von 15 *mm* ist wünschenswert, um Zwillingsspectren auch von dicken Schichten in einwandfreier Weise aufnehmen zu können.

geschehen je nach der Natur solcher elective Substanzen: durch richtiges Treffen der Concentration, oder durch chemische Substitution, oder durch Wahl der passenden Schichtdicke.

Es kommt aber im Spectrum ausser der Wellenlänge auch die Intensität der Lichtquelle in Betracht. Bei gewöhnlicher Beleuchtung kann reines Nitrobenzol in der Schichte von etwa 0·1—0·2 *mm* der Aufgabe, welche von Seiten der Wellenlängen entsteht, gut entsprechen. Auch Triphenylmethan in 35 : 100 Xylol bei 1—1·5 *mm* Schichtdicke wird vollauf zufriedenstellend wirken. Ob die absorbierende Wirkung aber auch in Fällen intensivsten Lichtes ausreicht, ist eine andere Frage, worauf die Antwort sich nicht aus den täglichen Lebenserfahrungen ergeben kann. Es findet sich keine Gelegenheit, nur ultraviolettes Licht in sehr intensiver Weise einwirken zu lassen. Die Sonnenscheibe, an die man zunächst denken würde, kann man mit den genannten Stoffen wohl nicht bequem betrachten, aber das beweist doch nichts in unserem Falle, weil da das farbige Licht mitwirkt, und für sich allein zum Zwecke des Versuches auch nicht abgeschwächt werden kann.

Es entstand daher die Frage, ob sich die Abfiltrierung des ultravioletten Lichtes nicht auch in excessiven Fällen sicherstellen liesse. Aber durch die Vermehrung der Schichtdicke oder der Concentration würde auch das noch verbliebene Spectrum weiter gekürzt werden, wie aus den Schemen im Hauptberichte hervorgeht.

Da drängte sich der Gedanke auf, ob nicht durch Häufung der Substanzen, selbst sehr intensives ultraviolettes Licht ohne Kürzung des Spectrums abgehalten werden könnte.

Um die aufgeworfene Frage zu entscheiden, war zweierlei zu untersuchen: erstens wie sich mehrere Stoffe in einem gemeinsamen Lösungsmittel verhalten, und zweitens, ob durch eine summierende Wirkung der Absorptionseigenschaften das Spectrum nicht mehr verkürzt würde, als durch je einen der verwendeten Stoffe.

Die erste Frage betreffend wurden zehn verschiedene Mischungen gemacht und die Lösungen lange ($1^1/_4$ Jahr) stehen gelassen, um allenfalls eintretende Verfärbungen (Heterochromien) beurtheilen zu können. Sie sollen im einzelnen angeführt werden, wobei die Angaben der Färbung sich auf den Inhalt der Flaschen von 30—35 *mm* Breite beziehen.

1. Alkohol 10 *g*, Nitrobenzol 0·5, Triphenylmethan 0·3, Anthracen 0·05, Chinin bisulf. 0·3, Aesculin 0·085, Quercitrin 0·02, Chinidin sulf. acid. 0·4, Fraxin 0·5. Das Gemenge war gelblich, besass einen schwachen Niederschlag und konnte filtriert als Kammerfüllung gebraucht werden. Einige Wochen war es verwendbar, wurde aber dann dunkler. Nach $1^1/_4$ Jahren ist die Farbe R. 3. h. unbrauchbar.

2. Alkohol 10 *g*, darin in den vorherigen Verhältnissen Nitrobenzol, Triphenylmethan, Chinin bisulf., Aesculin und Chinidin gelöst; Anthracen, Quercitrin und Fraxin blieben weg. Es wurde R. 6. n. unbrauchbar.

3. In 10 *g* aqua: Chinin bisulf. 0·7, Chinidin sulf. ac. 0·5, Aesculin 0·015. Es ist R. 6. u—v., also annehmbar.

4. In Xylol 10 *g*: Nitrobenzol 0·5, Triphenylmethan 2, Chinidin sulf. 0·1. Letzteres war nicht recht löslich. Hellgelblich R. 9. < v., also in der Farbe vortrefflich, aber satzig.

5. Petrol von 2 Sorten u. zw. farbloses 8 und lichtgelbes 4, Nitrobenzol 0·5, Triphenylmethan 2 (es löste sich nicht alles; 17% ist das Maximum bei Zimmertemperatur), es wurde deshalb Xylol 4·0 zugegeben. R. 7—8. u., somit annehmbar.

6. Chloroform 10 *g*, Chinidin sulf. 0·5, Anthracen 0·15. R. 5. q. Chloroform musste aber inzwischen nachgefüllt werden. Unbrauchbar.

7. Ol. Terebinthinae 10 *g*, Sandarac, Mastix, helles Colophon je 1 *g*. Da ein Satz blieb, wurde nach geraumer Zeit abgegossen. R. 6—7. u—v. und dicklich.

8. Benzol 10 *g*, Phenantren 1, Chinin bisulf. 0·6, Chinidin sulf. 0·2 (löste sich kaum und blieb unten als Satz). R. 6. t—u. Wäre zu verwenden.

9. Ol. citri decolor (bis rectif.) 10 *g*, Nitrobenzol 0·5, Triphenylmethan 2 *g*. R. 6. t. Also leidlich.

10. Ol. citri commune 10 *g*, Triphenylmethan 1·5. R. 6. t. In dünner Schichte wäre die Farbe nicht entschieden gefärbt und könnte zur Füllung von Kammern dienen, die keinen metallischen Ring haben, denn dann wird es grün.

Um die zweite Frage zu entscheiden, wurde folgender Versuch gemacht. Von Glaszellen mit 2·5 *mm* Lichte wurde je eine gefüllt mit: Triphenylmethan in Xylol 25 : 100, Quercitrin in Alkohol 1 : 750, und Chinidin sulf. in aqu. ac. 1 : 40. Was jede Schichte für sich leistet, ist schon erörtert worden, kann übrigens auf Taf. II, Fig. 27 *a*, *b*, *c* nachgesehen werden. Alle drei Zellen wurden dann miteinander vor die Spalte des Spectrographen gestellt und das Spectrum wie auf Taf. II, Fig. 27 *d* hergestellt. Dies geschah mit Tageslicht. Ein anderesmal wurde Magnesiumlicht angewendet. Es zeigte sich auch in diesem stark ultravioletten Lichte kein Lichtdurchgang über die Linie H hinaus. Das Spectrum war aber verkürzt. Wären alle drei Glaszellen mit derselben Substanz gefüllt worden, so hätte man nahezu denselben Effect bekommen. Dieses Ergebnis entscheidet die Frage dahin, dass durch eine Steigerung der Absorption nicht nur ihre Intensität sondern auch ihre Ausdehnung vergrössert wird, ein Factum, das bei theoretischen Feststellungen über die Absorption nicht wird ausser acht bleiben dürfen.

Im ganzen ist es mit Gemengen organischer Substanzen eine heikle Sache, die man lieber vermeidet,[1]) umsomehr, als selbst in anorganischen Lösungen das Verhalten mehrerer gleichzeitig anwesender Salze nicht einfach aus der Analyse zu ersehen ist; wie uns Aerzten von den Mineralwässern genugsam bekannt ist. Ueber Aenderung von Bändern bei Mischungen absorbierender Körper schreibt Vogel einiges, z. B. bei Anilinblau, Fuchsin und Pikrinsäure ändert sich die Lage der Absorptionsstreifen nicht; anders ist es bei Carmin mit schwefelsaurem Kupferoxyd-Ammon oder chromsaurem Kali, im ersten Falle verschieben sich die Absorptionsstreifen nach Roth, im zweiten nach Blau hin; eine Spur von Kalk vernichtet schon die Absorptionsstreifen der wässerigen alkalischen Purpurinlösung total.[2]) Ein ähnliches Verhalten ist hier im Hauptberichte von Phenolphtaleïn (91) erwähnt worden.

Feste Lösungen.

Da man sich nicht ohne dringende Nothwendigkeit dazu bequemen kann, Flüssigkeitsschichten als Lichtregulatoren in Brillenform anzuwenden, so muss man daran denken, ob nicht die flüssigen anaktinischen Substanzen in eine feste Form unter Bewahrung der Durchsichtigkeit gebracht werden könnten. Wenn man Lösungen von Gelatine, Gummi arabicum oder Kleister mit Aesculin, Chininbisulfat, Fluorescein u. a. versetzt und dann erstarren lässt, behalten jene Substanzen ihre gelöste Form bei und fluorescieren auch ebenso lebhaft.[3]) Sie sind mit den colloiden Molekülen der Grundmasse so verbunden oder zwischen sie eingelagert, dass sie ein Ganzes darstellen. Ist doch in Lösungen, besonders in colloiden, auch der kleinste physikalische Theil noch ein Aggregat mehrerer chemischer Moleküle und selbst Glasmassen sind in diesem Sinne feste Lösungen.[4])

Es wurden folgende Versuche gemacht:

1. Celloidin wurde in Alkoholäther dick gelöst, die leicht trübe Flüssigkeit in zwei Glasschalen von 4 *cm* Weite ausgegossen und unter Schutz vor Staub mehrere Tage lang eintrocknen gelassen. Es bildeten sich helle, etwa 1 *mm* dicke Lamellen, die sich allmählich von selbst vom Glase lösten. Ihr Absorptionsspectrum wurde, wie schon berichtet, untersucht. Die Lamellen sind nach zwei Jahren noch tadellos rein und nur ihre windschiefe Biegung hindert daran, dass man wie durch Glas feine Schrift lesen kann.

---

[1]) Vergl. Nernst, theoret. Chemie S. 444 u. ff.

[2]) Spectralanalyse 126.

[3]) Winkelmann, Handb. d. Physik 1891, II. 481 u. Stenger in Wied. Ann. 1888, Bd. 33, S. 577.

[4]) Wied. Ann. 1897, Bd. 60, Anm. zu S. 300 u. 314.

2. Eine sehr dünne Gelatinelösung wurde mit etwa $^1/_2$% Chininbisulfat versetzt und mit der Lösung ein Objectträger begossen. Nach dem Erstarren war die Schichte trüb, fluorescierte aber schön bläulich. Allmählich hellte sich die Schichte auf, zugleich erschienen feine Punkte. Diese wurden immer zahlreicher. Nach drei Monaten war die Schichte ganz eingetrocknet, fluorescierte sehr schwach und wäre klar und hell gewesen, wenn neben den Krystallhaufen nicht zahlreiche mikroskopisch feine Kryställchen sie hätten trüb erscheinen lassen. Nach zwei Jahren ist gar keine Fluorescenz zu erkennen und das Chininbisulfat bildet ein zierliches Netz mit gröberen Knoten, durch welches, beim Versuche hindurchzusehen, nicht einmal eine allgemeine Orientierung möglich ist.

3. Eine so wie die vorige bereitete Schichte, jedoch mit 5% Chininbisulfat versetzt, liess schon am ersten Tage Krystalle u. zw. in Garben zierlich geordnete lange Nadeln erkennen, fluorescierte aber anfangs lebhaft und war im ganzen trüb. Allmählich hellte sich die Schichte auf, fluorescierte weniger, die Krystalle nahmen jedoch zu. Nach drei Monaten war die Glasplatte von der eingetrockneten Chiningelatineschichte weissseidenglänzend überzogen, durch die grossen und kleinen Krystalle undurchsichtig und fluorescierte nur spurweise. Jetzt nach $1^1/_2$ Jahren ist gar keine Fluorescenz zu erkennen und die Krystallmassen zeigen theils klumpige, theils strauchförmige und zierlich garbenförmige Anordnung.

4. Eine andere, ähnlich behandelte, aber nur mit einer Spur von Chininbisulfat versetzte Gelatineschichte wurde durch Schiefstellen der Glasplatte so gestaltet, dass oben eine fast unmerkliche, unten eine etwas dickere Lage erstarren musste. Im oberen Theil sind jetzt nach $1^1/_2$ Jahren sehr feine, im unteren grosse Krystalle in Haufen sichtbar. Die Schichte wäre zum Durchsehen leidlich geeignet, wenn nicht die eingelagerten Krystalle ihr im ganzen ein trübes Aussehen und eine mangelhafte Durchsichtigkeit verleihen würden. Fluorescenz ist an dieser Lamelle nicht mehr zu erkennen.

5. In einer Alkohol-Aether-(1 : 1)Celloidinlösung wurde Chinin. bisulf. unter Erwärmung saturiert gelöst, und nach dem Abkühlen von den ausgefallenen Krystallen abfiltriert. Das Filtrat enthielt also die bei Zimmertemperatur eben lösliche Menge des Salzes, fluorescierte schön hellblau und war nahezu klar. Die Schichte füllte den Boden eines Becherglases von 4 *cm* Breite in 1 *cm* Höhe. In etwa 1 Woche war der Aetheralkohol soweit verdunstet, dass die Masse consistent, aber allmählich trüb wurde. Nach 1 Monat löste sich der verbliebene Kuchen als zusammenhängende Haut vom Glase. Nach 3 Monaten bildete er eine etwas biegsame, beim stärkeren Abbiegen brechende und nur $^1/_3$—$^1/_2$ *mm* dicke Haut, welche am Rande an jenem Theile, welcher an der Seitenwand des Becherglases emporgeragt hatte, sehr durchscheinend und dünn war, am Grunde aber

schmutzigweiss und milchig trüb aussieht, so dass man durch die erstere Stelle gröbere Schrift lesen, durch die letztere Stelle aber Buchstaben gar nicht erkennen kann. Fluorescenz war noch in sehr geringem Grade verblieben. Krystalle waren mit freiem Auge keine zu erkennen, mit einer etwa 50fachen Vergrösserung jedoch wimmelte es im Sehfeld davon. Die Zwischenmasse wäre zum Durchblicken klar genug, aber die Krystalle stehen im Wege. Es fanden sich indessen nur eingebettete Krystalle, und keine freien an der Oberfläche. Jetzt nach $1^1/_2$ Jahren ist es ebenso, nur die Fluorescenz ist ganz geschwunden.

6. Chininbisulfat wurde in erwärmtem Xylol gelöst, und zwar 0·2 in 3 *g*, also etwa $6^1/_2$—7 %. Die Lösung war klar. Als sie aber längere Zeit gestanden war, fielen sichtbare Krystalle haufenweise zu Boden. Am anderen Tage wurde abfiltriert und wieder eine wasserhelle Flüssigkeit von $1^1/_2$—2 *mm* Höhe im Becherglase von 3 *cm* Breite erhalten. Fluorescenz zeigte sich keine. In 1 Woche war das Xylol verdampft und am Boden blieben spärliche Krystallreste, — viel weniger als vorher am Filter verblieben waren. Dies sollte nur ein Vorversuch für den folgenden sein, in welchem das Xylol die Hauptsubstanz eine Zeit gegen das zu rasche Austrocknen schützen sollte.

Es wurden nämlich 20 *g* destilliertes Wasser, 20 *g* Xylol, 1 *g* Gelatine und 1 *g* Chininbisulfat in ein Becherglas gethan und im Wasserbade gelöst. Nun zeigte sich eine doppelte Schichte, oben war das Xylol glänzend hell und sehr zart blauschillernd, unten die Gelatine leicht trüb und lebhaft blau fluorescierend. Schüttelte man, so bildete das ganze Gemenge für eine Weile eine gleichmässige bläuliche Emulsion. Am nächsten Tag war die obere klare Schichte ohne Schiller, die untere schillernde Schichte dagegen ganz trüb. Das blieb so, bis nach mehreren Tagen das Xylol verflüchtigt war. Nun wurde die 1 *cm* hohe gestockte Gelatineschichte, von oben allmählich nach abwärts zunehmend, durchaus hell und schön blau. Man konnte nun doch hoffen, die erwünschte chininhältige durchsichtige Membran zu erhalten, die bei Absorption des ultravioletten Lichtes klar und farblos bliebe, zum Durchsehen geeignet wäre und in dieser Form dann zum Zwecke des Lichtschutzes benützt werden könnte. Es kam jedoch anders. Allmählich erschienen an der Oberfläche Krystallklümpchen, die nahe dem Rande im Kreise vertheilt waren, allmählich sehr anwuchsen und mit dem Eintrocknen der Gelatinemasse schliesslich an der Becherwand zurückblieben. In der Gelatinemasse selbst erschienen dann garbenförmige und büschelige Krystallhaufen; die Masse trübte sich und setzte sich am Boden ganz fest zusammen. Nach drei Monaten haftete sie noch immer und liess sich erst nach einem weiteren halben Jahre im ganzen ablösen.

7. Von Chinidinum sulfuricum wurde 0·5 *g* in 20 *g* aqu. dest. mit

Zusatz von 3 Tropfen Salzsäure nahezu ganz gelöst, von den wenigen gebliebenen Krystallen abfiltriert und nun mit 1 *g* reinster Gelatine ins Wasserbad gesetzt. Die klare colloide Lösung wurde dann zu drei Versuchen verwendet: *a*) eine dünne Schichte, welche auf einen Objectträger gegossen, in wenigen Tagen starr geworden und eingetrocknet war, zeigte zwar keine Krystalle, war aber trüb von vielen colloiden Körnchen; *b*) eine dickere Schichte in einem Uhrglase trocknete nach 2—3 Wochen ein und zeigte in der kaum durchscheinenden bräunlichen Schichte einzelne und klumpig gehäufte Krystalle, die man mit freiem Auge nur vermuthen, mit einer Lupe aber gut sehen konnte; *c*) eine mehrere *mm* hohe Schichte in einem Becherglase brauchte viele Wochen Zeit zum Eintrocknen und zeigte ebenfalls reichliche Krystallhaufen, jedoch auch reichliche Schimmelansätze.

8. Eine schwache Gelatinelösung 1:1000 mit einigen Körnchen von Fluoresceïnkalium ergab eine canariengelbe, schön grün fluorescierende Schichte, R. 7. s. von Farbe. Die Schichte trocknete allmählich ein, verlor viel an Fluorescenz und wurde anscheinend trüb. Nach 3 Monaten war zu erkennen, dass eigentlich die Grundsubstanz leidlich durchsichtig und nur schwach gelb wäre, wenn nicht sehr viele mikroskopische, dunkelrothe Krystalle in ziemlich gleicher Grösse und Vertheilung sie durchsetzen würden. Von diesen rührte also die makroskopische Trübung, die Behinderung der Fluorescenz und die zu saturierterem Gelb gesteigerte Färbung her. Nach $1^1/_2$ Jahren ist noch eine Spur Fluorescenz zu bemerken, sonst ist der Zustand derselbe. Es blieb also doch ein Minimum des Fluoresceïns in fester Lösung, das übrige krystallisierte innerhalb der Gelatineschichte aus.

9. Eine alkoholisch-ätherische Celloidinlösung 1000:1 Fluorescein ergab eine intensiv gelbe Flüssigkeit. In einem Becherglase trocknete diese durch Verdunstung allmählich auf etwa $^1/_2$ *mm* Dicke ein, löste sich nach 1 Monate vom Glase, hatte fast gar keine (nur spurweise) Fluorescenz, war von zahlreichen sehr feinen und gleichmässig vertheilten Krystallen durchsetzt, aber dabei so durchsichtig klar, dass man Schrift Nr. 1 lesen konnte, und war orangegelb R. 6. q—r. Nach $1^1/_2$ Jahren ist gar keine Fluorescenz zu entdecken, im übrigen ist der Befund derselbe.

10. Triphenylmethan konnte nicht in Gelatine gelöst werden. Dagegen wurde es in einer alk. aeth. Celloïdinlösung in 10%iger Menge gut gelöst. Die Lösung wurde in einem Becherglase lange stehen gelassen. Innerhalb 4 Wochen trocknete die 1 *cm* hohe Flüssigkeitsschichte zu einer etwa 1 *mm* dünnen Lamelle ein, an der sich anfangs am Rande, dann allmählich immer mehr auch nach der Mitte zu Krystalle ansetzten. Nach 3 Monaten war die Lamelle von selbst abgefallen, verkrümmt, mit

sehr grossen Krystallmassen bedeckt, die an beiden Oberflächen massenhafte Buckeln und Wülste bildeten und sehr schwach violett schillerten. so dass man nicht beurtheilen konnte, wie die Grundmasse ohne diese Krystalle beschaffen ist. Jetzt nach $1^1/_2$ Jahren ist der Zustand derselbe.

11. Triphenylmethan wurde auch in Canadabalsam zu lösen versucht, in der Hoffnung, dass es beim Eintrocknen in diffuser Vertheilung verbleiben werde. Zu diesem Behufe wurde $0{\cdot}25\,g$ Triphenylmethan in ein kleines flaches Gefäss (von $30\,mm$ Breite und $5\,mm$ Höhe) gethan, mit der Absicht es später auch unter dem Mikroskope zu betrachten. Darauf wurde ein Gemisch von je $2\,g$ Canadabalsam und Xylol gegossen und unter Erwärmung umgerührt, bis das ganze eine gleichförmige, klare, flüssige und dabei lebhaft violett schillernde Masse bildete. Diese änderte sich im Laufe von Wochen nur langsam, war in 5 Wochen noch zähflüssig, aber bereits leicht trüb und weniger schillernd. Nach $^3/_4$ Jahren änderte die Schichte beim Umlegen des Gefässes ihre Form nicht mehr, nahm aber den Eindruck des Fingers noch auf. Jetzt, nach $1^1/_2$ Jahren, ist die Masse endlich ganz starr, sehr schwach gelblich, ganz durchsichtig, ohne jede Fluorescenz, am Glase noch fest haftend. In der Mitte der Schichte sind keine Krystalle zu finden, am Rande jedoch wimmelt es von solchen. Mit dem Spectrographen ergab sich das auf Taf. II, Fig. 28 abgebildete Spectrum. Dieses reicht über die M-Linie hinaus. Es ist also kein Triphenylmethan „starr gelöst" geblieben.

12. Ein Versuch mit Nitrobenzol, und zwar $1\,g$ auf $5\,g$ gelösten Celloidins, endigte auch negativ; das Nitrobenzol hat sich verflüchtigt und die erstarrte Schichte lässt das Licht wie andere Celloidinschichten hindurchgehen.

Aus diesen Versuchen geht hervor, dass erstarrende Lösungsmittel wohl einen Theil der gelösten Substanz am Auskrystallisieren hindern, aber im Laufe der Zeit in abnehmender Weise, so dass allmählich doch die frei werdenden Krystalle zunehmen. Es hat also den Anschein als ob sich, mit absorbierenden Substanzen in genügender Menge imprägnierte Lamellen aus Celloidin, Gelatine, Balsam u. s. w nicht in der Art herstellen lassen, dass sie klar bleiben und doch das Ultraviolett wegfiltrieren. Indessen könnte diese Meinung doch eine voreilige sein.

Aus den chemischen Jahresberichten ist nämlich zu ersehen, dass manche gewiegte Forscher den diesbezüglichen feineren chemisch-physikalischen Vorgängen nachzuspüren sich bemühen, und mit zunehmendem Einblick in diese Dinge könnte vielleicht doch das hier Gewünschte möglich gemacht werden. Es finden sich bereits allerlei wissenschaftliche Angaben, welche von Sachverständigen ausgenützt, dem Ziele näher brächten. Um den Einblick in die Sachlage zu erleichtern, sei einiges hier angeführt.

Auf eine eigenthümliche Erscheinung hat Stenger[1]) aufmerksam gemacht. Während wie H. W. Vogel gefunden, die auf Glasplatten verdunsteten Lösungen organischer Farbstoffe meist ein anderes Spectrum zeigen, als die Lösungen, ändert sich das Spectrum der Lösungen nicht, wenn man sie mit Gelatine, Leim, Stärke, Gummi versetzt und dann erstarren lässt. Nach Stenger ist in der Gelatinelamelle die Molekularaggregation die gleiche wie in der Lösung, und daher auch der Charakter des Absorptionsspectrums übereinstimmend. Der Farbstoff in seiner gewöhnlichen festen Form ist dagegen aus complicierteren Aggregaten aufgebaut und zeigt daher ein anderes Absorptionsspectrum.

Die Gelatine und das Celloidin sind (sammt dem Wasserglas, Eisenoxydul u. s. w.) als Colloide in Wasser quellbar. Es ist also diese Volumvermehrung eine Folge der capillaren Aufsaugung zwischen die Moleküle, die enorm gross sind.[2]) In der Wärme zerfallen diese Molekülcomplexe in kleinere und einfachere.[3]) Fremde Substanzen bringen die Lösung zum Stocken, wobei man es also mit einer gewebeartig ausgeschiedenen festen Substanz zu thun hätte, deren Zwischenräume mit Wasser erfüllt sind, welches capillar festgehalten wird. Durch Verdunsten lässt sich der grösste Theil dieses durch Capillaraffinität gebundenen Wassers entfernen; dort aber, wo die Zwischenräume des Gewebes sehr klein sind, findet eine Abgabe nur bei sehr energischer Trocknung statt. Eine gelatinierte Lösung ist ein Mittelding zwischen fest und flüssig, der Grösse der inneren Reibung nach mehr zu den festen Stoffen gehörig, durch Elasticität vom Brei verschieden. Sie hat aber doch die Eigenschaft, wie Flüssigkeiten, krystallisierte Körper zu lösen und ihnen freie Diffusion zu lassen. Diese Eigenschaften sind es, die unter anderen die Vortheile der gelatinierten photographischen Trockenplatten constituieren, — also eine hochwichtige Verwendung ergeben.[4])

Bedenkt man überdies, wie die physikalischen Eigenschaften der Stoffe mit ihrer Constitution zusammenhängen,[5]) indem die additiven Eigenschaften (Volumen, Refraction u. s. w.) den Atomen, die constitutiven (Lichtabsorption, optische Activität, Schmelzpunkt u. s. w.) den Molekülen,

---

[1]) Wied. Ann. 1888, Bd. 33, 583 (nach Landauers Spectralanalyse S. 60).

[2]) Schon bei Tannin 1100, Gummi 1800, Kieselsäure mindestens 49.000; Albumin diffundiert nicht.

[3]) Erwin Fraas, Elasticität von Gelatinelösungen, in Wied. Ann. 1894, S. 1074.

[4]) Aus Nernst, theoret. Chemie 383 u. ff. Vergl. auch S. 333 u. 167. — Weiters: E. Wiedemann u. G. C. Schmidt, über Luminescenz von festen Körpern u. festen Lösungen, in Wied. Ann. 1895, Bd. 56, S. 201.

[5]) Vergl. „Ueber die wichtigsten Beziehungen zwischen der chemischen Zusammensetzung von Verbindungen und ihrem physikalischen Verhalten" von W. Herz in Breslau (Sammlung chemischer und chemisch-technischer Vorträge III. Bd., 7/8. H. 1898). Eine sehr lesenswerte Zusammenfassung.

und die colligativen (Krystallisation, Fluorescenz) der Häufung von Molekülen (physikalisches Molekül, dem das chemische zugrunde liegt) zukommen:[1]) so gewinnt man fast den Eindruck, als ob die von Stenger oben angeführte Aufstellung schon an sich eine nur vorübergehende Erscheinung betreffen würde. In der gestockten Gelatine ist innerhalb der capillarattrahierten Flüssigkeit die Möglichkeit gegeben, eine fremde Substanz so lange zu beherbergen, als diese Capillarität durch Verdampfen nicht aufhört thätig zu sein. Das Ausfallen der Krystalle aus Celloidin und Gelatine erklärt sich auf diese Weise von selbst.

Die Theorie der festen Lösungen, so schreibt neuestens G. Bodländer,[2]) hat bisher eine Bestätigung nur bei gewissen anomalen Mischungen gefunden, die mehr durch Absorption als durch moleculare Durchdringung entstanden zu sein scheinen.

Demnach wäre für unsere Zwecke auf diesem Wege nichts zu erreichen. Und doch müssen der Uebersichtlichkeit wegen noch die neuesten Angaben der Literatur referiert werden, da sie dem Vorherigen gegenüber wieder Aussichten eröffnen.

Liesegang beschreibt[3]) eine grosse Anzahl von Beobachtungen über die Verbreitung von Lösungen in Gelatinegallerte, über Reactionen zwischen zwei Lösungen, die sich in der Gallerte bei der Diffusion begegnen, und über Elektrolysen von Salzen, die sich in Gallerten befinden. Es treten hierbei zahlreiche interessante Erscheinungen auf, namentlich die Bildung gewisser Structuren in der vorher structurlosen Masse und die Entstehung von Niederschlägen nicht in zusammenhängenden Massen, sondern in einzelnen, scharf voneinander getrennten Schichten, zwischen denen sich kein Niederschlag befindet. Auch kann die Dissociation mancher Lösungen durch verschieden schnelle Diffusion ihrer Bestandtheile, namentlich von salzsäurehältigen Eisenchloridlösungen in den Gallerten verfolgt werden. Der Verfasser glaubt, dass solche Beobachtungen für die Erklärung der Entwicklung und der Lebenserscheinungen von Organismen von Bedeutung sein können.

Als chemische Fernwirkung[4]) beschreibt Liesegang weiters eine Reihe interessanter von ihm bei Diffusion einer Lösung von Argent. nitr.

---

[1]) Die Eigenschaft der Löslichkeit lässt sich, soweit der Verfasser die chemischen Publicationen zu übersehen vermag, noch nicht bestimmt einreihen, scheint auch kein einfach übersichtlicher Vorgang zu sein.

[2]) Ueber feste Lösungen, Neues Jahrbuch für Min., Geol. u. Paläont. 1898 Beilagebd. 12, p. 52—114, enthält eine eingehend kritische Darstellung des Gegenstandes nach den heutigen noch fragmentarischen Kenntnissen (ref. in Beibl. Wied. Ann. 1898, S. 745).

[3]) Naturw. Wochschr., 11. Bd, 353 (ref. im Chem. Centralbl. 1896 II. 524).

[4]) Monographie 1896, Düsseldorf (ref. im Chem. Centralbl. 1896, II. 885).

in chlornatriumhältiger Gelatine beobachteter Erscheinungen, welche beim Auftropfen auf die Gelatine entstanden. Auch die anziehende Wirkung zweier Verbindungen aufeinander (Kupferacetat und Pyrogallol) hat Liesegang studiert. Er weist schliesslich auf die Beziehungen dieser „chemischen Fernwirkung" zur physikalischen Chemie hin. Sie gibt eine Erklärung für Liebreichs todten Raum — zeigt, dass eine Anziehung der Jonen auch ohne Mitwirkung des elektrischen Stromes erfolgen kann: ein eiserner oder kupferner Nagel in Arg. NO_3 — Gallerte gestellt, bewirkt ausser Abscheidung von Silber eine starke Wasseransammlung, genau wie bei wirklicher Elektrolyse der Gallerte.

In einer amorphen colloidalen Substanz herrscht keine Ruhe, sondern es findet eine fortwährende Aenderung im physik. Molekularzustande und demzufolge auch in der Zusammensetzung statt. Diese Aenderung ist eine sehr langsame bei gewöhnlicher Temperatur und wird bei Zunahme der Temperatur beschleunigt.[1])

Tammann studierte die Krystallisation unterkühlter Schmelzen. Sie hängt von der Anzahl der ersten Krystallkeime ab und ausserdem von der Geschwindigkeit, mit der jeder Kern wächst. Wenn man eine Schmelze sehr schnell tief unter das Maximum der Kernzahl abkühlt, so erstarrt der Körper als Glas. Wahrscheinlich werden bei genügend schneller Abkühlung alle Stoffe als Gläser erhalten werden können. Es gelang Tammann von 153 org. Stoffen 59 durch sehr schnelle Abkühlung in Gläser überzuführen.[2])

Fluorescenz.

Es sei erlaubt, Folgendes in Erinnerung zu bringen. Absorption ist der Uebergang der Aetherschwingungen auf die gleichschwingenden Moleküle. Die Nebenschwingungen der letzteren können als Fluorescenz zur Erscheinung kommen. Jedenfalls steht die Fluorescenz und Phosporescenz der Körper mit der Absorption des Lichtes in Zusammenhang. Eine Anzahl von Stoffen hat die Eigenschaft unter dem Einflusse des Lichtes selbstleuchtend zu werden. Leuchten sie nur, so lange die Bestrahlung andauert, so bezeichnet man die Erscheinung als Fluorescenz. Leuchten sie auch nach Aufhören der Belichtung, so nennt man dies Phosphorescenz. Beide Erscheinungen gemeinsam bilden die Photoluminescenz. Fluorescenz ist bisher zumeist an Flüssigkeiten,[3]) Phosphorescenz nur an

---

[1]) J. M. van Bemmelen: die Absorption, Z. f. anorg. Chem. 1898, 20. Bd., S. 185 (ref. chem. Centralbl. 1898, 3. Mitth. u. 1899, S. 1149, 4. Mitth.)

[2]) Z. f. physik. Ch. Bd. 25, 441—79. 1898 (ref. Chem. Centralbl. 1898, I. S. 973.

[3]) Nicht ausnahmslos z. B. Flussspath, Uranglas. Auch die Krystalle von Phenantren und von Triphenylmethan fluorescieren etwas.

festen Körpern beobachtet worden. Die Strahlen, welche diese Erscheinungen hervorrufen, werden gemäss dem Princip von der Erhaltung der Kraft, absorbiert. Die fluorescierenden Körper liefern dem entsprechend Absorptionsspectren, und da sie die ultravioletten Strahlen in einem gewissen Umfange absorbieren, so fluorescieren sie sämmtlich im Ultraviolett.

Mit der Erscheinung der Fluorescenz hatten wir es in dieser Untersuchung vielfach zu thun. Zuerst war es die Eigenschaft der Fluorescenz selbst, welche beim Suchen nach Absorptionsstoffen die Hoffnung erweckte. das Ultraviolett könnte durch die betreffende Substanz absorbiert werden. da die Fluorescenz ein Product der weniger brechbaren Strahlen auf Kosten der empfangenen stärker brechbaren Strahlen[1]) von Seite der Substanz ist. Weiters ist die Fluorescenz zwar nur ein Antheil des verlorenen Lichtes, das den durch eine Kammerbrille Hindurchsehenden nicht direct betrifft. Da aber die Beleuchtung am Tage eine mehrseitige zu sein pflegt, so wird der Widerschein seitlichen Lichtes eine Fluorescenz auch aus dieser Richtung mit sich bringen, und wie Versuche mit solchen Brillen zeigen, sehr unangenehm empfunden werden. Dieser Unannehmlichkeit muss durch Verminderung der Fluorescenz abgeholfen werden. Es musste also betreffs der Hauptmittel versucht werden, bei welchen Concentrationsgraden die Fluorescenz relativ am schwächsten ist, und ermittelt werden, welche Behandlung der Substanzen dem Uebelstande am besten abhilft, um danach die Wahl zu treffen. Ausserdem regte sich der Wunsch, wenigstens bezüglich der zwei am meisten besprochenen Mittel, des Triphenylmethans und Chininbisulfats, über die Beschaffenheit des Fluorescenzlichtes selbst etwas zu erfahren. Die Kenntnis der reichen Literatur und des neuesten Standes der Theorien über diese Erscheinung war auch nicht zu umgehen.

Von den Mitteln, welche sich gegen Ultraviolett bewährten, war vor allem das Triphenylmethan, dann das Chininbisulfat, Aesculin und. wegen seiner leichten Erkennbarkeit durch die Farbe, das Fluorescein von Interesse. Die anderen Substanzen fluorescieren entweder gar nicht. oder in den verwendeten Lösungsmitteln nicht.

Aehnliche Untersuchungen wurden zwar von Anderen vielfach gemacht, aber nicht im Hinblick auf die hier obschwebenden Verhältnisse.

Es wurde eine Reihe von graduierten Reagensgläsern mit einem Diameter von $1^1/_2\,cm$ genommen, die Füllung mit einer sehr concentrierten Lösung der jeweiligen Substanz begonnen, und in jedem folgenden Glas die Menge des Lösungsmittels verdoppelt. Die so entstandene Reihe von hinsichtlich der Concentration abgestuften Lösungen wurde dann mit

[1]) Wenigstens für die hier in Betracht kommenden farblosen und gelben Substanzen.

der Magnesiumlampe[1]) aus $^1/_3$ *m* Entfernung und mit einem starken Brennglase (16·5 D) von grosser (5 *cm*) Oeffnung beleuchtet, dabei die Fluorescenz durch Beleuchtung von vorne und auch von oben beurtheilt. Zur Ergänzung wurde ebenso bei Tageslicht verfahren.

1. a) Fluorescein in Alkohol hat eine hellgrüne Fluorescenz. Es wurde eine Scala hergestellt, in der Fluoresceinkalium 1 : 1000 Alkohol als Ausgangspunkt diente. Da sich aber nachträglich zeigte, dass diese erste Lösung das saturierteste Fluorescenzlicht von den anderen, verdünnteren Lösungen hatte, so wurde ergänzend die Reihe nach rückwärts noch um drei Stufen vermehrt. Dabei kam man jedoch an eine feste Grenze der Untersuchung, denn es löste sich (Temperatur im Laboratorium 22° C) nicht mehr alles zugesetzte Fluorescein auf. Es fluorescierte eben die ganz saturierte Lösung des Fluoresceins in Alkohol am intensivsten. Die Reihe ist:

a —	1 : 125	Fluorescenz am dunkelsten gesättigt
b —	1 : 250	
c —	1 : 500	
1 —	1 : 1.000	
2 —	1 : 2.000	Abnahme langsam
3 —	1 : 4.000	
4 —	1 : 8.000	
5 —	1 : 16.000	
6 —	1 : 32.000	Abnahme schneller
7 —	1 : 64.000	
8 —	1 : 128.000	schwach fluorescierend
9 —	1 : 256.000	
10 —	1 : 512.000	noch kenntlich
11 —	1 : 1,024.000	kaum mehr kenntlich
12 —	1 : 2,048.000	
13 —	1 : 4,096.000	
14 —	1 : 8,192.000	gar nicht mehr fluorescierend.

Hier zeigte also die erste Lösung die intensivste Fluorescenz.

b) Zum Vergleich wurde noch eine alte wässrige 2% Lösung von Fluoresceinkalium, die zum Färben von Hornhautgeschwüren am Lebenden bereitgehalten wird, zu einer Reihe von Versuchen benützt. Es sollen nur die Hauptziffern erwähnt werden, da die Reihe schier endlos würde. Den Ausgang bildete 1 : 50. Diese Lösung war sehr dunkel braungelb, zeigte fast gar keine Fluorescenz und diese war auch sehr dunkel

[1]) Das Magnesiumband war 0·14 *mm* dick, 2·5 *mm* breit, rückte auf der Maschine 62—65 *cm* in einer Minute (leider nicht genug gleichmässig) vor u. stammte aus der Fabrik Hemelingen in Bremen.

grün. Von 1 : 200 an wuchs die Fluorescenz rasch und wurde schön hellgrün, etwas heller in der Nuance als die Lösung in Alkohol bei gleicher Verdünnung. Am stärksten war die Fluorescenz bei 1 : 500 bis 2000. Dann nahm sie langsam ab bis 1 : 200.000, von da an rascher bis 1 : 2,000.000, blieb noch gut erkennbar bei 1 : 1000 Millionen, und erst bei 1 : 1 Billion schien es bei Tageslicht, als ob schon einige Phantasie zum Erkennen einer Spur von grünlichem Schimmer nöthig wäre, der indessen bei Magnesiumlicht doch wieder unzweifelhaft hervortrat. Bei dem oftmaligen Verdünnen können sich Ungenauigkeiten eingeschlichen haben, aber eine erstaunliche Hartnäckigkeit der Fluorescenz zeigte diese Lösung im Wasser doch gegenüber jener in Alkohol, die bei ungefähr 1 : 8,000.000 schon unmerklich geworden war.

Die Absorptionscurven solcher verdünnter Lösungen sind wahrscheinlich liegend und zeigen bei dem Absorptionsherd nahe F etwas Besonderes.[1]) Denn die Färbung dieser enorm verdünnten Lösung ist noch immer gelblich, und die Fluorescenz hört doch noch früher auf, als die letzte Spur der Farbe.

2. Triphenylmethan 4 : 10 Xylol bildete die Ausgangslösung einer anderen Untersuchungsreihe. Die Fluorescenzfarbe war ein Violett von R. 22. in den Stufen n — s., je nach der Lösung und Schichte (letzteres war bei den früheren Untersuchungen notiert worden).

1 —	4 : 10	
2 —	2 : 10	> stärkste Fluorescenz
3 —	1 : 10	
4 —	1 : 20	
5 —	1 : 40	
6 —	1 : 80	langsame Abnahme
7 —	1 : 160	
8 —	1 : 320	
9 —	1 : 640	
10 —	1 : 1.280	rasche Abnahme
11 —	1 : 2.560	nahezu keine Fluorescenz
12 —	1 : 5.120	
13 —	1 : 10.240	keine Fluorescenz mehr.
14 —	1 : 20.480	

Die stärkste Fluorescenz zeigt also eine Lösung von der Stärke 1 : 7—8. In der Stärke der Lösung, wie sie für anaktinische Kammerbrillen passt, ist die Fluorescenz geringer.

[1]) Ihre Spectren müssten mit Quarzapparaten, kurzer Exposition und gleichzeitiger Darstellung des Spectrums des Himmelslichtes aufgenommen werden. Starkes Licht würde die zarten Unterschiede vernichten; es verhält sich damit ähnlich, wie mit dem Staub in der Luft, den man nicht im Sonnenscheine, sondern in der Dämmerung am besten sieht.

3. Chininbisulfat in Wasser bekam rasch eine schwach gelbliche Färbung.[1]) Die Ausgangslösung war 1 : 10 (da 11—12% saturieren). Die Farbe der Fluorescenz ist das bekannte milde Blau.

1	—	1 : 10	∧ stetig zunehmend
2	—	1 : 20	
3	—	1 : 40	
4	—	1 : 80	starke Fluorescenz
5	—	1 : 160	> am stärksten
6	—	1 : 320	
7	—	1 : 640	etwas schwächer
8	—	1 : 1.280	ebenso
9	—	1 : 2.560	stark abgenommen
10	—	1 : 5.120	schwach
11	—	1 : 10.240	gar nichts.
12	—	1 : 20.480	

Die stärkste Fluorescenz zeigt eine Lösung von 1 : 200—240. Für Kammerbrillen könnte die Concentration 1 : 14 (frisch) oder 1 : 30 (alt) in Frage kommen. Diese fluorescieren viel weniger als weit schwächere Lösungen.

4. Aesculin in Alkohol. Die Substanz ist berühmt wegen der wasserblauen und den Verdünnungen hartnäckig widerstehenden Fluorescenz. Eine alte Lösung in Alkohol 1 : 200, die in der Flasche R. 6. t — u. gelb war, diente als Ausgang der Verdünnungen.

R. 8. s.	1	—	1 : 200	himmelblau, Stich ins Grüne
	2	—	1 : 400	
	3	—	1 : 800	
	4	—	1 : 1.600	sehr fluorescent
	5	—	1 : 3.200	am meisten fluorescent ⎫ helles
R. 13. u.	6	—	1 : 6.400	deutlich abnehmend ⎭ Cyanblau
	7	—	1 : 12.800	etwas violett
R. 13. v.	8	—	1 : 25.600	
	9	—	1 : 51.200	
	10	—	1 : 102.400	noch gut sichtbar fluorescent, hier am meisten violett
	11	—	1 : 204.800	
	12	—	1 : 409.600	
	13	—	1 : 819.200	schwach fluorescent
	14	—	1 : 1,638.400	noch etwas violett bis zum Schluss der ganzen Verdünnungsreihe.

[1]) 2 Jahre lang gestandene Lösungen werden etwa R. 8—9. t., und verlieren die Fluorenscenz nahezu vollkommen.

15 — 1 : 3,276.800
16 — 1 : 6,553.600
17 — 1 : 13,117.200 kaum mehr fluorescent
18 — 1 : 26,234.400 gar nicht fluorescent.
19 — 1 : 52,468.800

Die Farbe der Flüssigkeit wurde bei fortschreitender Verdünnung zunehmend grünlicher. Die Farbe des Fluorescenzlichtes änderte sich auch, von Blau in Violett. Ein kleiner Unterschied in seiner Farbe war auch, je nachdem man von oben einfach hineinsah oder dazu noch mit der Sammellinse horizontal in die unterste Partie hineinleuchtete; in letzterem Falle kam ein Stich von Grün hinzu, — jedoch nur in den ersten 4 Concentrationen. Gab man in jedes Glas einen Tropfen Ammoniak, so wurde die Fluorescenz lebhafter. Das Maximum war aber unter diesem Umstand bei der 7. Verdünnung, bei der 10. kaum mehr wahrnehmbar, und bei der 17. vielleicht sogar eine Abnahme gegen die obige Reihe, in welcher kein Ammoniak zugesetzt war; doch war dies nicht sicher festzustellen. Gab man statt Ammoniak einzelne Tropfen Salzsäure hinzu, so schwand die Fluorescenz überhaupt, wenn auch nicht bei allen gleich schnell. Der Unterschied beim Betrachten am Tageslichte und beim Magnesiumlichte war sehr auffallend zu Gunsten des letzteren.

Es lag keine Veranlassung vor, diese Untersuchung über die Intensität des Fluorescenzlichtes je nach den Concentrationen auf andere Substanzen auszudehnen. Vor den in dem Abschnitte „Folgerungen“ unter 2.—6. angeführten Stoffen fluorescierte in den für unsere Zwecke brauchbaren und hervorgehobenen Lösungen ausser den eben abgehandelten keine, es wäre denn, dass man auch das Petroleum in dieser Richtung untersuchen wollte. Aber Petroleum kommt für unsere Zwecke nicht in Verdünnungen in Betracht, auch ist seine Fluorescenz nicht besonders stark. Nitrobenzol, Ol. citri und cinnamomi, Chinidin sulf. in angesäuertem Wasser, die hellen Harze in Alkohol fluorescieren nicht; Quercitrin, Quercetin, Gelsemin, Phloridzin in Alkohol, Anthracen in Benzol und Fraxin in der unreinen Form, wie es vorlag, auch nicht.

Dass bei Lösungen von Substanzen mit abnehmender Concentration die Fluorescenz anfangs wächst und dann abnimmt, selbst bis Null. ist so zu erklären, dass die physikalische Molekel bei höherer Concentration complicierter ist, als in verdünnter Lösung. Ein und derselbe Körper fluoresciert umso leichter, je kleiner seine physikalische Molekel ist.[1])

Ueber die Fluorescenzhelligkeit von Lösungen hat O. Knoblauch[2]) Untersuchungen angestellt. Die Fluorescenzhelligkeit ist abhängig von der

[1]) Stenger über die Gesetzmässigkeiten im Absorptionsspectrum eines Körpers, Wied. Ann. 1888, Bd. 33, 577.

[2]) Wied. Ann. 1895, Bd. 54, 193.

gelösten Substanz, von der Concentration der Lösung und vom Lösungsmittel. Knoblauch hat 13 Substanzen (darunter die hier interessierenden Fluorescein, Chrysanilin, Aesculin, Phenantren, Anthracen und Petroleum) einzeln in 15 Lösungsmitteln (in abnehmender Reihe ihrer Dielektricitätsconstanten geordnet) durchversucht, die Resultate verglichen, und in einer Tabelle zusammengefasst. Aesculin fluoresciert am wenigsten in Aceton, Fluorescein und Chrysanilin in Methylalkohol, Phenantren in Aethylalkohol, Anthracen in Chloroform. Knoblauch zieht weitreichende Schlüsse aus diesem fein abgestuften Beobachtungsmaterial und stellt für die Fluorescenzhelligkeit einer Lösung eine Gleichung auf. Der gesammte Einfluss des Lösungsmittels auf die Fluorescenzhelligkeit einer gelösten Substanz (Leuchtenergieinhalt) setzt sich bei den Nichtelektrolyten aus vier, bei den Elektrolyten aus fünf Theilen zusammen (der Brechungsexponent des Lösungsmittels in zwei Beziehungen, auch die dielektrische Polarisierbarkeit des letzteren, die Concentration und die Beweglichkeit der gelösten Theilchen innerhalb des Lösungsmittels, und der Dissociationsgrad). Zwischen der Intensität des Fluorescenzlichtes und derjenigen des erregenden Lichtes besteht also Proportionalität, selbst wenn die Intensität des letzteren im Verhältnis 1 : 6400 (also durch sehr dunkle Gläser) verändert wird.

Für unsere Zwecke ergibt sich hieraus die Lehre, dass in rauchgrauen anaktinischen Schutzbrillen die durch das seitlich einfallende (unerwünschte) Licht erzeugte Fluorescenz weniger störend sein wird, als in farblosen, wenn sie auch nicht ganz zu wirken aufhören wird. Dies konnte durch einen directen Versuch mit zweierlei Brillen leicht constatiert werden.

Um dem Unbehagen, das durch diese Spiegelungsfluorescenz unter Umständen hervorgerufen wird, zu begegnen, musste man versuchen, ob es nicht gelänge, die Fluorescenz überhaupt ganz zu beseitigen. Aus verschiedenen Notizen in der Literatur ergibt sich, dass Aesculin und Fluorescein durch Ansäuern die Fluorescenz verlieren, ebenso Chininbisulfat sowohl in Wasser als in Alkohol durch Zusetzen eines Körnchen Kochsalzes.[1]) Das Chininbisulfat hatte auch in den Mischungen, die oben erwähnt wurden (Wasser, Alkohol, Benzol als Lösungsmittel), nicht mehr fluoresciert.

Am schwierigsten war die Sache mit dem Triphenylmethan, das doch im übrigen so vorzüglich unseren Zwecken zu dienen versprach. Lange und beharrlich fortgesetzte Versuche lehrten endlich den Ausweg finden. Ein Zusatz von Nitrobenzol benimmt der Lösung in Xylol (und

[1]) Chininbisulfatlösungen verlieren die Fluorescenz überhaupt durch Zusatz von löslichen Substanzen, die Haloïd-Jonen enthalten, so durch KCl, NaCl, Brk, KJ, HgCl, HgJ, u. s. w.

auch der in Alkohol) die Fluorescenz, ohne die Absorption sichtlich zu ändern. Für die 25—35% Triphenylmethan-Xyllösung ist ein Tropfen Nitrobenzol genügend, um in 10 *ccm* die Fluorescenz in einem für unsere Zwecke vollauf genügenden Grade und in 3 *ccm* die Fluorescenz gänzlich aufzuheben. Bei den Mischungen (siehe oben) war keine Fluorescenz, wenn Alkohol, Petrol, Xylol als Lösungsmittel dienten, bei der von Ol. citri nur eine Spur.

Um die Physiographie des Triphenylmethans möglichst zu vervollständigen,[1]) versuchte man sein Fluorescenzspectrum zu bestimmen. Für das Vorgehen gab die schon angeführte Abhandlung Knoblauchs den Wegweiser ab. Der Spectrograph wurde mit dem Collimatorrohr gegen die vom Fenster her beleuchtete Substanz gerichtet. Das Glasgefäss mit parallelen Wänden hatte eine Tiefe von 2 *cm* und eine Breite von 7 *cm*. Es wurde so gestellt, dass der Reflex von den Glaswänden möglichst wenig in die Lichtspalte gelangen konnte. Um alles sonstige seitliche Licht abzuhalten, wurde der Glasbehälter mit schwarzem Tuchpapier von allen übrigen Seiten umgeben. Für die Aufstellung wurde ein einfensteriges Zimmer mit freier Aussicht gewählt. Der Spectrograph wurde seiner Reflexion wegen verhüllt. Nun wurde 5 Tage lang exponiert. Es entstand vom Reflexlichte des Gefässes ein sehr schwaches Linienspectrum zwischen den Linien F und H. Darauf wurde das Gefäss ohne an dasselbe zu rühren mit Triphenylmethan in Xylol 10 : 100 gefüllt und wieder 5 Tage lang exponiert. Es entstand ein dem obigen ähnlicher Streifen, der aber zwischen G und H dunkler war, ohne dass die Fraunhofer'schen Linien an dieser Vermehrung des Lichteffectes theilgenommen hätten, denn das Fluorescenzlicht kann natürlich keine Linien zeigen; es ist eine Veränderung des eintretenden Lichtes aus eigenem, inneren Vermögen der Substanz selbst. Beide Streifen finden sich neben einander auf Taf. II, Fig. 29 abgebildet. Ihr Unterschied ist eben das Spectrum des Fluorescenzlichtes. Dass es sich in 5 Tagen nicht stärker ausgeprägt hatte, darf nicht verwundern, denn das Fluorescenzvermögen eines Körpers ist jener Bruchtheil der Energie des absorbierten Lichtes, welcher von ihm in Energie des Fluorescenzlichtes umgewandelt wird. Nimmt man noch dazu, dass uns die Lösung selbst wasserklar und hell erscheint, also dass selbst die gesammte Absorption fast nur das Ultraviolett betrifft, so ist

[1]) Die Verhältnisse am Lichtkegel, den man zum Hineinleuchten benützt, wären auch zu präcisieren, namentlich welche Stelle, wie stark, wie tief fluoresciert. Denn das ist nach der Concentration, nach der Lichtquelle, nach dem Lösungsmittel und besonders bei verschiedenen Substanzen verschieden. Doch betreffen diese Dinge die Frage nach der Absorption, während uns hier das nicht absorbierte Licht interessiert. Physiker werden wohl Wege finden, um die erwähnten Umstände numerisch zu bestimmen und für die Theorie zu verwerten.

im vorhinein berechenbar, dass man lange exponieren muss, um nur überhaupt einige Wirkung zu erhalten. Auch kann man es kaum verhindern, dass die Platte im allgemeinen wie auch hier rauchig wird, von den kleinsten Bruchtheilen des verirrten Lichtes im Apparate selbst.

Auf dieselbe Weise wurde das Spectrum des Fluorescenzlichtes von Chinin bisulf. 0·5 *g* in 100 cm^3 Wasser aufgenommen. Dasselbe steht mit seinem Vergleichsspectrum auf Taf. II, Fig. 30. Ursprünglich standen diese sowie die obigen nicht nebeneinander auf der Platte, nur in der Reproduction mussten sie zusammengeschoben werden. Das von Chinin bisulf. hat seinen Fluorescenzlichteffect zwischen F und G.[1])

Vergleicht man die Fluorescenzspectren der beiden Substanzen, so findet man, dass das des Triphenylmethans mit der violetten Farbe, und das von Chininbisulfat mit der lichtblauen Farbe ihres Fluorescenzlichtes im Einklange steht.

Es sei noch auf die letzten Zusammenfassungen der Ansichten über den Vorgang bei der Fluorescenz kurz hingewiesen.

Licht wird in letzter Instanz durch schwingende Bewegungen veranlasst, welche die Molekeln des leuchtenden Körpers ausführen und in unbekannter Weise auf den Aether übertragen. Jeder fluorescierende Körper verhält sich, so lange er dem Einflusse des thätigen Lichtes unterworfen ist, wie ein selbstleuchtender. Man wird daher den Vorgang sich so vorzustellen haben, dass das einfallende Licht einen Theil seiner Energie dazu abgibt, die Molekeln in Schwingungen zu versetzen, und dass diese ihrerseits neue Vibrationen im Aether veranlassen, die als Fluorescenzlicht in Erscheinung treten.[2])

Dass die Fluorescenz mit der Concentration der Lösung abnimmt, lässt sich am besten so erklären, dass die Schwingungen der fluorescie-

---

[1]) In Vogels Spectralanalyse S. 341 steht: Es enthält das Fluorescenzspectrum des Chinins nach Stokes alle Strahlen von Roth bis F im Blau; es gibt ein continuierliches Spectrum mit einem Maximum der Helligkeit in Blau.

[2]) Winkelmanns Handb. d. Physik II. 469—486, enthält eine eingehende Darlegung der Fluorescenzlehre mit historischen Rückblicken und Literaturnachweisen aus der Feder von Stenger. Eine allgemeinere, aber musterhaft lichtvolle Darstellung ist die von O. Lummer in Pouillet-Müllers Physik, 9. Aufl. Nur die Hauptpunkte streifen Lommels und ebenso Rieckes Exp. physik, 1896. Sehr interessant sind die seither erschienenen Abhandlungen: Walter, die Aenderung des Fluorescenzvermögens mit der Concentration (die Fluorescenz wachse endlos mit der Verdünnung, nur die Absorption werde schliesslich gar so gering) Wied. Ann. 1888, Bd. 34, 1889, Bd. 36. Nachweis des Zerfalles von Moleculargruppen in Lösungen durch Fluorescenz und Absorptionserscheinungen (Messung der die verdunkelten Stellen im Absorptionsspectrum umgebenden Halbschatten) 1889, Bd. 36. — Dagegen schreibt Böhlendorff, dass die Halbschatten einer anderen Erklärung bedürfen. Wied. Ann. 1891, Bd. 43.

renden Moleküle durch die Nachbarmoleküle gedämpft werden.[1] [2]) Dass die Moleküle beim Schwingen eine Dämpfung erleiden, ist ein besonders fruchtbarer Gedanke.

Nach den Ansichten von E. Wiedemanns Schule müsste jeder Licht absorbierende Körper auch fluorescieren, sofern nicht die im Molekül durch die absorbierten Strahlen erregten Schwingungen durch die Dämpfung zu sehr abgeschwächt werden. Die Dämpfung erfolgt innerhalb des Moleküls oder durch die Wechselwirkung zwischen den Molekülen des fluorescierenden Körpers oder zwischen diesen und den Molekülen des Lösungsmittels. Weil bei den festen Lösungen Zusammenstösse zwischen den Molekülen, welche die Dämpfung bewirken, nicht stattfinden, so wird bei ihnen die Dämpfung am geringsten, die Fluorescenz, wenn eine solche eintritt, am stärksten sein. (Die Versuche mit festen Lösungen zahlreicher Anilinfarbstoffe in verschiedenen farblosen Substanzen, z. B. Hippursäure, Benzoësäure, Gelatine, Eiweis, Zucker u. a. ergaben in den meisten Fällen starke Fluorescenz.) Es lässt sich der Satz allgemein aufstellen, dass alle Körper fluorescieren, wenn man sie in das richtige Lösungsmittel einbettet.[3]) Die Farbe des Fluorescenzlichtes des gelösten Körpers ist unabhängig davon, ob das Lösungsmittel fluoresciert, und in welcher Farbe es fluoresciert. Die Farbe ist zuweilen von der Natur des Lösungsmittels unabhängig, variiert aber bei anderen Stoffen sehr wesentlich mit der Natur des Lösungsmittels. Die Farbe variiert zuweilen mit der Zeit, die nach der Erregung verflossen ist. Die Concentration der festen Lösung ist ohne wesentlichen Einfluss. Die Körper fluorescieren meist nur, wenn sie in festen Stoffen gelöst sind, nicht aber wenn sie von Wolle, Papier, Seide u. s. w. absorbiert sind.[4])

Nach R. Mayer[5]) sind gewisse von ihm als Fluorophore bezeichnete Atomgruppen als Ursache der Fluorescenz organischer Verbindungen anzusehen. Solche Gruppen sind meist sechsgliederige heterocyklische Ringe.

[1]) E. Wiedemann u. G. C. Schmidt in Wied. Ann. 1895, Bd. 56, S. 18: über Lichtemission org. Substanzen in gasf. flüss. u. festen Zustand, — u. S. 201: über Luminescenz von festen Körpern und festen Lösungen.

[2]) Lommel über . . . Dämpfungsconstante in Wied. Ann. 1895, Bd. 56, S. 741. („Die dunkeln Stellen im Absorptionsspectrum geben die Lage der ungedämpften Eigenschwingung der fluorescierenden Substanz an, und das Fluorescenzlicht ist die zu dieser Absorption gehörige gedämpfte Lichtemission".) — Dagegen spricht sich G. C. Schmidt aus, in Wied. Ann. 1896, Bd. 58, 103.

[3]) Der Verlauf der oben unter dem Titel „Feste Lösungen" angeführten Versuche spricht wohl anfänglich für diese Angaben, später aber nicht mehr, sondern eher dagegen.

[4]) G. C. Schmidt, Beiträge zur Kenntnis der Fluorescenz in Wied. Ann. 1896, Bd. 58, S. 103—130. (Ref. im Chem. Centralbl. 1896, II. 329.)

[5]) Festschrift d. techn. Hochschule, Braunschweig 1897. 155—205 (ref. im Chem. Centralbl. 1897 II. S. 931).

Es gehören hierher der Pyronring, welcher Träger der Fluorescenz in der Gruppe des Fluoresceins und des Xanthons ist, ferner der Ring aus der Gruppe des Anthracens, der Ring aus der Gruppe des Akridins, der Azinring in der Gruppe des Phenazins, der Oxazinring aus der Gruppe des Phenoxazins und auch der Thiazinring in der Gruppe des Thiodiphenylamins. Die Gegenwart der fluorophoren Gruppe bedingt für sich allein noch nicht die Fluorescenz. Es ist hiezu erforderlich, dass diese Gruppe zwischen andere dichtere Atomcomplexe, z. B. zwischen Benzolkerne eingelagert ist. Treten schwere Atome oder Atomcomplexe an Stelle von Wasserstoff in die Benzolkerne des Moleküls ein, so findet eine von der Natur und Stellung der Substituenten abhängige Schwächung der Fluorescenz statt, die eventuell bis zu deren Vernichtung geht. Dabei hat die Stellung der Substituenten den wichtigsten Einfluss, da nur bei ganz bestimmter Stellung der substituierenden Gruppen die Fluorescenz erkennbar wird, während bei anderer Stellung der Substituenten Fluorescenz gar nicht vorhanden oder nur sehr schwach ist. Dieselbe Substanz fluoresciert in gewissen Lösungsmitteln, in anderen nicht.

In einigen Fällen kann der Einfluss des Lösungsmittels auf elektrolytische Dissociation zurückgeführt werden, während in anderen Fällen diese bestimmt ausgeschlossen ist.[1]) Bei Verbindungen, die gleichzeitig Farbe und Fluorescenz besitzen, fallen die chromophoren (siehe Seite 565 des Buches) und die fluorophoren Gruppen nicht etwa zusammen, sondern sie bestehen nebeneinander. Beim Fluorescein ist die chinoide Kohlenstoff-Sauerstoffgruppe der Chromophor, der Pyronring der Fluorophor. Die früher wohl geäusserte Ansicht, die Fluorescenz sei der Beginn der Farbe, findet in der Constitution solcher Verbindungen keine Stütze.

Farbige Gläser.

Wenn man das Ultraviolett ganz vom Auge ausschliessen will, so gelingt dies ohne die geringste Aenderung im farbigen Spectrum mit einer 2·5 *mm* dicken Schichte von Triphenylmethan 35 : 100 Xylol in Form einer Kammerbrille. Die Fluorescenz kann man überdies durch eine kleine Zuthat von Nitrobenzol beseitigen. Dabei kann die Kammerbrille noch immer als farblos gelten. Das farbige Spectrum in seiner Gesammtheit gleichmäßig zu dämpfen, wird neben dem vorigen Resultate für viele Fälle auch noch nöthig sein. Dies kann man leicht und in beliebigem Grade erreichen, wenn man die Gläser der Kammerbrille von entsprechender neutralgrauer Farbe wählt.

Es erscheint nun von grösster Tragweite zu erforschen, wie sich diese Combination hinsichtlich der Wirkung zu den bisher verwendeten

[1]) Der specielle Nachweis dieser Behauptungen wird vom Verf. in Z. physik. Chem. 24. Bd., 468 S. 1897, geliefert (ref. im Chem. Centralbl. 1898 I. 5).

Lichtschutzbrillen stellt. Es soll daher im folgenden gezeigt werden, welche Aenderungen einfache graue Gläser, dann blaue Brillen, ferner die gelben und schliesslich grau und gelb gemischte (Fieuzal) am Spectrum des Himmelslichtes hervorrufen.

1. Graue Brillen in drei Dunkelheitsgraden, aus der Rathenow'schen Fabrik durch Calderoni & Co. in Budapest bezogen, hatten die folgenden Eigenschaften:

	Farbe		Gestattet das Sehen von	Himmelslicht-spectrum abgebildet in
	auf weisser Unterlage	beim Durchsehen		
lichtgrau	R. 31. n	31. r	6/6	Fig. 31
mittelgrau	R. 31. h	31. m	6/7·5	Fig. 32
dunkelgrau	R. 31. b	31. f	6/10	Fig. 33

Diese Angaben bedürfen keines Commentars. Die Sehschärfe des Untersuchers ist übrigens nahezu $^6/_5$, die Beleuchtung war Tageslicht bei klarem Himmel zur Mittagszeit, das Zimmer hatte ein sehr grosses Fenster mit freier Aussicht, die Sehproben waren die Wandtafeln von L. Weiss. Die Exposition war 15 Minuten bei heiterem Himmel (1899 30. März). Die Spalte war halb frei, halb mit dem Glase bedeckt. Die untere Seite jedes Doppelstreifens stammt vom frei einströmenden Lichte, die obere ist durch die Absorption des Glases geschwächt. Wie weit, ist zu beurtheilen.

Die Linien sind an diesen Bildern breit und verschwommen, weil die Spalte im Interesse des physikalischen Effectes auf 0·5 *mm* geöffnet war. Dieselben Umstände gelten auch für die folgenden Spectralbilder farbiger Gläser.

Die allgemeine Lichtschwächung[1]) durch je eines dieser Gläser ist am besten an den helleren Stellen (des Negativs) zu beurtheilen, weil hier auch die Platte nicht voll lichtempfindlich ist. Dagegen musste die Verlängerung des Spectrums in das Ultraviolett hinein am besten hervortreten, wenn man sie stark braun werden liess. Man erkennt leicht, dass die Schwächung des Ultraviolett nur im Verhältnis der übrigen Abschwächung steht — denn dass z. B. in Fig. 33 dasU ltraviolett kürzer erscheint, als in dem gleichzeitig aufgenommenen Himmelslichtspectrum, ist durchaus

[1]) Ueber die Verwendung der grauen Brillen in Krankheitsfällen kann hier weder im Einzelnen gesprochen, noch die Literatur citiert werden. Man müsste sonst bis zu den Zeiten vor L. Böhm (Therapie d. A. mittels farbigen Lichtes 1862, über graue Brillen S. 37—44) zurückgehen.

kein Zeichen totaler Absorption. Bei noch längerer Exposition wäre es länger geworden; bei kurzer Exposition wäre auch das des Himmelslichtes kürzer.[1]) Etwas Schwächung des Ultraviolett, und zwar von rechts nach links abnehmend, kommt schon der Glassubstanz als solcher zu (wie bereits ausgeführt worden ist).

Wir können also den Schluss ziehen, dass rauchgraue Gläser das Ultraviolett nicht speciell abschwächen.

2. Kobaltblaue Brillen in 3 Abstufungen, ebenfalls aus Rathenow bezogen, ergaben folgende Daten:

	Farbe		Gestattet das Sehen von	Himmelslichtspectrum abgebildet in
	auf weisser Unterlage	beim Durchsehen		
lichtblau	R. 19—20. r—s	19—20. u	6/6·66	Fig. 34 a
mittelblau	R. 19—20. n—o	19—20. r	6/7·5?	Fig. 34 b
dunkelblau	R. 19—20. h—i	19—20. k	6/10	Fig. 34 c

Man kann den blauen Brillen eine wesentliche Schwächung des Absorptionsspectrums nicht zuerkennen soweit das Gebiet F bis N in Frage kommt. Beim dunkelsten Glase (Fig. 34 c oberer Streifen) müsste bei Eb noch eine besondere, wenn auch nicht sehr ausgiebige Schwächung zweifellos zu erkennen sein, da es als ein entschieden blaues Glas von Gelb etwas absorbieren muss.[2])

Angesichts dieser 3 Spectren darf man sich wohl mit Recht wundern, wenn jemand solche Gläser als allgemeinen Augenschutz verwendet wissen will.

3. Gelbe Gläser stehen jetzt gewiss im Vordergrunde des Interesses. Es musste eine ausgiebige Reihe geprüft werden. Herr C. Kratzmann, Leiter der hiesigen Anstalt für Glasmalerei, hatte die grosse Freundlichkeit, ein reiches Abfallmaterial zur beliebigen Auswahl zu stellen. Es sollten alle Helligkeitsstufen des reinen Gelb bis hinab zum dunkeln Gelb der Fieuzal'schen Brille vertreten sein. Nun ist aber der rein gelbe Farbenton in der Glasmalerei wenig in Verwendung, weil man, um die ästhetische Farbenharmonie aufrecht zu erhalten, die anderen Hauptfarben in zu grellen Nuancen anwenden müsste. Es mussten also die verbliebenen Lücken mit Nummern aus den Nachbarfarbentönen ausgefüllt werden.

[1]) Die bereits citierte Abbildung Eders über die Absorptionscurve der Bromsilbergelatineplatten (Handb. d. Phot. I. 242) macht das ganz klar.

[2]) Hätte man Platten, die in allen Theilen des Spectrums gleichmässig lichtempfindlich sind, so könnte man die Verhältnisse augenfälliger darstellen.

Die Reihe beginnt mit der hellsten Stufe, und die Gradation der Helligkeit ist in der 3. und 5. Columne nach der Radde'schen Farbenscala besonders ersichtlich gemacht.

Nummer	Aufliegend		Durchscheinend		Gestattet das Sehen von	Himmelslichtspectrum abgebildet	
	Farbenton	Helligkeit	Farbenton	Helligkeit			
1	10	u	11	< u		—	—
2	34—35	t	35	u—v	6/6?	—	Ueberfangglas
3	35—36	s	36	u		—	—
4	34—45	r	36	t—u		Fig. 37	—
5	35	q—r	35	t		—	—
6	35	q	35	s		—	—
7	6—34	o	6. u—34. r		6/6·6	Fig. 38	—
8	6—34	n	6. t—34. r			—	—
9	6	m—n	6. s—34. r			—	Ueberfangglas
10	6	m	6. r—34. r			Fig. 39	—
11	4	l	6	r	6/7·5	—	—
12	2—3	k	4—5	n		—	Ueberfangglas
13	3—4	ih	4—5	l		Fig. 40	—
14	4	gh	5—6	k		—	—
15	2—3	g	4—5	k	6/10	—	—
16	6—7	b—c	7	gh	6/12?	Fig. 41	—

Statt alle Spectren abzubilden, mögen 5 auf Tafel III. genügen. Sie zeigen immer gegenüber dem gleichzeitigen Himmelslichtspectrum wie das obere Ende des Spectrums allmählich kürzer und dabei vorauseilend nach Roth zu immer schwächer wird. Bei Nr. 4 (Fig. 37) ist davon erst wenig, bei Nr. 7 (Fig. 38) auch nicht viel, ja, noch weniger zu erkennen. Nr. 10 (Fig. 39) ist sehr viel stärker in der Wirkung, weil es Ultraviolett schon fast ganz absorbiert, und auch Violett und Blau viel mehr als seine Nachbarn, — das ist also eine Absorption, die nicht mehr ganz diffus auslauft, sondern einigermaassen an gewisse gelbe Oele und Terpene erinnert. Nr. 13 (Fig. 40) lässt das Violett fast gar nicht mehr, das Blau und Grün nur schwach durch. Nr. 16 (Fig. 41) ist einer 2·5 *mm*

dicken Glasplatte entnommen,[1]) welche[2]) als Fieuzal'sches Glasmaterial bezogen worden war. Man möge beachten, dass in ihrem Absorptionsspectrum keine Farbe ganz fehlt, was sie natürlich in gewissen Fällen sehr brauchbar macht, z. B. für aphakische Augen, deren sehr gelben Linsenkern sie in der Farbe vorzüglich ersetzt, und das Auge auch im allgemeinen vor grellem Licht schützt. Für die ersten Wochen nach der Operation lässt sich nichts rationelleres ersinnen, als eine solche Schutzbrille.[3]) Später müsste sie durch ein heller gelbes Convexglas ersetzt werden, vielleicht durch eine ganz dünne Schichte desselben Materials als Ueberfang auf der Fernbrille.

Könnte man alle 16 Nummern der spectrographierten Gläser sammt den Spectren hier vorführen, so wäre der Leser vielleicht erstaunt, wie wenige in der immerhin leidlich abgestuften, gelben Glasreihe in den Spectren entsprechen, welche Sprünge da in mancherlei Beziehung vorkommen, und wie sich hier ähnliche Verhältnisse wie an den gelben Oelen und anderen gelben Substanzen wiederholen. Es kommt eben nicht bloss auf die Farbe, sondern auch darauf an, womit die Gläser gefärbt sind, was in diesem Falle nicht ermittelt werden konnte. Nach den anderen Befunden, wie sie im vorgängigen Capitel „Durchsichtige gelbe Substanzen" mitgetheilt worden sind, ist aber der hier sich ergebende Schluss nicht einmal mehr überraschend. Wenn man viele solche gelbe Stoffe spectrographisch untersucht hat, so verliert man vollständig den Muth, aus der gelben Farbe für das Spectrum mehr vorauszusagen, als dass die obere Hälfte des farbigen Spectrums, und vielleicht das Ultraviolett in vorwiegendem Maasse, irgendwie geschwächt sein werden.

Da im Nachfolgenden die brechenden Medien des Auges abgehandelt und deren Absorption in Spectren nachgewiesen werden soll, so mag hier anticipiert werden, dass die menschlichen Linsen schon von Kindheit an gelblich sind und im Alter sehr gelb werden. Diesem Factum gegenüber muss nun der Rath, der in neuerer Zeit sich besonders dringend geltend macht, und demgemäss man als allgemeinen Lichtschutz gelbe Gläser verwenden soll, besonders gewissenhaft erwogen werden. Diese Erwägung möge nun, im Anblicke der Absorptionsspectren gelber Gläser,

---

[1]) Die Frauen nennen diese Farbe olivengrün, obwohl kein Grün dabei ist.

[2]) Von Paris, Société des lunetiers, rue Pastourelle 6.

[3]) Ein nicht fluorescierendes (!) Uranglas, dessen Absorptionscurve Eder in seiner (1894, Farbige Gläser u. s. w. unter Nr. 1 u. 2 auf S. 10) Abhandlung abbildet, würde die ultravioletten Strahlen noch energischer absorbieren und wäre eigentlich das richtige Schutzglas, wenn schon gelbe Gläser für nöthig gehalten werden. Eders erwähnte andere Absorbtionscurve zeigt, dass die Fluorescenz eines Uranglases an sich noch keine Gewähr für die Absorption des Ultraviolett bietet.

wie hier einige probeweise mitgetheilt sind (Fig. 37—41), statthaben. Wenn man eines dieser Doppelspectren betrachtet und sich vorhält, dass der im allgemeinen vor Licht zu schützende statt des Lichtes, wie es das Himmelslichtspectrum zeigt, jenes Licht empfängt, welches die andere Längenhälfte des Spectrums (die untere) anzeigt, so wird man sich gleichzeitig auch bekennen müssen, dass damit eigentlich kein allgemeiner, sondern nur ein einseitiger Schutz geboten wird. Die natürliche Harmonie der Spectraltheile wird jedenfalls gestört. Die anaktinischen Schutzbrillen, wie sie in diesem Aufsatze in Aussicht genommen sind, dürften dem natürlichen Bedürfnisse jedenfalls viel mehr gerecht werden. Aus diesem Gesichtspunkte mögen auch die hier noch folgenden ergänzenden Angaben betrachtet werden.

4. Gelb und grau gemischte Gläser hat Fieuzal in Anwendung gebracht.[1]) Es gibt deren flache und gewölbte, je nach Wahl. Die 3 Grade unterscheiden sich nur nach der Beimengung von Grau. Die dunkelste Nummer hat 1·5 *mm* dicke Gläser; die Farbe ist auf weissem Papier

	Farbe		Gestattet das Sehen von	Himmelslicht-spectrum abgebildet in
	auf weisser Unterlage	beim Durchsehen		
licht	R. 7. m	R. 35. q—r	6/6	Fig. 42 a
mittel	R. 7. i	R. 35. p	6/6·66	—
dunkel	R. 7. f	R. 35. n—o	6/7.5	Fig. 42 b

gelb R. 7. f., im durchfallenden Lichte grau-gelb R. 35. n—o.; man kann durch dieselbe 6/10 sehr gut, 6/7·5 eben noch, 6/6·66 kaum mehr lesen. Das variiert natürlich bei anderen, wenn auch genügenden Tagesbeleuchtungen einerseits oder im hellen Sonnenschein anderseits. Das Absorptionsspectrum steht auf Taf. III, Fig. 42 b. Es war $1^1/_2$ Stunden lang exponiert. Der obere von dem Doppelstreifen ist Himmelslicht allein, der untere nach dem Durchgange des Lichtes durch die Brille. Im Spectrum ist F—G ziemlich schwach, G—H sehr schwach, und darüber das Ultraviolett noch mit einer Spur vertreten. Bei kürzerer Exposition, z. B. $^1/_2$ Stunde lang, erscheint in diesen Theilen des Spectrums überhaupt noch gar keine Spur des durchgelassenen Lichtes, wie mannigfach versucht wurde.

---

[1]) Vergl. Revue d'hygiène 13 année 1881 p. 951 et 955. — Bulletin de la clin. ophth. nat. Tome III. 1885. — S. auch Cohn Hygiene d. Auges 1892, S. 646. eigentlich von S. 642 an. — Herrn Prof. E. Valude sei für die gütige Zusendung und Überlassung des Heftes aus der Clin. ophth. besonders gedankt.

5. Graue Brillen mit eingeschlossenen Flüssigkeiten, welche das Ultraviolett ganz absorbieren, sind als allgemeine Schutzbrillen hier in Aussicht genommen. Eine in Rathenow mit Wasserglasverkittung angefertigte Kammerbrille hatte ein äusseres mittelgraues Glas. Sie hatte relucent eine Färbung von R. 31. h—i., translucent R. 31. n—o. Man konnte 6/8·57 gut lesen. Ihr Absorptionsspectrum, im leeren Zustande gewonnen, steht auf Taf. III, in Fig. 44 a. Nach dieser photogr. Aufnahme der leeren Brille wurde dieselbe mit Triphenylmethan 35:100, Xylol (ohne Nitrobenzol-Zuthat) gefüllt und die infolge der 2·5 *mm* dicken Schichte des erwähnten Mittels vermehrte Absorptionsfähigkeit neuerdings spectrographisch geprüft. Das erhaltene Spectrum ist auf Taf. III in Fig. 44 c abgebildet, um den Unterschied vom einfachen Mittelgrau (44 a) und von der farblosen Triphenylmethanbrille (44 b) zu zeigen. Der Doppelstreifen (am 6. Nov. 1898 bei klarem Wetter und sehr leicht weissbewölktem Himmel in $1^1/_2$ Stunden aufgenommen) zeigt in seiner oberen Längenhälfte das Spectrum des Himmelslichtes, in der anderen das Absorptionsspectrum, worin alles Ultraviolett an der Linie H abschneidet und sonst am farbigen Theile des Spectrums ausser einer allgemeinen Schwächung des Lichtes nichts geändert ist. Die Schwächung des letzteren Abschnittes durch die graue Farbe des Glases kommt übrigens hier an dem Bilde nicht zur deutlichen Erscheinung, weil die Exposition sehr lang war,[1]) es sollte eben ein Gegenstück zur Ficuzal'schen Brille sein. Bei kurzer Exposition würde sich die Abschwächung durch das Grau deutlich zeigen. Aber auch an dieser Platte könnte man noch den Unterschied deutlich machen, wenn man ein Positiv anfertigen würde. Denn da würde bei langer Exposition dieser Streifen weniger lichtstark werden, als sein Paar. Das Negativ und das Positiv verhalten sich auch hierin umgekehrt.[2])

6. Grüne und rothe Gläser wurden wohl auch untersucht (mit 3-orthochromen Lumière-Platten), doch geht deren Besprechung über den Rahmen dieser Abhandlung. Es sei nur kurz erwähnt, dass die für den Sehversuch angenehmsten Gläser französischen Ursprungs waren, und zwar die folgenden: Ein zart rothes Glas, das aufliegend carmin R. 28. l., und im durchfallenden Lichte carminpurpur R. 26. q. war, ein Sehen von v. = 6/7·5 gestattete, und als Brillenglas in ein Gestell eingeschnitten

[1]) Für geringe Lichtreste ist langes Exponieren, für geringe Lichtabgänge ist eine kurze Aufnahme der richtige Vorgang, wenn ihr Vorhandensein überhaupt nachgewiesen werden soll. Hier kam es jedoch nicht darauf an.

[2]) Diese Kunstgriffe sind ein Mittel, um die Unvollkommenheiten der Platten mit Rücksicht auf den physikalischen Beweis einigermaassen wettzumachen. Vergl. hierüber auch „Das photogr. Reciprocitätsgesetz" in H. W. Vogels H. d. Ph. II. 1894, S. 65 u. ff.

und auf der sonnenbeglänzten Strasse stundenlang getragen, einen sehr angenehmen Eindruck machte ohne wesentliche Nachwirkungen beim Abnehmen. Ferner ein mittelgrünes Glas, relucent R. 15—16. i., translucent R. 15—16. o., mit einem möglichen v. = 6/7·5. Endlich ein lichtes bläulich grünes Glas, relucent R. 15. r., translucent R. 16. s., mit möglichem v. = 6/6, das beim Gebrauch auf der Strasse sich auch nicht übel bewährte. Beide, das rothe und das grüne, hatten aber ein im Ultraviolett nur wenig verkürztes Spectrum,[1]) trotzdem es nur etwa halb so intensiv wie das vom Himmelslicht war. Uebereinandergelegt ergaben diese beiden Gläser ein Grüngrau von R. 37. m. Vom rothen Glase steht das Spectrum auf Taf. II, in Fig. 35, und vom dunkleren grünen Glase auf Taf. II, in Fig. 36, abgebildet. Mit solchen Gläsern kann man demnach die Lichtwirkung (wie mit jedem Durchleiten des Lichtes durch farbige Substanzen) abschwächen. Aber wie es mit dem Ultraviolett steht, kann man erst nach spectrographischer Prüfung jedes einzelnen Falles erkennen.

7. Da Widmark mit berussten Platten vielfach experimentiert hat,[2]) so schien es interessant, zu erfahren, wie dergleichen Russschichten sich physikalisch im Lichte verhalten. Eine interessante Abhandlung von J. Stark[3]) behandelt die räumlichen Verhältnisse der Russkörnchen, wie sie sich aneinander lagern und aufbauen, indem sie verhältnismässig grosse lufthaltende Zellenräume wandartig begrenzen und einwölben. An der Oberfläche solcher Schichten, die rauh sind, entstehen Newton'sche Interferenzringe, und das Licht wird elliptisch polarisiert. Später wird Feuchtigkeit absorbiert.

Da ausser in den Widmark'schen Versuchen die Berussung auch deshalb Interesse hat, weil es ein überall leicht verwendbares und handliches Mittel ist, um sich vor grellem Lichte zu schützen, indem man Brillengläser, Glasscherben u. s. w. an einer rauchenden Flamme mit einer beliebig dicken, gegen Licht schützenden Schichte überziehen kann, so wurden über die Luftdurchlässigkeit einige Versuche gemacht.

Gewöhnliche Objectträger wurden über dem Cylinder einer photographischen Petroleumlampe mit Siebdeckel, hin und her bewegt, und zwar möglichst gleichmässig, im Rythmus des Pulsschlages, 1 bis 10mal. Auf diese Weise wurden annähernd gleiche Abstufungen der Berussung

---

[1]) Man findet Absorptionsspectren in Eders „Farbige Gläser u. s. w." skizziert. Man betrachte Fig. Nr. 1 als Spectrum eines Goldrubinglases, das reichliches Ultraviolett durchlässt. Kriene s glaubt (a. a. O.) durch rothe Substanzen gegen Ultraviolett zu schützen, was aber nicht immer der Fall ist.

[2]) Beitr. z. Ophth. 1891, XVI. u. XVIII.

[3]) Untersuchungen über Russ: Wied. Ann. 1897, Bd. 62, 352—367.

erzielt. Die 5. Stufe liess nur mehr 6/60 erkennen, aber gegen den Himmel gewendet noch die Gestaltung der Wolken, auch sonst die Gegend in brauner Färbung noch leidlich erkennen. Die 10. Stufe liess nur mehr die Sonne als düsterrothe Scheibe, aber sonst nichts weiter unterscheiden: alles schien in Dunkel gehüllt.

Diese Stücke wurden auf die halbe Lichtspalte des Spectrographen gelegt und in bekannter Weise, mit dem freien Himmelslichte der anderen Hälfte gleichzeitig, exponiert. Die hellere Platte zeigte in ihrem Spectrum noch einige Lichtwirkung ($^1/_3$—$^1/_4$) bei F—G, fast keine mehr bei H, und ins Ultraviolett reichte ein kaum erkennbarer Rest noch ungefähr bis L hin. Die dunklere Platte, deren Spectrum auf Taf. III, Fig. 43 steht, hatte noch geringere Lichtwirkung, wie man aus der unteren Hälfte des horizontal gestellten Streifens ersieht.

Man wird nicht verkennen, dass beim Gebrauche solcher berusster Lamellen die Deutlichkeit des Sehens rascher abnimmt, als der Lichtschutz zunimmt. Auch zeigt sich keine scharfe Grenze des Spectrums gegen das Ultraviolett. Für den Augenschutz kann es also nur ein Nothbehelf sein. Sehr ähnlich dürfte es sich auch mit Schleiern, als Schutzmittel gegen Ultraviolett oder starkes Licht im allgemeinen, verhalten.

8. Um sicher zu sein, dass die Vertheilung der lichtabwehrenden Schichte eine gleichmässige geworden ist, wurde statt der Berussung mit photogr. Trockenplatten eine graduierte Reihe von grauen Schichten hergestellt. Herr Assistent Dr. Kornel Scholtz übte sich darauf ein, den Schieber einer Cassette mit gleichmässig ausgeführtem Rucke auf Commando zu öffnen und plötzlich wieder ganz zu schliessen. Ein Auerbrenner diente in 3 Meter Entfernung zur Bestrahlung. Es wurde laut von 1—15 gezählt. Der Aufang des Zählens diente zur Schärfung der Aufmerksamkeit. Bei 11—15 wurde je $^1/_5$ der Cassette mehr geöffnet und dann plötzlich zugeklappt; hernach wurde entwickelt und fixiert. Man erhielt 5 Abstufungen der Lichtwirkung. Sie waren R. 31 (neutralgrau) b, d, g, k, m. Es wurde dann die Sehschärfe mit ihnen bestimmt und ihr Spectrum aufgenommen. Mit b und d konnte man aus dem Fenster nur die Gegend in Umrissen, im Zimmer gar nichts erkennen. Mit g war v = 1/60, mit k v = 4/30, mit m v = 6/60. Im ganzen konnte man also im Verhältnis zu grauen Brillen mit diesen Platten nur wenig erkennen. Man könnte sie mit Lack oder Paraffin bestreichen und Stücke zum Augenschutz verwenden. —

In Bezug auf alle diese Mittel für den Lichtschutz wäre zu wünschen, dass ihre Graduierung nach physikalischen Principien geregelt werden könnte. Wie die Fabrikanten in Bezug auf das graue Glasmaterial vorgehen, müsste natürlich vor allem physikalisch controliert werden. Einen

wirklich wissenschaftlichen Stand der Angelegenheit[1]) würde man erreichen, wenn man nicht nach ocularer Schätzung, nicht nach Farbenscalen, nicht mit Sehprüfungen vorgienge, sondern eine einheitliche stätige Lichtquelle hätte, den Lichtabgang in allen Wellenlängen durch die parallele gleichzeitige Aufnahme mit dem ungeschwächten Spectrum objectiv darstellen würde,[2]) und diese Relationen der optischen Exstinction dann mit Präcisionsinstrumenten, in ähnlicher Art, wie der schon erwähnte bahnbrechende Vorgang von Th. Simon, bestimmen würde.

Bisher wurde aus Mangel an einer sicheren physikalischen Basis nur aus der physiologischen Wirkung (wie hier wiederholt, besonders rücksichtlich der gelben Substanzen und Gläser gezeigt wurde) zurückgeschlossen. Da die bisherige Basis schwankte, konnten die Indicationen in den klinischen Fällen natürlich auch nur schwankende sein. Volle Sicherheit wird man auf diesem Gebiete ohnehin erst erreichen können, wenn der Sehact selbst enträthselt sein wird. Bis dahin bietet sich statt dem empirischen Wege der vergangenen Zeiten, allenfalls ein versuchsweises Herumtasten auf Grund fragmentarischer Kenntnisse, wie es Pergens[3]) in sonst anerkennenswerter Weise gethan hat; — aber auch da sollten erst die physikalischen Vorkenntnisse geklärt sein. Zu dieser Klärung bietet die Spectrographie Aussichten.

Die Medien des Auges.

Fragt man danach, welches Licht die Stäbchen und Zapfen der Netzhaut zur weiteren Verarbeitung empfangen, so ist nicht nur die Beschaffenheit der strahlenden Energie, wie sie den Lichtquellen entströmt, sondern auch deren Schicksal beim Passieren aller zwischen der Lichtquelle und der gedachten Netzhautschichte liegenden Medien vorher zu ergründen. Diese Untersuchung wäre lückenhaft, wenn sie sich nicht auch auf die Absorption in den Medien des Auges erstrecken würde (mit Ausserachtlassung der Wärmestrahlung).

Von Brückes (1845) u. Donders' (1853) erster Bearbeitung dieses wissenschaftlichen Stoffes angefangen bis Chardonnet (1883) waren solche Untersuchungen mühsam und das Ergebnis nicht immer übereinstimmend.

---

[1]) In ophthalmologischen Werken konnte weder über die Erzeugung noch über das Historische der Sache Aufklärung gefunden werden.

[2]) Die Doppelaufnahme könnte selbst bei der postulierten einheitlichen Lichtquelle nicht erlassen werden, weil der photochemische Process durchaus keinen einfach taxierbaren Vorgang bildet. Es wurde auch hier genugsam darauf hingewiesen. Abgesehen von den umfangreichen Handbüchern der Photographie Eders u. Vogels, ersieht man das am bequemsten aus dem Capitel „Photochemie" in Nernsts theoret. Chemie S. 678—689 oder in Ostwalds allgem. Chemie, I. Bd., S. 1006—1088. 2. Auflage.

[3]) Klin. Monatsbl. f. Augenh. 1897, S. 33.

Seit Chardonnet photographische Platten anwandte, konnte man mit grösserer Sicherheit arbeiten. Eine Uebersicht über die Leistungen und eine Darlegung des Standes der Anschauungen bis zu Widmark selbst findet sich in dessen „Beiträgen zur Ophthalmologie“.[1]) Seither ist kaum etwas Neues hinzugekommen.[2]) Helmholtz sagt, dass die Hornhaut und Linse des Auges einen ziemlichen Grad von Fluorescenz besitzen, wenn violettes oder überviolettes Licht auf sie fällt; sie strahlen dabei weissblaues Licht aus, ähnlich dem der Chininlösungen; fluorescierende Körper aber absorbieren stets merklich die Strahlen, durch welche ihre Fluorescenz erregt wird. Widmark constatiert, dass das Absorptionsspectrum der Hornhaut und des Glaskörpers bei den vier Vertebrarenclassen an einer Grenze aufhört, welche für jede Art wechselt, und das Gebiet zwischen den Linien R und U umfasst; dass das Kammerwasser die ultravioletten Strahlen nicht merkbar absorbiert; dass das Absorptionsvermögen der Linse bei verschiedenen Arten und Altersstufen (z. B. beim Ochsen und beim Kalb) wechselt, ja sogar bei den einzelnen Individuen sehr verschieden ist; beim Menschen beginnt die Absorption der Linse unmittelbar ausserhalb der Linie H und nimmt schnell gegen die Linien L—M hin zu.

Vom Menschen in verschiedenem Alter ist in Bezug auf diese Frage noch wenig die Rede gewesen, auch sind spectrographische Belege nicht mitgetheilt worden. Und doch fällt es auf, dass Linsen betagter Menschen nicht fluorescieren, in mittleren Jahren ungleich stark fluorescieren, dafür aber gelb sind. Die Gelbfärbung ist auch sehr verschieden, manchmal schon bei Kindern spurenweise vorhanden, im Alter mitunter sogar sehr dunkel, — wie das nicht nur an Kataraktkernen auffällt, sondern jetzt (wo wir nach Sattler die ungetrübten Linsen myopischer Augen gleich im ganzen zu entfernen suchen), auch an jugendlicheren Personen reichlich beobachtet werden kann.

Jetzt, wo durch den Spectrographen die Untersuchung leichter und sicherer geworden ist, dürfte es gerechtfertigt sein, auf diese Verhältnisse einzugehen. Umsomehr, als sich reichliche Gelegenheit bietet, am Menschen selbst die ergänzenden Untersuchungen zu machen, indem man die Grenze des farbigen Spectrums zuerst am Lebenden bestimmt, dann die herausgenommene Linse spectrographiert und schliesslich am linsenlosen Auge abermals versucht, wie sich die Grenze des farbigen Spectrums nun verhält.

---

[1]) 1891, bei Veit & Co., XVIII. Abh. S. 464 u. ff.

[2]) In Helmholtz' physiol. Optik I. Aufl. S. 272 ist die Literatur im Texte angeschlossen, in d. II. Aufl. ist sie in den Anhang aufgenommen. In letzterer wird dieser Gegenstand selbst auf S. 283 im § 19 abgehandelt.

1. Hornhaut. Die Hornhaut eines 44jähr. Mannes wurde einen Tag nach dem Tode abgetrennt, und mit Einkerbungen versehen, flach auf die Hälfte der Spectrographenspalte gelegt. Das Spectrum steht auf Taf. III, Fig. 45 abgebildet, — die obere Hälfte zeigt das Spectrum des durch die Cornea, die untere Hälfte das des frei eingetretenen Himmelslichtes. Es ist kaum einiger Unterschied der beiden zu bemerken.

Die Hornhaut zeigte keine Fluorescenz bei gewöhnlicher Beleuchtung, und war tadellos durchsichtig.

Ueberhaupt ist die Hornhaut im allgemeinen so wenig fluorescent, dass man auch bei Operationen nie etwas davon bemerkt. Das vorgeführte Spectrumbild bekräftigt diesen Ausspruch: betrachtet man es und vergleicht die Bilder der 38 Fälle von Hagenbach (S. 476) damit, so kann man beruhigt sein, dass kein Versehen vorliegen kann. Bei so viel durchgelassenem Lichte kann unmöglich so viel zurückbehalten worden sein, um Fluorescenz entstehen zu lassen.

In jüngeren Jahren ist einige Fluorescenz vorhanden und trägt etwas dazu bei, wenn auch nur in geringem Grade, dass das Ultraviolett von der Netzhaut abgehalten wird. Für die Zwecke dieser Untersuchung kann man von der allenfalls vorhandenen geringen Fluorescenz und Absorption durch die Hornhaut getrost absehen.

Im allgemeinen wissenschaftlichen Interesse jedoch müsste diese Detailfrage mit Quarz-Spectrographen genauer studiert werden.

2. Kammerwasser. Von demselben hat noch nie jemand behauptet, dass es nachweisbar absorbiere oder fluoresciere, — es lässt das Licht unverändert hindurchgehen. Man konnte auch nicht erwarten, dass durch neuerliche spectrographische Versuche ein anderes Resultat herauskommt. Indessen wurde doch, der Vollständigkeit halber, spectrographiert; umsomehr als ein Nebenzweck dabei verfolgt werden konnte.

Es war ein Auge mit einem Pterygium nasalwärts, einem bogenförmigen breiten Hornhautgeschwür temporalwärts, und einer leichteren Iritis mit Kammerwassertrübung. Die 28 J. alte Person K. H. war am Vortage gestorben. Das Kammerwasser war etwas gelblichtrüb und wurde in einer Eprouvette aufgefangen und in einer 3—$3^1/_2$ *mm* dicken Schichte vor die halbe Lichtspalte gebracht. Das Spectrum ist auf Taf. III, Fig. 46 abgebildet, als obere Längshälfte mitsammt dem unteren Streifen vom Himmelslicht. Man sieht eine ganz kleine Differenz. Diese erstreckt sich tiefer gegen H und G als man meinen würde, kommt bei Erzeugung eines nur mässig dunklen Positivs zur Erscheinung und stammt nicht vom Kammerwasser selbst, sondern von der Trübung durch das Exsudat her.

3. Linse. Es wurden von 15 Individuen verschiedenen Alters untersucht und im ganzen 32 Spectren mit gleichzeitigem Himmelslicht-Streifen (hievon 1 Ausnahme) aufgenommen. Alle Linsen waren in ihrer unversehrten

Kapsel. (Die Versuche mit einzelnen Theilen, Kernstücken u. s. w. werden vielleicht für sich zur Veröffentlichung kommen, bleiben aber derzeit noch ausser Betracht). Vier davon sind auf Taf. III abgebildet, und zwar von einem Neugeborenen:

im	Alter	von	0	Jahren	(Fig. 47) ferner von Leuten
„	„	„	24	„	(Fig. 48)
„	„	„	54	„	(Fig. 49)
„	„	„	75	„	(Fig. 50)

Die Linse des Neugeborenen war sozusagen farblos, eine minimale Spur von Gelb wurde von manchen Beschauern zugegeben, von andern geleugnet. Die Dimensionen waren 6 *mm* Breite und $4^3/_4$ *mm* Dicke, die Brennweite betrug 2—3 *mm*! (Man konnte in solcher Entfernung der Linse die kleinste Schrift klar sehen.)[1]) Das ganze Auge war tadellos klar (Jänner 1898). Die Fluorescenz war besonders lebhaft, der Farbe nach R. 18—19. u. (vielleicht auch 17. u. nicht ganz ausgeschlossen).

Die Linse des 24jährigen Mädchens war gelblich < R. 7. v., fluorescierte ziemlich deutlich; jene des 54jähr. Mannes war rothgelb R. 5. u—t., und fluorescierte nicht; die des 75jähr. Mannes war gelb R. 6. u., 10 *mm* im Durchmesser, wovon $5^1/_2$ *mm* auf den Kern entfielen (wie die nachherige Maceration erwies) und fluorescierte gar nicht. An dem Spectrum der letzteren Linse[2]) reicht die Absorption am weitesten herunter, wie besonders ungefähr in der Mitte des Streifens, wo die Mitte des Kernes auflag, zu erkennen ist, — an den Rändern weniger, weil da die Aequatorialtheile anlagen. Da der Körper der Linse nicht genügend flach der Spalte anlag, wurde zur Sicherung des Effectes gegen falsches, nebenher eingedrungenes Licht ein Kranz von Watte angelegt.

Mit Ausnahme der Linse des 75jähr. Mannes und der Neugeborenen war das Absorptionsspectrum aller Linsen, ob jung oder alt, nahezu gleich. Diese Gleichheit gieng so weit, dass die Abweichungen unter einander geringer waren, als die bei verschiedener Exposition gewonnenen, mehrfachen Bilder der einzelnen. Auch innerhalb der ersten 3 Tage nach dem Tode (im Winter) trat bei allen, und innerhalb einer ganzen Woche bei den meisten kein Unterschied im Spectrum ein. Das Spectrum hört erst auf lebensgetreu zu sein, wenn die Fluorescenz abnimmt und die Durchsichtigkeit einer erkennbaren Trübung

[1]) Das würde einer Refraction bis zu 500 D gleichkommen. Vergl. Axenfeld in Zeitschr. f. Ph. u. Ps. d. Sinnesorgane 1897, Bd. 15.

[2]) Diese Figur hat keinen parallelen Himmelslichtstreifen; die ganze Spalte wurde mit der Linse belegt, damit der Unterschied im Lichtdurchlasse des Randes und der Mitte der Linse zur Ansicht gelange. Bei den jüngeren Linsen konnte hievon eher abgesehen werden und die Herstellung des Vergleiches mit dem Himmelslichtstreifen bevorzugt werden.

weicht. Eine der Linsen in der Kapsel stammte aus der vorderen Kammer eines 71jähr. Mannes, wohin sie ein Jahr vorher durch ein angeflogenes Holzscheit luxiert worden war. Dieselbe war noch ganz klar und gelb R. 6. s—r., und ihr Absorptionsspectrum war kaum anders als diejenigen von den 4 Neugeborenen.[1]) Die Linse eines Neugeborenen wurde 1 Woche lang fast täglich durch je 1 Stunde spectrographiert, im übrigen in 6% Kochsalzlösung im Kühlen aufbewahrt; ihre Spectren (auf einer Platte) gehören zu den besten Bildern der Sammlung: keines sticht von den andern ab.

Dem Alter nach folgen die einzelnen Personen: 3 Neugeborene; 1 zehntägiges Kind; 17jähr. (farblos); 18jähr. (< R. 7. v.); 20jähr. (R. 9. u.); 23jähr. (> R. 10. u.); 24jähr. (R. 7. v.); 28.jähr. (farblos und fluorescent); 32jähr. (R. 7. u.); 44jähr. (R. 7. u.); 54jähr. (R. 5. u—t.); 71jähr. (R. 6. s—r., die luxierte Linse); u. 75jähr. (R. 6. u.). Das Alter von 55—65 J. ist spärlich vertreten, und das ist doch die Zeit wo die meisten Stare vorkommen.[2])

Alle diese Daten berechtigen wohl zu dem Ausspruche, dass die menschliche Linse vor der Linie H wenig, von der Linie K an nach oben aber rasch zunehmend absorbiert, und dass über der Linie L nur mehr ein kleiner Rest von Licht bis $^1/_2$ M hin übrig bleibt. Von $^1/_2$ M an ist die Absorption, soweit das mit Glasapparaten und Bromsilber-Gelatineplatten zu erkennen ist, eine totale. Wenn man darüber hinaus gelegene Partieen des Spectrums noch hell sieht (Soret sagt: bis Q, und Mascart fand jemanden, der bis 0·20 μ Helligkeit empfand) so kann das nur ein Licht sein, das durch die Fluorescenz der Netzhaut längere Wellenschwingungen angenommen hat, ganz gemäss der Erklärung Helmholtz'.

Dieses Schema der Absorption durch die Linse gilt sicher bis nahe ans 50. Lebensjahr. Von da an ist das Nähere erst genauer festzustellen. Die sehr gelbe Farbe mancher Kerne von senilen Katarakten macht es wahrscheinlich, dass bei solchen in den letzten Lebensdekaden die Absorption, ohne total zu werden, sehr deutlich tiefer ins Spectrum hineinreicht.[3]) Bei

---

[1]) Trübe Linsen vermindern übrigens von Seite dieser Eigenschaft den Lichteffect im ganzen Spectrum, und zwar wie es schien gleichmässig. Wenigstens könnte man dem Spectrumbilde nach nicht unterscheiden, ob es ein graues Glas oder ein trübes Medium war.

[2]) Es sind Anstalten getroffen, Material dieser Altersstufe reichlich weiter zu untersuchen, um zu erfahren, ob der Absorptionstypus in diesen Lebensjahren auch überwiegend dem allgemeinen Typus folgt oder ob vielleicht und in wieweit die Fälle untereinander ungleich sind.

[3]) Junge Leute sagen nach dem Staraustritte niemals, dass sie blau sehen: Alte meistens. — Ein Rest von durchgelassenem Violett wird im Absorptionsspectrum solcher gelber Kerne nur in intensivem Lichte und bei langer Exposition nachweisbar sein.

der Mehrheit jedoch ist die Gelbfärbung nur mässig und das Spectrumsende gar nicht verkürzt, höchstens etwas geschwächt und auch das nicht immer.

Neben und trotz der Gleichartigkeit der Absorptionsspectren kommen an den nicht kataraktösen Linsen mancherlei individuelle Verschiedenheiten, mitunter sogar innerhalb sehr weiter Grenzen, vor. Die Fluorescenz der Kinderlinsen ist nicht gleich stark. Sie nimmt allmählich ab, jedoch nicht bei allen gleichmässig. Meist fluoresciert die Linse 30jähriger nicht mehr kenntlich. Aber auch 40, selbst 45jähr. Linsen zeigen manchmal noch deutliche Fluorescenz. Die Fluorescenz ist grünlich blau, etwa R. 18—19., bei Erwachsenen einen Stich grünlicher R. 17. (Chinalösung fluoresciert R. 22.) Die Linse ist im allgemeinen gelblich, bei Neugeborenen und Kindern mitunter erkennbar R. 7. v., später ausgesprochener. Die gelbe Farbe ist bei Fällen gleichen Alters oft sehr verschieden. Selbst mit 58 J. kann man noch farblose[1]) und mit 20 J. schon deutlich gelb gefärbte Linsen (resp. Kerne) finden. Eine kleine Gruppe am selben Tage den Leichen entnommener Linsen zeigte die gelbe Färbung in aufsteigender Reihe: 28jähr. (farblos), 18jähr., 24jähr., 35jähr., 44jähr., 25jähr. (R. 9. u.).

Im allgemeinen lässt sich trotzdem sagen, dass die Fluorescenz in dem Maasse abnimmt, in welchem die gelbe Farbe erscheint und zunimmt. Das erinnert an Petroleum, welches die Fluorescenz in dem Maasse verliert als es gelb wird und eintrocknet. Ebenso dicken die Oele, Harze, Balsame, Lacke ein und dunkeln nach. Auch Eiweisskörper (Globulin, Krystallin) werden durch Eintrocknen gelb und schliesslich braun. In dem gegensätzlichen Verhalten von Fluorescenz und Gelbfärbung der menschlichen Linsen liegt also entschieden ein für die Absorption compensatorischer Vorgang.

Damit dürfte auch die Fähigkeit sich aufzulösen, der Macerationsprocess, innig zusammenhängen. Da alles das auch die Frage nach dem anaktinischen Lichtschutz berührt, schien es interessant, einige Versuche über die Maceration zu machen. Nähere Veranlassung gab auch noch die Wahrnehmung, dass die gesunden Linsen Myopischer, wenn man sie operativ angeht, in sehr ungleicher Zeit aufgesogen werden. Es wurden Linsen aus Leichen in ihrer Kapsel in je ein Glasgefäss gethan, mit Wasser übergossen, und dieses nach Bedarf erneuert, um keine Austrocknung oder Schimmelbildung aufkommen zu lassen; auch wurde manchmal leicht geschüttelt.

---

[1]) V. M., 58jähr. Landmann, hatte eine geblähte traumatische Katarakta seit $3^1/_2$ Wochen. Bei der linearen Extraction kam gar kein Kern, sondern nur eine sehr kleine, flache, weisse und wachsähnliche Scheibe zum Vorschein, die bei Berührung leicht in einen Brei zerfiel.

Alter	Farbe der Linse	Zerweichte in	Ausgang	Bemerkung
1 Tag	ohne	22 Tagen	kleines Kernchen als Wolke von 1 *mm* noch wochenlang erhalten	Spectrum der Linse in Fig. 47
2 Tage	ohne	14 Tagen	—	—
18 Jahre	< R. 7. v	14 Tagen	—	—
20 Jahre	R. 9. u	35 Tagen	—	—
24 Jahre	< R. 7. v	23 Tagen	—	Spectrum in Fig. 48
28 Jahre	farblos	8 Tagen	—	hatte ein Pterygium, ein ulcus corneae und iritis
30 Jahre	R. 7. v	41 Tagen	—	—
35—40 J.	fast farblos	8 Tagen	—	—
44 Jahre	R. 7. v	31 Tagen	—	Spectrum des corp. vitr. in Fig. 51
60 Jahre	R. 7. u	6 Wochen	ein $1^3/_4$ *mm* grosser Kern erhielt sich ohne Abnahme viele Monate	—
75 Jahre	R. 6. u	6 Wochen	ein $5^1/_2$ *mm* grosser Kern war in 8 Monaten noch unverändert	Spectrum des ganzen bulbus in Fig. 54, des corp. vitr. in Fig. 52, der Linse in Fig. 50

Die Zahl der Fälle ist zwar eine geringe, da keine specielle Untersuchung beabsichtigt war, und erst jetzt beim Niederschreiben der Gedanke auftauchte, dass ein genaueres Eingehen Beziehungen zu anderen Seiten der Linsenfrage ergeben könnte; indessen sei darauf hingewiesen, dass die Farbe der 20- und 35jährigen von der sonstigen Regel abwich; dass die Auflockerung der Masse und der Widerstand des innersten Kerntheiles beim Neugeborenen und 60jährigen nicht so verschieden waren, wie man sonst aus Erfahrung weiss, ja, sich eigentlich kaum unterschied; dass nicht einmal die gelbe Farbe[1]) und die Erweichung ganz parallel gehen; dass auch das Alter nur in groben Zügen den Gang der Erscheinungen voraussehen lässt, wie wir das ohnehin längst von den grossen und kleinen, hellen und dunkeln Kataraktkernen wissen.

[1]) Dieser Farbenbestimmung fehlt es indessen noch sehr an Exactheit. Die Farbenscala ist in Mischtönen nicht genügend fein und ausserdem wirkte das allgemeine Licht, als Factor der Farbensättigung (vergl. Helmholtz, phys. Optik. S. 321, § 20) und die Farbencontraste bei diesen Bestimmungen störend ein. Letzteres liesse sich vermindern, wenn man die Linse an das Ende einer geschwärzten Röhre stecken und so gegen das Himmelslicht gehalten, betrachten würde. Spectrographieren wäre noch besser.

Ueber die spontane Aufsaugung von Katarakten hat unlängst Natanson Fälle mitgetheilt[1]) und 50 Fälle aus der Literatur zusammengestellt. Eine Angabe der einzelnen Mittheilungen über diesen Gegenstand findet sich in Arthur Steinhoffs Inaugural-Dissertation,[2]) bis 1896. Meist ist jedoch nur von einer Aufsaugung der Rinde, und vom Sinken sowie von der Verkleinerung des Kernes, und zwar bei unversehrter Kapsel die Rede. Weiters sind 2 Fälle von Dr. Ludwig Juhász[3]) zu erwähnen, wo senile Katarakten keinen Kern hatten. Eine 48jähr. Frau hatte seit 10 J. auf einem Auge eine nicht geschrumpfte Katarakt, die beim Operieren sich als kernlos erwies. Ein 60jähr. Mann hatte auf beiden Augen spontanen senilen Star; der eine hatte vor 10 Jahren, der andere vor 2 J. begonnen und war eben reif geworden; der veraltete Star hatte keinen, der jüngere einen mittelgrossen gelben Kern, wie sich dann bei den Operationen herausstellte. In diesen Juhász'schen Fällen nahm man an, dass die Kerne vorhanden waren, sich aber verflüssigt hatten. Dagegen hatte ein vor 2 Wochen durch einen Stoss verletzter Mann (Vig Mihály) von 58 Jahren eine gequollene trübe Linse, die sich beim Entfernen als kernlos erwies. Auch ein dieser Tage operierter 45jähr. Mann (Bánffy Ede) mit eben reif gewordener Katarakta hatte keinen Kern in der Linse. Sehr interessant ist auch der Fall von Szili,[4]) in dem eine geblähte spontane Katarakt eines 65jähr. Arztes secundäres Glaucom hervorrief, aber nach Berstung der Kapsel sich aufsog, womit das Glaucom aufhörte und ein gutes Sehen verblieb.

Die in obiger Tabelle mitgetheilten und einander scheinbar widersprechenden Eigenschaften der einzelnen normalen Linsen werden, wie man auch ohne weitere Citate leicht zugeben kann, von den Erscheinungen an Staren noch weit übertroffen.

Auch die Resorption der Rinde von Staren oder verletzten Linsen zeigt manches Sprunghafte und Ueberraschende. Seit den Myopieoperationen wird es besonders auffällig, wie verschieden und manchmal dem Alter des Individuums gar nicht entsprechend sich auch die Rinde bei der Resorption verhält. Bei einem 32jähr. Manne, der Myopie 18 D hatte, konnte man trotz mehrmaliger Operationen nur mit Mühe in 8 Monaten eine freie Pupille erhalten,[5]) da insbesondere die hinterste Rindenschichte keine Lockerung und keinen Zerfall eingehen wollte.

---

[1]) Klin. Monatsbl. f. A. 1898. 107.

[2]) Beiträge zur Kenntnis der Spontanresorption des Altersstares, Breslau 1896.

[3]) Szemészet 1877, S. 33. Die Fälle sind nicht in die ausländische Literatur übergegangen. Die Referenten aus jener Zeit haben nur ihre Sachen für wichtig gehalten.

[4]) Centralbl. f. Aug. 1884. Januar.

[5]) Seither ist es damit besser bestellt, indem nach Sattlers Vorschlag gleich expulsiert wird. Heilungen in 1—3 Wochen bilden jetzt die Mehrzahl der Fälle.

Die Farbe der Linsenkerne ist eine sehr mannigfaltige und zieht die Aufmerksamkeit ganz besonders auf sich. Da senile Linsen als normales Leichenmaterial nicht leicht zu erhalten waren, konnte man als Ersatz für die Untersuchung die Kerne von operierten Altersstaren nehmen. Allerdings nicht zum Spectrographieren, sondern nur um die Färbungen statistisch zu studieren.

Die Farbe der Starkerne zu bestimmen ist nicht leicht, denn die Schichten nehmen allmählich an Härte und Gelbfärbung gegen das Innere zu. Daher lässt sich keine scharfe Grenze zwischen Rinde und Kern feststellen. Auch wird die Farbe durch den trüben weissen Schein, den die oberen colloiden Schichten zeigen, verschleiert. Um die sonst so interessante Erscheinung der mannigfachen Gelbfärbung[1]) doch einigermaassen der systematischen Betrachtung näher zu bringen, müsste man ein einheitliches Vorgehen feststellen.

Die Kerne wurden vom Blut abgespült, dann 1—2 Stunden lang liegen gelassen, damit sie etwas trocknen. Nun wurde mit einem weichen Tuche der losere Antheil abgestreift und der Rest folgendermaassen betrachtet. Die Linse wurde auf ein kleines Wattabäuschchen gelegt und bei auffallendem Lichte mit der Radde'schen Scala verglichen. Darauf wurde der Kern mit einer Nadel aufgespiesst, gegen das Fenster gehalten und bei möglichster Durchleuchtung die Farbe bestimmt. Nach 1—2 Tagen wurde die etwas eingetrocknete Masse nochmals auf die Farbe geprüft, jetzt natürlich nur im auffallenden Lichte; vorerst jedoch wurden die oberflächlichen, bereits blätterigen Schichten durch leichtes Reiben entfernt.

Nummer	Alter	translucent	relucent	getrocknet
1	23	10, < v	10, v	10, u
2	40	4—5, u	3 s—4 t	2—3, i
3	42	9 < v	9, v	9, u
4	43	5, u	5, t—u	5, t
5	45	5, u	5, t	4, t
6	46	5, u	4—5, t	4, m
7	47	4—5, r	4, m	3, k
8	50	5, t	4, s	3, r

[1]) F. v. Arlt pflegte sie mit den verschiedenen Darmsaiten, auch mit Weinen zu vergleichen. Wachs hat auch ähnliche Farbenabstufungen. Für Aerzte wäre der Vergleich mit conc. u. dil. Ferrum sesquichloratum solutum anschaulich und bis auf das Fehlen der Zwischenstufe des Orange, sehr zutreffend.

Nummer	Alter	translucent	relucent	getrocknet
9	50	5, t	4, s	4, l
10	52	5, r	5, p	4, k—l
11	53	4, u	4, t	4, m
12	53	5, s	4, r	4, q
13	53	4, r	4, k	4, k
14	53	4—5, q	3, n	3, i—k
15	54	5, < v	5, v	5, u—t
16	54	5, s	5, r	5, m
17	54	5, r	5, m	4, k
18	55	5, s	4, q	3, k
19	55	4, s	3, r	3, q
20	56	5, t	5, s	4, l
21	56	5, r	5, n	3, i
22	56	4, s	3, k	2, h
23	57	5, t	4, s—t	4, p
24	57	4, t—u	4, r—s	4, k
25	58	5, t	5, s	4, q
26	58	5, t	4, s	3, i
27	58	5, r	5, m	3, i
28	59	5, s	5, q	5, n
29	59	5, u	4, t	4, q
30	59	5, n	4, l	2, h
31	60	5, s—t	5, q	4, k
32	60	5, s	4, r	4, l
33	60	5, r	4, o—p	3, k
34	61	4, t—u	3, t	4, l !
35	62	5, u	5, t	5, r—s
36	63	5, t	4, s	4, r

Nummer	Alter	translucent	relucent	getrocknet
37	63	5, t—u	4, s	3, q
38	63	5, r	5, l	4, i
39	63	5, r	4, q	3, h
40	63	5, n	5, m	4, l
41	63	4—5, t	4, r—s	4, r—s
42	63	4, s	3, r	4, i
43	63	4, s	3, m	2, h
44	63	1, e	1, c	1, b [1])
45	64	5, s—t	5, r	4, i—k
46	64	5, s	4, r	4, i
47	64	4—5, u	4, s—t	4, r—s
48	64	5, p	4, m	3, k
49	65	4, l	3, i	3, gh
50	65	4—5, s	4, q	3, i
51	66	5, t	4, s	4, k—l
52	66	5, s	4, q—r	3, h
53	67	5, m	3—4, k	2, g
54	68	4, r—s	3, r	2, h
55	70	4, s—r	3, n	2, h—i
56	72	5, q—r	5, m	4, k
57	72	5, s	4, l	3, i
58	73	5, s	5, q	4—5, l
59	75	5, s	5, q	4, l
60	75	4, k	2—3, i	1—2, f
61	76	4—5, u	4, t	3, i—k
62	78	5, m	4—5, k	3, g
63	80	5, r	5, k—l	2—3 h—i

[1]) Chocoladebraun, 4 Schichten, im Innern ein horniges Plättchen.

Dieses Material wurde in etwa 6 Wochen, wie die Fälle nacheinander zur Operation kamen, gesammelt. Von den drei Farbencolumnen ist die erste diejenige, nach welcher man beurtheilen kann, was für Licht der Kranke auf die Netzhaut bekam; die zweite Columne zeigt, wie uns Operateuren die Farbe des Kernes erscheint; die Angaben in der dritten lassen ahnen, wie weit die Labilität in der physikalischen Gruppierung der Molektile noch abnehmen konnte, im Vergleich zu dem Zustande der Labilität, mit dem die in der ersten und zweiten Columne angegebene Färbung zusammenhängt.

Das Material ist nicht genügend gross und genau, um daraus Schlüsse von grösserer Tragweite zu ziehen. Besonders ist die Bestimmung der Farbe in der ersten Columne unsicher, da sie von den Farbentönen der Scale um eine Nuance von Grau oder Braun abweicht, so dass man am liebsten manchen Fall als unentscheidbar einreihen möchte.[1]) Trotz alledem und trotz der grossen Mannigfaltigkeit in den relativen Verhältnissen von Lebensalter und Färbung einerseits, und Farbenwechsel und Untersuchungsart andererseits, ist doch höchst augenfällig, wie sich hier Metachromien in ähnlicher Art wiederholen, wie an flüssigen und an gelösten gelben Substanzen. Der Uebergang vom weicheren Zustande in den härteren an demselben Linsenkern,[2]) sowohl in räumlichem als auch in zeitlichem Sinne, kann für alle diese Eigenheiten der Färbung zur Erklärung herangezogen werden. An den gelben Flüssigkeiten wurde die Farbe mit zunehmender Schichtdicke von Grüngelb zu Gelb, Orange und Roth. Hier geschieht dasselbe durch Verdichtung der Substanz an und für sich.

Diese Veränderungen der Lichtdurchlässigkeit, denen die einzelne Linse im Laufe des Lebens unterliegt, sind dem Anschein nach Verdichtungen im Eiweiss der Linsenfasern, vielleicht verursacht durch die langjährige Einwirkung des Lichtes. Nichts

[1]) Ein solcher Fall war z. B. Nr. 34.

[2]) Vergl. Mörner, Untersuchung der Proteïnsubstanzen in den lichtbrechenden Medien des Auges, Zeitschr. f. physiolog. Chem. 1894, Bd. 18, S. 61, 213. — Ferner Neumeister, Lehrbuch d. phys. Chem. 1897, Jena S. 479 u. ff. Die Hauptmasse der Linse besteht aus α u. β Krystallin. Das letztere ist vorwiegend im Kern, enthält mehr Schwefel und ist weniger löslich. Im Alter nimmt die Löslichkeit ab, besonders im Kern. Die Einzelnheiten sind im Original einzusehen. „Die senile Katarakt ist als eine zuweitgehende Albumoidwandelung der Linsenfasern aufzufassen, indem die Linse nach Verlust der löslichen Eiweisskörper die Lichtstrahlen nicht mehr in ausreichendem Grade durchzulassen vermag." Keratin bildet sich keines (Knies). — Dieselben Angaben finden sich in Beilsteins grossem Handbuch der organischen Chemie 1899, IV. Bd., S. 1595 excerpiert. — Die ältere Literatur resumieren und theilen eigene verdienstliche „physiologisch-chemische Untersuchungen des Auges" mit: Michel u. H. Wagner in Graefes A. f. O. 1886, Bd. 32, S. 155—204, die im Sinne Mörners zu ergänzen sind. — Ueber die Lichtdurchlässigkeit der Eiweisse citiert sind Hartleys Untersuchungen in Landauers Spectralanalyse 1896, S. 135—136.

spricht gegen diese Behauptung, wohl aber manches dafür. Schon dass so viele gelbe organische Stoffe durch Licht ihre Farbe ändern, und zwar meist dunkler werden,[1]) spricht im allgemeinen für eine Analogie in der Heterochromie der Linsenkerne. Hühnereiweiss und andere Eiweisskörper werden gelb und braun, und zwar wie es schien, am Lichte stärker und rascher, als im Dunkeln. Die Linse eines Neugeborenen, offen liegend, wurde in einem Jahre vom farblosen Zustand sehr deutlich gelb, R. 7. u. (schon nahezu t.); dabei war sie natürlich verschrumpft und auch ein Theil der äusseren Schichten abgesprungen. Eine andere Linse von einem 30jähr. Manne, die im Dunkeln gelegen hatte, blieb in derselben Zeit so schwach gelblich, R. 7—8. v., wie zu Anfang. Diese Fälle scheinen mit der ganzen Frage der senilen Starbildung in Beziehung zu stehen. Sie müssen natürlich viel strenger controliert werden. Sollten diese Vorgänge analog sein, dann würde Schreiber dieses sich darüber folgende Anschauung zurecht legen.

Otto Beckers histologische Befunde über senile Katarakte[2]) lassen sich in der Hauptsache dahin erklären, dass die Lichtwirkung so viele Dekaden des Lebens hindurch zu einer Verdichtung und gelben Verfärbung des Linseneiweisses führt, welche dann als Kernschrumpfung erscheint und die Zerklüftung der Linsenrinde einleitet.[3]) Für diesen ersten Theil des Starbildungsprocesses, nämlich für die Kernschrumpfung, ist die Annahme einer nutritiven Störung nicht durchaus nothwendig, da sich der Process auf physikalischem Wege begreifen lässt. Die Absorptionsspectren der senilen Linsen dürften, wenn genügend wissenschaftlich studiert, mit diesen Vorgängen parallel laufend befunden werden. Ebenso dürfte ein peinlich genaues Studium der kataraktösen Linsenkerne manchen dunkeln Punkt der Frage klarstellen. Es ist ja voraussichtlich ein intermolekularer (und nicht intramolekularer) Vorgang, und die Veränderung der Lichtdurchlässigkeit, der Absorption und der Rückstrahlung eine directe Folge der Condensation der sonst chemisch und nutritiv nicht nothwendigerweise veränderten Substanz.[4]) Chemische und nutritive Veränderungen können gleichzeitig mitspielen oder sich nachträglich einstellen.

---

[1]) Unter den im Hauptberichte angeführten Substanzen ist keine, die allmählich lichter geworden wäre, aber viele gelbe, die dunkler geworden sind. Vergl. in Vogel u. Eders Handb. d. Phot. die entspr. Capitel.

[2]) Zur Anatomie der gesunden und kranken Linse, Wiesbaden 1883, S. 52 u. ff. „Der Lücken- und Spaltbildung in der Rindensubstanz würde danach eine excessive Schrumpfung, ein Excess in der physiologischen Rückbildung voraufgehen", (S. 59).

[3]) Dass in letzterem Processe wieder Lichtwirkungen und zwar das Ultraviolett mithelfen könnten, soll noch weiter unten zur Sprache kommen.

[4]) Siehe hierüber auch S. 559 M. Roloff „über die Lichtwirkungen" und in Zeitschr. f. phys. Chem. 1898, Bd. 26 u. ff.

Die ganze vorgetragene Lehre würde hinfällig, wenn ein nahe liegender Einwand nicht in zufriedenstellender Weise widerlegt werden könnte. Der Kern wird hart und dunkler gelb. Warum nicht auch die Rinde und zwar diese zuerst? Und warum stellt sich der Process nicht früher ein, wenn das Licht dem Linseneiweiss so nachträglich ist?

Die Antwort hierauf ist nicht schwer zu geben. Weil nämlich die Accommodation einer frühzeitigen Verdichtung (und darauf basiert die Farbenänderung) widersteht und der Erstarrung, wenn sie sich einstellen wollte, entgegenwirkt. Diese Gegenwirkung ist am grössten am Linsenrande, demnächst in den vorderen Rindenpartien, dagegen am geringsten in der Linsenmitte und demnächst in den hinteren Rindenpartien, wie aus der Accomodationslehre folgt. Coccius konnte sogar das Strömen der weichen Substanz von der Peripherie bis zur Mitte als ziehenden Schatten beim Accommodationsacte wahrnehmen.[1]) Es drängt sich der Vergleich auf, dass auch im Flussbett das Wasser ohne chemisch verschieden zu sein, doch in der Mitte sich physikalisch anders verhält als am Rande. In unserem Falle ist die vordere Hälfte beweglicher zu denken. W. Schön plaidiert für die Auffassung,[2]) dass die Starbildung eine Folge der Verschiebung der Rindentheile durch zu reichliches Functionieren sei. Damit ist aber die Kernsclerose nicht verständlich gemacht, eher ist sie zu einem Moment geworden, dessen Erklärung noch schwerer wird.[3]) Wenn man aber die Entstehung der Kernhärte einmal im vorgetragenen Sinne zugibt, dann kann Schöns Theorie recht gut bei der Erklärung, wie die Rinde zu Brei zerfällt, Platz finden. Sie ist sogar plausibler, als die Ansicht von O. Becker. Denn ein Reiben der Theile gegeneinander muss die Zerrung und Lockerung befördern. Ein Zug vom schrumpfenden Kern aus muss dagegen nicht nothwendig zum Zerblättern der Rinde führen, weil diese dem Zuge folgen könnte und darin durch den auf die Kapsel lastenden äusseren Druck, falls ein solcher vorhanden ist, unterstützt werden kann. Auch das chemische, thermische, mechanische u. s. w. Moment der durch die Absorption verwandelten strahlenden Energie des Lichtes darf nicht ausser Betracht bleiben.

Zu dem Endresultate werden demnach viele Factoren beitragen, oder sich theilweise ausgleichen: das vorhandene Gewebsmaterial, der constante Stoffwechsel, die Umlagerung der Theile bei der Accommodation, die Abnützung durch die Function, die Menge und der Rhythmus der strahlenden Lichtenergie, und die Rückwirkung der einmal gesetzten Veränderungen auf die anderen Factoren. Die cumulierenden Lichtwir-

[1]) Mechanismus der Accommodation 1868. Leipzig, Teubner.

[2]) Die Functionskrankheiten des Auges, Wiesbaden 1893.

[3]) C. Hess hat die Annahme einer accommodativen Tensionserhöhung widerlegt. Ein Zusammenschieben der Moleküle im Kern durch Druck entfällt also.

kungen können vielleicht durch den Stoffwechsel ausgeglichen werden, und scheint dies in der ersten Lebenshälfte der Fall zu sein, namentlich in Bezug auf den in Wärme umgesetzten Antheil der absorbierten Energie. Später jedoch gewinnt jener Bruchtheil der absorbierten Energie, der als mechanische Arbeit wirksam wird, mehr an Boden. Die sonst minder bewegten Moleküle werden zusammengeschoben, dadurch der Linsenkern dichter und gelber. Der stärker bewegte Antheil der Moleküle wird dagegen in der sonstigen Gleichmässigkeit der Bewegungen (durch die wechselnde Stärke jener in mechanische Arheit umgesetzten Energie) gestört. Dies führt zur Lockerung des Gefüges und schliesslich zum Zerfall, d. h. zur breiigen Erweichung der Rinde. Vor allem ist es der ultraviolette Antheil des Lichtes, welcher in seiner Menge und Stärke grossen Schwankungen ausgesetzt ist.

Allen diesen Veränderungen durch Licht dürften wohl Heterorhythmieen zwischen den Schwingungen der strahlenden Energie und der Stoffmoleküle resp. Atome zugrunde liegen. Alles, was das freie Ausschwingen der Elementartheile behindert, kann früher oder später zu Aenderungen des Gefüges und des Aufbaues führen.[1]) Schon die Wärmeschwingungen in der Substanz und die Aetherschwingungen des eintretenden Lichtes sind eine unversiegliche Quelle von Schwingungscollisionen.

Wenn man Mascarts Angaben über die Lichtabsorption in der Atmosphäre,[2]) Vogels Darstellungen über den Wechsel der Lichtwirkung nach Jahreszeiten, Tagesstunden u. s. w.,[3]) Ostwalds Darlegungen über die Verwandlungen der Energie,[4]) H. Cohns Angaben über die Beleuchtungsintensitäten[5]) liest, und dabei sich bewusst ist, dass das alles auf exact wissenschaftlicher Erkenntnis beruht, dass es sich um physikalische Gesetze handelt, die auch für das menschliche Auge gelten, und vor allem, dass diesen Agentien manche von uns in höherem Maasse ausgesetzt sind, andere zwar weniger, aber dafür minder widerstandsfähige Gewebe besitzen: so wird man den Gedanken schwer abwehren können,

---

[1]) Hier kann auch nicht unbemerkt bleiben, dass ein Theil der Linsensubstanz in der vorderen Rinde mit dem Areal der Pupille in wechselnde Beziehungen tritt, und daher den Heterorhythmieen von allerlei Art besonders unterliegt.

[2]) Traité d'optique, Paris 1893, vol. III. 373. Absorption rapide dans l'ultra-violet.

[3]) Handbuch d. Phot. Berlin 1894, II. Th., S. 80—99.

[4]) Allg. Chemie 1893, II. Bd., 1. Th., S. 1007. Es wird nur das Princip in positivem Sinne erörtert, dass nämlich strahlende Energie in mechanische sich umsetzen kann, aber hinzugefügt, dass der thatsächliche Nachweis noch fehlt und dass der Betrag nur ein geringer sein kann. Im letzteren Umstand scheint dem Ref. gerade das hier wichtige Moment zu liegen.

[5]) Hygiene d. Auges 1892, S. 356, Angaben von L. Weber.

dass es sich dabei nicht um Factoren handelt, die vernachlässigt werden dürfen, sondern wird der physikalischen Betrachtung dieser kosmischen Einflüsse auch in der Lehre über die menschliche Linse Raum geben.

Dass zur Bildung des Altersstares die anhaltende Einwirkung grellen Lichtes beiträgt, ist eine in der Literatur häufig wiederkehrende Ansicht.

Joseph Jacob Plenck[1]) erwähnt als entfernte Ursache des grauen Stares unter anderem auch den „lange auf die Augen wirkenden Glanz der Sonne oder des Feuers". Josef Beer schreibt:[2]) „starke und langwierige Einwirkung der Sonnenstrahlen, wie z. B. bei unserem Landvolke, begünstigt in Verbindung mit den Congestionen beim Arbeiten die Ausbildung des grauen Stares bei herannahendem Alter; weiters gehört hieher auch das angestrengte Arbeiten bei starkem Feuer" u. s. w.

Theophil Fabiny sagt:[3]) ad causas excitantes cataractae pertinent occuputio continua prope ignem, frequens ac vehemens lucis majoris cum obscuritate commutatio, vini austeri abusus etc.

Genaue Angaben über diese Frage hat zuerst Friedrich Grósz[4]) gemacht.[5]) Er hebt die Feldarbeit in den schattenlosen Ebenen hervor, das Vorkommen des Stares bei so vielen kräftigen Individuen, besonders unter dem Landvolk reformierten Glaubens, und auch in gleicher Menge unter den Frauen, die mit den Männern auf den Feldern arbeiten, während doch sonst in den Statistiken anderer Autoren die Männer überwiegen: so verhalten sie sich bei Friedrich Jaeger wie 3 : 2, bei Arlt in Prag ebenso wie 3 : 2. Bei Fr. Grósz entfielen auf 300 Männer 220 Frauen (15 : 11), also um $^3/_{10}$ mehr Frauen als bei jenen Autoren. Wo die Frauen sich nicht mit Feldarbeiten beschäftigen, waren viel weniger starkrank. Es gieng also daraus hervor, dass in den grossen Ebenen Ungarns die Frauen aus denselben Ursachen wie ihre Männer am grauen Star erblinden. Dass die Einwirkung des grellen Lichtes bei der Feldarbeit in den grossen Ebenen zur Erzeugung des grauen Stares das meiste beitrage, beweist auch die merkwürdige Thatsache, dass unter 520 Starkranken kein röm.-katholischer oder griechisch-uniierter Priester war, dagegen 9 reformierte und nicht uniierte Seelsorger vorkamen, was damit zusammenhängt, dass die letzteren Familie haben, ihre Existenz weniger gesichert ist, und sie daher bei der Arbeit selbst Hand anlegen müssen. Arlt hatte unter 882

[1]) Lehre von den Augenkrankheiten, II. Aufl. Wien, 1788, S. 195. Plenck war 11 Jahre lang Professor der Universität in Ungarn.

[2]) Lehre von den Augenkrankheiten, Wien 1817, II. 327.

[3]) Doctrina de morbis oculorum, Pesthini 1831, p. 185.

[4]) Er lebte als weitberühmter Augenarzt in Nagyvárad, hatte daselbst eine Augenheilanstalt und starb 1858. Sein Enkel Emil v. Grósz ist Adjunct an der Augenklinik, Docent und Leiter des Laboratoriums.

[5]) Die Augenkrankheiten der grossen Ebenen Ungarns. Grosswardein 1857, S. 70—76.

Operierten nur 138 Bauern, Grósz unter 520 Operierten 347 Bauern. Die blaue Iris hatte kein disponierendes Moment abgegeben, denn es besassen nur 40 eine solche (Slaven und Deutsche), die andern (Ungarn) hatten alle braune Regenbogenhäute. Decrepidität ist keine besondere Ursache des Stares gewesen, die Leute mit 50—60 Jahren waren fast ausnahmslos rüstig, und auch ganz gesunde Leute mit 40—50 Jahren von blühendem Aussehen waren zahlreich vertreten. Ueberwiegend begann der Star am rechten Auge, und folgte am linken $^1/_2$—1 Jahr später. Grósz erörtert dann sein Material[1]) in Bezug auf die erbliche Disposition und schliesst diesen Theil des Buches mit dem Satze: in den grossen Ebenen Ungarns erscheint die Katarakta weit mehr aus endemischen Ursachen, ohne erbliche Disposition, und die Berechnung Mannoirs, dass von 39 Starblinden bei 10 das Leiden erblich ist, findet hier keine Bestätigung.

Eine weitere Bestätigung findet die bahnbrechende Arbeit Friedrich Grósz' in den Angaben der Schwitzer'schen Abhandlung über die Entstehung des Stares in dem vorliegenden Bande. Sie umfasst ein Material von 3764 Starfällen der Augenklinik aus 22 Jahren.

Hirschberg[2]) macht die Angabe, dass in heissen Klimaten die Augenärzte die Starkranken etwa 20 Jahre früher zur Operation bekommen, als bei uns.[3]) Auch die Landbewohner bekommen früher Katarakta als die Stadtbewohner. Hirschberg schreibt dies der Hitze zu. Man kann das erste Factum auch dem Lichte zuschreiben,[4]) das zweite aber nur diesem.[5])

---

[1]) Es ist genau registriert und auf 44 Druckseiten in Tabellen mitgetheilt. Diese Daten gehören zu dem geläutertsten statistischen Material und sind in deutscher Sprache erschienen, weil Fr. Grósz seit 1848 wegen Theilnahme an den ungarischen Freiheitsbestrebungen politisch verfolgt wurde.

[2]) Ueber Hitzstar, in Berlin. klin. Woch. 1898, Nr. 6, auch im Centralbl. f. Augh. 1898, S. 113. Mit Literaturangaben.

[3]) S. Hirschberg, Geschichte der Augenh. in Graefe-Saemisch II. Aufl. 1899, II. Th., 12. Bd. Capitel XXIII. S. 38.

[4]) Man vergl. in Eders Handb. d. Phot. „Die Lichtvertheilung auf der Erdoberfläche", Bd. I, 330 u. ff. An einem ganzen Tag des Frühlingsäquinoctiums ist die gesammte chemische Strahlung des Himmels und der Sonne am Pol 20, Petersburg 253, Heidelberg 373, Neapel 472, Kairo 581, Bombay 661, Ceylon 701, Borneo 716. Auch die Summen für das ganze Jahr sind dort angegeben.

[5]) Ob nicht der Hitzstar eigentlich ein Lichtstar ist, der uns nur irreführt, weil die Hitze dabei empfunden wird, der Schaden durchs Licht aber nur spät zu Tage tritt? Hitzstare sind überhaupt wenig glaubhaft. Das Kammerwasser hängt mit der übrigen Körperflüssigkeit viel zu innig zusammen, als dass nicht ein rascher Ausgleich und allenfalls eine allgemeine Temperaturerhöhung eintreten würden, deren Nachweis also gefordert werden müsste. Um kurz sein zu können, möge der Vergleich dienen: in einem Eimer voll Wasser wird ein Ei sich nicht wohl mit einer Kerzenflamme hartkochen lassen.

Für die Lichtwirkung als Mitursache des grauen Stares spricht auch die wechselnde Grösse und Farbe der Starkerne, wie sie die Tabelle auf S. 632 in reichlicher Abwechslung bietet. Die dreierlei Angaben über die Färbung jedes Einzelnen seien umstehend hier graphisch angeführt.

Es sei daran erinnert, dass es casuistisch vorgekommene Starkerne sind. Um ihre Mannigfaltigkeit zu erklären, darf man wohl mit Recht darauf hinweisen, dass die Starbildung, wie bereits erörtert wurde,[1]) mannigfaltigen Factoren zuzuschreiben ist und dass dabei, wie der Verfasser meint, der Mannigfaltigkeit der körperlichen Factoren die Mannigfaltigkeit der Lichteinflüsse gegenübersteht. Ohne letzteres zuzugeben, dürfte die überaus grosse Mannigfaltigkeit kaum eine ausreichende Erklärung finden.

Jedenfalls gehört es zur wissenschaftlichen Genauigkeit, wenn die Starkerne einer systematischeu Prüfung nach Grösse, Farbe, Gewicht, Volumen und Dichtigkeit (specif. Gewicht) unterzogen würden. Die Expulsion des Stares steht mit einer Untersuchung post mortem der internen Kliniker in Parallele, und der herausgekommene Star ist dem pathologischen Präparate gleichzustellen. Man wirft es nicht weg, bevor man noch die lehrreichen Rückblicke und Rückschlüsse gethan hat. Eine Schwierigkeit scheint bisher vor solchen Prüfungen abgeschreckt zu haben. Eine physikalische Definition, was nämlich der Linsenkern ist, lässt sich nicht geben, da keine deutliche Begrenzung des Kernes zu finden ist. So war es aber auch mit der Messung des Lichtes; man musste eine conventionelle Einheit annehmen. Und dank diesem Umstande naht die Zeiti n welcher man von Licht und Farbe auch bloss numerisch (in Einheiten und in Wellenlängen) wird sprechen können. Ohne vorheriges Uebereinkommen über den Linsenkern[2]) kann man daher keine erfolgreiche exacte physikalische Arbeit erwarten.[3])

Die aufgeworfene Frage ist für die Allgemeinheit auch von einigem Belang, denn Forscher aller Art in höheren Lebensjahren beeinflussen mit ihren persönlichen Beobachtungen die Wissenschaft. Und da müsste man doch wissen, was ihr Sehorgan für Altersänderungen erfahren hat. Der Fall Turners, des hochangesehenen englischen Malers, der Jahre lang vor der Starbildung schon abnorme Farbentöne in seinen

---

[1]) Und wahrscheinlich allgemein zugegeben wird, mit Ausnahme der noch wenig anerkannten und eigentlich noch gar nicht gewürdigten Lichtwirkung.

[2]) Am eingetrockneten Präparat ist die Grenze oft deutlich, am nassen nur in der Minderzahl der Fälle. S. übrigens Förster in Gr. A. f. O. III. 187 u. O. Becker a. a. O. S. 53.

[3]) Vertreter der medic. Physik könnten am besten mit ihrem Rathe aushelfen, etwa so wie sie die vorher wirren Begriffe über Tension und Pression geklärt haben.

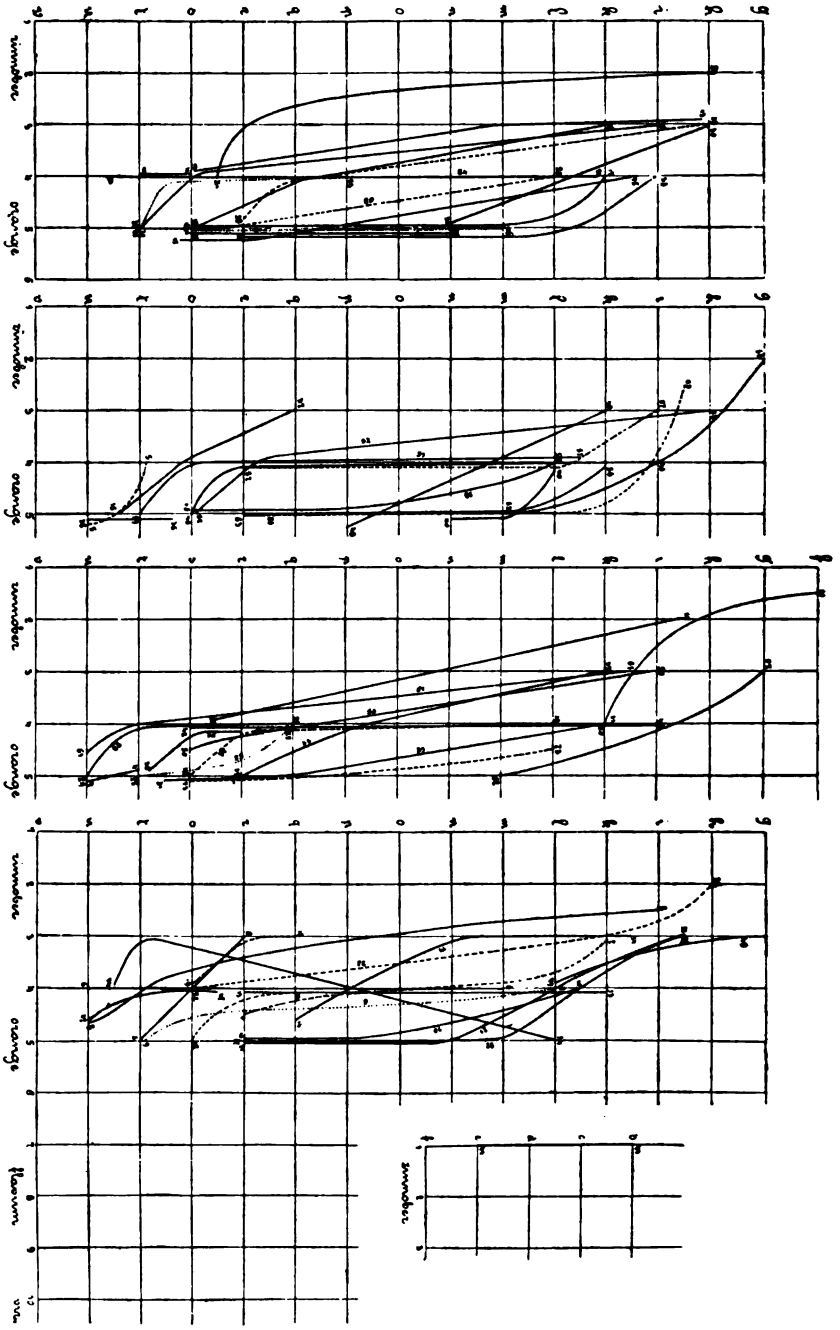
number
orange
number
orange
number
orange
number
orange
number

Fig. 19.

Bildern auftrug, ist ein Hinweis darauf, dass Analoges auf anderen Gebieten genugsam vorkommen mag, wenn es auch (und das ist's eben) nicht leicht bemerkt wird.

Die Besitzer der in der Tabelle angegebenen Kerne hatten gewiss Jahre lang schon ein Licht auf ihre Netzhaut bekommen, welches des Ultraviolettes ganz beraubt und im Violett, selbst im Blau geschwächt war, bevor die breiige Erweichung der Rinde sie zu stören begann. Und Personen mit ähnlichen Zuständen bewegen sich vermuthlich in grosser Zahl unter den Mitlebenden, ohne dass sich die Wissenschaft mit ihnen zu befassen bisher Veranlassung gehabt hätte.

4. Glaskörper. Die geringste Fluorescenz oder überhaupt nachweisbare Absorption unter den menschlichen Augenmedien besitzt nächst dem Kammerwasser der Glaskörper. Keinesfalls beeinflusst er die Zusammensetzung des auf die Stäbchen und Zapfenschichte der Netzhaut fallenden Lichtes wesentlich. Eine geringe Fluorescenz, die etwa an Hagenbachs Angaben über die Fluorescenz des gemeinen Glases[1]) erinnern würde, könnte ihm wohl in jungen Jahren zukommen, aber die Spectralbilder mit dem Flintglas-Apparat zeigten nichts davon. Mit Quarzapparaten liesse sich die Frage endgiltig entscheiden.[2])

Es wurden Glaskörper vom Neugeborenen, von Leuten mittleren Alters, und von Greisen untersucht. Die beiden letzteren gaben Spectralbilder, deren Copien auf Taf. III, Fig. 51 und 52, zu sehen sind. Weder der Glaskörper des 44jährigen noch der des 75jährigen Individuums zeigen eine Absorption. Der Unterschied von dem Himmelslichtspectrum stammt nur davon her, dass das Probierglas (welches zum Anlegen vor die halbe Spalte etwas flach gemacht war) an seinen Seitenwänden viel Licht ablenkte. Darum ist auch der Bildstreifen so ungleich geschwärzt und unscharf begrenzt. Die Schichte war 15 *mm* dick.

Da nur 2 Spectren in den Abbildungen Raum finden konnten, so schien es am besten, den Fall mittleren Alters als Durchschnittsfall vorzuführen, und daneben das vom Greise stammende Bild zu setzen, weil man leicht fragen könnte, ob nicht der senile Glaskörper durch grössere Dichtigkeit oder durch gelbliche Färbung anders auf die Lichtzusammensetzung wirkt. Nach dem vorliegenden Spectralbilde ist diese Frage verneinend zu beantworten.

5. Alle Medien zusammengenommen. Nachdem die Linsen so mannigfaltige Verhältnisse gezeigt hatten, musste es interessieren, wie alle Medien zusammengenommen auf den Lichteinfall wirken werden.

---

[1]) S. die Nr. 32 auf S. 477.

[2]) Quarz-Spectrographen und neuere spectrographische Hilfsapparate beschreibt in letzter Zeit Leiss: Zeitschr. f. Instrumentenkunde 1898, Nr. 11, S. 325.

Es wurden im ganzen 5 Fälle spectrographiert, und zwar 2 Neugeborene, 1 24jähr., 1 58jähr. und 1 75jähr. Individuum. Die Exposition ist schwierig[1]) aus zwei Gründen. Man trifft die Stellung der vor der Spalte in 18—20 *mm* Entfernung schwebenden Cornea und Pupille schwer in der Art, dass die Achsen mit dem ganzen Rohre genau in eine Linie zusammenfallen. Hat man das erreicht, so ist der Erfolg noch lange nicht sicher, denn der Bulbus sinkt faltig ein und die richtige Visierung wird wieder vreloren. Ein Berühren später behufs Einrichtung ist unstatthaft.[2]) Natürlich war der Augapfel hinten abgekappt, so dass der Glaskörper frei das dünne Glasplättchen berührte, mit welchem die Lichtspalte belegt wurde.

Die Fig. 53 auf Taf. III stellt das Absorptionsspectrum aller Augenmedien einer 40jähr. Person vor. Vor der Linie H ist schon eine Spur Absorption zu bemerken, welche aber bei schwacher Exposition bedeutend klarer hervortritt, so dass man unter Umständen (grauer Himmel, Chlorsilberplatte, beginnende allgemeine und diffuse Trübung der Medien, oder auf stark geschwärzten Positiven selbst von dieser Platte) erkennen kann, dass die Absorption schon bei G einsetzt.[3]) Von H an sinkt die Belichtung sehr rasch bis L. Ueber L ist nur bei sehr starker Exposition etwas restliches Licht zu constatieren.

Die Fig. 54 auf Taf. III zeigt das Absorptionsspectrum eines 75jähr. Greises. (Von der halbhellen fleckförmigen Stelle an der Linie L ist abzusehen; sie ist ein Copierfehler und weder an der Originalplatte, noch an anderen später abgenommenen Copien zu finden.) Die Absorption beginnt zweifellos schon bei h, also G 3/7 H. In H ist schon alles Licht ausgelöscht, soweit die mittelste Partie der Pupille in Frage kommt; am Rande dehnt sich noch ein Rest bis über K aus.[4]) Im Spectroskop ist der letztere Antheil gewiss noch gut sichtbar, wenn die vorhergehenden Partien abgeblendet sind, sonst aber nur mühsam erkennbar. Das Spectrum ist also eigentlich nicht kürzer, sondern nur am violetten Ende weit herabreichend geschwächt. Bei älteren Leuten, bei denen sich in noch

---

[1]) Es wurden mindestens 10 Versuche gemacht, aber nur 5 gelangen.

[2]) Dr. v. Grósz wusste mit spangenförmig umwickelten Fäden auszuhelfen und ihm gelang es jene 5 Fälle richtig zu adaptieren. Ihm und dem Honorär-Assistenten Dr. Wilh. Leitner, der bei allerlei photogr. u. graphischen Arbeiten als unentbehrliche und verständnisvolle Hilfe sich bethätigte, sei bestens Dank gesagt.

[3]) Gegen Violett sind wir alle schwach empfindlich, trotzdem es in den Lichtquellen stark vertreten zu sein pflegt. In der Dämmerung bleibt vom Farbenspectrum das Violett am ehesten aus. Der Zusammenhang mit obigen Angaben ist zweifellos.

[4]) Es ist nicht ausgeschlossen, dass während der einstündigen Exposition der Bulbus an einer Seite etwas einknickte und dadurch die Linse schiefer zu stehen kam, so dass nun das Licht durch seitlichere Theile derselben in die Achse des Apparates gelangte. Dies bekräftigt jedoch nur die im Texte aufgestellte Folgerung.

späteren Jahren die dunkeln oder auch nur bräunlichen Kataraktkerne finden, dürfte sich aller Wahrscheinlichkeit nach die allgemeine Lichtschwächung sehr weit nach abwärts erstrecken, wofür man Analogien unter den in Absorptionscurven vorgeführten gelben und braunen Substanzen finden kann.[1]) Dass diese Leute im Erkennen von Farben gar keine Einbusse verrathen, vielleicht auch keine erleiden, ist nur begreiflich, wenn man weiss, dass ihr farbiges Spectrum nie (?)[2]) absolut verkürzt ist. Nach einer Staroperation erscheint diesen doch eine Weile alles Tageslicht blau. Dagegen ist das Helligkeitsbedürfnis alter Leute neben anderen auch aus dieser Ursache umso verständlicher.[3]) Auch auf einen Unterschied entsprechend der Mitte und den seitlichen Partien der Pupille deutet das hier besprochene Spectrum hin.

Die Fig. 55 auf Taf. III zeigt das Absorptionsspectrum des Auges eines Neugeborenen. Es endet im ganzen ebenso wie die anderen, nur läuft es etwas diffuser aus. Es wäre an seinem Ende breiter und stärker (und sogar etwas länger, nämlich ebenso lang wie das von der 24jähr. Person), wenn nicht die Pupille bloss $1^1/_2$ *mm* gross gewesen wäre.

Hält man nun alle diese Thatsachen[4]) zusammen, so ergibt sich folgendes:

1. Die Hornhaut ändert das einfallende Licht nur bei Kindern ein wenig, der Glaskörper fast nicht oder wie das Kammerwasser gar nicht. Als eigentlicher Lichtfilter ist daher die Linse anzusehen.

2. Das durch alle Medien hindurchgegangene Licht und das daraus erzeugte Spectrum sind derart, als ob die Linse für sich allein wirksam gewesen wäre. Beim Kinde wirkt die Hornhaut etwas mit.

3. Die Linse gesunder Menschen schneidet bei jungen und bei alten Leuten fast gleichmässig (die kleinen Unterschiede sind nach der Individualität beinahe grösser, als nach dem Alter) den ultravioletten Theil des Spectrums ab, und schützt durch ihre Absorption die Netzhaut vor dem Ueberviolett, wodurch im Laufe der Jahre ihr eigenes Gewebe allenfalls Schaden leidet (was auch Chardonnet schon ausgesprochen hat).

---

[1]) Am treffendsten liesse sich das mit den Absorptionscurven von allerlei Harzen (Mastix, Sandarac, Colophonium, Galbanum, Guajak u. s. w.) illustrieren. Leider konnten diese hier nicht alle abgebildet werden. Die Figuren auf S. 572 illustrieren einige hier einschlägige Verhältnisse.

[2]) Jenes Individuum, dessen Kataraktkern unter Nr. 44 angeführt erscheint, dürfte doch ein verkürztes und im ganzen sehr lichtschwaches Spectrum gehabt haben.

[3]) Vielleicht ist der letztangeführte Grund der überwiegende.

[4]) Als ein die Zusammensetzung des Lichtes änderndes Medium müsste noch die Netzhaut selbst untersucht werden, was am Spectrographen durchführbar wäre. Vorderhand war die Beschaffung des Materials vom Lebenden ein Hindernis. Es muss ein günstiger Zufall abgewartet werden.

4. Das durch die Linse zurückgehaltene Licht kommt bei Kindern zum Theil als Fluorescenz zum Vorschein.[1]) Bei Alten ändert es seine Energieform total und wird zumeist in Wärme, die sich schadlos verliert, zu einem Theil jedoch möglicherweise in chemische und in mechanische Arbeit umgewandelt. Die Netzhaut aber empfängt bei Jung und Alt ein in gleichem Maasse filtriertes Licht.

5. Die junge Linse ist farblos, die alte ist gelb; die junge fluoresciert, die alte nicht.[2]) Aufhören der Fluorescenz und Gelbwerden der Linse lösen sich ab und dürften wohl mit Aenderungen der molekularen (aber der physikalischen, nicht der chemischen) Structur zusammenhängen. Beide sind demnach nicht additive oder constitutive, sondern colligative Eigenschaften der Grundsubstanz. Sinnlich genommen, ähnelt der Vorgang den in der Natur so häufigen Vergilbungsprocessen,[3]) und den Flüssigkeiten und Lösungen, die beim Stehen eindicken, gelb werden und ihre Fluorescenz verlieren.

6. Ausnahmsweise, jedoch nicht selten, kommt im Alter eine besondere Zunahme der Gelbfärbung der Linse und mit ihr eine diffuse Verkürzung des normalen Absorptionsspectrums vor.[4]) Sie hängt von einer besonderen Verdichtung in der Mitte der Linsensubstanz ab, und ihr folgen mitunter Veränderungen, jedoch anderer Art, in der Rindensubstanz.

7. Da das Spectrum des auf die Netzhaut gelangenden Himmelslichtes kürzer und an seinem kurzwelligen Ende auch schwächer ist, so ist es interessant zu erfahren, dass an dieser Aenderung des Lichtes die Linse in der Kindheit das meiste, in mittleren Jahren alles allein, im Alter sogar ein gegen den früheren Zustand mehr weniger überschüssiges, — letzteres eher im Sinne einer Schwächung als einer alsoluten Kürzung — bewirkt.

Soweit lassen sich die Thatsachen[5]) in allgemeine Sätze zusammenfassen. Dem Verfasser drängt sich die Ansicht auf, dass die grosse Mannigfaltigkeit in den Farben und Grössen der pathologischen Linsenkerne auf eine Wechselwirkung vielfacher Factoren deutet. Diese Factoren scheiden sich in eine Gruppe der inneren und eine der äusseren Ursachen. Die inneren können von der ersten Gewebsanlage herstammen oder nutritiver Natur sein (von der gewöhnlichen Saftströmung bedingte oder toxische im weiteren Sinne). Die äusseren können in zufälligen Schädlichkeiten, oder in kosmischen Einflüssen bestehen. Von den letzteren kommt

---

[1]) Es ist das nur ein geringer Bruchtheil des ganzen absorbierten Lichtes.

[2]) Krienes irrt, wenn er die ältere Linse stärker fluorescieren lässt (s. „Einfluss des Lichtes auf das Auge“ S. 28, Zeile 10 u. 11).

[3]) Oxydationsprocesse allein sind das gewiss nicht, eher Polymerisationen.

[4]) Alle diese Spectren erinnern an die der Terpene s. S. 532.

[5]) Vergl. auch Widmark, Beitr. z. Ophth. 1891, S. 488.

die strahlende Energie in allen ihren Formen für die Linse als Schädlichkeit in Betracht; ob sie es wirklich ist, wäre zu beweisen. Mancherlei Erscheinungen sprechen dafür, dass dies in latenter, also durchaus nicht sinnfälliger Weise (wenn man vom Blitzstar absieht) wirklich geschieht.

Schon im allgemeinen wäre es äusserst merkwürdig, wenn eine so gewaltige Naturkraft, wie das Licht, — der alles organische Leben auf diesem Erdenrunde sein Fortbestehen verdankt — unsere Augenmedien jahrzehntelang durchstrahlen würde, ohne in ihnen auch nur die leiseste Spur dieses Durchganges zurückzulassen. Ferner ist der Mangel an wahrnehmbaren unmittelbaren Folgen kein Gegenbeweis gegen jedwede Art eines solchen Einflusses. Denn eine regelmässig eintretende materielle Veränderung in der Substanz der Linse durch die fast ununterbrochene Durchstrahlung während so vieler Jahrzehnte kann man sich nicht wohl in anderer Weise vorstellen, denn als eine sehr allmähliche und erst im Endergebnis erkennbare Structuränderung.

Wenn sich Metalle in ihrer Structur ändern können, z. B. Eisen im Laufe der Jahre krystallinisch und brüchig werden kann,[1]) so darf man von so complicierten organischen Verbindungen, wie es die Eiweisstoffe sind, umsomehr erwarten, dass ihr Bau ein labiler, den verändernden äusseren Einflüssen besonders zugänglicher ist.[2]) Es hat v. Michel Linsen durch Kälte trüb gemacht und durch Wärme wieder aufgehellt.[3]) Dies ist wohl ein deutlicher Beweis für den labilen Aufbau. Lieberkühn berechnete für das Alkalialbuminat die Formel $C_{72}H_{112}N_{18}SO_{22}$, somit ein Mol.-Gew. von 1612. Stohmann und Langbein ertheilen dem krystallisierten Eiweiss die Formel $C_{720}H_{1134}N_{218}S_5O_{248}$, also ein Mol.-G. von 16.954! Dass wir über die latenten Texturveränderungen der organischen Materie so wenig wissen, ist bedauerlich, aber deshalb kommen sie nichtsdestoweniger vor. H. W. Vogel[4]) zählt fast endlose Beispiele dafür auf, unter den zusammenfassenden Titeln: chemiche Wirkungen des

[1]) Die Budapester Kettenbrücke, ein Prachtwerk unter den vielen unästhetischen Brücken der Neuzeit, leidet an diesem chronischen Uebel.

[2]) Die Krystalllinsen des Auges verhalten sich gegen Salzlösungen wie die halbdurchlässigen Membranen Pfeffers, d. h. sie sind durchlässig für Wasser, aber undurchlässig für die gelösten Stoffe. In den isotonischen Lösungen existiert osmotisches Gleichgewicht zwischen den Linsen und den Lösungen, in den hypotonischen Lösungen entnimmt die Linse den Lösungen Wasser, während sie an die hypertonischen Lösungen Wasser abgibt. P. Manca u. G. Ovio, Arch. ital. Biol. 1898, Bd. 29, S. 23, ferner in der Naturwiss. Rundschau 13, p. 395—396, 1898, ref. in Beibl. Wied. Ann. 1898, S. 783. Auch über die Permeabilität der Linse gegen verschiedene Stoffe wurden Versuche angestellt.

[3]) Ueber natürliche und künstliche Linsentrübung 1882, Leipzig (ref. im Centralbl. f. A. 1882, S. 61.

[4]) Auf S. 30—72 seines H. d. Phot. I.

Lichtes auf anorganische, dann auf organische Körper, die letzteren wieder in den Untergruppen der Polymerisationen, der Verbindungen und der Zersetzungen durch Licht.

Eine Wirkung des Lichtes auf die Haut und auf die Bildung von Pigment in derselben ist zweifellos nachgewiesen.[1]) Die Linse aber stammt aus demselben Grundgewebe, aus dem äusseren Keimblatte.

Der Verfasser ist oben für die Anschauung eingetreten, dass die langsame aber sichere Wirkung des Lichtes auf die Linse in einer allmählichen Gelbfärbung bestehe, welche gewöhnlich mit einer Verdichtung des Kerngewebes verbunden ist. Diese Aenderung der Consistenz führe, wenn sie hochgradig ist, zu einer deutlicheren Schrumpfung des Kernes mit einer consecutiven breiigen Erweichung der Rinde. Hiebei könne die Gegenwirkung der vorhin genannten inneren Factoren unter Aenderung ihrer Beziehungen (Alter, übermässige Functionsanstrengungen, gesunkene Ernährung, alterierter Stoffwechsel, Zuströmen chemischer oder toxischer Zersetzungsproducte) in eine unterstützende Wirkung umschlagen.

Widmark hat nachgewiesen, dass intensives ultraviolettes Licht direct Linsentrübungen hervorrufen kann.[2]) Von 12 Fällen war ihm in 3 der Nachweis gelungen.[3]) C. Hess hat mit der Entladung von Leydener Flaschen Katarakten erzeugt,[4]) die also an den Blitzstar[5]) gemahnten.

Widmarks Experimente einerseits, und die von C. Hess andererseits sind für die Bildung des Altersstars möglicherweise auch von Belang. Die ersteren umsomehr, als auch die statistischen Daten von Fr. Grósz, Hirschberg und Schwitzer mit ihnen im Einklang stehen, ja, sie geradezu postulieren; die letzteren weil mancherlei Angaben aus der neueren Zeit über elektrische kosmische Verhältnisse ihre volle Beachtung und eine Untersuchung auf etwaige nähere gegenseitige Beziehungen zu fordern scheinen. Es muss auf beide etwas näher eingegangen werden.

Da die elektrische Entladung mit bedeutenden Erschütterungen, mechanischen Trennungen und Zerstörungen verbunden sein kann, da ferner nach der elektromagnetischen Theorie des Lichtes (Maxwell) dieses als eine besondere Art der elektrischen Bethätigung angesehen werden müsste, so sollte man meinen, dass so wie die elektrische Entladung in Hess' Experimenten rasch zur Kataraktbildung führte, umgekehrt die fortwährende Durchstrahlung der Linse durch Licht eine nie

---

[1]) Vergl. Widmark, Beitr. z. Opht. 1891, XVII. Abhandlung.

[2]) Beitr. z. Ophth. 1891, XVI. Abh.

[3]) Ogneff gelang dies nicht.

[4]) Siebenter intern. Ophth. Congress 1888, p. 308.

[5]) Die Literatur über denselben hat Widmark l. c. zusammengestellt. (Lebers Deutung seines Falles wird heute von chemischer Seite keine Zustimmung finden.)

ganz ausgehende, aber mannigfach wechselnde elektrische Spannung der Linsenmoleküle erzeugen müsste, die schliesslich zur Lockerung des Zusammenhanges führen und einen breiigen Zerfall veranlassen wird.

In der That beweist Ph. Lenard, dass Körper durch ultraviolette Bestrahlung zerstäubt werden,[1]) und zwar Metalle gut, Isolatoren schlecht oder unmerkbar (also langsam, wie bei der Linse, Ref.); bei Metallen begünstigt negative Elektrisierung die Erscheinung; auch Flüssigkeiten geben Staub ab.

Jeder Körper ist wenigstens spurweise elektrisierbar, und vollkommene Isolatoren gibt es nicht, wenn auch vom praktischen Standpunkte die Substanzen in dielektrische und anelektrische getheilt werden. Der Wassergehalt der Linse macht dieselbe jedenfalls dielektrisch. Die Linse unterliegt daher den kosmischen elektrischen Einflüssen, den Spannungsschwankungen beim Wechsel positiver und negativer Strömungen, und den Entladungen.[2])

Indessen können ernste Bedenken gegen eine weitgehende Anwendung der eben vorgetragenen Fragmente aus der neueren physikal. Forschung erhoben werden. Ostwald sagt:[3]) daraus, dass die durch schnelle elektrische Schwingungen hervorgebrachten periodischen Bewegungen strahlender Energie durch den Raum denselben Gesetzen folgen, wie die optischen Bewegungen, zu schliessen, wie gegenwärtig üblich ist, dass das Licht eine elektromagnetische Erscheinung sei, ist ebenso unberechtigt, wie wenn man aus der Thatsache, dass verbrennender Phosphor leuchtet, schliessen wollte, dass das Licht eine chemische Erscheinung sei. Dagegen ist durch Hertz' Forschungen die Kenntnis über die wechselweise Umwandlung von strahlender und elektrischer Energie in einander erheblich fortgeschritten. Am meisten ist die Wechselbeziehung zwischen chemischer und strahlender Energie untersucht worden, und sie spielt eigentlich in den meisten Fällen chemischer Vorgänge eine Rolle. Doch darf man nicht meinen, dass dabei die Wärme nothwendigerweise eine vermittelnde Rolle spiele. Die strahlende und chemische Energie können unmittelbar in einander übergehen, wie man das unter andern auch von dem Sehacte vermuthen kann. Die Energiemengen, die zur Erregung von Gesichts-

[1]) Wied. Ann. 1889, Bd. 37, S. 443.

[2]) Ueber die Beziehungen zwischen negativer Elektricität, ultraviolettem Licht und Luftfeuchtigkeit finden sich interessante Angaben in Elster u. Geisels Abhandlungen (Wiedemanns Ann. 1889, Bd. 38, S. 40, u. 1893, Bd. 48, S. 338: Zerstreuung der negativen Elektricität; Vergleichung von Lichtstärken auf photoelektrischem Wege). — Ausserdem finden sich Anklänge an unser Thema 1889, in Bd. 37, S. 666 (Hallwachs, Zusammenhang des Elektricitätsverlustes durch Beleuchtung mit der Lichtabsorption), 1891, Bd. 43, S. 447 (W. Vogel), und 1891, Bd. 42, S. 371 (Acworth, interessant auch bezüglich des Schadens durch die Fluorescenz der Linse).

[3]) Allgemeine Chemie, II. Bd., 1 Th. 1007.

empfindungen ausreichen, sind so gering, dass für die strahlende Energie das Auge der weitaus empfindlichste Messapparat ist.[1])

So zweifelhaft noch unsere Erkenntnis in Bezug der elektrischen Wirkungen auf die vielleicht thatsächlich durch sie beförderte Kataraktbildung ist, so entschieden kann man in der Frage über die bereits erwähnte andere Art der Starbildung, nämlich der durch Widmark entdeckten Entstehung des grauen Stares durch intensives ultraviolettes Licht, Stellung nehmen. Nach Widmark vermochte ultraviolettes Licht in ziemlich acuter Weise die Linse zu trüben. Derselbe Effect mag auch durch weniger intensives, aber oft und lange einwirkendes ultraviolettes Licht entstehen.

Seit nunmehr nahezu 20 Jahren ist dem Verfasser aufgefallen und zahlreichen seiner Schüler aus den Vorlesungen geläufig geworden, dass der Altersstar seine ersten Anfänge fast regelmässig innen — unten am Kern oder in der Linsenrinde nimmt. Ein Beginn in den oberen Partien kommt kaum je vor. Diese Richtung der beginnenden Starbildung entspricht aber einem directen Lichteinfall von aussen und oben. An den entgegengesetzten Linsenrand, hinter die Iris, kann von oben wegen des Augenbrauenbogens wenig directes Licht gelangen. Von der Nasenseite nach aussen hin ist ebenfalls kein reichlicher Lichteinfall möglich. Von unten her nach oben zu ist wohl der Weg frei, aber das Licht enthält wegen der Rückstrahlung vom Erdboden nurmehr geschwächtes Ultraviolett und ist bereits polarisiert.[2]) Es ergeht an die Fachcollegen die Bitte, diese Angabe controlieren zu wollen.[3])

Ferner reift der senile Star in der Mitte der vorderen Corticalis am spätesten. Das geht so weit, dass wir uns berechtigt fühlen, die Starbildung für total zu erklären, wenn die mittlere Partie der vorderen Rinde ganz getrübt ist, wiewohl wir in vielen dieser Fälle über den Zustand der hinteren Corticalis durch unmittelbaren Anblick gar nichts mehr erfahren können. Dieses Factum als solches wird man gewiss allseits zugeben, die Constatierung desselben beruht ja auf sehr alten Erfahrungen der grossen Meister des Faches. Gegen die Erklärung allein könnten sich Stimmen erheben. Denn man könnte meinen, dass der Lichteinfall die vordere Corticalis zuerst treffen und trüben müsste.

---

[1]) S. Ostwald, Allg. Chemie, III. Buch, Photochemie, I. Capitel.

[2]) „Sobald Absorption stattfindet, haben wir elliptische Polarisation" ist ein Ausspruch Helmholtz', der auch auf unser Thema Bezug hat. Wied. Ann. 1893, Bd. 48, S. 389.

[3]) Der prädilective Sitz der ersten Trübung innen unten kann nach unseren heutigen Kenntnissen gar nicht anders erklärt werden. Eine asymmetrische Wirkung auf den Linsenkörper könnte von bekannten Factoren nur noch das Sinken der Linse beim Nahesehen (Hess) und partielle Accommodationskrämpfe ausüben. Dass diese aber nur nach innen unten einwirken sollte, ist gar nicht anzunehmen.

Gewiss. Aber der Trübung durch Lichteinfall sind zwei andere wichtige Momente bereits vorangegangen. Das eine ist, dass im Becker'schen Sinne die Kernsclerose und ihr Zug nach den Seiten hin mächtiger wirkt als nach vorne. Das andere ist, dass die functionelle Zerrung und Verschiebung der Linsensubstanz in der Mitte der vorderen Rinde mehr in einer Zusammenschiebung besteht, und daher einer sonstigen Zerklüftung entgegenwirkt. Der Einwand ist somit kein stichhältiger, weil entgegenwirkende Kräfte das Zustandekommen des Zerklüftungsprocesses durch das ultraviolette Licht hier am längsten verhindern.

Schliesslich dürfte aufmerksamen Beobachtern nicht entgangen sein, dass die senile Starbildung im Sommer rascher fortschreitet als im Winter (vielleicht auch bei Landleuten schneller als bei Städtern). Besonders aus nördlichen Breitegraden müsste man darüber bald bestimmte Auskunft bekommen können. Der Verfasser hatte beim Abwarten des zur vollen Starreife noch fehlenden restlichen Trübwerdens, zu einer Zeit, wo man darauf noch Gewicht legte, oft Patienten mit der Operation auf einen bestimmten Termin vertröstet, der dann im Winter öfter als im Sommer, wider Erwarten hinausrückte.

Dass die Behauptungen über das Gelbwerden und die Verdichtungen des Kernes durch Licht, wie sie weiter oben wiedergegeben wurden, mit den Folgerungen Widmarks gar nicht im Widerspruch stehen, vielmehr früheren und bestehenden Verhältnissen entsprechen, dürfte nach der umständlichen Darlegung der einzelnen Vorgänge genugsam erwiesen sein.

Eher würde auf den ersten Blick das scheinbare Paradoxon zum Widerspruch Anlass geben, dass das Licht die Kernsclerose bewirken und dann auch noch die Rinde zerklüften soll. Man muss sich dabei die Dynamik der Accommodation nochmals in Erinnerung rufen. Ausserdem ist das Gelbwerden und die Sclerose der Linse das Resultat der ganzen Lebensdauer, die Rindentrübung dagegen mehr die Folge accidenteller Lichteinflüsse. Das Gelbwerden wird, soweit man darüber vor speciell darauf gerichteten Experimenten sprechen kann, vom allgemeinen, wenn auch vielleicht intensiveren Lichteinfall bewirkt; während die Rindentrübung überwiegend vom Ultraviolett[1]) erzeugt wird. Von beiden Processen kann wohl einer überwiegen, aber sie schliessen sich gegenseitig

[1]) Von den aus dem Weltraum senkrecht auffallenden Strahlen gehen 0·60 auf dem Wege bis zur Entfernung von 3100 *m* über der Erde verloren, von den verbliebenen weitere 0·23 bis zum Niveau von 1600 *m*, von diesen wiederum 0·47 in der Schicht von 1600 *m* bis 80 *m*. Die auf gleiche Dichte der Luft reducierten Weglängen des Strahles in den letzten beiden Strecken verhalten sich dabei etwa wie 14 : 17. Hier springt deutlich die starke Absorption in der dem Erdboden nahen Luftschicht ins Auge. Man darf wohl den Staubgehalt der Tiefenluft als eine der Ursachen dieser Unregelmässigkeit in der Transparenz ansehen. (Elster u. Geitel, Wied. Ann. Bd. 48, 1893, S. 338.)

nicht aus, ergänzen sich sogar meistens. Auch mag wohl in allen Fällen der auch sonst so gern zur Erklärung herangezogene Process der „Ernährungsstörung" sehr wesentlich mitspielen.

Um diese drei Factoren in ihrer richtigen wechselseitigen Bedeutung zu zeigen, sei zum Schlusse noch auf die Katarakta Morgagniana und vergleichsweise auf die Katarakta juvenilis hingewiesen. Der jugendliche weiche Star lässt sich nur durch einen der drei erwähnten Factoren, nämlich die Ernährungsstörung erklären.[1]) Dagegen kommt man mit dem Begriff der Ernährungsstörung nie zu einem Verständnis der Bildung des braunen Kernes in der Morgagnischen Katarakt, ebenso nicht mit dem Factor der zersetzenden Wirkung des ultravioletten Lichtes. Letztere dagegen erklärt die Rindentrübung besser als alle anderen bisher bekannten Factoren, und ist (wenn nicht etwa gegen die Experimentalanordnung Widmarks ein Zweifel erhoben wird, wozu kein ausreichender Grund vorhanden ist) direct erwiesen. Durch weitere bestätigende Versuche müsste ihr die gleiche Beweiskraft zugestanden werden, wie sie der Lehre von der Katarakta traumatica zukommt.

Endlich muss noch der Begriff eines metastabilen Zustandes erwähnt werden,[2]) den man bei der Verdichtung und dem Gelbwerden der Linsensubstanz zu einem resistenten Kern in Betracht ziehen darf. Um möglichst kurz zu sein, kann in einer Substanz ein stabiler Zustand der intramolecularen Anordnung in mehrfacher Art bestehen und sich dann daraus ein stabilster Zustand des Gleichgewichtes entwickeln (mit Abnahme der früheren Energie für chemische Wandlungen). Dieser Endzustand ist dann das eigentliche stabile Gleichgewicht, während die früheren Gleichgewichtszustände nur metastabil waren.

Das Eiweiss der jugendlichen Linse war anfangs im metastabilen Zustande und kam allmählich, von dem Innersten des Kernes aus fortschreitend, durch die allgemeine Lichtwirkung in den späteren stabilen Zustand.[3]) In der Rinde dagegen wurde durch die accommodative Metathesis und vielleicht auch noch durch andere Factoren die consolidierende Wirkung des Lichtes aufgehoben, und dadurch dem ultravioletten Antheile des Lichtes, wenn er oft und intensiv einwirkte, Gelegenheit zum Lockern des Gefüges, also zur Rückkehr in einen labileren Zustand des Gleichgewichtes, mit allen seinen Folgen, gegeben.

[1]) Hier kann auch die von C. Hess betonte Verkümmerung des Kapselepithels eine wichtige Rolle spielen, — beim senilen Star weniger.

[2]) Vergl. Ostwald, allg. Chem. II. Bd., 1. Th. 516 u. 1087.

[3]) Die Erscheinungen der Presbyopie hängen mit diesen Linsenveränderungen innig zusammen. Der gewöhlich regelmässige Gang der ersteren spricht für den gewöhnlich regelmässigen Gang auch der letzteren. Den allenfallsigen Ausnahmen hat man immer Gewicht beigelegt, und soll es im Hinblick auf die grosse Verschiedenheit der Linsenkerne nur noch mehr thun.

Das Spectrumende im Lebenden.

Das Absorptionsspectrum des gesammten Augapfels ist maassgebend für die Beurtheilung dessen, was das Auge im Lebenden vom Himmelslichtspectrum sieht. Im vorigen Abschnitte ist constatiert worden, dass gemäss den Absorptionsspectren von normalen Augen der Durchgang des Lichtes von der Fraunhofer'schen Linie H an rasch sinkt, ferner dass über L hinaus bei sehr starker Exposition noch etwas restliches Licht zu constatieren ist, und dies für alle Alter gilt. Diese Angabe soll nun am Lebenden controliert werden, indem Augen von zahlreichen Individuen am Spectroskop oder noch besser (weil bequemer und daher sicherer) am Spectrographen auf diese Verhältnisse untersucht werden. Bevor in die Besprechung der Resultate eingegangen wird, muss Einiges im allgemeinen bemerkt werden.

Zuerst muss erinnert werden, dass die Absorptionsspectren der ganzen Bulbi, welche zu obigem Ausspruch berechtigten, mit Himmelslicht gemacht wurden, und zwar an klaren Mittagen, vom Jänner bis April 1898, mit einer Spaltöffnung von 1 *mm* und mit einstündiger Exposition. Alle diese Daten sind wesentlich. Denn man hätte mit anderem Lichte, zu anderen Zeiten, mit anderer Expositionsdauer, mit anderer Spaltöffnung, ja sogar mit anderen Platten oder mit einem Quarzapparat u. s. w. auch andere Spectralbilder erhalten.

Helmholtz[1]) gibt an, dass das sichtbare Spectrum bis H reicht, von da an das Violett schwächer wird, bei ungefähr L erlischt, aber keine scharfe Grenze hat, sondern sich in ein Lavendelgrau fortsetzt, das man nur sieht, wenn das übrige farbige Spectrum abgeblendet wird. So kann man noch bis zur Linie S etwas erkennen, wo das Sonnenlicht auch schon aufhört. Soret rechnet die Grenze des sichtbaren Spectrums bis Q und zählt von da an das Ultraviolett (also erst von 0·33 μ an). Mascart fand einen Mann, der bis 0·21 μ sehen konnte.

Fragt man nun, wie weit das sichtbare Spectrum reicht, so gibt es darauf keine bestimmte Antwort. Die Grenze schwankt je nach der Beleuchtung und der Art der Untersuchung, sie schwankt sogar an beiden Augen desselben Menschen, und sie schwankte beim Verfasser sogar je nach den Antecedentien der Untersuchung. Die Grenze des sichtbaren Spectrums ist demnach ein relativer Begriff, innerhalb jener Grenzen, die Helmholtz so deutlich definiert hat. Spricht man von der Grenze in Form von bestimmten Stellen des Spectrums, also in Wellenlängen, so ist die Angabe nur von brauchbarem Werte, wenn die schon betonten Umstände mit angegeben werden.

---

[1]) Physiol. Optik II. Aufl. § 19.

Statt also nach der Grenze in der Absicht zu fragen, um daraus meritorische Schlüsse ziehen zu können, wäre es für die Beurtheilung physiologischer, resp. pathologischer Zustände wichtiger zu fragen, wie weit und wo man das Ende des farbigen Spectrums sehen müsse, um das gemischte Licht als weiss erkennen zu können. Hierauf lässt sich die im allgemeinen genügend stichhältige Antwort geben: man muss das Violett bis zur Linie H sehen können.

Normalsichtige erkennen in der That alles farbige Licht im Spectrum bis zu dieser Linie, und auch noch ein Stückchen darüber hinaus, wenn auch letzteres in rasch abnehmendem Grade. Die noch weiter oben, über L hinaus im Spectrum vorkommende strahlende Energie erscheint nurmehr als schwach bläulichgraues Licht. Ueber die Wahrnehmung des letzteren ist Helmholtz der Ansicht, dass es nicht mehr direct, sondern nur durch die Verwandlung auf der Netzhaut in Fluorescenzlicht sichtbar wird. Man kann annehmen, dass es für den normalen Sehact ganz entbehrlich ist. Selbst die Fähigkeit das zwischen H und L gelegene violette Licht wahrzunehmen, scheint ein entbehrlicher Ueberschuss an Wahrnehmungsvermögen zu sein.

Jedenfalls muss über diesen Punkt Klarheit herrschen, bevor man daran geht, mit den Kammerbrillen vom oberen Ende des Spectrums so viel wegzuschneiden, als mit dem Sehen der Dinge in ihren natürlichen Farben noch verträglich ist. Vorläufig darf man wohl annehmen, dass ein Abkürzen des Spectrums vom oberen Ende bis zur Linie H ohne Störung für den normalen Sehact bleibt und auch sonst unbedenklich gestattet ist. Selbst unter H zu gehen, scheint so lange statthaft, als das Weisssehen bei allgemeiner Beleuchtung möglich bleibt; oder um vom Standpunkte der Verfertigung von Kammerbrillen zu sprechen: bis das in der Kammerbrille befindliche absorbierende Medium anfängt eine gelbliche Farbe anzunehmen.

Mit der soeben formulierten Concession gewinnt nämlich der Schutz vor den Reizwirkungen des Utraviolett durch eine der in Aussicht genommenen Substanzen, eine weitere ansehnliche Verstärkung. So kann man z. B. mit der Concentration von Triphenylmethan in Xylol bis 35 : 100 bei 2·5 *mm* Schichtdicke, ja selbst bis 40 : 100 gehen, ohne dass eine irgendwie nennenswerte Gelbfärbung eintritt. Man kann so das Spectrum bis zur Wellenlänge 0·405, resp. 0·410 μ verkürzen, ohne eine Störung im allgemeinen Weisssehen hervorzurufen.

Alldas bezieht sich auf den Fall, dass gewöhnliches Tageslicht oder directes Himmelslicht[1]) einfällt. Auch für Sonnenlicht gilt das Gesagte noch im grossen und ganzen.

[1]) Im Himmelslichte sollen die blauen Strahlen überwiegen. Vogel (Hdb. d. Phot. II. 254) citiert darüber eine Mittheilung von Crova (Comptes rendus 109 Bd., 1889).

Im allgemeinen ist unser Urtheil über weisses Licht ein sehr tolerantes, wie auch unsere Farbenwahrnehmung durchaus keine stricte Folge der empfangenen Wellenschwingungen ist, sondern durch simultane und successive Contraste vielfach beeinflusst wird.[1]) Es kann daher leicht geschehen, dass man mit einem scheinbar weissen Lichte die Durchlässigkeit der Medien spectrographisch untersucht und dann aus dem Absorptionsspectrum unrichtige Schlüsse zieht.

Brücke führt aus, dass durch Mischung von weissen und ultramarinblauen Pigmenten nicht Lichtblau, sondern Violett wird, ebenso durch Mischen von Gelb und Weiss nicht Lichtgelb, sondern Orange. Also sei das Tageslicht roth.[2])

Memorsky fand bei der Untersuchung von künstlichen, sogenannten weissen Lichtquellen, dass nur die Kohlenspitzen des elektrischen Lichtes weiss sind. Das Magnesiumlicht sei blass violett; unsere Leuchtstoffe gelborange, und zwar der Reihenfolge nach abnehmend: Kienspan, Talgkerzen, Oellampen, Stearinkerzen, Leuchtgas, Petroleum. Sie müssten also durch die geplanten Kammerbrillen einen Zuwachs an warmer Färbung erfahren.[3])

Elsa Köttgen hat mit dem König'schen Spectralphotometer Untersuchungen der spectralen Zusammensetzung verschiedener Lichtquellen gemacht.[4]) Im ganzen untersuchte sie 78 Fälle, bestimmte die Intensität jedes Gesammtlichtes in Hefnereinheiten, dann die Stärke der einzelnen Spectralstellen auf 0·59 μ als Einheit = 1 bezogen. Es ergaben sich höchst beherzigenswerte Daten. Die Endziffern, die unsere Frage berühren, seien hier angeführt. Die kürzeste Wellenlänge, welche Fräulein Köttgen noch in Betracht zog, ist 0·43 μ (also die Linie G). Anstatt der Intensitätseinheit für die Linie D ergaben eine Triplexlampe 1·053 (in Roth 1·017); ein Siemens'scher Regenerator (95 Hefner'sche Stärke) 2·234 (in Roth 0·858); Auergasglühlicht an 4 Stellen seiner Flamme, oben 2·61 (0·44), mitten 3·27 (0·42), tiefer 4·25 (0·42), unten 5·56! (0·43); Zirkonlicht 3·32 (0·81). Noch wichtiger für die vorliegende Abhandlung sind die folgenden Daten: Blauer Himmel 61·63 (0·21); Schleierwolken 36·52 (0·25); weisse Wolken 30·73 (0·36); Sonne 19·738 (0·30).[5]) H. W. Vogel hat das Petroleumlicht mit dem Sonnenlicht und dem Tageslicht bei trübem Himmel verglichen, indem er photometrische Bestimmungen der einzelnen Spectraltheile machte, aus welchen Lasansky das Stärkeverhältnis zum

[1]) Und dadurch wird die im Abschnitte „gelbe Substanzen" erwiesene Unsicherheit, aus der Farbe auf die Wellenlängen zu schliessen, noch weiter compliciert.

[2]) Es wäre wünschenswert zu wissen, wie dem Untersucher das Spectrum seiner Lichtquelle (hier des Tageslichtes) erschienen ist.

[3]) Vergl. Brückes Vorlesungen über Physiol. Wien 1873 II. 135—136.

[4]) Wied. Ann. 1894, Bd. 53, S. 793. — Vergl. auch Elster u. Geitel, lichtelektr. Photometer in Wied. Ann. 1893, Bd. 48, S. 625.

[5]) Vergl. auch Vogel, H. d. Phot. II. 250 u. ff.

Flintglasspectrum der Sonne bestimmte.[1]) Es hat sich dabei auch eine fürs Auge angenehme Harmonie in der Intensität der verschiedenen Wellenschwingungen gezeigt.[2]) Ueber elektrisches Licht stehen derlei Angaben noch aus, wenigstens hat Verf. keine in der Literatur gefunden. Ueber Farbenmessung und die Bestimmung des weissen Lichtes schreibt neuestens E. Doubt (in Phil. Mag. 1898, Bd. 46, S. 216); er hat einen eigenen Spectralmischapparat und als Weisseinheit dient ihm die Amylacetat- und die Carceleinheit, die sich wie 16 : 18·2 verhalten.

Paul Glan hat Untersuchungen[3]) über das Grundgesetz der Complementärfarben veröffentlicht. Er bestimmt die Stärke der Complementärfarben und das Maass der Schwächung, welche sie erleiden, bis sie durch das Auge an die lichtempfindliche Schichte der Retina gelangt sind. Es hat sich das Gesetz ergeben, dass die Mengen complementärer Farben, in Energiemaass gerechnet, in der wahrnehmenden Schichte der Netzhaut gleich gross sein müssen, um den Eindruck Weiss zu geben, und dass für dieselbe Menge Weiss bei sämmtlichen solchen Farbenpaaren dieselbe Lichtmenge dem Energiemaass nach erforderlich ist. Zuerst wurden die Medien des Auges im ganzen betrachtet und die Schwächungsindices für die einzelnen Spectralbezirke angegeben. Hierauf bestimmte Glan diese Schwächung der Indices für die einzelnen Theile des Auges. Alle Zahlengrössen sind relativ zu 0·56 μ als Einheit zu verstehen. Der Schwächungsindex ist:

λ	Hornhaut	Kammerwasser	Linse	Glaskörper	Gesammtauge
2·38	—	—	—	0·05	—
1·79	—	—	0·36	0·34	—
1·29	—	—	0·83	1·—	—
0·85	0·64	1·—	0·70	1·—	0·29?
0·66	0·59	1·—	0·55	0·88	0·35
0·56	1·—	1·—	1·—	1·—	1·—
0·50	0·88	1·—	0·77	0·87	—
0·45	0·82	1·—	(0·63)	—	—
0·42	0·95	1·—	(0·51)	—	—
0·39	0·95	1·—	(0·43)	—	—

[1]) Monatsber. d. Berl. Akad. 1880, S. 801; citiert in H. d. Phot. II. 253. Wenn man demnach dem Petroleum trübes und blaues Himmelslicht und Sonnenlicht im Grüngelb (λ 555) gleich hell macht, so erweist sich das Blau bei trübem Himmel bei λ 444 (d. h. nahe dem photogr. Maximum des blauempfindlichen Bromsilbers) als 11mal, bei klarem Himmel als 50mal, und in der Sonne als 10mal so hell wie bei Petroleumlicht.

[2]) „Angenehm", offenbar für Leute, die noch keine sehr gelbe Linse besitzen; den Aphakischen müsste die Petroleumbeleuchtung am wenigsten Blendung verursachen, somit sehr angenehm sein.

[3]) Sitzungsber. d. k. Akademie in Wien, 92. Bd., S. 906 u. Wied. Ann. 1893, Bd. 48, S. 305.

Weiters wird dargelegt, dass das menschliche Auge stets mittelst seiner Krystallinse eine lichtschwächende Wirkung auf den brechbarsten Theil des Spectrums hat. Diese Lichtschwächung nimmt, wie ein Vergleich der Aenderung der absoluten Intensität im Spectrum und seiner scheinbaren Helligkeit ergibt, allmählich gegen Violett zu. Glan hat deshalb, in Ermangelung anderer Angaben, angenommen (!!), dass die Lichtschwächung der Krystalllinse für den brechbarsten Theil des Spectrums im Verhältnis der Abnahme der Wellenlängen wächst, wie dies auch thatsächlich für die Linse des Menschen nach dem Violett hin zutrifft.[1]) Sie sind für Blau-Violett berechnet und (auch in obiger Tabelle) in Klammern angeführt. Das Licht der Sonne setzt sich aus complementären Farben in folgenden Relationen zusammen:

λ_1	i_1		λ_2	i_2
495·3 μμ	45·7	⌒	645·3 μμ	19·6
486·1	41.0	⌒	597·9	15.0
454·5	22·5	⌒	562·7	23·3
451·5	22·8	⌒	566·8	19·7
413·9	8·3	○–	573·6	7·4

Für die Lichtstärken der Complementärfarben in der lichtempfindlichen Schicht des gelben Fleckes ergeben sich aus den vorigen die folgenden Werte:

λ_1	i_1		λ_2	i_2
495·3 μμ	8·1	⌒	645·3 μμ	9·0
486·1	10·8	⌒	597·9	14·9
454·5	9·0	⌒	562·7	10·7
451·5	10·0	⌒	566·8	10·7
413·9	4·1	○	573·5	4·7

Es bestätigen diese Beobachtungen, meint Glan, sehr gut das von ihm gefundene Gesetz, dass sämmtliche Complementärfarben in der lichtempfindlichen Schichte des gelben Fleckes gleich stark sein müssen, um dieselbe Menge Weiss zu geben.

So lehrreich und für den subjectiven Theil der Frage wertvoll nun diese Daten auch sind, und so sehr sie die Schwierigkeiten, die in der Lehre von den Complementärfarben noch bestehen,[2]) zu beheben scheinen, so muss doch darauf hingewiesen werden, dass: erstens, die wichtigsten Grundlagen der ganzen Arbeit, nämlich die Lichtschwächung

[1]) Dementgegen sei auf die Spectrumabbildungen in Taf. III., Fig. 47—50, hingewiesen. Sie stellen unzweifelhafte Thatsachen dar.

[2]) S. Farbenwahrnehmungen und Complementärfarben in Vogels H. d. Phot. II. 244.

durch die Linse im blauvioletten Spectraltheile (die in Klammern enthaltenen 3 Werte) nicht auf directen Ergebnissen, sondern auf interpolierten Werten beruhen; zweitens, die im Capitel „gelbe Substanzen" angeführten mannigfachen Absorptionscurven von Stoffen, die in ihrer gelben Farbe sehr wenig oder auch gar nicht different erschienen, eine so heikle und verwickelte Aufgabe für jeden Erklärungsversuch bieten, dass dieser einheitliche, wenn auch noch so rationell entwickelte Schlüssel. gegenüber der erstaunlichen Mannigfaltigkeit in der Gestaltung der Absorptionscurven, für ihre Deutung nicht genügen kann.[1])

Die Lösung all dieser Fragen, die mit der complementären Farbenempfindung zusammenhängen, dürfte in endgiltiger Weise erst möglich werden, wenn es gelingt, die Wellenlängen und ihre Intensität in der auf Seite 591 angedeuteten Weise vorher im einzelnen physikalisch festzustellen. Bis dahin ist das subjective Moment der Empfindung ein unübersteigliches Hindernis einer exacten Erkenntnis. Will man aber numerische Angaben gewinnen, so setzt dies die dringend nothwendige einheitliche Lichtquelle, die spectrographische Darstellung und die Präcisionsmessung voraus. Sind diese Momente als Untersuchungsmittel in unsere Hand gegeben, dann erhält durch ihre Vermittlung die ganze Lehre über die Complementärfarben erst eine reale Basis.

Ebenso wird man erst dann eine befriedigendere Antwort auf solche Fragen geben können, die sich nach dem jetzigen Stand der Kenntnisse nothwendigerweise aufdrängen, warum nämlich:

1. in den Lichtquellen meist so reichliches Violett vorhanden ist (siehe die Zahlen von E. Köttgen) und sich in unserer Empfindung doch das Violett so schwach manifestiert. So erscheint das Auerlicht grün, obgleich es in seiner Mischung viel weniger Grün als Blauviolett enthält;[2])

2. warum die Absorptionsspectra junger und alter normaler Linsen und ganzer Bulbi keinen wesentlichen Unterschied — soweit man dies abschätzen kann — darbieten;[3])

---

[1]) Eine Ausfüllung dieser Kluft liesse sich doch vielleicht bewerkstelligen. Es könnte das vom rothen Ende des Spectrums Gesagte aufs violette Ende angewendet und ausgeführt werden. Es würde sich dann fragen, ob sich die Erscheinungen auf diese Weise decken. (Sitzungsber. d. k. Akad. d. Wiss. in Wien 1885, 92. Bd., S. 907: „Hiebei hat sich mir eine neue Thatsache ergeben, dass nämlich nicht stets nur eine Farbe des weniger brechbaren Theiles je einer des brechbareren complementär ist", u. s. w.)

[2]) Für Auerlicht mit gewöhnlichem Cylinder gibt E. Köttgen für die folgenden Wellenlängen (um nur der Kürze halber die entscheidenden Zahlen anzuführen): 67, 63, 59, 55, 51, 47, 43 in der Reihe die Relationen 0·49, 0·70, 1, 1·41, 1·96, 2·69, 3·56 an.

[3]) Siehe die Absorptionsspectra auf Taf. III in Fig. 47—50 u. 53—55.

3. warum wir bei mannigfach wechselnder Combination von Wellenlängen doch den Eindruck des weissen Lichtes haben, oft selbst dann, wenn man den des farbigen erwarten sollte. Man denke an die wechselnde Zusammensetzung des Sonnen-, Tages- und Himmelslichtes.[1]) Wie sehr übrigens der scheinbar unmittelbare Eindruck durch unser Urtheil gefälscht wird, mag folgende Thatsache illustrieren: man versuche eine weisse Tasse oder sonstige weisse Fläche durch rothes Glas roth zu sehen; im besten Falle bringt man es zu dem Eindrucke von Rosa.[2])

Es dürfte also einleuchten, dass man mit Kammerbrillen getrost das obere Spectrumende soweit abschneiden kann, bis man an jene Grenze gekommen ist, wo ein leidliches Weissehen entschieden im Stiche zu lassen beginnt. —

Ueber die Grenze des sichtbaren Spectrums nach der violetten Seite hin hat Widmark neuerlich[3]) mit einem Interferenzspectrum bei einer Lichtstärke von 3000 Normalkerzen reichliche Versuche angestellt. Es waren 59 normalsichtige Personen in den verschiedensten Altersstufen von 10—74 Jahren. Widmark betont, dass die Grenze für die Sichtbarkeit des Spectrums keine absolute, sondern eine von der benützten Lichtstärke abhängige, also relative war.[4]) Die kürzeste noch wahrgenommene Lichtwelle war λ 371; die durchnittliche Grenze lag bei oder innerhalb λ 380. Das stimmt gut mit Chardonnets Angaben. Die Ergebnisse an 12 Augen von 11 Individuen im Alter von über 60 Jahren sind besonders (für die vorliegende Arbeit) von Belang, sie liegen zwischen λ 379 und 410·8 und steigen fast gleichmässig im Zahlenwerte. Die Ursache liegt gewiss an dem Gelbwerden der Linse, denn bei 11 dieser Untersuchten lag die Grenze in dem violetten Theile des Spectrums. Auch hatten 5 beginnende Linsentrübung (!). Hier begegnet man dem Satz „denn sobald ein Medium eine gelbliche Farbe annimmt, absorbiert es, wie bekannt, kräftig die kurzwelligen Strahlen". Das ist wohl durch die Darlegungen in vorliegendem Aufsatze genügend erörtert, also sei nur kurz wiederholt: gelbe Substanzen nach dem Absorptionstypus Nr. 1 (s. S. 587), z. B. Terpene, Oele, Harze u. s. w. widersprechen der obigen, auch sonst üblichen Auffassung; sie absorbieren das Ultraviolett durchaus nicht kräftig (s. Kreosot und Dippel'sches Oel Nr. 23 und 24 er Fig. 17, S. 580). Dagegen absorbieren

[1]) Die Handbücher d. Phot. bringen darüber systematisch geordnete Angaben auf Grund eingehender Forschungen.

[2]) Das hiezu nothwendige Roth sieht man, das Weiss denkt man sich infolge des Erinnerungsbildes unwiderstehlich dazu und suggeriert sich schliesslich ein vermittelndes Rosa.

[3]) Mittheilungen aus der Augenklinik u. s. w. zu Stockholm, 1898 Heft I (bei Fischer in Jena) S. 33—51.

[4]) Auch der Verfasser muss das aufs nachdrücklichste betonen.

Substanzen, die nicht einmal gelb sind, aber dem Typus Nr. 2 folgen, in passender Concentration und Schichtdicke alles Ultraviolett, und absorbieren sogar nach Wunsch und Wahl bis zu beliebigen Stellen des Spectrums innerhalb gewisser Grenzen total, mit steiler Abgrenzung, — solche Substanzen zu finden, war Aufgabe dieser Untersuchung und es fanden sich auch entschieden mehrere Stoffe, die sich in dieser Hinsicht wirksam erwiesen haben.

Widmark hat ferner an 4 Staroperierten die Grenze des sichtbaren Spectrums bestimmt. Das Spectrum wurde in viel grösserer Ausdehnung gesehen als von normalen Augen, nämlich mindestens bis λ 344·5 und höchstens bis λ 313 (das gibt einen Unterschied gegen den Durchschnitt bei Augen mit normalen Linsen von 380—344·5, resp. —313, also 35·5 resp. 67 λ). Der violette Theil des Spectrums ist somit bei Staroperierten vergrössert, und bei den von Widmark untersuchten Individuen variiert die Grenze zwischen λ 340 — λ 370.

Die von Widmark angegebenen Einzelnheiten und besonders die theoretischen Folgerungen sind von grosser Tragweite, müssen jedoch im Original nachgesehen werden. Jedenfalls gebürt W. Dank für die interessanten Aufklärungen.

Daneben können die wenigen Untersuchungen des Verfassers kaum ohne Zagen gestellt werden. Sie enthalten aber kleine Details und einen in gewisser Beziehung zum erstenmal beobachteten Fall, nämlich die Angaben über ein Auge, das zuerst mit der Linse und dann ohne dieselbe untersucht wurde. Solche Fälle dürften indessen bald in recht grosser Zahl bekannt werden.

Die Untersuchung geschah anfangs mit dem Hirschberg'schen Doppelspectroskop, mit alleiniger Benützung des einen verstellbaren Spectrums. Die Ausschaltungsblende wurde in die Achse eingestellt und nun das violette Ende des Spectrums durch Verschieben an dieser Grenze visiert. Man schraubte hin und zurück und nahm dann das Mittel. Die abgelesenen Grade erhält man durch Construction der Dispersioncurve (s. Seite 554) in Wellenlängen. Später wurde der Vogel'sche Spectrograph benützt und das Spectrum auf der matten Glasplatte direct betrachtet. Diese Art der Bestimmung ist auch bei minder intelligenten Leuten sehr bequem. Man lässt sie mit Bleistift die Stellen bezeichnen, oder lässt ein Kartenblatt hin und her schieben. Man kann dann auch eine empfindliche Platte in derselben genauen Lage einlegen und das Spectrum der Lichtquelle mit sammt der aufgetragenen Marke behufs Aufbewahrung erhalten, hat also die Angabe objectiv dargestellt. Oder man kann die bezüglichen Punkte an einem bereits fertigen Bilde des Spectrums der Lichtquelle (das genau über das Spectrum im Apparate gelegt wird) an dessen Rand durch Einritzen markieren lassen. Geschieht das alles im

dunkeln Zimmer, indem die Lichtspalte in eine Oeffnung des sonst geschlossenen Fensterladens eingefügt wird, so können mehrere Personen ihre Spectralgrenzen gleichzeitig vergleichen. Verfasser hat seine beiden Augen auf die obige Weise gut vergleichen können.

Als Lichtquelle wurde das Himmelslicht bei 1 *mm* Spaltöffnung benützt. Die Gründe dafür wurden schon vor dem Hauptbericht angegeben: es sollten so viel als möglich alle Verhältnisse den gewöhnlichsten Umständen des Alltagslebens entsprechen. Die Ergebnisse sind daher auch von diesem Gesichtspunkte zu beurtheilen.

Der relative Wert der sichtbaren Grenze des Spectrums zeigt sich, wie Widmark hervorhebt, schon je nach der Stärke der Belichtung. Er zeigt sich aber auch, wie Helmholtz angab, je nachdem man den übrigen Theil abblendet oder nicht; und überdies in dem Unterschiede, der sich ergibt, je nachdem man die Grenze von der Richtung des sichtbaren oder des unsichtbaren Spectraltheiles her zu bestimmen sucht. Endlich ergeben sich Differenzen, je nachdem man mit dem gelben Flecke oder mit benachbarten excentrischen Stellen der Netzhaut beobachtet.

Die Resultate an normalen Augen sind folgende:

Name	Die Grenze am r. A.		Die Grenze am l. A.		Anmerkung
	verschwindet	erscheint	verschwindet	erscheint	
Dr. v. Grósz	385	390	386	384	Am r. Auge selbst 382, am l. Auge Grenze deutlicher
Dr. v. Blaskovics	380	384	wie rechts		—
Reg.-Arzt Theodorovics	380	390	380	388	—
Dr. Leitner	365?	385	380	385	R. A. viel verwachsener, l. A. schärfer
Dr. Waldmann	380—384	387—389	wie rechts		—
Prof. Schulek am 28. Juli 1897	401	403	399	405	aufgenommen an einem sehr ermüd. Arbeitstag, zwischenhinein[1])
derselbe am 24. Febr. 1898	395	396	393	398	Am r. A. verwischter als am l. A.
derselbe am 15. März 1898	390	391	390	394	Ebenso

[1]) Das erinnert an die Schwankungen in der Grösse des Gesichtsfeldes unter ähnlichen Umständen. S. die grosse Arbeit von Dr. Aristid Kiray „über das physiol. Maass pathol. Gesichtsfelder" in Orvosi Hetilap „Szemészet" 1889, Nr. 3 u. 4, über die leider von niemandem für das Ausland referiert wurde.

Ein 16jähr. Junge (Rácz István) hatte am rechten Auge M 20 D u. v. = $^6/_{30}$ gehabt. Nach der Operation hatte er Myopie 2 D u. v. = $^6/_{30}$. Die Grenze ist jezt 385—389, im Durchschnitte 388 λ. Am linken Auge hatte er Myopie 18 D mit $^6/_{20}$ Sehschärfe, einen Conus von $^3/_4$ Papillendurchmesser, sonst normalen Augenhintergrund. Die Grenze war am 28. Juni 1897 408—416, durchschnittlich 410 λ. Nach der Operation und völligen Heilung ist am 24. Februar 1898 an diesem Auge E, $^6/_{10}$ Sehschärfe, die Spectrumgrenze 384—390, durchschnittlich 385 λ, also gegen früher durchschnittlich um 25 λ nach oben hin verrückt.

Aus diesen wenigen Daten ergibt sich doch einiges, das mit den Angaben Widmarks verglichen und zumeist diesen an die Seite gestellt werden kann, und zwar:

1. Die etwas niedrigeren Werte stimmen sehr gut mit Widmarks Angaben, denn sie entsprechen der schwächeren Beleuchtung durch Himmelslicht.

2. Da Aerzte zu dem bestgeschulten Prüfungsmaterial gehören, so sind die Angaben über die Differenz der Grenze an den beiden Augen verlässlich.

3. Des Verfassers Beobachtungen an sich zu 3 verschiedenen Zeiten ergaben Schwankungen, die aus den Antecedentien (Ermüdung des Auges oder des Nervensystems) erklärt werden müssen. Es kann übrigens auch das Himmelslicht oder die Pupillenweite variiert haben. Es waren von den oft wiederholten Versuchen so ziemlich diejenigen, welche die extremsten Resultate ergaben. Eines blieb sich gleich, nämlich dass am rechten Auge die Abschwächung der Grenze weiter unten beginnt, aber höher oben aufhört, als am linken Auge, also diffuser verläuft.

4. Beim Myopischen R. I. entfiel auf die Differenz, welche durch die Linse bedungen war, λ 25 (also 250 Angströmsche Einheiten). Das ist im Vergleich zu Widmarks Befunden wenig und vorderhand nur als ein abweichendes weiteres Factum anzuführen. Auffallender ist noch, dass die Grenze dieses Individuums im ganzen niedrig war; so niedrig, dass sie mehr in jene Reihe einschlägt, die bei W. von den über 62 J. alten Leuten angegeben ist. Der Fall erregt die Frage, ob nicht das Spectrum bei allen in der Jugend aphakisch Gewordenen (mit dem späteren Schwund jeder Fluorescenz in den verbliebenen Medien) sich verlängert.

5. Von den 11 alten Leuten Widmarks hatten 5 Cataracta incipiens. Mit den Grenzen des Spectrums dieser Leute, die sich um λ 400 herum bewegten, stimmt es nicht, dass der 75j. Mann, von dem in Taf. III, Fig. 50 das Spectrum der Linse, in Fig. 54 das Spectrum des ganzen Augapfels steht, die Grenze seines Spectrums als er noch lebte, an der

Linie L (381·5) haben musste. Seine Linse war übrigens auch gelb R. 6. u., und der Kern hatte einen Durchmesser von $5^1/_2$ *mm*. Das stimmt nicht gut miteinander.

Bei aller Anerkennung der Bestimmungen Widmarks dürften seine Befunde über die Spectralgrenze alter Leute doch nicht die Regel bilden, wenn auch sehr häufig vorkommen. Es scheint nämlich und folgt sogar logisch aus dem, was hier bei Gelegenheit der Erörterungen über die kataraktösen Linsenkerne auseinandergesetzt wurde, dass die Kernschrumpfung, und die Starbildung im Gefolge derselben, mit einer vermehrten Lichtabsorption einhergeht. Eine Verengerung des Spectrums von oben herab scheint also das erste Zeichen eines sich vorbereitenden grauen Stares zu sein. Bei der Hälfte von Widmarks Fällen war der Beginn der Starbildung sogar schon sichtbar. In der anderen Hälfte der Fälle konnten sich ganz gut bereits die Vorstufen zum grauen Star vorfinden. Man kann dagegen gewiss mit ziemlicher Berechtigung einwenden, dass doch 11 zufällig gesammelte Fälle nicht mit Wahrscheinlichkeit alle einer und derselben Krankheit verfallen werden, und dass der beginnende Star bei 5 von 11 Personen an sich schon ein merkwürdiger Zufall ist, sowie dass 11 Fälle doch eher eine Regel beweisen als 1 Fall.

Verfasser hat jedoch zahlreiche Fälle von beginnenden Linsentrübungen bei alten Leuten gesehen, die jahrelang nahezu stabil blieben, so dass die Leute starben ohne operiert zu werden. Am auffallendsten war dies bei seinen eigenen Verwandten. Der vorhin vorausgesetzten merkwürdigen Thatsache stehen daher mindestens ebenso zahlreiche, aber wirklich vorgekommene eigenthümliche Fälle gegenüber, dass nämlich mehr als ein Dutzend seiner eigenen und angeheirateten Verwandten fast alle jahrelang etwas Linsentrübung aufwiesen und ohne davon etwas zu wissen, auch starben. Es gehen eben unter uns zahlreiche Candidaten des grauen Stares umher, bei denen es gar nie zu entscheidenden Untersuchungen, geschweige denn zu einer Operation kommt. Von den vorhin Genannten wäre kaum einer zur Beobachtung gelangt, wenn nicht die nahe persönliche Beziehung dazu geführt hätte. Verfasser drängt deshalb auch nie jemandem diese Diagnose auf, wenn er halbwegs schweigen darf.

Diesen Punkt zu erörtern war umso nöthiger, als der Verfasser sich in Consequenz seiner dargelegten Anschauungen vorstellt, dass möglicherweise dieses Vorbereitungsstadium des grauen Stares bei Greisen eben daran erkannt werden könnte, dass man das Spectrum bis auf H und darunter verkürzt findet. Für die Diagnose ist jene handliche Methode am Spectrographen erdacht, von der vorhin Erwähnung geschah. Diese Zustände bei Zeiten zu erkennen ist von Bedeutung. Denn, stammt die Alterskatarakt zum grossen Theil vom Ultraviolett her, das von der Linse jetzt noch begieriger absorbiert wird, seit sie gelb und hart geworden,

dann ist es höchste Zeit, die wirkliche Starbildung recht lange hinauszuschieben, indem man beständig Schutzbrillen gegen Ultraviolett tragen lässt.

Wie die Sache mit dem Spectrumende der Greise steht, wird sich unschwer entscheiden lassen. Vielleicht hat Widmark das zweite Auge von Staroperierten untersucht. In diesem Falle wäre die Sachlage von vornherein klar: es waren das eben auch nicht mehr normale Augen. Von den 12 Greisenaugen dürfte das mit dem am meisten verkürzten Spectrum, seinerzeit, wenn es zur Operation kommt, den dunkelsten, jedenfalls einen röthlichen (etwa R. 4, 5, 6, und r, s, t, u, oder dergleichen) Kern haben. Dass alle Greise solche Absorptionsgrenzen haben müssten, wie die Mehrzahl (nämlich 9) von seinen 11 Personen, und dass jeder Mensch schliesslich starkrank werden müsste, ist doch nicht gut anzunehmen.

Aus den vorgetragenen Thatsachen lassen sich noch einige Vermuthungen ableiten.

Die an 10—55jährigen lebenden Individuen gewonnenen, man kann jetzt (dank Widmarks reichlichen Untersuchungen) schon sagen, durchschnittlichen und normalen Befunde, gestatten einen Rückschluss auf den in dieser Sache negativen physikalischen Einfluss der Netzhaut.

Man kann nämlich das Spectrum der Gesammtmedien aufnehmen, dann die Farbe und das Absorptionsspectrum der Linse allein bestimmen. Diese zwei Spectren miteinander verglichen, zeigen, ob ausser der Linse noch eines der Medien wesentlich absorbiert.

Ist man soweit, dann sind diese Spectren weiters mit dem allgemeinen Durchschnittsspectrum zu vergleichen. Zeigt sich auch hier kein Unterschied, dann ist ein physikalischer Einfluss des Retinalgewebes auf die Zusammensetzung dieses bei der Untersuchung verwendeten Lichtes ausgeschlossen, — im entgegensetzten Falle nachgewiesen.

Der von Widmark verwendeten besonders starken Belichtung verdanken wir allerdings die vor dem Schlusse seiner Arbeit mitgetheilten Ableitungen allgemeinen Charakters. Sie wären mit Benützung des gewöhnlichen Himmelslichtes nicht gewonnen worden. Und wir möchten sie doch keinesfalls missen.

Weiters lässt sich vermuthen, d. h. als eine Folge der vorgetragenen Ansichten über senile Starbildung erwarten, dass die Starkerne von Städtern lichter gelb, die von Landleuten dunkler und gelborange sein werden. Bei Stubengelehrten z. B. müssten sich regelmässig helle, bei Matrosen, Landleuten u. s. w. dunkle Starkerne vorfinden. Die rothschwarze cataracta brunea s. fusca der Myopen im Alter stimmt damit gut überein, dass die weite myopische Pupille sehr viel Licht einfallen liess.

Ferner könnten sich vielleicht in den feineren Verhältnissen der Schichtung des Kernes Beziehungen zu der Art der Belichtung, der der

Patient in verschiedenen Epochen seines Lebens ausgesetzt war, nachweisen lassen. Es würde sich dann die Vergangenheit bezüglich des Lichteinfalles mit seinen Folgen in den Schichtungen des Kernes anatomisch, resp. physikalisch ausdrücken. Es müsste auch der Linsenwirbel von dem Gesichtspunkte geprüft werden, ob seine anatomischen Verhältnisse nicht der Aufstellung der vorgebrachten Theorie widersprechen.

Schliesslich müssten gleich grosse Stücke aus der Mitte des Kernes von zwei verschiedenen Linsen oder Staren, eine mit der Dunkelheit der Farbe zunehmende Dichtigkeit (specifisches Gewicht) haben.

Diese noch uncontrolierten Vermuthungen mögen nur erwähnt sein, um zu ihrer Prüfung anzuregen.

Die Kammerbrillen.

Nachdem im vorstehenden erörtert wurde, welche Mittel zur Absorption des Ultraviolett empfohlen werden können, was sie physikalisch leisten, in welcher Form sie beim Auge verwendet werden können, und selbst wie die physiologischen Verhältnisse beschaffen sind, die hiebei in Betracht kommen: erübrigt noch in Kürze auf die Verfertigung und auf die praktische Anwendung der Kammerbrillen einzugehen.

Sollen an Gesunden und Kranken Versuche über den Lichtschutz gemacht werden, so muss man danach streben, dass das neue Schutzmittel in einer annehmbaren Form und in garantierter Qualität, als marktfähige, solide und haltbare Ware in den Handel komme.

Von sämmtlichen im Hauptbericht abgehandelten Stoffen sind hiezu nur zwei geeignet. 1. Das Triphenylmethan in Xylol gelöst, und 2. das Nitrobenzol mit Alkohol oder Xylol gemischt.

1. Triphenylmethan in Xylol soll 35 : 100 genommen werden. Es ist und bleibt farblos. Die Kammer möge vorderhand 2·5 *mm* Tiefe haben und die Brille 4·5 *mm* dick sein. Es soll aber die Hälfte dieser Dimensionen angestrebt werden. In dieser Form sollen die Brillen zunächst nur das Ultraviolett abschneiden. Sie sollen für allgemeine Versuche und für den hygienischen Schutz gesunder Augen dienen. Der Absorptionseffect ist auf Taf. I, Fig. 10, und Taf. III, Fig. 44 b ersichtlich. Da die violetteFluorescenz stören würde, so kann zu deren Verminderung auf 10 *ccm* der Lösung 1 Tropfen Nitrobenzol hinzu gefügt werden.

Parallel damit sollen mittelgraue Gläser zur Verfügung stehen, die ebenfalls Triphenylmethan 35 in 100 Xylol enthalten. Die absorbierende Wirkung zeigt Taf. III, Fig. 44 c. Bei diesen soll die Zuthat von Nitrobenzol einstweilen unterbleiben; es wäre denn, dass die praktische Erprobung es später als unentbehrlich erweisen sollte.

2. Nitrobenzol 1 mit Alkohol 4 (oder besser mit Xylol 4) soll in einer Schichte von 0·5 *mm* zwischen zwei möglichst dünnen Gläsern genommen und ebenfalls, wie oben, mit farblosen und mit mittelgrauen Gläsern, also in 2 Abstufungen, zum Gebrauch bereit gehalten werden. Die Wirkung der farblosen Brille käme der auf Taf. I in Fig. 4 gleich. Die farbige würde überdies eine allgemeine Lichtschwächung durch das Mittelgrau, wie sie auf Taf. II in Fig. 32 dargestellt ist, bewirken.

Betreffs der Verfertigung von Triphenylmethanbrillen wird der Verfasser demnächst Unterhandlugen einleiten. Die Nitrobenzolbrillen dürfte man anfangs noch nicht erhalten, weil erst technische Erfahrungen über ihre Anfertigung vorliegen müssen, bevor man an die Fabrikanten mit dieser subtilen Anforderung herantreten kann.

Als marktfähige Ware für jetzt mehr in Aussicht zu nehmen, ist nicht rathsam.[1]) Sowohl auf die ärztlichen Beobachtungen als auch auf die kaufmännischen Verhältnisse würde es störend einwirken, wenn man in den Fachblättern über einen (noch gar nicht bewährten) neuen Augenschutz in aufdringlicher Weise Nachrichten einrücken und die Verfertigung der freien Concurrenz überlassen würde.

Neben den genannten, für das grosse Publicum berechneten Sorten, wären noch leere Kammern, farblos und mittelgrau für Forscher zum beliebigen Füllen bereit zu halten.[2])

Die Mittheilung über die bisher gemachten Erfahrungen wird die Sachlage klären.

Im Anfang wollte es gar nicht gelingen, halbwegs verwendbare Kammern zu erhalten. Endlich nahm sich die Hofoptikerfirma Franz Fritsch in Wien der Sache an und lieferte die leeren Kammerbrillen. Sie waren mit Minium und Leinöl gedichtet. Für Triphenylmethan in Xylol geht das an, dagegen für Nitrobenzol mit Alkohol nicht. Die hiefür von Rathenow bestellten Brillen waren mit Wasserglas gedichtet. Sie bewährten sich aber nicht, weil sie für die Füllung durchlässig waren.

Trotz dieser vielfachen Bestellungen und der vom Verfasser selbst besorgten Füllungen liegt bis heutigen Tags noch kein dauernd brauchbares Exemplar vor. Viele Brillen wurden schnell, andere nach einiger Zeit doch durchlässig. Bei einigen wenigen jedoch blieb wenigstens eine der zwei Kammern tadellos. Das lässt hoffen, dass wenn auch die Füllung in mechanisch geübte Hände kommt und wenn man die Oeffnung, welche zum Füllen dient, endgiltig verlöthen wird, es gelingen wird, eine Marktware zu erzeugen. Wohlfeil kann diese, besonders im Anfang,

---

[1]) Sobald die erste Orientierung gewonnen ist, können die feineren Abstufungen der grauen Gläser mit einbezogen werden.

[2]) Die nöthigen Schritte zur Erwerbung von Patentrechten sind gethan.

nicht sein.[1]) Die geschilderten Schwierigkeiten sind auch schuld daran, dass bisher mit Kranken gar keine Versuche gemacht werden konnten.

Mit der geplanten Nitrobenzolbrille hat es daher noch eine Weile seine Schwierigkeit. Es muss zunächst ein neues Verdichtungsmittel gesucht werden. Dann ist die minutiöse Ausführung zu studieren, wozu den Fabrikanten Zeit gelassen werden muss. Auch ist man ihnen den Beweis schuldig, dass die Kammerbrillen ein grosses Bedürfnis befriedigen. Dieser Beweis ist aber nicht durch theoretische Abhandlungen, sondern durch einen recht reichlichen Absatz zu erbringen. „Die Industrie leistet alles, was sich lohnt".

Die Kammerbrillen müssen jedenfalls, zum vollen Lichtschutz, gewölbt gestaltet werden. Die Nitrobenzolbrille soll aber sehr dünn sein. In der Idee lässt sie sich sogar mit $^1/_3$ *mm* Dicke des Vorder-, $^1/_3$ *mm* des Hinterglases und $^1/_3$ *mm* Kammertiefe, im ganzen mit nur 1 *mm*, oder sagen wir (um die für die rauchgraue Färbung nöthige Schichtdicke vorzusehen), mit 1·5 *mm* berechnen. Dies wird sich mit gewölbten Gläsern schwer ausführen lassen. Und selbst über die flachen schrieb der Fabrikant: „Die gewünschte Dicke der Gläser von 0·3 *mm* konnte mit Rücksicht auf die Zerbrechlichkeit beim Einsetzen in die Brillen, wobei ein gewisser Druck angewendet werden muss, nicht eingehalten werden."

Wollte man noch dünnere Kammern haben, so wäre Nitrobenzol 1 auf Alkohol 2 oder Xylol 2 zu nehmen, und die Schichtdicke müsste 0·25 *mm* sein; das würde dann der Lösung 1 zu 25 bei 2·5 *mm* Schichtdicke im Hauptberichte entsprechen. Concentriertere Lösungen dürfte man nicht nehmen, weil nur die doppelte Menge des zugeführten Alkohols den Gefrierpunkt genügend unter Null herabdrückt. Nitrobenzol für sich wird bei + 3° starr. Für solche Schichten müsste man zwischen die zwei (jetzt dünnen) Gläser einen sehr schmalen (0·25 *mm* dicken) Ring einlegen und das Ganze wie einen gemeinsamen Körper in den Rahmen der Brille pressen.

Glaskugeln im warmen, weichen Zustande flach concav drücken und den nachher gefüllten Zwischenraum endgiltig verschliessen, wäre eine weitere Art der Ausführung, wobei auch die Eindichtung in den Brillenring entfiele.

Man bewegt sich gewissermaassen im Kreise: Ohne präsentable Brille keine ärztlichen Versuche, ohne ärztliche Versuche keine bestimmte Zusage an die Fabrikanten und auch keine tadellosen Brillen. Auf diesem Punkte angelangt, wurde es nöthig, vor die Fachkreise zu treten. Ihre Meinung ist für die Fabrication maassgebend.

[1]) Vom Triphenylmethan kosten 10 *g* 2 Mk. 80 Pf. Eine solche Brille dürfte jetzt noch auf das Vielfache der gewöhnlichen Brillen zu stehen kommen. Herr Hofoptiker Franz Fritsch in Wien ist bereit, für 15 fl. ö. W. die leere Brille zu liefern.

Einige Nebenbemerkungen seien zur genaueren Orientierung noch gestattet. Von dichtenden Substanzen käme für Nitrobenzol mit Alkohol vielleicht Paraffin in Betracht, nicht aber Kautschuk und Collodium, für Xylol das Schellack. Indessen ist damit kaum eine Dauerbrille herzustellen. Kurze Haltbarkeit und hoher Preis sind aber üble Eigenschaften. Von Glassorten sind solche vorzuziehen, die schon an und für sich Ultraviolett möglichst absorbieren. Von Triphenylmethan braucht man für eine Kammer 2·4 *ccm* Lösung, in welcher das Triphenylmethan $^1/_3$ ausmacht.

Der Raum und die Tiefe der Kammern können aus dem verbrauchten Material berechnet werden. Der Kubikraum K ist $= r^2 \pi H$, wobei H die Höhe des Cylinders, also hier die Tiefe der Kammer bedeutet, und r der halbe Glasdurchmesser $= \frac{3{\cdot}5}{2}$ ist. Die jetzt empfohlene Triphenylmethanbrille hat also:

$$H = \frac{K}{r^2 \pi};\ 2{\cdot}5\ mm = \frac{2400}{960},\ \text{rund} = 2{\cdot}4\ cc.$$

Die graue Färbung könnte auch durch die Lösung erreicht werden. Diesbezüglich wurde versucht: Nigrosin in aqua, Alkohol, Benzol; Indulin in aqua, Alkohol; Resorcinschwarz in Alkohol; Brillantschwarz und Tiefschwarz in Alkohol; Kernschwarz in aqua; Lampenschwarz in aqua. Nur letzteres war in Verdünnungen ohne eine Nebenfarbe wirklich schwarz. Es erscheint besser, die Färbung jetzt noch in der Substanz des Glases beizubehalten.

Das Gewicht einer gewöhnlichen Lesebrille in Horn betrug 13 *g*, einer Strassenbrille in Goldfassung $12^1/_2$ *g*, einer Starbrille in Stahlfassung 20—25 *g*, der Kammerbrillen 25—30 *g*.

Mit der Kammer, welche die absorbierende Lösung aufnimmt, können optische Correctionen ohne Schwierigkeit combiniert werden. Herr Fritsch lieferte solche Brillen mit + 10 D für einen Staroperierten, mit + 1·5 für die Strasse und mit + 3 D zum Lesen für den Verfasser, mit — 2·75 D für einen Myopischen, und eine mit einer Doppelkammer. Von diesen Kammern wurde die eine mit einer anaktinischen, die andere mit einer antithermischen Lösung gefüllt, um zu gleicher Zeit die ultravioletten und die infrarothen Strahlen auszuschalten.

Aus der letzteren Angabe ersieht man, dass sich Schutzbrillen auch gegen die Wärmestrahlen construieren lassen. Am besten eignet sich hiefür nicht der unverdientermaassen in Ruf gekommene Alaun, sondern Eisenchlorür und das Eisensulfat, welche viel intensiver wirken.[1])

[1]) S. Richard Zsigmondy in Wied. Ann. 1893, Bd. 49, S. 531, u. 1896. Bd. 57, S. 637.

Für die Benennung der hier abgehandelten Art von Schutzbrillen würde das Epitheton „anaktinisch“ dem gebildeten Publicum unserer Zeit am geläufigsten sein, denn man ist meist noch in dem irrigen Glauben befangen, dass die chemische Wirkung nur einem besonderen Theile (dem oberen) des Spectrums zukommt. Da aber diese Anschauung bereits als ganz unhaltbar erwiesen[1]) ist, so wäre die passendste Benennung „Schutzbrillen gegen Ultraviolett“.

Die Frage, ob eine dieser Schutzbrillen das Spectrum wirklich an der Linie H abschneidet, wäre folgendermaassen zu entscheiden: Dass es nicht unter der Linie H, also im sichtbaren Theil des Spectrums geschieht, ist schon durch den Anblick der Hauptsache nach entschieden. Der Mangel einer Färbung, oder höchstens eine Spur von Gelb- oder Braunfärbung zeigt deutlich an, dass vom farbigen Spectrum nichts Wesentliches fehlen kann. Schwerer ist die umgekehrte Frage zu beantworten. Etwas gelbe Färbung beweist durchaus nicht, dass das Ultraviolett abgeschnitten ist. Ueberhaupt beweist dies gar keine Art und Intensität von Färbung, wie bereits genugsam betont wurde. In bestimmter Weise wird die zuletzt aufgeworfene Frage nur durch eine Darstellung des Absorptionsspectrums am Spectrographen gelöst. Hat man hiezu keine Gelegenheit, so kann man die Brille auf lichtempfindliches Papier legen und nach etwa einer $^1/_2$ Stunde nachsehen. Unter dem Glase muss die Bräunung viel geringer sein als ringsum. (Ganz kann sie nicht ausbleiben, weil ja Violett und Blau durchgehen und photochemisch wirken.)

Eine noch bessere Controle bestünde darin, dass man durch die Brille Licht auf eine farblose fluorescierende Lösung (z. B. Chininbisulfat, Aesculin, oder auf eine andere Schutzbrille dieser Art) fallen lässt. Die mittelbar beleuchtete Substanz stellt ihre Fluorescenz ein. Der Grund dieser Erscheinung ist klar: wenn das ultraviolette Licht wirklich ausgeschaltet ist, kann es auch keine Fluorescenz hervorrufen, und bei den genannten Substanzen ruft fast nur ultraviolettes Licht Fluorescenz hervor.[2])

Die Indicationen für den Gebrauch der Schutzbrillen gegen Ultraviolett lassen sich vorerst nur theoretisch aufstellen. Es wären folgende:

1. Arbeiten bei intensivem elektrischen Licht, Magnesiumlampen u. s. w.

2. Untersuchungen bei greller Beleuchtung, an der Sonnenscheibe; Mikroskopieren bei künstlicher Beleuchtung; Touristen auf Gletscherpartien, Maler en plein air, berufsmässige Seefahrer.

---

[1]) Vergl. Ostwald, allg. Chem. II. 1027—28, u. Nernst theor. Chem. S. 678 u. ff. Auch Roloff, Zeitschr. f. phys. Chemie 1898, Bd. 26, H. 3.

[2]) S. Fig. 1 und 2 auf S. 476 und 477 (Hagenbach), welche die hier berührte Sachlage sogar etwas zu ungünstig beurtheilen lässt, weil dort dicke Schichten wirkten.

3. Arbeiten bei grellem Feuerscheine, bei Hochöfen, deren schädlichen Einfluss man bisher einzig der strahlenden Wärme zuschrieb.

4. Jede entzündliche Krankheit im vorderen Theile des Augapfels, besonders jede heftigere Blepharitis und Conjunctivitis, dann die Keratitis, Iritis, Scleritis, Chemosis u. s. w. im Sinne der Widmark'schen experimentellen Befunde.

5. Vielleicht auch Pterygien, besonders progressive,[1]) wenn sie im Zustande der Reizung sich befinden und einstweilen durch milde Mittel beruhigt werden sollen.

6. Bei Chorioiditis und Retinitis acuta.

7. Als Schutz gegen Blendung bei allen Personen, die zu Augenkrankheiten neigen.[2])

8. Bei Cataracta incipiens; bei Leuten, die an einem Auge schon Katarakte haben; die von kataraktösen Eltern abstammen; deren Spectrum nicht mehr über die Linie H reicht.

9. Alle Aphakischen (in Combination mit Convexlinsen). Für Diese sollte ein gelbes Ueberfangglas von R. 7. u. für die Kammer genommen werden, und in den ersten Zeiten vorerst eine Fieuzal'sche Brille getragen werden.

10. Vielleicht manche Iridektomierte.

11. Leute mit Erythropsie.[3])

12. Neurastheniker und Photophobiker.

---

[1]) Krienes muthet, wie schon erwähnt, dem Verf. zu („Einfluss des Lichtes" u. s. w. S. 41) die Ansammlung ultravioletten Lichtes hinter den auf der Hornhaut angelagerten fremden Körpern anzunehmen. Von den Seiten der fremden Körper prallt das Licht schief auf die Hornhaut ab und dringt in sie hinein. Dies ist kaum misszuverstehen, es wurde experimentell nachgewiesen, und ist leicht nachzuprüfen. S. ungar. Beitr. 1895, Bd. I. S. 64.

[2]) Vergl. H. Cohn, Hygiene d. Auges 1892. S. 625—648, und die Literaturangaben auf S. 811—813.

[3]) E. Fuchs (Graefes A. f. O. 1896, Bd. 42, S. 205 u. ff.) erklärt, er sei überzeugt, dass die Versuche des Verf. (Ung. Beitr. 1895, Bd. I, S. 101) „überhaupt nicht geeignet sind, Erythropsie hervorzurufen" (S. 223). Es ist misslich, jemandem eine Sinneswahrnehmung, die er nicht gehabt hat, beweisen zu wollen. Aber abgesehen davon, dass in dem fraglichen Falle ausser dem Verf. noch andere Personen einem Irrthum hätten verfallen müssen, gibt E. Fuchs nicht die Gründe seiner Ueberzeugung an, warum das Phänomen der Erythropsie in den Versuchen des Verf. überhaupt nicht zustande kommen könne. Die Ausführungen von E. Fuchs über die Beziehung der ultravioletten Strahlen zur Entstehung der Erythropsie (S. 228) scheinen vielmehr für die angezweifelte Möglichkeit zu sprechen.

Im Principe wird E. Fuchs dem Verf. vermuthlich beistimmen, dass, wenn das ultraviolette Licht E. erzeugt, und das übrige Spectrum ohne Ultraviolett keine E. erzeugt, die E. eine Folge der ultravioletten Reizung ist. Auch steht eine durch klar umschriebene Experimente gewonnene Erkenntnis jedenfalls höher, als eine

Der Verfasser hat Kammerbrillen mit allerlei Füllungen und zuletzt nur die vorhin empfohlenen Triphenylmethanbrillen getragen. Auf den ersten Versuch war er sehr gespannt, aber nachher sehr enttäuscht. Ebenso ergieng es anderen Personen. Allmählich aber gestaltete sich der subjective Eindruck anders.

Wenn man aus einem verdunkelten Raum auf die sonnenhelle Strasse heraustrat, empfand man es als eine deutliche Erleichterung, wenn man die farblose Triphenylmethanbrille aufsetzte; im Vergleich mit einer gewöhnlichen rauchgrauen Brille machte sich eine höchst behagliche Empfindung geltend, wenn man sie mit einer grauen Triphenylmethanbrille vertauschte. Bei Fahrten auf dem Wasser war der Unterschied noch viel deutlicher zu Gunsten der Kammerbrille. Mit ihr konnte man im Sonnenschein lesen, im Wagen ohne Beschwerde gegen die Sonne fahren, im Freien liegend lesen, was mit einem Augenschirm oder mit der Schmidt-Rimpler'schen Peripherieschutzbrille viel unbequemer ist, weil das Gesichtsfeld beeinträchtigt wird. Die Magnesiumlampe und das Sonnenlicht beim Spektrographieren blendeten nicht. Das wird auch mit der Fieuzal'schen Brille erreicht, aber unter Preisgabe des deutlichen Erkennens, wie schon die früher angeführten Daten beweisen.

Beim Fahren zeigte sich zur Mittagszeit und bei grellem Sonnenscheine jenes Phänomen der Erythropsie, dass alle Buchstaben eines vorgehaltenen Druckes roth erscheinen,[1]) nicht mehr, oder doch nur am Rande, ausserhalb des Wirkungskreises der Brille. Es verschwand, wenn die Brille zurechtgerückt wurde. Das Licht von Bogenlampen blendete nicht mehr. In der Dämmerung konnte man wie bei jeder Brille eine vermehrte Verdunkelung wahrnehmen. Kleine Recidive eines früheren Augenkatarrhs blieben jetzt ganz aus.[2])

Ob ein consequentes Ausschliessen des Ultraviolett keine Nachtheile bringt, lässt sich voraus nicht ermessen. Es dürfte dafür dasselbe Moment maassgebend sein, das in allen Fragen der Schonung in Betracht kommt: das individuell richtige Maass.

---

statistische Zusammenzählung der Fälle, die sonst so schätzenswert und als Grundlage jeden weiteren Forschens unentbehrlich ist, und höher als die descriptive Semiotik, deren Bedeutung in diesem Falle durchaus nicht bezweifelt werden soll.

Dass die E. mit einem Regenerationsvorgange im Zusammenhange steht, also an sich kein pathologischer Process ist, sowie dass man durch das Betrachten von Schneeflächen die Erscheinung hervorrufen kann, hat der Verf. vor E. Fuchs angegeben. Es ist aber ein wesentliches Substrat seiner Arbeit, ohne dass die Quelle angegeben ist.

[1]) Vergl. Ungarische Beiträge I. Bd. S. 109.

[2]) Er war entstanden, nachdem ein gegenüberliegendes Haus abgetragen war und die Sonne reichlicher in die diesseits gelegene Wohnung hineinschien. Damals konnte man sich auch darauf einüben, zu beurtheilen, ob das Fenster im Rücken geschlossen und dadurch das Ultraviolett vermindert sei oder nicht.

Das ultraviolette Licht soll angeblich die Ansteckungen vermindern, indem es keimschwächend wirkt. Es wird dies wohl kaum ein ernster Einwand gegen die Verwendung der Schutzbrillen sein.

Auch aus dem spectrographischen Lichteffecte lässt sich keine Parallele oder gar ein numerisches Maass für die physiologische Schonung ableiten. Im photochemischen Processe wird ein gegebenes Material verändert. Im Sehact wird ein Material zersetzt, das in fortwährender Neubildung begriffen ist.

Man beruft sich mitunter auf einen Satz in Helmholtz' physiologischer Optik, dass das ultraviolette Licht keine Wirkung auf die Netzhaut hat. Und daraus würde folgen, dass kein Schutz gegen Ultraviolett nöthig ist. Es kann aber Helmholtz unter dem Ausdruck „keine Wirkung" eigentlich nur die Sehwirkung gemeint haben, denn von einer anderen ist in der physiologischen Optik gar keine Rede. Somit hat er nicht deren anderweitige Reizwirkung geleugnet. Widmarks Arbeiten sind nicht erwähnt; diese betreffen aber pathologische Wirkungen.

Wie immer auch die Verwendung der hier bekannt gemachten Schutzbrillen gegen Ultraviolett sich gestalten mag, soviel kann mit Bestimmtheit behauptet werden, dass sie ein physikalischer Behelf sind, der zur Lichtregulierung für kranke Augen dienen kann. —

Wenn wir uns Rechenschaft geben, welche Mengen und Qualitäten der strahlenden Energie bis zu unserer Netzhaut gelangen, so finden wir Folgendes:

Das Sonnenlicht kann, nach O. Tumlirz'[1]) Berechnung, durch 1020 Quadrillionen Lichteinheiten ersetzt werden. Von diesen mögen beiläufig 500.000 Lichteinheiten in unsere Atmosphäre eintreten. Durch Absorption vermindert, treten im Juli mittags allenfalls noch 60—70 Tausend, im Winter 5—6 Hundert Einheiten bei unserem Sehacte in Action. Davon erhalten wir im geschlossenen Raume bei der Arbeit meist weit unter 100, an sehr trüben Tagen selbst nur 2—3 Einheiten.

Was die Wellenschwingungen mit Bezug auf ihre Länge betrifft, so hat Cornu und Mascart[2]) nachgewiesen, dass je höher wir in unserer Atmosphäre steigen, umso kleinere Wellenlängen noch vorkommen. Ebenso, dass die kleinsten Wellenlängen des elektrischen Funkens von 0·10 μ und darunter, selbst im luftleeren Raume kaum auf eine grössere Entfernung als 1 *m*, sonst nur 0·1 *m* nachweisbar sind und dann schon absorbiert werden. Das lässt ahnen, dass vom Sonnenkörper Schwingungen von einer für uns unfassbaren Kleinheit mit den übrigen grösseren Wellenschwingungen ausgehen mögen, von denen beim Eintritt in unsere Atmo-

[1]) Mechanisches Aequivalent des Lichtes, in Wied. Ann. 1889, Bd. 38. S. 640.

[2]) A. a. O. Vergl. auch Winkelmanns H. d. Physik 1894, Bd. II., S. 429.

sphäre nur mehr wenig, in unserer eigenen Schichte aber gar nichts mehr vorhanden ist. So findet sich denn als kleinste Welle des uns treffenden Sonnenlichtes nur mehr eine von etwa 0·30 μ aus der Gegend der Linie S und T des Spectrums. Diese Schwingungen abwärts bis zu 0·3968 μ, der Linie H des Spectrums sind es, mit welchen die vorliegende Arbeit es zu thun hatte.

Im vorderen Abschnitte des Auges bewirken die letzteren, wenn sie intensiv sind, allerlei Störungen, wie Widmark und Ogneff dargelegt haben.[1]) In der Linse aber werden sie zurückbehalten und verursachen selbst bei mässiger Stärke durch fortwährende Einwirkung, wie wir hier nachzuweisen versuchten, allmähliche Veränderungen.

Um diesen Rest der farblosen Strahlen aus der oberen Spectralregion unschädlich zu machen, auch um uns gegen einen allfälligen Reichthum an solchen Strahlen von Seiten der künstlichen Lichtquellen schützen zu können, wurden die in dieser Abhandlung schliesslich empfohlenen Schutzbrillen gegen Ultraviolett ersonnen.

Sie bezwecken die chemische Exstinction des Lichtes, soweit das ohne optische Exstinction möglich ist.

---

[1]) Und die noch viel eingehender kennen zu lernen wünschenswert ist, namentlich in Bezug auf die pathohistologischen Folgen.

Tafel I zu: Pólya, Glaucom.

Fig. 1. Emmetropischer Typus.

Fig. 2. Hypermetropischer Typus.

Fig. 3. Myopischer Typus.

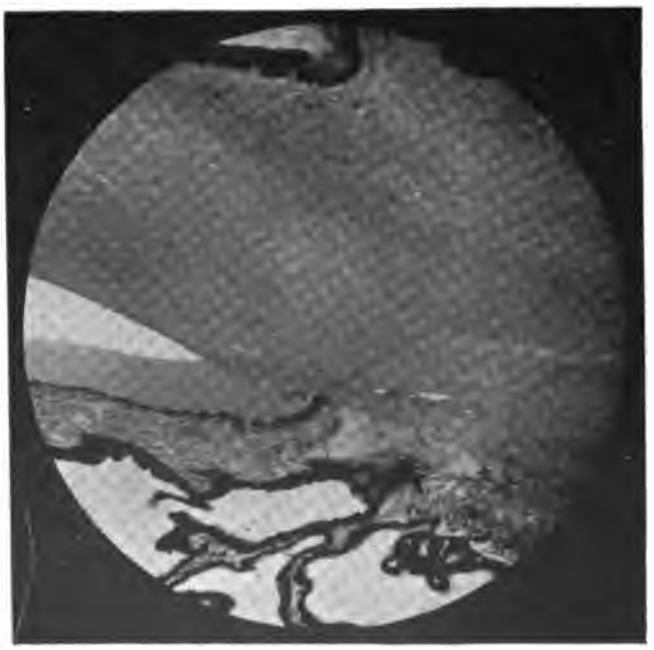

Fig. 4. Ligamentum pectinatum Hueck.

Fig. 5. Musc. dilatator pupillae.

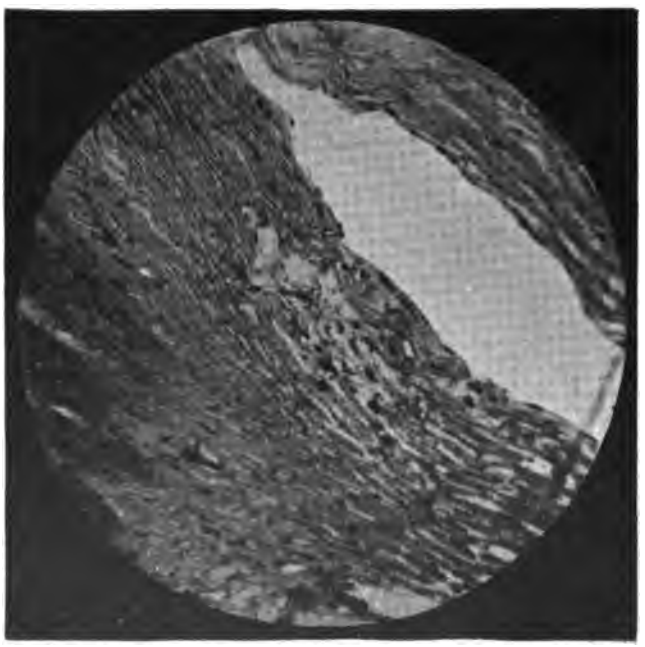

Fig. 6. Schlemm'scher Canal.

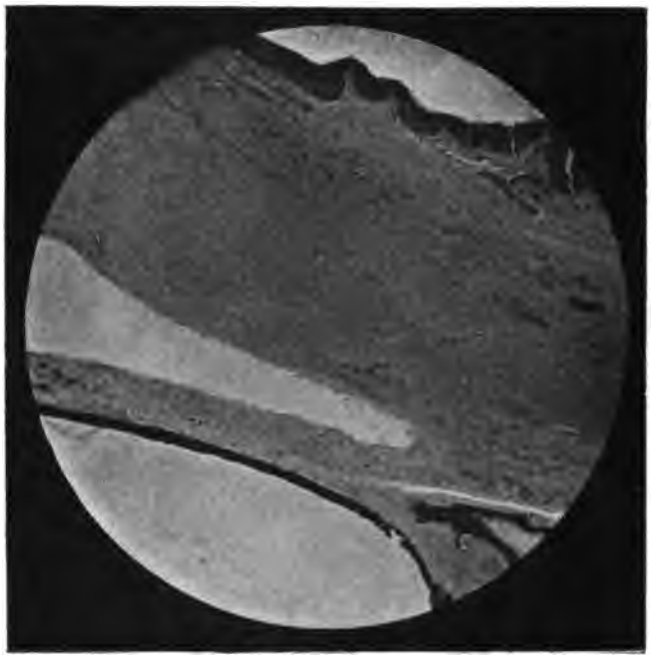

Fig. 7. Fall I.

Fig. 8. Fall II.

Fig. 9. Fall V.

Fig. 10. Fall V.

Fig. 11. Fall V.

Fig. 12. Fall V.

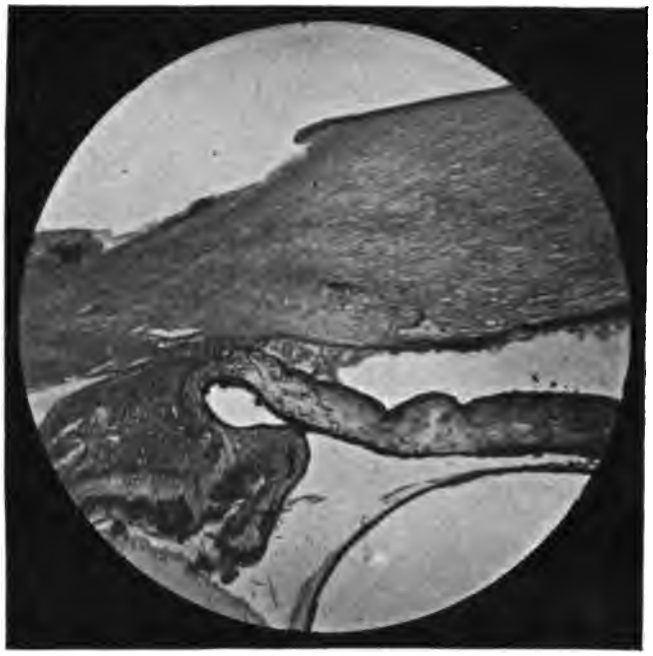

Fig. 13. Fall VIII.

Fig. 14. Fall X.

Fig. 15. Fall XI.

Fig. 16. Fall XII.

Fig. 17. Fall XIV.

Fig. 18. Fall XVII.

Fig. 19. Fall XVIII.

Fig. 20. Fall XX.

Erklärung zu den Abbildungen.

Allgemeine Bemerkungen. Lichtquelle: Himmelslicht an klaren Tagen, in Mittagsstunden, von Norden. Vogel'scher. Spectrograph. Wenn nicht anders angegeben: Spaltöffnung 0·25 *mm*, Schleussner'sche Bromsilbergelatineplatten, Rodinal-Entwickler, Schichtdicken der Flüssigkeiten 2·5 *mm*, abgestandene Lösungen, 1 Stunde Exposition.

I. Tafel.

1. Acid. nitricum, 12 *mm* Schicht, darüber ein Himmelslicht-Zwillingsstreifen zum Vergleich; 18. October 1898.
2. Petroleum, farbloses amerikanisches; gelblich vom Abstehen seit zwei Jahren; 22. December 1898.
3. Petroleum, Maschinenöl (Fiume) R. 7. v.; 22. December 1898.
4. Nitrobenzol in Alkohol 1 : 20, R. 9. v.; 22. December 1898.
5. —10. Triphenylmethan in Xylol; 24. und 26. December 1898.

5. 6.	15 : 100	1·25 *mm*	
		2·5 „	
7. 8.	25 : 100	1·25 „	
		2·5 „	
9. 10.	35 : 100	1·25 „	
		2·5 „	

11. Picrin in Wasser 1 : 10.000, R. 9. u.; 2. November 1898 halbtrüb.
12. Anthracen in Benzol saturiert (1 : 66) R. 7. v., vom Parathracenniederschlag geschwächte alte Lösung; 22. December 1898.
13. Chinin bisulf. 1 : 14 in Wasser 2 und Alkohol 1; 1. December 1898.
14. Chinin bisulf. 1 : 30 in Wasser 2 und Alkohol 1; 9. December 1898.
15. Chinidin sulf. in angesäuertem (HCl) Wasser 1 : 20; 1. December 1898.
16. Chinidin sulf. in angesäuertem (HCl) Wasser 1 : 40; 10. December 1898.
17. Ol. Carvi R. 6. t. u.; 3. December 1898.
18. Ol. Cinnamomi R. 7. s.; 3. December 1898.
19. Ol. Citri albiss. R. 10. v.; 10. December 1898.
20. Guajak in Alkohol 1 : 25, R. 5. < t.; 1. December 1898, schwach nebelig bei Sonnenschein.

Die erste der Fraunhofer'schen Linien oben links ist F.

I.

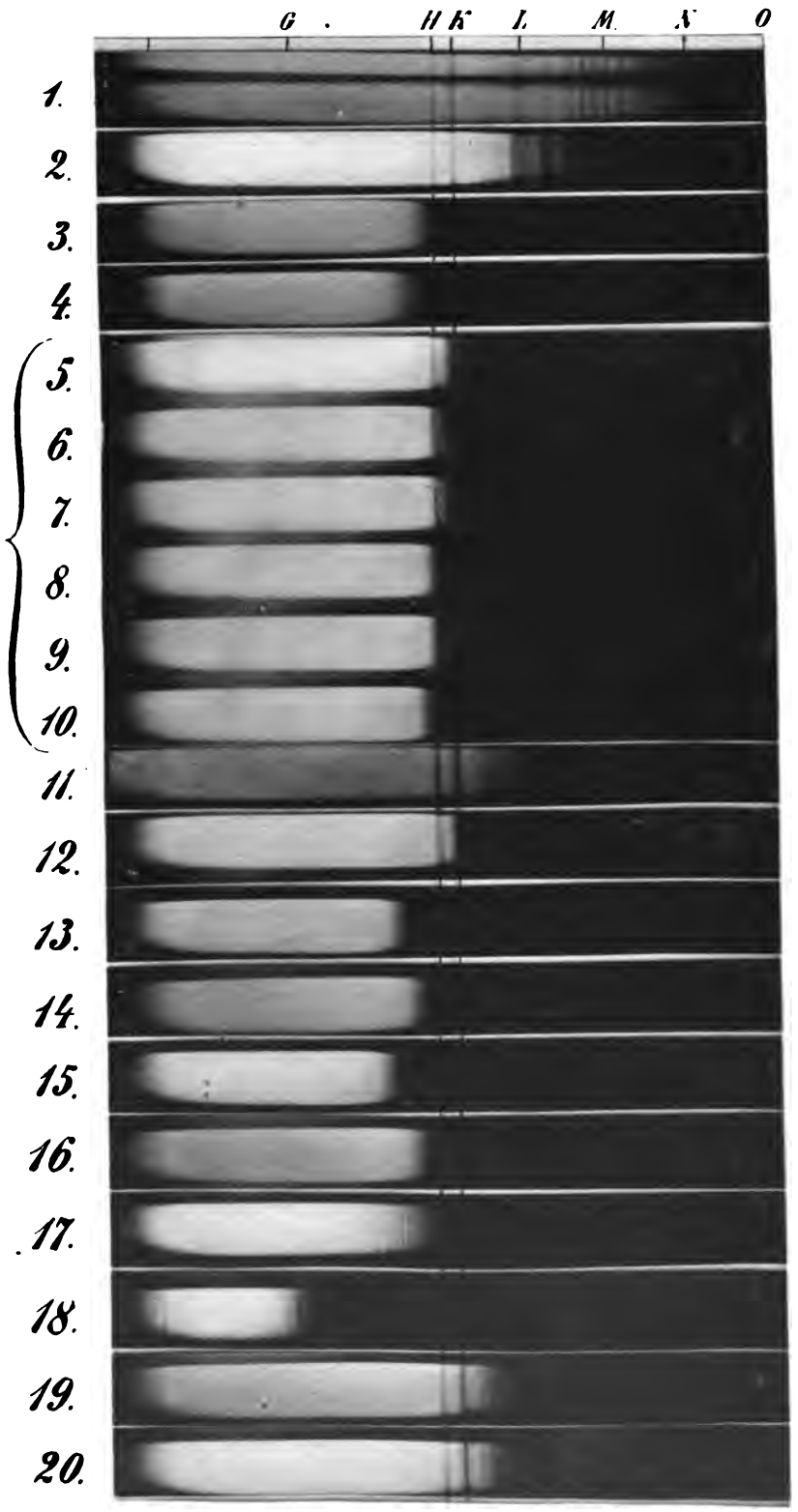

II. Tafel.

21. Phloridzin in Alkohol 3 : 10, R. 5. u.; 1. December 1898, sonnig aber nebelig.
22. Aesculin in Methylalkohol sat., R. 8. v.; 11. December 1898.
23. Quercitrin in Alkohol 1 : 500, R. 8. u—v.; 2. December 1898.
24. Quercetin in Alkohol 1 : 20.000, R. 12. u—v.; 30. Jänner 1899.
25. Fraxin in Wasser und Alkohol (4 : 1) sat. frisch, R. 33. < u.; 11. December 1898.
26. Primulin (Victoriagelb) in Alkohol 1 : 30.000, R. 9. u.; 2. November 1898, halbtrüb.
27. *a)* Triphenylmethan in Xylol 25 : 100, farblos; *b)* Chinidin in aqu. ac. 1 : 40; *c)* Quercitrin in Alkohol 1 : 750; *d)* alle drei zugleich. Je $^1/_4$ Stunde, bei 1·0 *mm* Spaltöffnung; 30. Jänner 1899.
28. Feste Lösung von Triphenylmethan in Canadabalsam, 2 *mm* Schichte, $1^1/_2$ Jahre alt; 7. Jänner 1899.
29. *a)* Leeres Gefäss; *b)* gefüllt mit Triphenylmethan 2% in Xylol, in 15 *mm* Schichte. Spectrograph gegen das Gefäss gekehrt je 5 Tage lang, im Sommer 1897.
30. *a)* Leeres Gefäss; *b)* Chininbisulfat $^1/_2$% in Wasser. Sonst wie das Vorige.

Die Nummern 31—36 (Absorptionsspectren farbiger Gläser) wurden bei 0·5 *mm* Spaltöffnung mit je $^1/_4$stündiger Exposition am 30. März 1899 an einem hellen Mittage von $^1/_2$11—1 Uhr in einem Zuge aufgenommen, um die Lichtwirkung gut vergleichen zu können. An den Doppelspectren ist immer das untere vom freien Himmelslicht. Von sämmtlichen Himmelslichtspectren sind die mittleren (um etwa 12 Uhr angefertigten) die am meisten entwickelten.

31. Lichtgrau, v. = $^6/_6$, R. 31. n.
32. Mittelgrau, v. = $^6/_{7·5}$, R. 31. h.
33. Dunkelgrau, v. = $^6/_{10}$, R. 31. b.
34. *a)* Licht-Kobaltblau, v. = $^6/_{6\,66}$, R. 19—20. r—s.
34. *b)* Mittel-Kobaltblau, v. = $^6/_{7·5}$, R. 19—20. n—o.
34. *c)* Dunkel-Kobaltblau, v. = $^6/_{10}$, R. 19—20. h—i.
35. Carminroth, v. = $^6/_{7·5}$, R. 28. l.
36. Blaugrün, v. = $^6/_{7·5}$, R. 15—16. i.

In Figur 29 und 30 ist unter *a)* das im Originale auch nur eben erkennbare Spectrum des Reflexlichtes der Glaswand hier in der Copie ganz ausgeblieben, wie auch sonst manche Feinheiten der Originale.


F.
G.
H. K.
L
M.
N
O.
21.
22.
23.
24.
25.
26.
27a.
" b.
" c.
" d.
28.
29a.
" b.
30a.
" b.
31.
32.
33.
34a.
" b.
" c.
35.
36.

III. Tafel.

Die Nummern 37—41 schliessen sich an die vorherigen an; sie sind am 6. April 1899 aufgenommen; Himmelslichtstreifen ist hier der obere.

37. Gelb Nr. 4, v. = $^6/_6$?, R. 34—35. r.

38. Gelb Nr. 7, v. = $^6/_{6\cdot66}$, R. 6—34. o.

39. Gelb Nr. 10, v. = $^6/_{7\cdot5}$, R. 6. m.

40. Gelb Nr. 13, v. = $^6/_{8\cdot57}$, R. 3—4, i—h.

41. Gelb Nr. 16, v. = $^6/_{12}$?, R. 6—7. b—c.

Die Nummern 42—44 sind mit 0·25 *mm* Spaltöffnung und $1^1/_2$stündiger Exposition angefertigt, um die Lichtwirkung ausgiebig zu machen.

42. *a)* Fieuzal Nr. 1 hellgelbe Brille, v. = $^6/_6$, R. 7. m.; *b)* Fieuzal Nr. 3 dunkelgraugelbe Brille, v. = $^6/_{7\cdot5}$, R. 7. f. Der Himmelslichtstreifen ist gleichzeitig gemacht.

43. Berusste Platte.

44. Zum Vergleichen: *a)* Mittelgrau als leere Kammer, v. = $^6/_{8\cdot57}$, R. 31. h—i.; *b)* farblose Kammer mit Triphenylmethan in Xylol 35 : 100; *c)* die mittelgraue Kammerbrille mit Triphenylmethan in Xylol 35 : 100 gefüllt. Am 1.—6. November 1898; der Himmelslichtstreifen konnte nicht gleichzeitig, aber anschliessend gemacht werden; Platte von Lumière, double orthochrome.

Die Schlussgruppe zeigt Spectren der Augenmedien vom Menschen. Sie wurden 1 Tag nach dem Tode, mit 1 *mm* Spaltöffnung und 1stündiger Exposition, soweit möglich mit gleichzeitigem Himmelslichtstreifen, hier als untere Hälfte, angefertigt.

45. Hornhaut, 44jährig, 21. Februar 1898.

46. Kammerwasser, 28jährig, 22. Februar 1898.

47. Linse, neugeboren, 29. Jänner 1898.

48. Linse, 24jährig, 27. Jänner 1898.

49. Linse, 54jährig, 23. Jänner 1898.

50. Linse, 75jährig, 24. April 1898.

51. Glaskörper, 44jährig, 21. Februar 1898.

52. Glaskörper, 75jährig, 27. März 1898.

53. Ganzer Augapfel, 40jährig, 23. Februar 1898.

54. Ganzer Augapfel, 75jährig, 23. April 1898.

55. Ganzer Augapfel, neugeboren, 30. Jänner 1899.

Die weissen Striche auf der Linie H in Fig. 50, 52 und 54 stammen von einem zur Markierung über die Originalplatte quer gezogenen Tintenstriche her, der sich nicht mehr auswässern liess. Der halbhelle Fleck in Fig. 54 vor L ist ein Copierfehler.

III.

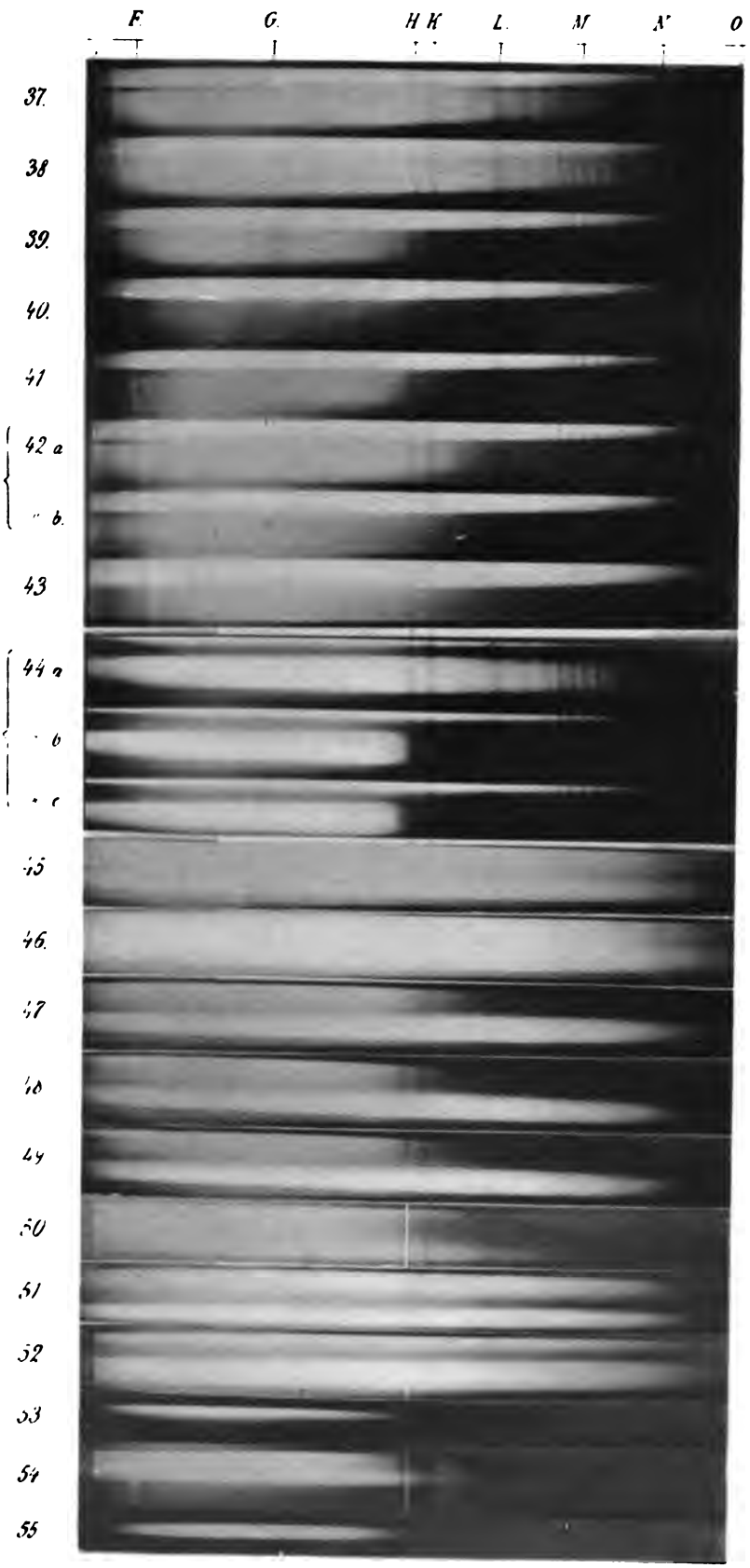
F
G
H K
L
M
N
O
37
38
39
40
41
42 a
b
43
44 a
b
c
45
46
47
48
49
50
51
52
53
54
55

NB 437